

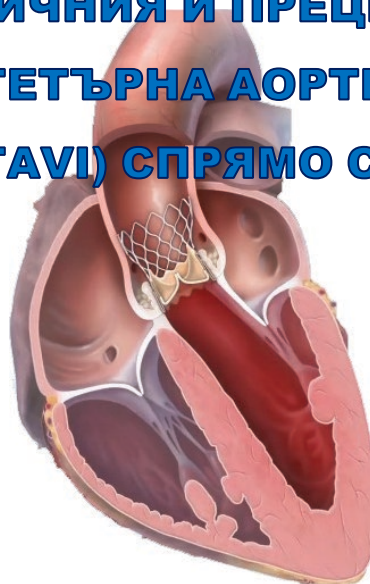
ДИСЕРТАЦИОНЕН ТРУД

на

проф. д-р Иво Петров, дм,

за присъждане на НС „Доктор на науките“ в област на висше образование 7. „Здравеопазване и спорт“ по професионално направление 7.1. „Медицина“ и научна специалност „Кардиология“
на тема:

БЕЗОПАСНОСТ И ЕФЕКТИВНОСТ НА МИНИМАЛИСТИЧНИЯ И ПРЕЦИЗЕН ПОДХОД ПРИ ТРАНСКАТЕТЪРНА АОРТНА КЛАПНА ИМПЛАНТАЦИЯ (TAVI) СПРЯМО СТАНДАРТНИЯ



София, 2021

РЕЗЮМЕ

От първото приложение при човек през 2002 г. досега транскатетърната аортна клапна имплантация (TAVI) се развива от авангардна технология на бъдещето до метод на избор за високорискови пациенти, с потенциал да стане рутинна интервенция. С прогресивното трупане на опит и с развитието на устройствата и техниките за имплантация, усложненията, свързани с процедурата, намаляват. С натрупването на все повече доказателства клиничните ръководства препоръчват TAVI при все по-нискорискови пациенти, благодарение на добрия профил на безопасност и увеличаването на ефективността на методиката. Нарасналата честота на имплантация и натрупаният опит естествено водят до необходимостта от усъвършенстване на техниките за имплантация и до прогресивното им опростяване и стандартизиране.

Въпреки че първата TAVI в света е извършена с будна анестезия, общата анестезия дълги години е смятана за задължителна при имплантацията на транскатетърни аортни клапи. Причините за продължителната във времето доминация на „класическия“, или „стандартен“ подход, включващ: обща интубационна анестезия, открит съдовохирургичен достъп, водене на имплантацията под контрола на трансезофагеална ехокардиография, участието на кардиохирург в екипа с незабавна готовност за конверсия към обща хирургия, извършването на процедурата в изцяло хирургична или хибридна зала, са многостранни и имат своето логично обяснение. С натрупването на опит, увереност и с отпадането на трансезофагеалната ехокардиография като задължителна част от имплантацията, будната анестезия излиза на преден

план като модификация, която може едновременно да опрости процедурата и да намали риска от усложнения при пациентите.

С навлизането на пазара на устройства за затваряне на съдовия достъп (closure devices) и с намаляването на размера на системите за имплантация – втората иновация, утвърдила изцяло перкутанният достъп, настъпва и логична промяна в протокола за имплантация. При неговото въвеждане се счита, че използването на изцяло перкутанен достъп предлага по-добър комфорт за пациента, по-бърза рехабилитация, по-кратък престой в интензивно отделение при сходен риск от усложнения.

Според отделните автори съществуват различни определения какво точно представлява т.нар. **минималистичен подход при TAVI**, но при всичките се спазва общият принцип за минимално инвазивна процедура с възможно най-кратък възстановителен период.

Необходими са големи многоцентрови рандомизирани проучвания, които да внесат яснота за ползите и недостатъците на *минималистичния подход при TAVI* спрямо стандартния, но натрупаните до момента данни сочат, че в бъдеще, следвайки известната сентенция на *Albert Einstein* „**Everything should be made as simple as possible, but no simpler.**“ – процедурата по имплантиране на TAVI **ще е възможно най-опростена, но не и по-проста.**

СЪДЪРЖАНИЕ

Съкращения	10
Въведение	12
Етиология, патофизиология, клинични симптоми, диагноза	13
Лечение	14
Литературен обзор	19
Транскатетърно аортно клапно протезиране	19
Терапевтично поведение при високостепенна аортна стеноза	19
Развитие на идеята за TAVI през годините	20
Индикации за TAVI според клиничните ръководства	21
Достъп	24
Видове транскатетърни аортни клапи	25
Техника за имплантация	30
Осигуряване на достъп за освобождаващата система	30
Алтернативен достъп и подход	34
Определяне на размера на пръстена	36
Остиуми на коронарните артерии	37
Потенциални перипроцедурни усложнения	39
Инсулт	39

Коронарна обструкция	40
Съдови усложнения.....	41
Проводни нарушения	42
Неправилно позициониране и оразмеряване на клапата	42
Увреда на митралната клапа	44
Руптура на пръстена и аортна дисекация	44
Миокардна травма	45
Нисък дебит, кардиогенен шок и сърдечен арест.....	45
Сравнение между стандартен подход и минималистичен подход при TAVI. Обзор на данни от литературата	46
Достъп за имплантация на TAVI	87
Деснокамерен пейсинг (RVP) по време на TAVI процедура.....	92
Балонна аортна предилатация	95
I. Пациенти, показани за бриджинг BAV терапия преди TAVI:.....	101
II. Предилатация като част от процедурата по имплантация на TAVI:	102
III. Постдилатация след имплантация на TAVI:	102
Постпроцедурно поведение при пациента.....	102
Изводи от литературния обзор	106
Цел и задачи.....	109
Материал и методи	111

Участници	112
Важни детайли	117
Протокол за имплантация	119
Стандартен подход.....	119
Минималистичен подход	120
Протокол за затваряне чрез Manta closure device	121
Протокол за затваряне чрез Proglide closure device, “preclose technique”	123
Статистически методи	125
Ехокардиография	126
Диференциална диагноза на обструкция в изходния тракт на ЛК.....	128
Етиология	129
Калциране на аортната клапа.....	132
Определяне на тежестта на АС.....	132
Скорости и градиенти.....	133
Възможности за грешки	135
Определяне на AVA по уравнението на непрекъснатостта	136
Съотношение на скоростите	139
Степени на АС	139
АС при нисък сърдечен дебит.....	141
АС с нисък дебит и висок градиент (low-flow high-gradient).....	141

АС с нисък дебит и нисък градиент (low-flow low-gradient – LFLG)	141
АС с парадоксален нисък дебит и нисък градиент.....	144
ЕхоКГ оценка преди TAVI	146
Оценка на прогресията на АС.....	147
Изисквания за стандартно ЕхоКГ разчитане на резултат при болен с АС	148
Оценка на риска при болни с АС чрез ЕхоКГ	148
Компютърна томография.....	149
Селективна коронарна ангиография (СКАГ).....	150
Решение на етичната комисия.....	152
Резултати	153
I. Анестезия.....	153
II. Съдов достъп	154
III. Новонастъпил ляв бедрен блок.....	156
IV. Новопоставен постоянен електрокардиостимулатор – пейсмейкър	157
V. Рехоспитализации поради оплаквания, свързани с имплантацията на TAVI, и сърдечна недостатъчност	162
VI. Пери- и постпроцедурен исхемичен мозъчен инсулт	164
VII. Постпроцедурна антитромботична терапия.....	165

VIII. Сравнение на градиентите през аортната клапа при различните групи и комбинации между BAV, пре- и постдилатация.....	166
IX. Сравнение на аортната регургитация един месец след процедурата при различните групи и комбинации от BAV, пре- и постдилатация.....	173
X. Сравнение между фракцията на изтласкване на лявата камера при различните групи.....	179
XI. Сравнение на количеството контраст и времето на имплантация при стандартния и минималистичния подход.....	179
XII. Сравнение в продължителността на болничния престой	180
XIII Сравнение на болничните разходи	181
Примерен случай с минималистичен подход	184
Обсъждане.....	189
Предпроцедурна СКАГ и PCI пост-TAVI.....	189
Балонна валвулопластика.....	199
Балонна предилатация.....	201
Балонна постдилатация	208
Резултати според проведената балонна валвулопластика	214
Съдов достъп	217
Бърз деснокамерен пейсинг.....	223
Позициониране на клапата	229

Новопоявил се ляв бедрен блок и имплантация на ПЕКС	231
Количество контрастно вещество и процедурно време.....	233
Еволюция TEE → TTE + КТ	234
Болничен престой	235
Изводи	238
Приноси на научния труд	243
Публикации и участия в научни форуми, свързани с темата на дисертационния труд	246
Благодарности.....	248
Библиография	249

СЪКРАЩЕНИЯ

На кирилица

АВ	– атриовентрикуларен
АКП/SAVR	– аортно клапно протезиране/surgical aortic valve replacement
АН	– артериално налягане
АС	– аортна стеноза
ДК	– дясна камера
ЕхоКГ	– ехокардиография
ИБС	– исхемична болест на сърцето
ИКО	– интензивно кардиологично отделение
ИТЛК	– изходен тракт на лявата камера
КИН	– контраст-индуцирана нефропатия
ЛК	– лява камера
ЛББ	– ляв бедрен блок
ПЕКС	– постоянен електрокардиостимулатор
СЧ	– сърдечна честота
ФИ	– фракция на изтласкване
ХОКМП	– хипертрофична обструктивна кардиомиопатия

На латиница

A3Ch	– апикален срез от 3 кухини
A5Ch	– апикален срез от 5 кухини
BAV	– балонната аортна валвулопластика
BE	– balloon-expandable
CS	– повърхностна седация
CSA	– cross sectional area
СТ	– компютърна томография
СТА/КТА	– компютърнотомографска аортография
CW	– continuous wave
GA	– обща анестезия

LA	– локална анестезия
LAO	– left anterior oblique – лява предна коса проекция
LFLG AS	– low-flow, low-gradient аортна стеноза
LFLG	– low flow, low gradient – нисък кръвоток, нисък градиент
LFHG	– low flow, high gradient – нисък кръвоток, висок градиент
LOS	– продължителност на престоя
LVEF	– left ventricular ejection fraction – фракция на изтласкване на лявата камера
LVOT	– left ventricular outflow tract – изходен тракт на лявата камера
MAC	– мониторирана анестезиологична грижа
MA-TAVI	– минималистичен подход за TAVI
MSCT	– мултидетекторна компютърна томография
NMA-TAVI	– неминималистичен подход за TAVI
PCI	– перкутанна коронарна интервенция
PSLA	– парастернален срез по дълга ос
PSSA	– парастернален срез по къса ос
PVL	– паравалвуларен ликаж
RAO	– right anterior oblique – дясна предна коса проекция
RCT	– рандомизирани клинични проучвания
RVP	– деснокамерен пейсинг
SA	– стандартен подход
SE	– self-expandable – саморазтваряща се
STS	– Society of Thoracic Surgeons
Svi	– индекс на ударния обем
TAHV	– transcatheter aortic heart valve – транскатетърна аортна сърдечна клапа
TAVI	– transcatheter aortic valve implantation – транскатетърната аортна клапа имплантация
TTE	– трансторакална доплер-ехокардиография
TEE	– трансезофагеална ехокардиография
VTI	– velocity time integral – интеграл скорост–време

ВЪВЕДЕНИЕ

Аортната стеноза е най-често срещаната се клапна патология в развитите страни, като нейното традиционно лечение (златен стандарт) е чрез открита кардиохирургична интервенция. За съжаление, с увеличаването на продължителността на живота в клиничната практика все по-често се сблъскваме с високостепенна аортна стеноза при възрастни пациенти с висок и забранително висок оперативен риск, които поради тази причина не получават необходимото и индикирано оперативно лечение.

Аортната стеноза е най-честото първично клапно заболяване, водещо до оперативно или интервенционално лечение в Европа и Северна Америка. [1]. Характеризира се със стеснение на клапния аортен отвор, което води до затруднено изтласкване на кръв по време на систола водещо до обременяване на лявата камера на сърцето [2]. Между 2-9% от хората над 65-годишна възраст и 12% от тези над 75-годишна възраст имат аортна стеноза. Заболяването се счита като една от проявите на стареенето и поради тази причина честотата му се покачва с повишаване на продължителността на живота [3, 4]. Висока е честотата и на аортната склероза, която не е стеноза по своята същност, защото в този случай има задебеляване на влакната на аортната клапа, което все още не води до обструкция на кръвотока. Аортната склероза се диагностицира при 20% от хората на възраст между 65-75 години, при 35% от лицата между 75-85 години и при 48% от тези над 85 години. Скоростта на прогрес на аортната склероза в аортна стеноза е с около 2% на година [2, 3]. С оглед на прогресиращото увеличаване на продължителността на живота и на нарастване на дела на лицата в напреднала възраст, високата честота на аортната склероза и стеноза е важен проблем пред съвременната кардиология и кардиохирургия.

Етиология, патофизиология, клинични симптоми, диагноза

Клапната аортна стеноза има три главни етиологични причини – калцификация на аортната клапа, конгенитална аортна стеноза и ревматична болест. В наше време ревматизмът е сравнително рядко срещан в развитите страни, но все пак остава важен проблем в света. Ревматичната аортна стеноза е резултат от адхезия между платната на клапата и последваща васкуларизация на ринга с формирането на малки калцификати под формата на нодули от двете страни на клапата. При ревматичната болест пациентите винаги имат и засегната митрална клапа. Конгениталните аортни клапни пороци, като уникуспидна или бикуспидна клапа, водят до тежка обструкция и стеноза в по-ранна възраст – често още в детството при уникуспидна клапа, а при бикуспидна клапа стенозата се развива две декади по-рано отколкото при трикуспидната клапа. Калцираната аортна клапа или сенилната (дегенеративна) аортна стеноза при първоначално нормална клапа е най-често срещаната форма на аортна стеноза при възрастни. Механизмът на развитие на дегенеративна аортна стеноза е близък до този на атеросклерозата и рисковите фактори за коронарна болест са характерни и за аортната стеноза [2-4]. При хора с аортна стеноза клиничните симптоми често се появяват, след като се е развила сигнификантна обструкция. С прогреса на стенозата се повишава и съпротивлението, срещу което трябва да изтласква кръв лявата камера – повишава се следнатоварването [5]. Поддържането на ударния обем на фона на обструкция води до хипертрофично ремоделиране и до увеличаване на дебелината на стената на лявата камера (концентрична хипертрофия) с цел компенсация. Хипертрофията от своя страна влошава миокардната релаксация и повишава ригидността. Всичко това води до относително намален коронарен кръвоток и повишена кислородна консумация на хипертрофирания миокард. Този компенсаторен механизъм в даден момент се изчерпва, вследствие на което се влошават контрактилните ЛК показатели и

съответно намалява ударният обем на малката и силно хипертрофирала лява камера. С изчерпването на компенсаторните механизми се стига първо до диастолна сърдечна недостатъчност, която се развива още в самото начало, следвана от систолна и накрая – до тотална сърдечна недостатъчност. Патофизиологичният механизъм на развитие на аортната стеноза обяснява и главните клинични симптоми – задух, ангина, синкопи [2, 5]. Златен стандарт за диагностицирането на аортна стеноза е трансторакалната 2D ехокардиография. В зависимост от начина на лечение ключово място в детайлната оценка на аортната стеноза имат трансезофагеалната ехокардиография, компютърната томография и магнитният резонанс, инвазивното интракардиално изследване с директна едномоментна оценка на пиковия и средния трансортен градиент. Образните методи помагат не само за поставяне на диагнозата, но и за точната оценка на степента на стеноза, хипертрофия, площта на аортната клапа, диастолната и систолната функция на лявата камера, както и за определяне на правилния начин на лечение и за определяне на неговата спешност [5, 6].

Лечение

Лекарствената терапия при аортна стеноза не повлиява прогресията в симптомите на пациентите, тъй като ефектът им е възпрепятстван от ограничението на фиксирания ударен и минутен обем, който е характерен за аортната стеноза. Хирургическата смяна на аортната клапа е доказана като по-добра алтернатива от медикаментозна терапия и златен стандарт при симптоматичните пациенти. С оглед на прогнозата за пациентите и на историческото развитие на лечението на аортната стеноза, смяната на аортната клапа се е доказала като ключова процедура при болни с аортна стеноза [2, 5]. Хирургичното лечение на аортната стеноза дълги години е единствената алтернатива за пациентите, като кардиохирургичните методи се развиват заедно с откритията в сърдечната патология. За първи път през 1914 г. Теодор Туфиер

оперира пациент с аортна стеноза (директна мануална валвулопластика), като отваря клапата с директен достъп през аортната стена. Директната хирургична намеса върху клапата бележи начален успех, но скоро след това става ясно, че алтернатива не е проста директна интервенция върху клапата, а нейната смяна. В края на 1940 г. се дава началото на хирургичната подмяна на клапите. Първият прототип на аортна клапа е имплантиран през 1960 г. Първата механична аортна клапна протеза е от типа *ball in a double cage* (*топка в двойна клетка*). Клапата е покрита с найлонова, гумена покривка, което изисква високо ниво на антикоагулация, за да се избегнат тромбоза и тромбоемболични инциденти. Тези ключови нововъведения дават началото на клапните операции. За съжаление, от гледна точка на осигурения кръвоток централно разположената „топка“ в първата механична клапа довежда до латерализация на кръвотока, до силна турбуленция и до намаляване на ударния обем. Тези данни насочват към нуждата от по-физиологичен, централен кръвоток през клапата и така в края на 60-те години на XX век е изработена дискова механична клапа с по-малко съпротивление, с един олекотен диск, който се държи от странични подпори. По-късно е създадена и първата механична клапа с две платна, която има добри хемодинамични показатели и е с по-лесна имплантация. Годишите на бурно развитие на кардиохирургията бележат и еволюцията на механичните клапи, които и до този момент имат ключово място в съвременната медицина [7]. Паралелно с еволюцията на механичните клапи се развиват и биологичните, които са изработени от телешки перикард или свинска аортна клапа. Единият вид са биопротези върху стент, а другите са без твърд циркулярен стент, с цел подобряване на хемодинамичния профил и устойчивост. В сравнение с механичните клапи, биологичните имат сигурни предимства в биологичната съвместимост и не изискват

антикоагулация, но някои от недостатъците им са редицата особености в имплантацията, нуждата от селекция на пациентите, подходящи за имплантация, и по-бързата дегенерация на биологичните клапи [7, 8]. Катетър-базираните перкутанни аортни протези (transcatheter aortic heart valves – TAHV) са вид биологични клапи от перикард, монтирани върху разтварящ се от балон или саморазтварящ се нитинолов стент. Обикновено се поставят с достъп през феморална артерия или през сърдечния връх. За скъсяване на оперативното време и с разширяващото се използване на минимално инвазивните техники са разработени безшевни аортни клапи, които подобно на перкутанните са поставени върху метален стент, но са предвидени за хирургична имплантация (най-често чрез дясна странична торакотомия или централна горна министернотомия). Всяка година в света се имплантират над 400 000 клапни протези, като приблизително половината са механични, а другата половина – биологични/тъканни. Ключов е изборът на правилната клапа за дадения пациент, съобразно неговата възраст, коморбидност, предпочитания, индикации. В последните препоръки на ESC обаче се дава превес на предпочитанието на пациента, в сравнение с предишни години, когато водещи са възрастта и очакваната продължителност на живота. Причината за това „либерализиране“ на избора се дължи на изравняване на перипроцедурните и средносрочните резултати между откритите хирургични, минимално инвазивните и перкутанните методи [1, 7].

До 2002 г. лечението на аортната стеноза се извършва само оперативно, но след това в медицинската практика навлизат новите перкутанни методи за лечение, а именно транскатетърно имплантиране на аортна клапа – transcatheter aortic valve implantation (TAVI). Именно през 2002 г. се извършва първата транскатетърна имплантация на аортна клапа, чрез антерограден трансвенозен достъп и последваща трансептална пункция, следван от ретрограден,

трансартериален достъп, извършен през 2003 г. Оттогава до този момент транскатетърното имплантиране на аортна клапа бързо привлича интереса на пациенти и професионалисти и се доказва като вариант за лечение на пациенти с аортна стеноза, при които се смята, че рискът от оперативната намеса е прекалено висок [9]. Еволюцията на лечението на аортната клапна стеноза за последните 50 години е впечатляваща – от проблем, свързан с висока смъртност и малки възможности за повлияване, през хирургичното му лечение и бурното развитие на различните видове клапи, до интервенционалното му третиране, което набира все по-голяма скорост с разширени индикации и позитивни резултати. Независимо, че транскатетърното имплантиране на аортна клапа е процедура, извършвана от интервенционални специалисти, един от най-важните въпроси е дали е подходящ за интервенционално или за хирургично лечение даденият конкретен пациент. Това решение се взема от “Heart Team”, съставен от специалисти по кардиохирургия, интервенционална кардиология, образна диагностика, анестезиология. През годините се развиват и се прилагат и хибридни интервенции, като трансапикалното катетърно аортно клапно протезиране (с хирургичен достъп през върха на лявата камера), директната имплантация през асцендентната аорта с минимален хирургичен трансторакален достъп при пациенти със затруднен или невъзможен съдов достъп и транскаротидния достъп. В процес на проучване са и безопасността и ползата от транскатетърно имплантиране на аортна клапа при нискорискови болни, при млади пациенти и при асимптомни лица, с инструментално доказана високостепенна аортна стеноза [10].

Благодарение на новите ендоваскуларни технологии и техники имплантацията на транскатетърна аортна клапа се превърна в рутинна процедура при пациентите с високостепенна аортна стеноза с висок и интермедиерен хирургичен риск в световен мащаб. С натрупването на опит, със застъпването

й като препоръка в ръководните правила при определени групи пациенти, както и с нарастването на предлаганите на пазара устройства се увеличава и честотата на тази процедура. Това естествено се дължи на усъвършенстването както на самите устройства, така и на техниките за тяхната имплантация. Това бурно развитие на методиката поражда естествено и множество нерешени и неуточнени въпроси.

ЛИТЕРАТУРЕН ОБЗОР

Транскатетърно аортно клапно протезиране

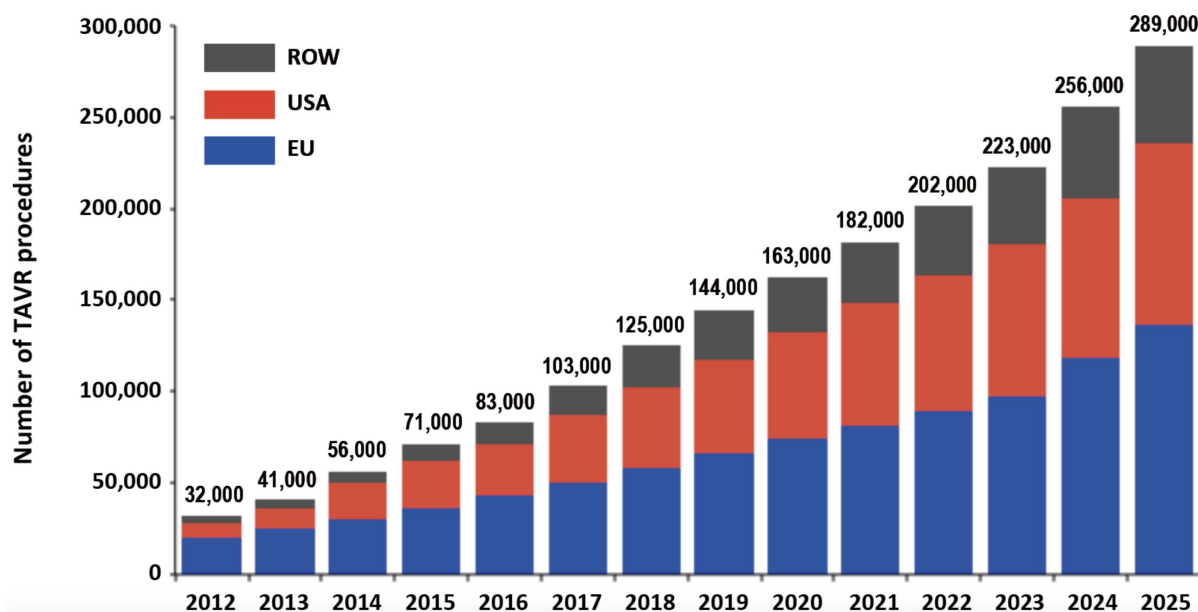
Въвеждането на TAVI промени значително терапевтичните възможности за пациентите с високостепенна аортна стеноза и висок рисков профил. Навлизането на процедурата в клиничната практика става много бързо и все повече лекари от различни специалности ще срещат все по-често болни, при които се обсъжда или вече е проведена TAVI. Въпреки това процедурата е технически сложна, необходимо е натрупване на опит и задължително участие на мултидисциплинарен сърдечен екип (*Heart Team*), включващ инвазивен кардиолог, сърдечен хирург, специалист по образна диагностика, анестезиолог, а при необходимост и други специалисти (гериатри, онколози, специалисти по сърдечна недостатъчност).

Терапевтично поведение при високостепенна аортна стеноза

Прогнозата при пациенти със симптоматична високостепенна АС, които имат аортен клапен отвор $< 1 \text{ cm}^2$, не е добра, ако не се предприеме необходимата интервенция – аортно клапно протезиране (АКП) или TAVI. Симптомите могат да са на: хронична сърдечна недостатъчност, ангина пекторис или синкоп, ритъмни нарушения, като тяхната поява съществено влошава прогнозата. Обикновено нито напредналата възраст, нито значително понижената систолна функция на лявата камера (ЛК) са противопоказания за АКП. Въпреки това на близо една трета от кандидатите за АКП операцията се отказва поради много висок периперативен риск заради тежки съпътстващи паракардиални заболявания, напреднала възраст.

Развитие на идеята за TAVI през годините

Първоначалните експерименти с катетърно имплантиране на аортна клапа са проведени през периода 1960-1970 г. върху животни, като едва четвърт век по-късно се развива идеята за монтирана върху стент и освобождаваща се с балон клапа протеза. Първата имплантация на аортна клапа, монтирана върху балонен катетър, е осъществена на 16.04.2002 г. от Ален Крибие в Руен, Франция [11]. Оттогава до днес са имплантирани над 500 000 катетърни аортни клапи, като огромната част от тях са имплантирани в Европа, Северна и Южна Америка. На фиг. 1 са показани статистически данни за извършените имплантации и за прогнозния брой за следващите 5 години.



Фигура 1. Брой регистрирани TAVI имплантации и прогноза до 2025 г.

В исторически аспект процедурата TAVI създава нови възможности за т.нар. **неоперабилни пациенти с високостепенна АС**. Например медиастин-

налните адхезии или порцелановата аорта не са контраиндикации за TAVI, докато са твърдо противопоказание за открито хирургично лечение (АКП). Същевременно в сравнение с неоперативните методи, а именно оптималната медикаментозна и транскатетърната балонна аортна валвулопластика (BAV), едногодишната смъртност след TAVI значително се подобрява (от 50 до 30%), намалява честотата на хоспитализациите и се повишава физическият капацитет и общо качеството на живот.

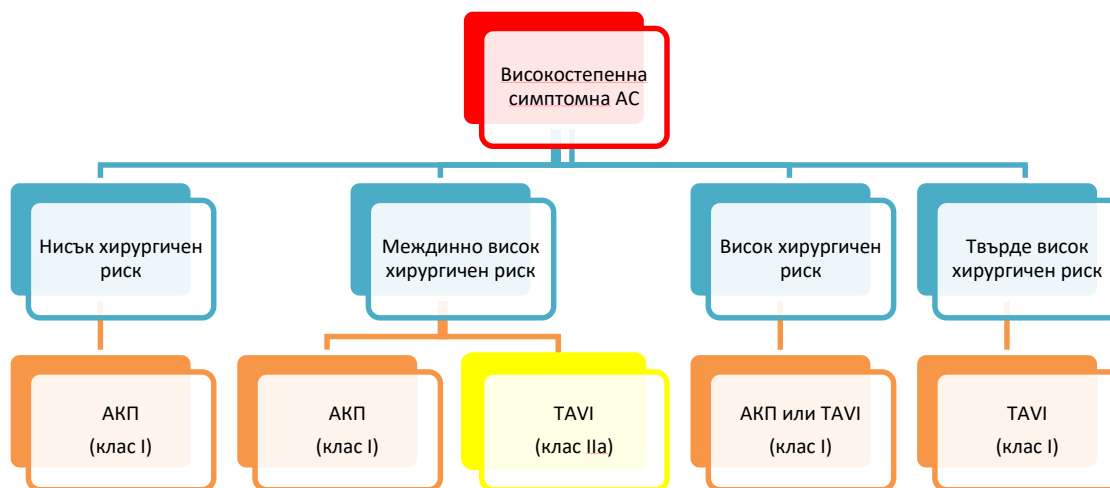
Индикации за TAVI според клиничните ръководства

Според американските ръководства [12]: *TAVI се препоръчва при пациенти с тежка симптоматична стеноза на калцирана трикуспидна аортна клапа, които имат подходяща за TAVI аортна и съдова анатомия и са с очаквана преживяемост над 12 месеца; които са с твърде висок хирургичен риск ($\geq 50\%$ риск за смъртност или тежко инвалидизиране през първия месец след операцията) или други фактори като немощност (frailty syndrome), предшестваща радиационна терапия, порцеланова аорта, тежко чернодробно или белодробно заболяване.*

Твърде висок (prohibitive – забранителен) хирургичен риск се дефинира като:

- риск за смъртност или тежка инвалидизация $> 50\%$ в рамките на 30 дни;
- наличие на други фактори като немощност;
- предхождаща лъчетерапия;
- порцеланова аорта;
- тежко чернодробно;
- белодробно заболяване.

При болни с висок хирургичен риск TAVI е препоръчваната алтернатива на АКП. Когато хирургичният риск е междинно висок, TAVI вече може да се разглежда като разумна алтернатива на АКП – фиг. 2.



Фигура 2. Избор на TAVI или АКП при пациенти с високостепенна симптомна АС според обновените препоръки на АНА и АСС от 2017 г.

Въпреки че техниката на имплантация непрекъснато се усъвършенства, TAVI е комплексна процедура, състояща се от много междинни стъпки, изискващи подробна оценка и внимание, както и сътрудничество на професионалисти от различни специалности, за да се постигне оптимален процедурен ефект.

Основен момент за имплантация на TAVI е формиране на мултидисциплинарен екип. Тъй като пациентите са полиморбидни и с висок риск, а процедурата е нелесна технически, комплексният подход, основан на работа в екип, е особено важен за постигане на краен успех.

Въпреки по-малката травматичност и относително по-ниския перипроцедурен риск TAVI не се препоръчва при лица със значителна коморбидност, която сама по себе си би повлияла крайния успех от интервенцията.

Като подходяща аортна или съдова анатомия се дефинират:

- Размерът на аортния клапен пръстен и разстоянието от равнината на клапата до коронарните остии да са подходящи за TAVI;
- Големите съдове, а именно феморални, илиачни, субскапуларни и аксиларни артерии, да са достатъчно подходящи за канюлиране (най-малко 7 mm диаметър на лумена на мястото на съдовия достъп, без наличие на калций по цялата циркумференция) или да съществуват условия за трансапикален и трансторакален (аортен) достъп за имплантация.

TAVI не се препоръчва или индикацията е относителна (поради липса на достатъчно информация) в случаите на:

- приемлив хирургичен риск за конвенционално АКП;
- известна бicuspidия;
- дегенерация на биопротеза;
- значително калциране на митралния анулус или високостепенна митрална инсуфициенция;
- средностепенна аортна стеноза;
- високостепенна аортна регургитация или субаортна стеноза.

Според европейските препоръки [13]:

• *TAVI се осъществява единствено от мултидисциплинарен екип ("Heart team"), в болница, в която има сърдечна хирургия. TAVI се препоръчва при болни с високостепенна симптоматична АС, които не са подходящи за АКП, според оценката на сърдечния екип, и при които се очаква подобрене в качеството на живот и очаквана продължителност на живота над една година.*

• *TAVI трябва да се обмисли при пациенти с високостепенна симптомна АС, които все още са подходящи кандидати за хирургично АКП, но при които TAVI е предпочетеният от сърдечния екип подход на базата на индивидуалния рисков профил и анатомията на пациента.*

Абсолютни контраиндикации за TAVI са:

- липса на Heart Team;
- липса на звено за сърдечна хирургия;
- липса на препоръка от сърдечния екип за извършване на процедурата;
- очаквана продължителност на живота под една година;
- слаба вероятност за подобрене в качеството на живот след TAVI поради наличие на съпътстващи заболявания;
 - наличие на друго заболяване, определящо симптоматиката на пациента, което може да се лекува само хирургично;
 - неподходящ размер на пръстена (< 18 mm или > 29 mm);
 - левокамерна тромбоза;
 - активен ендокардит;
 - повишен риск за обструкция на коронарните остии (асиметрична клапна калцификация, малко разстояние между пръстена и остиумите, малки аортни синуси);
 - плаки с мобилни тромби в асцендентната аорта или аортната дъга;
 - липса на подходящ съдов достъп.

Относителни противопоказания са:

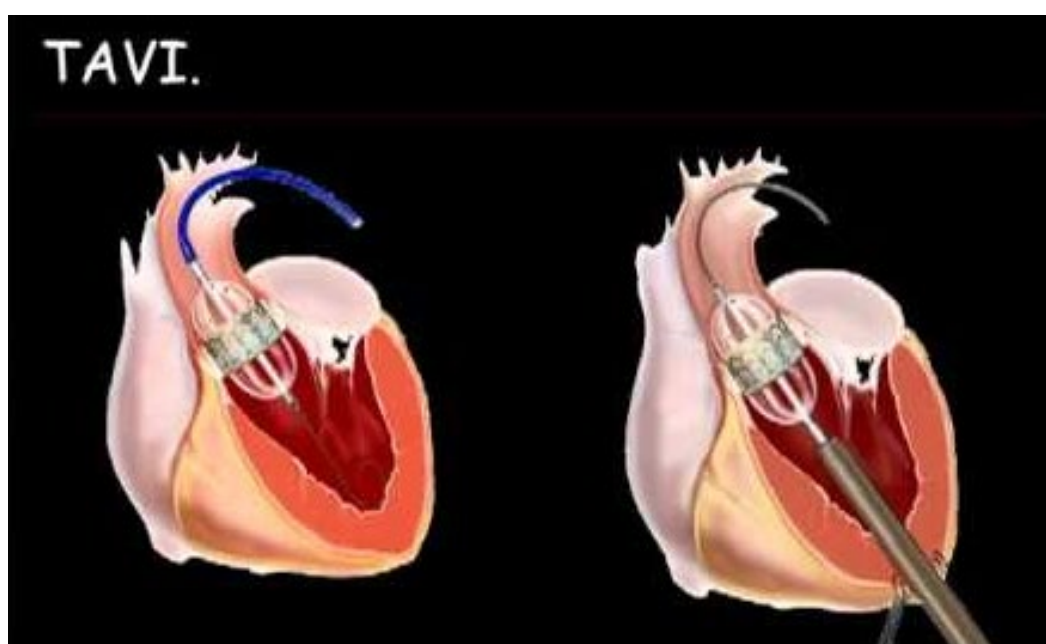- бicuspidна аортна клапа или липса на калциране;
- нелекувана коронарна атеросклероза, изискваща реваскуларизация;
- хемодинамична нестабилност;
- фракция на изтласкване на ЛК < 20%.

Достъп

Първата имплантация на TAVI е направена през дясната феморална вена и трансептален достъп до ЛК от Ален Крибие, поради невъзможност за артериален съдов достъп при конкретния пациент. Този високорисков метод

скоро след това е заменен от артериален достъп, преминаване през аортната клапа с ретрограден подход от феморалната или от подключичната артерия.

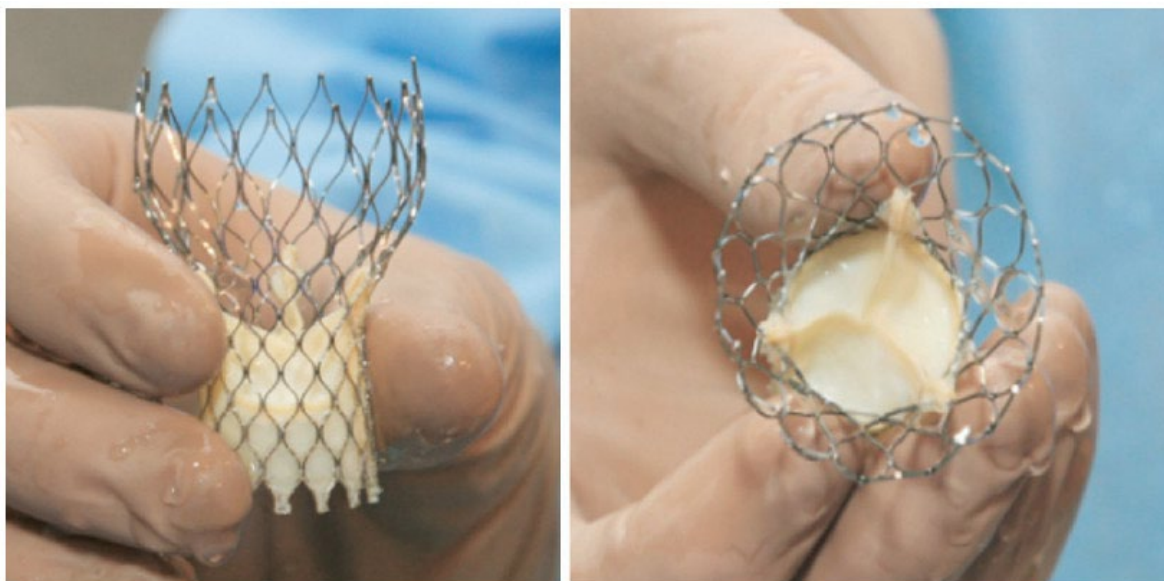
Описаният метод е зависим от наличието на подходяща анатомия на периферните съдове. Поради това се развива и антеградна техника чрез достъп през върха на сърцето (трансапикално), директно в ЛК, с помощта на миниторакотомия. Тази техника отменя необходимостта от стернотомия и кардиопулмонален байпас, но все пак е по-инвазивна от феморалния подход (фигура 3).



Фигура 3. Схематично представяне на възможните подходи (достъпи) за имплантиране на TAVI клапа (в случая се касае за клапа, монтирана върху балон-разтварящ се стент). Вляво – ретрограден достъп през периферна артерия; вдясно – антеграден достъп през върха на лявата камера

Видове транскатетърни аортни клапи

Понастоящем (май 2021 г.) 5 вида TAHV притежават Conformité Européenne (CE) европейско одобрение за имплантация, като повечето от тях са катетърно монтирани на метален стент, а самите платна са изработени от животински перикард (фигура 4).



Фигура 4. Саморазгъваща се транскатетърна аортна клапа, монтирана на метален стент (CoreValve)

Концептуалните разлики между двете големи групи клапи се свеждат до това дали металният външен кафез (стента), носещ и фиксиращ клапата към нативния аортен ринг, е монтиран върху балон, който при надуване го прилепва към нативния ринг, или металната конструкция е съставена от специална сплав (най-често съставена от никел и титан – нитинол), която има свойството да се разтваря до фабрично предвидения диаметър при температурата на човешкото тяло.

Перкутанните клапи на Edwards (Edwards Lifesciences, Irvine, CA) Sapien XT/Sapien-3 са с кобалт-хромна конструкция и платна от говежди перикард. Те са монтирани на стент, разгъващ се от балон. Достъпни са три размера (23, 26 и 29 mm) с препоръка за умерена степен на свръхоразмеряване на финалния диаметър спрямо диаметъра на нативния клапен ринг от порядъка на 10 до 30%, или 1-5 mm.

Перкутанните клапи на Medtronic CoreValve® и по-новата версия Evolut R (Medtronic, Inc., Minneapolis, MN) са саморазгъващи се клапи, изработени от нитинолова решетка с платна от свински перикард, конструирана така, че да

се намали перивалвуларната регургитация (perivalvular leak – PVL, перивалвуларен ликаж).

За имплантирането на този вид клапа съществуват някои анатомични изисквания, като например трансинусовият диаметър да е поне 27 mm, а диаметърът на асцендентната аорта да е не по-голям от 43 mm. Рискът за оклузия на коронарните остии с Medtronic CoreValve е по-голям, особено ако клапата се освободи по-високо. Гъвкавостта на решетката и фините свински платна сами по себе си позволяват катетърните системи за освобождаване на всичките четири размера (23, 26, 29 и 31 mm) да могат да се имплантират трансфеморално. Новата версия Evolut R /Evolut R-Pro могат да се сгъват и репозиционират до определен момент от процеса на разгъване на металния стент, за който оператора бива известен от специфичен звук (клик) по време на имплантацията. Ако стентът на клапата се отвори повече от този преломен момент, отварянето на стента е необратимо и трябва да се довърши. Ако финалната позиция на клапата е незадоволителна според оператора, резултатът може да се оптимизира по два начина – или чрез имплантиране на нова TAVI клапа във вече освободената (TAVI-in-TAVI), или първата клапа да се извади посредством ласо (goose neck) и да бъде освободена екстраанатомично (най-често в асцендентната аорта), а на нативния ринг да се имплантира нова клапа.

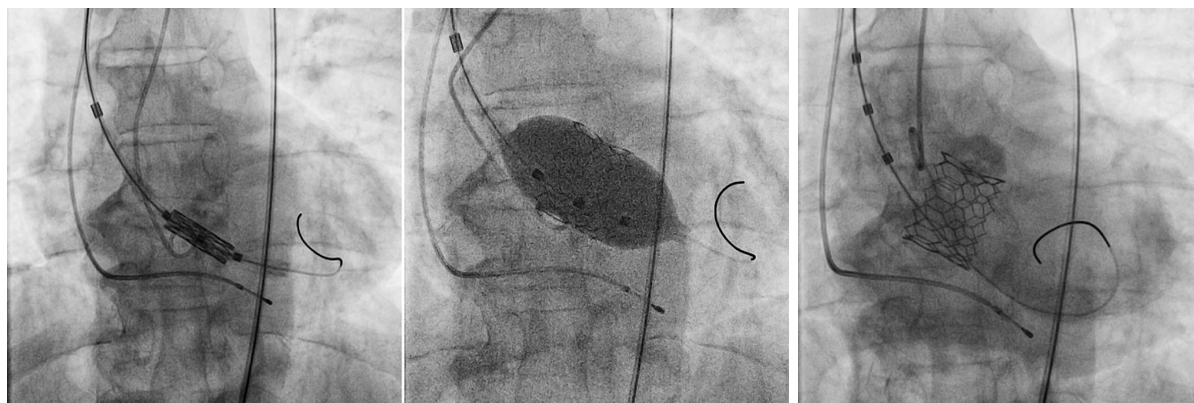
Клапата PORTICO™ TRANSCATHETER AORTIC HEART VALVE, създадена от Saint Jude Medical (сега собственост на Abbott Vascular) е транскатетърна клапа, монтирана на саморазгъващ се нитинолов стент, която изцяло

може да се репозиционира по време на имплантацията, ако операторите преценят, че позицията е неакуратна. Предлага се в 4 размера и е индикирана за имплантиране на фиброзен аортен анулус в диапазона от 19 до 27 mm.

Перкутанната клапа Acurate™ (създадена от Symetis, Lausanne, Switzerland; понастоящем собственост на Boston Scientific) е по-нова на пазара клапа, комбинираща саморазгъваща се нитинолова решетка и система за трансартериален и трансапикален достъп. Дисталният стент намалява риска за паравалвуларен ликаж на клапата, от една страна, а от друга – стабилизира позиционирането ѝ в аортния корен. Клапата е достъпна в следните размери: 23, 25 и 27 mm.

MyVal (Meryl Life Science) е клапа, монтирана върху стент, разтварящ се от балон. Мрежата на стента е изработена от никелово-кобалтова сплав със специална диференцирана структура на субринговите и супраринговите сегменти (стратове) с цел по предвидимо позициониране и намаляване на вероятността за PVL. За разлика от първата в исторически аспект клапа за TAVI (Cribier Edwards), клапата MyVal се кримпира (монтира) върху балона преди въвеждане на имплантиращата система в тялото на пациента. Предлага се в 8 размери от 20 до 32 mm, със стъпка между размерите от 1.5 mm.

Имплантирането на TAVI клапа, разтваряща се от балон, в нейните три последователни фази е илюстрирано на фигура 5.



Фигура 5. Имплантиране на балон-експандираща се клапа

а) Екзактно позициониране на неразтворената клапа перпендикулярно на нативния ринг, най-точният белег за който е катетърът “Pigtail”, разположен на самото „дъно“ на некоронарния синус.

б) Контролирано раздуване на стента на клапата, в условията на кратък период (10-15 s) на бързо пейсиране 160-180 уд./min, с цел намаляване на пулсативното налягане и понижаване на риска от миграция по време на имплантацията.

в) Ангиографска верификация на финалната позиция на клапата и наличието или не на PVL.

Най-новата на пазара с одобрение за приложение в Европа клапа е Direct Flow Medical® Transcatheter Aortic Valve System (Direct Flow Medical, Santa Rosa, CA), която има платна от говежди перикард върху пластична полимерна основа. За стабилизация се използва и вид смола. Конструирана е така, че да може да се репозиционира.

В нашето проучване ние сме използвали три вида клапи, а именно: CoreValve/Evolut R (Medtronic, USA); Sapien XT/Sapien-3 (Edwards, USA); MyVal (Meril, India).

Техника за имплантация

Осигуряване на достъп за освобождаващата система

Най-често използваният съдов достъп за имплантиране на TAHV е през а. femoralis dex. През първите години от развитието на методиката този достъп се осъществява чрез ограничена съдовохирургична техника, като след финализиране на имплантацията, се затваря отново с хирургична методика. В много страни този подход продължава все още да е средство на избор. Алтернатива (понастоящем средство на избор за много екипи) на хирургичния отдалечен съдов достъп е изцяло перкутанный достъп с финално възстановяване на съдовата стена посредством устройство за затваряне на съдовия достъп (т.нар. *closure device*). Перкутанный достъп се осъществява чрез стандартна техника по Селдингер на ретроградна пункция и поставяне на съдов интродюсер. Феморалната пункция се извършва задължително в сегмента на общата феморална артерия, попадащ върху главата на фемура, и в зона, свободна от калций и/или масивна атеросклероза. Тези изисквания се изпълняват чрез флуороскопски или дуплекс контрол на пункцията. Екипите, които са в началото на своя опит за имплантиране на TAHV, се обучават за двоен феморален съдов достъп (най-често първо се осъществява ляв феморален достъп с нисък профил на интродюсера, обикновено 6 Fr, след което се пристъпва към контралатерален достъп до дясната феморална артерия, като за селективно канюлиране на контралатералната илиачна артерия се използват катетри със силно извит връх, като Pigtail, IMA, Simmons-1 и водач 0.035“ с мек, насочващ се връх – като StorQ (Cordis), Angulated GlideWire.

След канюлиране на контралатералната феморална артерия тя се визуализира с нискодебитна ангиография и под контрола на флуороскопски “roadmap” ретроградно се убожда общата феморална артерия). Този протокол прави по-предвидимо убождането на общата феморална артерия в зона без калций и без масивна атеросклероза, над феморалната бифуркация (което е изискване за затваряне на достъпа с closure device) в сегмента, попадащ над главата на фемура, което предоставя добри условия за осъществяване на хемостазата в края на процедурата чрез мануална компресия, ако е необходимо. При този подход съдовият достъп през дясната феморална артерия се използва за имплантиране на самата TAVI, а левият артериален феморален достъп по време на процедурата служи за позициониране на катетъра Pigtail на дъното на некоронарния аортен клапен синус за маркиране на аортния ринг. След приключване на имплантацията вторият феморален достъп може да се използва за финална ангиография на основния съдов достъп след неговото хирургично или перкутанно затваряне или за бърза коригираща контралатерална съдова интервенция (например балонна оклузия, имплантиране на стент-графт) в случай на съдово усложнение, като екстравазация или остра тромбоза на основния феморален достъп.

В нашата оптимизирана минимално инвазивна стратегия ние използваме като втори артериален съдов достъп a. radialis dex., която се канюлира по стандартен протокол, използващ или директна пункция с пункционна игла, или венозна канюла („абокат“) и се въвежда артериален „радиален“ интродюсер 5 Fr съвместим с водач 0.025“. Именно този достъп се използва в случай на необходимост за въвеждане на катетъра Pigtail с цел визуализация

на аортния корен и аортния синус, финална ангиография след затваряне на основния съдов достъп и коригираща интервенция на последния.

Впоследствие ретроградно се канюлира вена фемуралис (алтернатива са v. subclavia, и v. jugularis, а в нашата оптимизирана минимално инвазивна методика, средство на избор е v. cubiti) за поставяне на катетър за временно пейсиране в дясната камера (ДК).

След като е осъществен достъпът, пациентът се антикоагулира с нефракциониран хепарин (в доза 70 UI/kg тегло). Следващата стъпка е преминаване през стеснената клапа. Високостепенното стеснение най-често не позволява преминаване през клапата посредством стандартна техника с Pigtail катетър и поради тази причина най-често се използва катетър с подобрена насочваемост (от типа Amplatz с размер 1 или 2) и хидрофилен водач (Terumo Glide wire 0.035"). След проникване с водача и Amplatz катетъра хидрофилният водач се заменя с по-атравматичен [от типа StorQ (Cordis) или Wholey (Medtronic)], по който се въвежда катетър Pigtail. След директно измерване на градиента между Pigtail катетъра в ЛК и налягането в аортата, въведеният в камерата Pigtail катетър се използва за атравматично позициониране в ЛК на водач 0.035" с повишена опора (Linderquist, Amplatz superstiff, Safari), дълъг не по-малко от 260 cm, по който впоследствие се въвеждат балони за балонна валвулопластика, както и самата TAVI. Балонната аортна валвулопластика (BAV) води до фракциониране на калциевите депозити и разширява минималния клапен отвор, но сама по себе си има временен ефект и то в краткосрочен

план. Може да се използва като предилатация с цел улесняване на преминаването и прецизното позициониране на катетъра, върху който е монтиран стентът, носещ самата перкутанна клапа.

BAV при TAVI се изпълнява след включване на бърз пейсинг на ДК с честота 160-220 удара за минута, или се използва аденозин-индуцирана асистолия за намаляване на ЛК ударен обем, като по този начин се минимализира рискът за: изтласкване на балона от изходния тракт на ЛК, руптура на клапните структури и емболизиране на фрагменти от клапата и ринга, което би повишило опасността от мозъчен инсулт.

Предилатационната BAV се осъществява чрез балон с относително по-малък размер (undersized balloon в съотношение 0.8/1 спрямо осреднения размер на нативния клапен ринг), за да се намали травмата на аортния пръстен и да се редуцира рискът за паравалвуларен ликаж впоследствие. Целта на тази предилатация е да се осигури безпрепятственото преминаване и позициониране на катетърната клапа спрямо фиброзния пръстен, а не да се постигне пълна корекция на подлежащата стеноза. Поради тази причина балонната валвулопластика се извършва много внимателно в условията на бърз пейсинг (в нашата практика с честота 180 уд./min), за да се избегне фрагментация и емболизация на подлежащия калций и/или руптура на фиброзния пръстен.

След успешна предилатация балонът се заменя със самата аортна протеза. При използване на балон-експандираща се протеза тя също трябва да се имплантира по време на ятрогенно понижаване на ЛК дебит с бърз пейсинг. В продължение на дълги години се смята, че ако системата за TAVI е монтирана върху саморазтворим стент, бърз пейсинг не се налага, тъй като по-

време на имплантацията кръвотокът през клапата не се прекъсва напълно, налягането върху структурите на клапата не е голямо и по тази причина няма съществен риск от дистална миграция. Това становище не се потвърждава както от нашия опит, така и от литературните данни, т.е. запазването на системното налягане и силните пулсативни движения на аортния корен по време на имплантацията са съществен предиктор за миграция на TAVI клапата по време на имплантацията, дори и тя да е саморазтваряща се.

След имплантиране на катетърната клапа отново се измерват трансортният градиент, както и кръвотокът през клапата с помощта на аортография или трансезофагеална ехокардиография (ТЕЕ), както е в класическа методика. Катетърът и водачът могат да се извадят, а съдовият достъп се затваря хирургично или с устройство за затваряне на достъпа (vascular closure device). Непрекъснатото редуциране на профила на новите TAVI системи, които достига до 14 Fr (първите устройства са с профил 24 Fr), дава възможност да се използват изцяло перкутанни техники. При приложение на такава стратегия и липса на перипроцедурни усложнения пациентът може да бъде дехоспитализиран след 48 часа, като в много центрове се оставя на двойна антиагрегантна терапия с ацетилсалицилова киселина (ASA) и тиенопиридин за 3 месеца след процедурата или за по-дълъг период.

Алтернативен достъп и подход

За апикален достъп пациентът се позиционира на операционна маса и левокамерният връх се идентифицира с помощта на трансторакална ехокардиография (ТТЕ). Антеролатерална минимално инвазивна торакотомия се осъществява чрез достъп от 4-5 интеркостално пространство от кардиохирургичен екип.

Прави се перикардиотомия, открива се епикардната повърхност, където се прикачат пейсиращи електроди. Чак тогава се пунктира сърдечният връх и водачът се прекарва антеградно през аортната клапа. Върхът на интродюсера се позиционира точно под клапата, дилататорът се освобождава и се провежда предилатация с балонна валвулопластика, ако е необходимо, последвана от имплантация на клапата.

Налични са и други начини за осигуряване на съдов достъп, а именно:

- Достъп през артерия субклавия – той позволява добър контрол и ангулация на дивайса при някои пациенти. Важно е да се следи внимателно за запазване на проходимостта на артерия мамария при този достъп, особено при болни с предшестващ аортокоронарен байпас.
- Директен аортен достъп също се използва в някои случаи чрез медиоклавикуларна или дясна парастернална инцизия. От предпроцедурната КТА трябва да се изключи изразена калцификация на аортата (порцеланова аорта). Тази техника позволява да се избегне както периферния съдов достъп, така и миокардната пункция.
- Алтернативен достъп е транскаротидният, който дава много директен подход към подлежащата аортна клапа, но изисква опитен съдовохирургичен екип като неразделна част от Heart Team, ангажиран с имплантацията. Някои малки серии показват добри резултати с този достъп с приемливи нива на морбидност и смъртност както наскоро публикуваните резултати от френския регистър за имплантиране на балон-разтваряща се клапа Sapien 3 [14].

Определяне на размера на пръстена

За правилното оценяване на размера на аортния пръстен – основен компонент за успех при имплантация на TAVI, от съществено значение е пре- и перипроцедурната образна диагностика. Този начин на избор на подходяща протеза се различава основно от хирургичното АКП, където хирургът може директно да види и да оцени размера на пръстена, и да промени размера на предварително избраната клапа.

При TAVI преценката се постига чрез ехокардиография (ЕхоКГ) – дву- или триизмерна, и чрез компютърнотомографска аортография (СТА). Затруднение при оценката на пръстена при ЕхоКГ създава неправилната геометрия на пръстена на аортната клапа, чиято форма обикновено не е плоска и циркулярна, а по-скоро овална, което е още по-силно изразено при бicuspidия. Поради тази причина необходимият конкретен индивидуален диаметър на много перкутанти клапни системи се базира на изчисляване на клапната площ, а не на диаметъра на клапния пръстен.

Важно е да се спомене, че разликите между измерванията с ЕхоКГ и при компютърнотомографска ангиография са толкова големи, че налагат промяна в интервенционалния подход при около 40% от пациентите. ЕхоКГ подценява размера на клапния пръстен при близо половината от случаите в сравнение както с СТА, така и с интраоперативната находка, при средна разлика от около 3 mm.

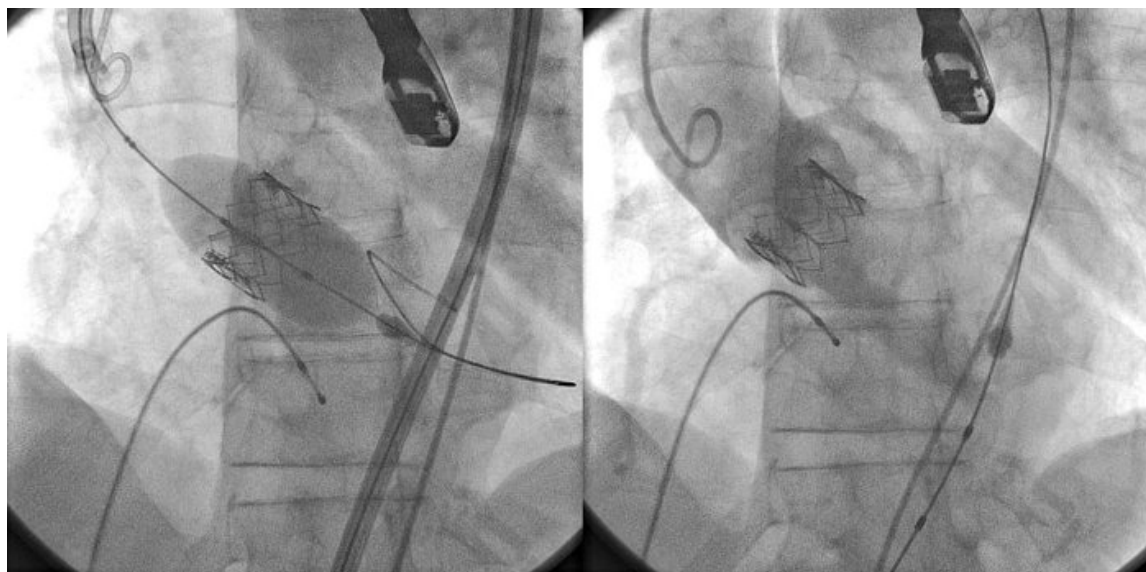
Магнитнорезонансната ангиография (МРА) позволява оценка едновременно на анатомия и функцията на клапата. Като недостатък може да се изтъкне недостатъчната достоверност на измерванията при наличие на значително калцифициране на пръстена и платната.

Остиуми на коронарните артерии

Изобразяване по време на процедурата. Първоначалната „класическа“ методика изисква задължителна TEE успоредно с флуороскопския контрол както за прецизно водене на имплантацията, така и за оценка на финалния резултат (фигура 6). Все още много центрове използват традиционно и рутинно TEE. Този метод осигурява предимство на продължително изобразяване в реално време, като се избягва излагането на радиация и натоварването с контрастна материя, и се предоставя възможност за точна оценка на хемодинамиката. Недостатък е обаче необходимостта от обща анестезия. TTE се използва за верификация на сърдечния връх, а в комбинация с TEE се улеснява избягването на засягане на митралния клапен апарат при апикален подход.

След въвеждане в нашата практика на оптимизирания минимално-инвазивен подход необходимостта от TEE отпада и това е и една от причините да намалее и нуждата от обща анестезия. Другата голяма причина за отпадане на необходимостта от обща анестезия е редуцирането на профила (от изходно 24 Fr към 14 Fr) на повечето TAVI и следователно възможността за използване на изцяло перкутанна методика, най-често елиминираща необходимостта от открит съдовохирургичен или кардиохирургичен достъп.

Напоследък се използва т.нар **сливане на образите** (fusion imaging), с наслагване на CT или MRI изображения върху флуороскопския екран.



Фигура 6. Аортография, изобразяваща оптимална позиция на клапата и наличие на малка парапротезна регургитация. Визуализира се трансезофагеалната сонда на ехокардиографа

Началната интрапроцедурна BAV предоставя възможност за т.нар. *test run*, преди освобождаване на протезата. Калцирането на аортния анулус или на платната, което може да лимитира оптималното освобождаване по циркумференцията; оразмеряването на протезата; рискът за коронарна остиална оклузия и вероятността за аортна инсуфициенция всичките могат да бъдат проверени по време на раздуване на балона за валвулопластика, което играе двойна роля – освобождава място за свободно позициониране и контролирано освобождаване на транскатетърната клапа и дава информация за реалния размер на клапния пръстен и за позицията на коронарните остиуми.

След като протезата вече е освободена на място (*in situ*), е необходимо веднага да се оцени техническият резултат. Аортната регургитация непосредствено след TAVI трябва да е минимална. При налична аортна парапротезна инсуфициенция (*paravalvular leak*) е желателно да се извърши постдилатация

на клапата с балон, оразмерен в съотношение 1:1 спрямо подлежащия фиброзен пръстен.

Потенциални перипроцедурни усложнения

Инсулт

По литературни данни честотата на перипроцедурния мозъчен инсулт е около 3,5%. Основна причина за това усложнение е механичната травма на калцираната аортна клапа и околните структури, с последваща емболизация на отделени се частици. Дори самото преминаване на катетъра през клапата повишава риска за емболизация. Доплерови изследвания по време на TAVI установяват, че валвулопластиката и позиционирането на протезата генерират значително количество микроемболи в мозъчното кръвообращение, поради което с напредване на технологията и с намаляване на профила на катетрите, в някои протоколи и особено при имплантирането на клапи, разваряни от балон, се препоръчва балонната предилатация да се избягва, а да се прилага стратегията на директна имплантация, което е възможно при все повече пациенти поради прогресивно намаляване на профила на преминаване на TAVI катетрите.

Субклинични интракраниални лезии могат да се установят с помощта на MRI при 68-84% от пациентите. Трябва да се има в предвид, че вероятността за мозъчен инсулт е най-висока през първите 24 часа след TAVI, но рискът остава повишен до два месеца след процедурата. Инсултът е по-често срещан след TAVI в сравнение с АКП и повлиява неблагоприятно прогнозата. Поради тази причина при необходимост от предилатация се препоръчва пос-

ледната да се провежда под защита на бърз пейсинг, който намалява артериалното налягане и пулсативния кръвоток и по този начин редуцира риска от емболизация.

Освен калциевите емболи етиологията на инсулта може да е също тромботична – от отлагане на тромбин и възпаление, което предшества ендотелизацията на клапната протеза в рамките на три до шест месеца. Затова, както и поради честото съпътстващо наличие на коронарна атеросклероза и аортна калцификация, при всички болни след TAVI се препоръчва антиагрегантна терапия.

Коронарна обструкция

Субклинично миокардно увреждане след TAVI може да се демонстрира при почти всички пациенти с повишаване нивата на тропинин Т. Степента на увеличение е свързана с по-дългосрочно ЛК увреждане и нарастване на сърдечно-съдовата смъртност. Този отговор на маркерите за миокардна увреда вероятно се дължи на редица фактори като: директна миокардна травма от раздуването на балона, обструкция на ЛК изходен тракт, бързото камерно пейсиране или коронарна емболизация.

Понякога при отварянето на балона или при освобождаването на протезата може да се предизвика оклузия на коронарна артерия. Дислокацията на платно с изразено калциране към коронарния остиум също може да доведе до обструкция. Миокардната исхемия, последвана от хемодинамична нестабилност, изисква спешна перкутанна или дори хирургична миокардна реваскуларизация. Близостта на остиумите на коронарните артерии може да създаде проблем за операторите при имплантиране на TAVI. Анатомията на

аортния корен е от много голямо значение, особено при по-дългите протези като CoreValve.

Коронарните остиуми могат да бъдат запушени от „престилката“ на протезата, но трябва да се отчете и възможността за обструкция от тежко калцираните платна на нативната клапа, които се избутват встрани от новоимплантираната клапа. Този риск е особено голям при имплантиране на TAVI в дегенерирала биологична клапна протеза, тъй като те често се имплантират супраануларно, т.е. относително по-близо до коронарните артерии (TAVI-in-valve). Препоръчва се разстоянието между залавната точка на платната и остиумите на коронарните артерии да е > 12 mm. През последните две години се повдига въпросът за потенциален риск от покриване на коронарните остиуми от комисурите на имплантираната TAVI и ролята на фазовото преориентиране на катетърната клапа по циркумференцията. Например при клапите от групата CoreValve/Evolut R се препоръчва портът за промиване да се преориентира по време на имплантацията от 12 часа на 3 часа [15] – маньовър, който увеличава вероятността за фазово разминаване на некомисурите и коронарните остиуми и по този начин се редуцира рискът от коронарна обструкция. През последните 6 месеца ние стриктно прилагаме този протокол в групата с минимално инвазивна процедура.

Съдови усложнения

Усложнения от страна на съдовете са относително чести и увеличават смъртността от два до три пъти. Те са в директна връзка с размера на катетъра. С технологичните подобрения и с понижаването на профила на дивай-

сите честотата им продължава да намалява. Други рискови фактори са женският пол, съпътстващата периферна съдова болест и необходимостта от изваждане на клапата.

Проводни нарушения

Това са най-често срещаните усложнения след TAVI – при около 80%. Не е ясно дали тези проводни нарушения са перманентни – някои данни показват, че близо две-трети от пациентите с пълнен AV блок възстановяват нормална проводимост.

Това поставя известни затруднения при планирането на имплантиране на постоянен пейсмейкър: от една страна, е необходимостта да се осигури ефективна профилактика на пълния AV блок и асистолия, а от друга – се цели избягване на дългосрочното пейсиране и на риска за усложнения, свързани с имплантиране на пейсмейкъра. Честотата на имплантиране на пейсмейкър след TAVI варира от 5 до 40% и е по-висока при клапи тип CoreValve (само-разтварящи се) в сравнение с Edwards (разтваряни от балон).

Неправилно позициониране и оразмеряване на клапата

Интра- и парапротезната регургитация се среща често веднага след процедурата – 85% от случаите. Лекостепенната инсуфициенция е очаквана и обикновено без последствия. Умерена аортна регургитация се диагностицира при 15% от пациентите. Високостепенната инсуфициенция е рядка, но когато е налична, предсказва повишена смъртност.

Много различни причини могат да допринесат за клапен ликаж, а именно:

- калцификация на аортния пръстен;

- малпозиция на клапата;
- поставяне на по-малка по размер клапа;
- недоотваряне на клапата;
- бикуспидна нативна клапа.

Субоптималното позициониране на клапата се наблюдава в 5% от случаите, независимо от вида на клапата. Поставянето на клапа с по-малък размер или недораздуването на клапата могат да доведат освен до клапен ликаж, така също и до пациент-протезно несъответствие (patient-to-prosthesis mismatch – PPM) – физиологично състояние, при което систолният отвор на имплантираната TAVH не позволява генерирането на ударен обем и минутен дебит, съответни на индекса на телесната маса на пациента.

Повечето съвременни самоекспандиращи се клапи могат да се репозиционират и дори да се отстранят, при условие че клапата остане прикачена към въвеждащия катетър. За клапите, които са монтирани на стент, разтварян от балон, тази опция не съществува.

При твърде високо позициониране на клапата има риск от травма на аортата, голям паравалвуларен лийк, закриване остиумите на коронарните артерии, емболизация на клапата в аортата. Ако клапата е позиционирана твърде ниско в ЛК, се увеличава рискът за дисфункция на митралната клапа, за сърдечен блок поради компресия на проводната система в междукламерния септум и за ретроградна емболизация на клапата в кухината на ЛК. Тогава обикновено се налага спешно хирургично отстраняване.

Увреда на митралната клапа

Това усложнение не е често, но може да се наблюдава при TAVI, особено при апикален достъп и при използване на клапа, монтирана на саморазтварящ се стент (при тези клапи по-голяма част от стента е разположен интра-вентрикуларно). Техническият проблем при този подход се състои в „заплетане” в хордите на митралната клапа с водача или с катетъра, евентуална дисторзия на клапата или пълно разкъсване на част от подклапния апарат, водещо до остра митрална инсуфициенция.

Друг проблем може да настъпи при субануларно имплантиране на клапата, което възпрепятства нормалната функция на митралния клапен апарат.

Руптура на пръстена и аортна дисекция

Въпреки че е доста рядко усложнение (под 1%), руптурата на аортата или на аортния пръстен е животозастрашаващо събитие. Дъгата на аортата и асцендентната аорта също могат да бъдат увредени от експандиращия балон, катетрите или водачите. Най-честата причина за аортна дисекция при TAVI е миграция на балона в раздуто състояние в аортния корен.

Руптура на аортния пръстен може да се наблюдава при свръхоразмеряване на балона или на протезата на фона на тежка калцификация на тъканите. Понякога се среща задържана руптура, което може значително да забави диагнозата. Обичайните прояви са бързо развитие на хемоперикард и перикардна тампонада, изискваща незабавна перикардиоцентеза или перикардиотомия.

Миокардна травма

Това е рядко, но сериозно усложнение на TAVI, като причината обичайно е перфорация от водача, поради което се препоръчва използване на J-водач с предварително оформяне на атравматична „кривка“, за да се минимализира риска за увреда на миокарда. Свободната стена на ДК може също да бъде перфорирана от електрода за временно пейсиране.

Честотата на сърдечна тампонада след TAVI варира от 0 до 7%. Травматичните усложнения са по-чести при апикален подход, където може да се наблюдава и формиране на апикална псевдоаневризма. Описани са и случаи на междукамерен дефект, вследствие на разкъсване на изходния тракт на ЛК при свръхраздуване на балона.

Нисък дебит, кардиогенен шок и сърдечен арест

Пациентите, при които се провежда TAVI, обикновено са в значително увредено състояние. Често резервът на ЛК е ограничен и допълнително се влошава от балонната оклузия и бързото камерно пейсиране.

Ето защо възникването на нисък сърдечен дебит и кардиогенен шок не са редки усложнения на TAVI. Винаги трябва да е налице готовност за приложение на вазопресори, интрааортна балонна контрапулсация и спешен кардиопулмонален байпас.

Ако се наложи провеждане на сърдечен масаж, веднага след това трябва да се оцени клапата, за да се изключи деформация.

Сравнение между стандартен подход и минималистичен подход при TAVI. Обзор на данни от литературата

Аортната клапна стеноза е най-често срещаната клапна патология и традиционното лечение се осъществява чрез хирургично аортно клапно протезиране. Транскатетърното протезиране на аортната клапа се доказва като ефективна терапевтична стратегия при симптоматични пациенти с високостепенна стеноза на аортната клапа, за които се смята, че са неоперабилни или са с висок хирургичен риск. Впоследствие TAVI започна да се препоръчва като алтернатива на хирургичното аортно клапно протезиране при пациенти с междинен и дори с нисък хирургичен риск [16]. Въз основа на натрупаните доказателства се наблюдава значително увеличение на процедурите на TAVI, като прогнозният годишен брой на случаите е около 120 000 в Европа и 60 000 в Северна Америка [17].

От първия случай на TAVI, осъществен при човек от Ален Крибие през 2002 г. и ранния му опит, техниката на транскатетърна аортна клапа имплантация (TAVI) непрекъснато се развива и усъвършенства. От многоетапна сложна процедура в началото, включваща дивайси с големи размери, обща анестезия, употреба на трансезофагеална ехокардиография (ТЕЕ) и осъществяване на хирургичен разрез за съдовия достъп, днес виждаме да настъпва активно в практиката един *по-минималистичен* подход, който се превръща в стандарт за лечение, включващ именно устройства с по-висок профил на безопасност и по-нисък профил на преминаване, повърхностна седация, трансторакална ехокардиография и напълно перкутанен достъп. По-нататък в този

процес на минимизиране на TAVI – и намаляване на разходите – някои процедури са още по-минималистични например без поставяне на електрод за временен пейсмейкър за бързо пейсиране и без осъществяване на BAV. Последното някога е смятано за задължителна стъпка, за да се дилатира нативната стенотична аортна клапа преди имплантирането на транскатетърната сърдечна клапа (TAVV). И все пак, все повече случаи в световен мащаб се извършват с т.нар. *директен подход*, което прави TAVI още по-опростена процедура. Вероятно по-нататъшното опростяване на инвазивната процедура и на следпроцедурните грижи за пациентите ще изиграят ключова роля за придобиване на „подобен на PCI характер“ на TAVI в бъдеще. Намаляването на разходите и опростяването на процедурата изглеждат много привлекателни, но очевидно не може и не бива да бъдат постигнати за сметка на компрометирането на безопасността и ефикасността на метод [18].

Техниката на TAVI се появява сред инвазивните методики като една сложна процедура, провеждана под обща анестезия чрез изкуствена механична вентилация с ендотрахеална интубация, с хирургичен достъп, инвазивно проследяване на белодробното и артериалното налягане, рутинна трансезофагеална ехокардиография, катетеризация на пикочния мехур с уринен дренаж и с наличие на временен пейсмейкър за поне 24 часа. С времето и с напредването на технологиите обаче техниката се опростява, за да бъде по-малко агресивна при една възрастна и немощна популация със значителен брой придружаващи заболявания, каквито са голяма част от пациентите, подлежащи на TAVI, при които всяка инвазивна процедура, включително една продължителна хоспитализация, може да бъде рискована или вредна [19].

Въз основа на тази концепция минималистичният подход за TAVI (minimalistic approach TAVI – MA-TAVI) непрекъснато се развива, представяйки различни дефиниции затова колко минималистичен може да бъде той. Има данни от много проведени анализи и едноцентрови опити, които съвместно, както и всеки един от тях поотделно, добавят по още едно парче към пъзела и добре показват, че опростяването на самата процедура на TAVI намалява нейната инвазивност и води до още по-нисък процент на усложнения, по-кратко процедурно време, подобрен комфорт за пациента, както и до намаляване на разходите и на натовареността на медицинския персонал. Има спорове и проучвания относно това от кои по-травматични и по-инвазивни процедури можем да се лишим и кои продължават да са необходими за прецизното и с дълготраен ефект имплантиране на TAHV.

Между септември 2009 г. и февруари 2018 г. в Института по кардиология и сърдечно-съдова хирургия, университетска болница „Фондация Фава-лоро“ в Аржентина, са извършени 311 последователни TAVI процедури, от тях 229 (75,6%) са с използване на minimalistic approach TAVI (MA-TAVI), и 74 (24,4%) – със стандартен подход (standard approach SA) [19]. MA-TAVI се дефинира като подход, при който се използва локална анестезия и повърхностна седация (обща седация/местна аналгезия), управление на имплантацията чрез трансторакална доплер ехокардиография и перкутанно затваряне на съдовия достъп. Целта на проучването е да сравни MA със SA за TAVI. Всички пациенти предпроцедурно са подложени на коронарна ангиография и спирална компютърна томографска ангиография с 3D реконструкция с помощта на 64-срезова скенер за оценка морфологията на аортната клапа и гръдната и

коремната аорта. Всички пациенти са оценени от Heart Team и е достигнато до на решение за провеждане на перкутанна процедура (TAVI), като са взети предвид индивидуалните им рискови характеристики. Процедурите са извършени в Лабораторията за катетеризация, подготвена за хирургична процедура. За MA-TAVI се използва повърхностна седация с дексмететомидин (0,2 $\mu\text{g}/\text{kg}/\text{h}$), със или без пропофол (2 $\mu\text{g}/\text{ml}$), а преди съдовата пункция се прилага локална анестезия (с 2% лидокаин). Трансторакална доплер ехокардиография (ТТЕ) е използвана за проследяване на позиционирането на протезата, за оценка наличието на паравалвуларен ликаж (PVL) и за изключване на усложнения при някои пациенти. В няколкото случая, при които ТТЕ не е била информативна (като цяло поради лош трансторакален ултразвуков прозорец), е извършена ТЕЕ. Мястото за феморален достъп е избрано в зависимост от наличието на: калцификация, тортуозност, ниво на бифуркация на бедрената артерия и размер на лумена, като се използва т.нар. Pre-close technique за въвеждане на затварящото достъпа устройство. В случаите на MA-TAVI не са използвани уретрални катетри и електродът на временния пейсмейкър е въведен през контралатерален феморален достъп. След процедурата всички пациенти получават двойна антиагрегантна терапия с аспирин и клопидогрел или тикагрелор в продължение на поне три месеца. При пациенти с индикация за антикоагулация е прилагана двойна антитромботична терапия с аспирин и орална антикоагулация или клопидогрел и орална антикоагулация при тези, които са претърпели PCI през последните шест месеца и са с показания за орална антикоагулация по различни причини (най-

често предсърдно мъждене). Резултатите показват, че общата продължителност на процедурата и престоят в болницата са по-ниски в групата с МА (125 ± 26 срещу 211 ± 48 минути; $p < 0,001$ и съответно $4,1$ срещу $6,3$ дни; $p = 0,01$). Няма разлика в смъртността, честотата на остър миокарден инфаркт, инсулт, голямо кървене, налагащо хемотрансфузия, или съдови усложнения на 30-ия ден. Поставянето на дивайса за затваряне на перкутанния достъп (closure device) е неуспешно при четирима пациенти (един е подложен на хирургично лечение, а при трима се налага поставянето на покрит стент). Умерените PVL са по-чести в групата със SA ($11,8$ срещу 23% ; $p = 0,01$), но честотата на тежки PVL е подобна между двете сравнявани групи. Този анализ демонстрира, че TAVI, използващ МА, е осъществима и безопасна процедура, със сходни резултати с тези на SA, но има предимството, че е по-малко инвазивна за пациентите и намалява болничния престой [19].

Fava и сътрудници оценяват в своя едноцентров опит въздействието на опростяването на процедурата по TAVI, така нареченият минималистичен подход, върху постпроцедурния резултат на пациента [20]. Авторите сравняват 229 последователни пациенти, претърпели МА-TAVI, със 74 пациенти със стандартен подход. МА-TAVI включва повърхностна седация без насочваща процедурата TEE, отказ от балонна аортна валвулопластика за предилатация, избягване на катетри Foley и Swan-Ganz и следпроцедурен трансфер, осъществяващ се към отделения за междинна грижа или дори само към звена за телемониторно наблюдение с ранна дехоспитализация, вместо към интензивно отделение. Авторите заключават, че техният опростен подход при TAVI се оказва осъществим и безопасен в реалната им медицинска практика, тъй

като намалява продължителността на процедурата и престоя в болницата. Според проучването им 30-дневните резултати от проследяването на третираните с MA-TAVI са подобни на тези при SA, като освен това се осигурява по-добър комфорт за пациента [20].

Sangaraju и сътрудници определят ефекта от въвеждането на няколко процедурни усъвършенствания по трансфеморалната транскатетърна имплантация на аортна клапа върху клиничните резултати и разходите в едноцентрово ретроспективно проучване [21]. То представлява ретроспективен анализ, сравняващ два последователни едногодишни периода – преди и след въвеждането на процедурните усъвършенствания, които включват: прилагането на повърхностна седация, перкутанен достъп и затваряне, липса на TEE по време на процедурата и постпроцедурен протокол за ранна дехоспитализация. TAVI е извършена при 70 пациенти по време на контролния период (преди промяната) и при 89 пациенти след въвеждането на минималистичния подход. Всички болни са били с аортна стеноза, с изключение на двама, които са имали аортна регургитация. Клапната болест е била дегенеративна при всички пациенти, с изключение на трима, които са били след предходна имплантация на биологична аортна клапа протеза.

Приблизително половината от пациентите в контролната група получават аортна клапа протеза SAPIEN 3, а останалата половина – SAPIEN XT. В групата с MA при всички, с изключение на един пациент, е поставена SAPIEN 3. Няма статистически значими разлики между двете групи в честотата на усложнения по време на хоспитализацията директно след TAVI (включително

съдови усложнения на мястото на достъп, честота на преминаване към отворена хирургия, инфаркт на миокарда, сърдечна тампонада, инсулт и аортна регургитация след TAVI), въпреки че се наблюдава незначителна тенденция към по-висока честота на имплантиране на пейсмейкър в групата с МА в сравнение с контролната група (7,9% срещу 1,4%, $p = 0,139$). Възможно е тази разлика да се обяснява с вида на използваната аортна клапна протеза. Средното време, прекарано в интензивното отделение след TAVI, е значително по-кратко в групата с МА в сравнение с контролната група, както и средната продължителност на болничния престой като цяло. Престоят в кардиологичното отделение не се различава значително между групите. Тези анализи разкриват, че локалната анестезия/повърхностната седация спестява разходи в сравнение с общата анестезия.

В проучване, включващо подгрупа пациенти, на които е имплантирана аортна клапна протеза SAPIEN XT или SAPIEN 3 през трансфеморален достъп, общите директни разходи са приблизително 25% по-ниски в групата с повърхностна седация в сравнение с обща анестезия ($p < 0,001$), със значителни намаления, наблюдавани във всеки от отделните разглеждани елементи на разходите (анестезия, консумативи в операционната, интензивното отделение, аптека и отделение) [21].

Избор на пациент и предпроцедурна оценка

Избор на пациент

Освен подобряването посредством минимализирането на подхода при извършването на имплантация на TAHV, важен е и прецизният избор на па-

циентите, които са подходящи да се подложат на този минималистичен подход. Изборът между оперативно, ендоваскуларно или консервативно лечение, като най-добър терапевтичен подход, трябва да се вземе с оглед на индивидуалните и на клиничните характеристики на съответния пациент, тъй като ползите от всеки един от тези подходи ще бъдат различни при различните пациенти.

Най-добрият начин да се гарантира правилното вземане на решение е чрез избирането на подхода чрез мултидисциплинарен сърдечен колегиум, включващ различни здравни специалисти – кардиолози, кардиохирурзи, анестезиолози, ехокардиографисти, специалисти по образна диагностика, гериатри и други, когато е необходимо [22].

Въпросът дали за пациента ще има по-голяма полза от катетърната интервенция за разлика от хирургичната такава – остава решаващ [23]. Това е така, защото има няколко клинични и анатомични аспекта, които трябва да се имат предвид от мултидисциплинарния екип при вземане на това важно решение.

Клинични характеристики, благоприятстващи изборът за TAVI, са: възраст > 75 години, EuroSCORE II > 4%, наличие на тежка коморбидност, предишна сърдечна хирургия, ограничена подвижност, както и състояния, които могат да повлияят неблагоприятно върху процеса на рехабилитация след операцията.

Анатомичните характеристики, благоприятстващи TAVI, са: благоприятен трансфеморален достъп за осъществяване на TAVI, порцеланова аорта, последствия от облъчване на гръдния кош, тежка гръдна деформация

или сколиоза, наличие на проходими аортокоронарни байпаси, които са в риск при извършване на стернотомия.

Анатомичните характеристики в полза на АКП включват: неблагоприятен перкутанен достъп за TAVI; късо разстояние между остиума на коронарната артерия и пръстена на аортната клапа; морфология на аортния корен, неблагоприятна за TAVI; размер на пръстена на аортната клапа, извън обхвата за TAVI; наличие на тромби в аортата или в лявата камера, както и сърдечни състояния в допълнение към аортната стеноза, изискващи провеждане на хирургична интервенция [1].

Като **клинични характеристики, насочващи пациента по-скоро към избор на АКП**, се разглеждат доказателства за активен ендокардит; придружаваща значима друга клапна патология (митрален и трикуспидален порок), показана за оперативно лечение; неразрешена коронарна патология със SYNTAX score над 22.

Съгласно предписанията в препоръките на Европейската асоциация за кардио-торакална хирургия (EACTS) от 2017 г. TAVI трябва да се насърчава, когато пациентът има клинични характеристики, предполагащи неблагоприятен интра- и следоперативен резултат при АКП, както и при наличие на тежки сърдечни и несърдечни съпътстващи заболявания и напреднала възраст. TAVI трябва да бъде и първият избор за метод на лечение при тежка аортна клапна стеноза в случай на анатомия, която би увеличила риска от хирургични усложнения – главно наличието на проходими аортокоронарни байпаси с риск от увреждане при извършване на стернотомия, както и наличието на порцеланова аорта, склонна към дисекация по време на хирургична интервенция.

И накрая, въпреки че няма абсолютни противопоказания за TAVI, публикуваните до момента данни показват, че пациенти с изключително висок оперативен риск (със STS резултат > 15%), подложени на TAVI, нямат прогностична полза в сравнение с консервативното лечение.

Относителните противопоказания за TAVI включват немощ на пациента и съпътстващи необратими състояния, които е възможно да попречат на една дори успешно проведена ендоваскуларна имплантация на аортна клапа протеза, да има някаква дългосрочна полза за подобряване на качеството на живот на пациента [24]. В съответствие с клиничните и с анатомичните съображения, последните ръководства на EACTS и American Heart Association (AHA) потвърждават, че основните препоръки за TAVI при пациенти с тежка аортна стеноза трябва да включват следните две съображения: *продължителност на живота по-голяма от 1 година* и *изчислен висок хирургичен риск* [24].

Тъй като пациентите, които са кандидати за TAVI, често са възрастни хора с няколко съпътстващи заболявания, предпроцедурната преценка относно ефективната предвидима полза по отношение на оцеляването и качеството на живот е задължителна [22]. Данните сочат, че TAVI има по-малка вероятност да подобри прогнозата при пациенти с тежко белодробно заболяване, тежка бъбречна дисфункция, low-flow, low-gradient аортна стеноза (LF-LG AS), белодробна хипертония или високостепенна митрална регургитация, въпреки технически успешно осъществима и неусложнена процедура.

Независимо от това, нито едно от тези състояния само по себе си не представлява абсолютно противопоказание за TAVI. С други думи, ролята на

коморбидността трябва да е част от цялостната оценка на пациента. Немоощта (frailty) е важен рисков фактор за смърт и инвалидност след TAVI. Предложени са и се използват в момента в различни центрове разнообразни скали за оценка на немоощта, но интегрирането им при клиничното вземане на решения е нехомогенно и липсва установен консенсус. Данните сочат, че до 30% от пациентите изпитват малка полза по отношение на симптоматиката или смъртността 1 година след TAVI, въпреки високата степен на процедурен успех. Следователно интегрираната оценка на сърдечната и несърдечната коморбидност и немоощ е от важно значение за подобряване на способността за подбор на пациентите за транскатетърна аортна клапа имплантация, и в частност за MA-TAVI, както и за предсказване на резултатите от този подход, като се избягва провеждането на ненужни процедури.

Schoenenberger и сътр. демонстрират по-добра прогноза по отношение на 1-годишната смъртност след TAVI, комбинирайки логистичен EuroSCORE и STS резултат с индекс на немоощ, базиран на оценката на познанието, мобилността, храненето и ежедневните дейности на съответния пациент. Иновативен подход, който се изучава, е опитът да се направи немоощта модифицируем рисков фактор, а редица текущи изпитвания тестват ефекта на стратегиите за рехабилитация (25 Frailty in Patients Undergoing Transcatheter Aortic Valve Replacement: Frequently Measured, Seldom Managed*). В този сценарий потенциален подход е приемането на балонна аортна валвулопластика като мост към решение (bridging to decision). Въпреки че има противоречиви становища, налице са и няколко доклада, които предполагат потенциална полза

от балонната валвулопластика за предсказване на клиничната полза от последваща TAVI при пациенти със сериозна коморбидност и немощ [22].

TAVR при пациенти с LF-LG аортна стеноза

Значителен дял от пациентите с аортна стеноза са с ниски градиенти през аортната клапа (среден градиент ≤ 40 mm Hg и площ на аортната клапа < 1 cm²). Ниските градиенти са в резултат от нисък дебит през отвора на клапата, дефиниран от наличието на намален ударен обем [индекс на ударния обем (SVi) < 35 mL /m²]. Най-честата причина за аортна стеноза с нисък градиент (LG) е намалената фракция на изтласкване на лявата камера (LVEF), изобразяваща класическия LF/LG аортна стеноза. Наличието на LF/LG при един пациент предвещава по-лоша прогноза в сравнение с класическата аортна стеноза с висок градиент. При пациенти с нисък градиент LVEF трябва да бъде внимателно оценена, ако е намалена ($< 50\%$), трябва да се направи стрес-ЕхоКГ с физическо натоварване или добутамин, за да се разграничи LF/LG аортна стеноза от псевдотежка аортна стеноза, при която не би имало полза от TAVI. Наличието на аортна стеноза с нисък градиент и запазена LVEF изобразява състояние, наречено парадоксална LF/LG аортна стеноза. Прогнозата при последната изглежда значително по-лоша, отколкото при пациенти с нормален SVi, въпреки че някои данни сочат, че може да се очаква и значителна полза от TAVI. Преди да може да се препоръча АКП или TAVI обаче при наличието на парадоксална LF/LG аортна стеноза, трябва да се направи внимателна цялостна оценка на сърдечните камери и на относителната зависимост на клапната функция от сърдечния ритъм, за да се обясни

намаляването на SVi. Малка кухня на лявата камера с концентрично ремоделиране, нарушена диастолна и систолна надлъжна функция, предсърдно мъждене, митрална регургитация или стеноза; трикуспидална регургитация или дисфункция на дясната камера са чести причини за нисък SVi. Сърдечната амилоидоза е друга важна диагноза, която трябва да се вземе предвид при наличието на парадоксална LF/LG аортна стеноза [22].

TAVI при пациенти с нисък оперативен риск

Доказано е, че ползата от TAVI с balloon-expandable (BE) и self-expandable (SE) биопротеза е поне не по-ниска от тази при АКП при пациентите с междинен до висок хирургичен риск. Наскоро две рандомизирани клинични проучвания (RCT) изследват безопасността и ефикасността на TAVI спрямо оперативното лечение при пациенти с нисък хирургичен риск (дефиниран от STS резултат < 4), а именно PARTNER III и Evolut [26, 27]. По-продължително проследяване е необходимо да се проведе при пациенти, които са по-млади, по-здрави и с очаквана по-голяма продължителност на живота [22]. Всъщност, трайността на TAHV в сравнение с хирургичната протеза, отдавна е поставена под въпрос, като се има предвид, че свободата от структурна дегенерация на протезата след сърдечна хирургия е била съобщена за повече от 85% от пациентите за повече от 10 години [28]. Към днешна дата има ограничени, но обнадеждаващи доказателства, че трайността на TAHV е сравнима с хирургично имплантираната биопротеза [22].

TAVI при асимптомни пациенти

Въпреки че се обсъжда като евентуална бъдеща индикация, настоящите препоръки не препоръчват провеждане на TAVI при високостепенна аортна

клапна стеноза при липса на симптоматика от страна на пациента [1]. Стратификация на риска може да се направи с оценка на фракцията на изтласкване на лявата камера и тест за физическа издръжливост. Допълнителни рискови фактори могат да бъдат взети под внимание, особено при пациенти в напреднала възраст, които не са физически активни. В момента се провеждат две рандомизирани проспективни проучвания – „Early TAVI“ и „EVoLVeD“, за да се изследва ролята на TAVI при тази популация пациенти [22].

TAVI при пациенти с високостепенна аортна клапна стеноза при бicuspidна аортна клапа

Аортна стеноза при бicuspidна аортна клапа представлява предизвикателен сценарий за TAVI. Бicuspidната аортна клапа има приблизително разпространение сред цялото население между 0,5 и 2% и е много по-високо сред азиатската популация. Разпространението ѝ е по-високо при по-млади пациенти, което прави проблемът по-чест именно при по-ниско рисковите кохорти [22].

Бicuspidната анатомия е критерий за изключване във всички рандомизирани проучвания на TAVI и всички налични данни произтичат от клиничните регистри. Първото ограничение за провеждане на TAVI, при тази анатомична находка, е съпътстващата висока честота (> 25%) на свързана патология на възходящата аорта, изискваща хирургично лечение. Освен това бicuspidната анатомия е свързана с висока честота на докладвана значителна пара-валвуларна регургитация и необходимост от имплантиране на постоянен електрокардиостимулатор след TAVI в сравнение с триcuspidната анатомия на нативната аортна клапа [29]. Аортният отвор на бicuspidната аортна клапа тип 1 Sievert може да бъде много елипсовиден и/или неправилен и за разлика

от стенолитичните трикуспидни клапи, големите калцификати на рафето могат да създадат виртуален най-малък пръстен на надпръстенното ниво. Предложени са различни методи за оразмеряване, включително стандартно измерване във виртуалния базален пръстен или по-горе – в интеркомисуралната равнина [30, 31]. Други важни въпроси, свързани с BAV, са асиметричното разширяване на TAVI в бикуспидната клапа и последващото неравномерно разпределение на стреса върху платната и потенциален риск от ранна дегенерация на протезата. Трябва да се има предвид и рискът от коронарна оклузия поради по-голяма амплитуда на краниално изместване на бикуспидните платна към коронарните остии [32]. Взети заедно, всички текущи до момента данни за TAVI при бикуспидна аортна клапа са обнадеждаващи, но докато се чакат допълнителни доказателства, бикуспидната анатомия трябва да се счита за фактор, благоприятстващ АКП [1].

Предпроцедурно планиране и подготовка на пациента

От една страна, щателното предпроцедурно планиране е от съществено значение за прогнозиране на процедурни предизвикателства, минимизиране на риска от усложнения и подобряване на резултатите. От друга страна, в тази нова ера на широкообхватни процедури за TAVI и дълги списъци на чакащи, има нужда от по-ефективна система за оценка и подготовка на пациентите.

Процедурата по TAVI изисква провеждането на редица предхождащи инвазивната процедура изследвания, насочени към потвърждаване на клиничните и анатомичните показания за TAVI. В идеалния случай, тези изследва-

ния трябва да се извършват без прием на пациента в болница, за да се намали броят на хоспитализациите и да се повиши къмплайънсът от страна на пациентите [33]. По-голямата част от центровете редовно оценяват кандидатите за TAVI в катетеризационната лаборатория, като извършват коронарна ангиография придружена от оценка и на аортен корен и илеофеморален сегмент. В ранните дни на TAVI комбинацията от ехокардиография и инвазивна ангиография са в основата на оценката на пациентите и допълнителни изследвания, като компютърна томография (СТ), са назначавани при необходимост [34].

По-новият подход е при всички кандидати за TAVI да се извърши компютърна томографска ангиография (СТА). В първоначалните проучвания не се изисква сърдечна СТА. Основната причина за извършване на СТА в тези ранни дни е с цел да се оценят размера и проходимостта на илеофеморалните съдове за калибъра на инвазивните катетри. Основната роля на сърдечната СТА при оценка на аортния корен е открита по-късно [34]. В най-съвременните публикации ЕКГ синхронизирана СТА е основният елемент на предпроцедурното планиране на TAVI както за подобряване на точността на измерването на аортната протеза, за предвиждане и прогнозиране на потенциални усложнения, така и за намаляване на периферните съдови усложнения [35, 36]. СТА систолната реконструкция на пръстена, ортогонална на централната ос на изходящия тракт на лявата камера, позволява оптимална оценка на измерванията на минималния и максималния диаметър, обиколка и площ, като се избягва системното подценяване на ТТЕ на основната ос на

пръстена [37]. Нещо повече, СТА позволява внимателно измерване на: размера на синусите на Valsalva; разстоянието от остиума на коронарните артерии до аортния клапен пръстен, което идентифицира пациенти с риск от коронарна оклузия по време на TAVI; размера на аортата в синус-тубуларното съединение и степента и разположението на аортните калцификации [38]. Едно от сериозните възражения против рутинното провеждане на СТА е ниският креатининов клирънс, като за абсолютно противопоказание се смята креатининов клирънс под 30 ml/min поради изключително високия риск от контраст индуцирана нефропатия.

Според настоящите препоръки пациентите, при които ще се извършва имплантация на аортна клапна протеза, се нуждаят от предпроцедурна оценка за наличието на исхемична болест на сърцето [1]. Скринингът може да се извърши в отделна хоспитализация на пациента преди постъпването за провеждане на процедурата по TAVI, но това води до увеличаване на разходите. Наскоро, скрининг за коронарна артериална болест и едновременно ad hoc провеждане на перкутанна коронарна интервенция (PCI) по време на TAVI, е описан от Barbanti и сътрудници. Авторите демонстрират, че методът им е напълно осъществим и то без нарастване на перипроцедурните усложнения [39]. Когато се прилага по описаната стратегия, катетеризационната лаборатория първоначално се подготвя като за провеждане на коронарна ангиография, за съдов достъп се използва или радиална, или феморална артерия, в зависимост от предпочитанията на оператора. При липса на коронарна патология катетеризационната лаборатория се преоборудва за TAVI процедура и последната се извършва по стандартен начин. В случай на коронарна

артериална болест стратегията на лечение и пълнотата на реваскуларизация се определят въз основа на коронарната анатомия. Ако операторът вземе решение да се извърши PCI, TAVI може да последва реваскуларизацията, при условие че PCI е била успешна, неусложнена и не е изисквала приложение на голямо количество контрастно вещество. В противен случай TAVI може да бъде отложена. Този подход се оказва осъществим и безопасен дори за пациенти, които се нуждаят от провеждане на много комплексна PCI процедура [39]. Тежка коронарна артериална болест е установена при 22,5% от пациентите. След TAVI смъртността по всички причини и сърдечно-съдовата 30-дневна смъртност са съответно 2,4% и 1,4%. Инвалидизиращ инсулт, инфаркт на миокарда и животозастрашаващо кървене се наблюдават съответно при 0,5%, 0,8% и 4,0% от пациентите. Честотата на остро бъбречно заболяване II или III степен е 3,3%. На втората години смъртността по всички причини е 14,1%. Инвалидизиращ инсулт и инфаркт на миокарда се наблюдават съответно при 2,5% и при 1,8% от пациентите. Болните, подложени симултантна PCI и имплантация на TAVI в една и съща процедура, са със сходна честота на смъртност, инвалидизиращ инсулт и инфаркт на миокарда в сравнение с пациентите без коронарна артериална болест и тези с тежка коронарна артериална болест, при които не е проведена реваскуларизация.

Chieffo и сътрудници описват оригинален подход, който интегрира скрининга за наличие на коронарна артериална болест в компютър-томографското изследване за оценка на аортния корен, запазвайки провеждането на ин-

вазивна коронарна ангиография само за пациенти, при които СТ е противопоказан, или в случаите, когато се открие сигнификантна проксимална лезия на коронарната артерия при СТ коронарографията [40].

Chieffo и сътрудници описват опита си с минималистичен подход при скринирането на пациентите. Авторите представят една практика, при която се изключва инвазивната оценка за коронарна артериална болест преди TAVI, като предлагат възможност за оценка на безопасността на този модифициран минималистичен подход при сравнително голяма група пациенти. Статията представя ретроспективен анализ на пациенти с TAVI. Само няколко лица не са изследвани чрез СТА преди TAVI, поради напреднала бъбречна недостатъчност или сърдечна тахиаритмия и са изключени от изследването. Общо 491 пациенти, преминали през СТА преди TAVI, са включени в анализа. Авторите съобщават, че СТА е информативна при 96% от случаите, в които е извършена, и представлява метод на първи избор за скрининг на коронарна артериална болест. Общо 375 пациенти са оценени само чрез СТ, без провеждане на инвазивна коронарна ангиография. Инвазивен скрининг е извършен при 116 пациенти, при които оценката на коронарната анатомия от СТ е била недостатъчна, или когато е имало съмнение от образното изследване за наличие на сигнификантна коронарна патология [34, 40]. Сравнението на групата пациенти, претърпели TAVI, при която е използван модифицирания минималистичен скринингов подход, с контролната група (при тези, при които е осъществена инвазивна коронарна ангиография преди TAVI) показва сравними перипроцедурни честоти на миокарден инфаркт и подобни големи

неблагоприятни сърдечно-съдови събития в краткосрочен план и при едногодишно проследяване. В допълнение, не е наблюдаван допълнителен риск при модифицирания скринингов подход след прилагането на анализ, коригиращ разликите между групите. Важно за отбелязване е, че при групата пациенти с модифицирания минималистичен скринингов подход, болничният престой е по-кратък в сравнение с контролната група. Тази разлика произтича именно от по-краткия престой в болницата преди TAVI. Ограничение на ретроспективното проучване от Chieffo е, че то не е проектирано да тества хипотезата, че модифицираният скрининг на пациенти за TAVI е безопасен и при болните, които имат сърдечна СТ с недобро качество. Освен това, тъй като резултатите са от едноцентров анализ, няма доказателства, че данните са валидни и за останалите центрове [34, 40].

Изпитването на Chieffo и сътрудници показва безопасност, която трябва да бъде допълнително тествана в бъдещи изпитвания. Потенциалните предимства на този модифициран скринингов подход са многобройни. Пациентите с тежка аортна стеноза обикновено са с изразена немощ и голяма част от тях имат множество съпътстващи заболявания. Ясно е, че инвазивна процедура при тези пациенти може да бъде свързана с немалък риск. Дори да оставим на страна ефектите от натоварването с контрастно вещество и възможните късни усложнения, възникващи по време на инвазивната процедура, не по-малко важни за пациента са последиците от допълнително обездвижване, които не бива да се подценяват, както и потенциалното увреждане на съдовия достъп, използван по време на коронарната ангиография и впоследствие – по време на TAVI.

Трябва да се отбележи и че много медицински програми все повече се фокусират върху продължителността на престоя в болница и преките спрямо непреки разходи покрай TAVI като основен проблем [34]. Модифицираният подход също така би могъл да съкрати времето за оценка на TAVI при симптоматични пациенти в напреднала възраст, като помогне за намаляване на дългите списъци с чакащи за одобрение кандидати и в същото време да бъде по-консервативен към ресурси като инвазивната ангиография, която и други пациенти очакват. При прилагането на този нов скринингов подход след прегледа в кабинета от лекаря, пациентите ще бъдат изпращани директно за провеждане на TTE и сърдечна СТ като подготовка, и след обсъждане и приемане от Heart Team, ще бъдат насочени за провеждане на първата си инвазивна процедура, а именно – TAVI. Този минималистичен метод на скрининг не е без ограничения. Основната концепция, която стои зад възможността ни да изключваме инвазивната коронарография като скрининг преди TAVI, е, че СТА може да предостави всички данни, необходими за оптимално вземане на решения. Това обаче не винаги е така. Протоколът, изискван при провеждане на СТ като подготовка за TAVI, трябва да се прецизира и да включва оценка на аортния корен, коронарните съдове и илеофеморалните съдове. Коронарната калцификация е често срещана при пациенти в напреднала възраст с аортна стеноза. Това може да намали способността за точен анализ на изображенията. Диагностиката на дисталната стеноза на малките съдове при кандидатите за TAVI обикновено не е клинично значима. Целта на коронарната оценка при кандидатите за TAVI е да се изключи сигнификантно компрометиране на кръвотока през голям съд, което може успешно да се третира преди

или по време на имплантиране на протезата. Предсказващата стойност на използваните в момента СТ протоколи при оценка на големи коронарни съдове е висока [41]. Освен това, винаги съществува възможността, при съмнение относно проходимостта на коронарна артерия, да се премине обратно към конвенционалния скринингов метод за инвазивна оценка. В тези случаи коронарографията може да се извърши броени дни преди TAVI или непосредствено преди да се направи процедурата по TAVI, когато пациентът вече е в катетеризационната лаборатория.

Според някои автори инвазивната оценка не бива да се разглежда като решаваща стъпка от предпроцедурната подготовка на пациентите. Процесът на скрининг трябва да бъде съобразен със съответния индивид. При конкретни популации пациенти, като тези със симптоми, потенциално свързани с коронарна болест и висок рисков профил за исхемична болест на сърцето, може да се подходи с провеждане на конвенционална коронарна ангиография на ранен етап. Само опитът и данните от него ще покажат каква би била оптималната стратегия за оценка на пациенти с тежка аортна стеноза. Минималистичният подход включва няколко предимства, но кардиолозите и рентгенолозите трябва да работят в тясно сътрудничество помежду си, за да се изследва допълнително безопасността на непровеждане на инвазивната коронарография за оценка и скрининг при кандидатите за TAVI [34]. И други публикации препоръчват заместването на рутинната инвазивна селективна коронарна артериография (СКАГ) от ЕКГ синхронизирана СТА [42], въпреки че посочват висока сензитивност (95-100%), но неприемливо ниска специфичност (45-65%) на методиката.

Относно самата процедура по имплантация на TAHV в рутинната практика все повече навлиза минималистичен подход с двама оператори, две медицински сестри и анестезиолог. В много болници със съществен опит в имплантирането на TAHV участието на кардиохирург и ехокардиографист не са задължителни в катетеризационната лаборатория, но те трябва да са на разположение [43]. Някои оператори все още извършват TAVI в хибридна зала. Въпреки това, има проучвания, показващи, че TAVI може да се извърши безопасно и в стандартна катетеризационна лаборатория [44]. Ролята на мултидетекторната компютърна томография (MSCT) също е от основно значение при преминаване от обща анестезия към повърхностна седация чрез премахване на необходимостта от TEE по време на процедурата [43]. Друга стъпка към минималистичния подход е преминаването към мултимодален подход от инвазивна аортна ангиография и измерване на хемодинамични параметри, като индекса на аортна регургитация към трансторакална ехокардиография за оценка на PVL и функция на протезата [20]. TTE с висока резолюция е златният стандарт за диагностика и оценка на аортната стеноза. TTE също така позволява диагностицирането на съпътстващо клапно заболяване, както и цялостна оценка на работата на камерите. TEE допълва TTE в случай на диагностична несигурност и особено в ранните години на TAVI, когато се използва преди всичко за оразмеряване на TAHV. TEE също така може да направлява процесът интрапроцедурно и предоставя информация в реално време по време и непосредствено след имплантирането на протезата, като освен това позволява ранно откриване с количествено и качествено определяне, както и точната локализация на появила се значителна остатъчна

аортна регургитация [45-47]. Това може да бъде от особено значение по време на TAVI с използване на self-expandable протези, при които се очаква постдилатация, репозиция на клапата, а понякога и преминаване към различен размер на TAHV. Освен това, TEE може незабавно да диагностицира перикарден излив, несъответствие между пациент и протеза (patient-prosthesis mismatch), разположение на аортната протеза спрямо митралния клапен апарат, като методът спомага и за намаляване на количеството използвано контрастно вещество, което е от съществено значение при пациенти със захарен диабет и изходно нарушена гломерулна филтрация, тъй като те са склонни към развитие на контраст-индуцирана нефропатия (КИН).

С прогресивното преминаване от обща анестезия към повърхностна седация и към минималистични процедури само с локална анестезия, употребата на интрапроцедурни TEE по време на TAVI намалява значително [22]. Като се извършва СТА преди интервенцията и с нарастващия опит на операторите, TAVI може безопасно да се проведе и под флуороскопско ръководство, запазвайки приложението на TEE за усложнени случаи или при наличие на съмнение за дисфункция на протезата след имплантирането ѝ. Редица проучвания показват, че TAVI, извършена изключително само под ангиографско ръководство и запазване на провеждането на TTE при необходимост, е осъществим и свързан с сравнително добри резултати метод [48-50].

TAVI-екипът на конкретното лечебно заведение трябва да оцени дали съответният пациент е подходящ за минималистичен подход, като оценката надхвърля традиционните клинични и анатомични критерии и включва допълнителни клинични, неклинични и психосоциални фактори, които е възможно

да повлияят на постпроцедурното възстановяване на болния. Те включват ангажираност на пациента, наличие на деменция, готовност за участие в процеса на сърдечна рехабилитация. Гериатрите трябва активно да участват в процеса на подбор на пациенти от самото начало. След като оценката приключи, приемът на пациентите в лечебното заведение може да се извърши само един ден преди датата на интервенцията, като по този начин се позволява на центъра по TAVI да оптимизира ресурсите си и да съкрати списъка на чакащите [44]. Правилният подбор на пациента, стратификацията на риска и предварителната подготовка са ключови фактори за превръщане на минималистичния подход при TAVI в една успешна *PCI-подобна* процедура, която е опростена, но не за сметка на ефективност, ефикасност и полза за пациента.

От обща към локална анестезия и повърхностна седация

Въпреки че първите случаи на TAVI отначало се извършват под лека седация, впоследствие процедурата по TAVI се провежда под обща анестезия поради хирургичната намеса за трансартериален достъп, а и за по-добър контрол на самата процедура. Едно от най-важните съображения при TAVI е видът анестезия, който ще бъде осигурен на пациента. Тенденциите варират в различните държави и болници и следва да се вземат под внимание многобройни фактори, преди да се избере терапевтичната стратегия, включително фактори, свързани с пациента, както и оперативни фактори и логистика. В ранните години на TAVI общата анестезия (GA) е златен стандарт по подразбиране.

Много въпроси обаче са свързани с общата анестезия, например хемодинамична нестабилност, по-голяма нужда от инотропни лекарства, по-висок риск от кървене, повишен риск от белодробна инфекция, трудности при екс-тубация или забавянето ѝ при пациенти с хронично белодробно заболяване, по-голяма продължителност на процедурата и престой в болницата, както и по-голямо натоварване на персонала и глобални разходи [43]. Прилагането на будна, а не обща анестезия е една от най-важните стъпки за придаване на процедурата по TAVI – на *PCI-подобен* характер [20].

Melidi и сътр. предоставят изчерпателна представа за анестезията на пациенти, подложени на TAVI, със своите предимства, недостатъци и възможните им усложнения [51]. Инвазивното мониториране по време на анестезията се състои от централен венозен път с три лумена: стандартен достъп през югуларната вена за приложение на съответни водно-солеви разтвори, медикаменти и кръв, ако е необходимо, както и артериален радиален път за инвазивно проследяване на артериалното налягане и/или кръвногазов анализ.

Всички венозни и артериални пътища се поставят тогава, когато пациентът е позициониран върху масата в катетеризационната лаборатория. Основното неинвазивно мониториране се състои от пулсова оксиметрия, капнография, непрекъснатата многоканална ЕКГ и почасово следене на уринния дренаж през уретралния катетър. По време на балонна инфлация в случаите на аортна валвулопластика е необходим кратък цикъл на бързо камерно пейсирание с честота 170-200 удара в минута, за да се понижи артериалното налягане под 50 mm Hg за систолното и да се осигури неподвижността на раздуващия се балон. Същата маневра се извършва и по време на разширяването

на balloon-expandable биопротезите, например тези от семейството на Edwards. След всяко пейсиране, пейсмейкърът се поставя на 50 удара в минута on demand. В редки случаи (2-5%), когато валвулопластиката води до тежка аортна регургитация, се използва бързо пейсиране от 100-120 уд./min за стабилизиране на пациента през минутите, необходими за наместване на протезата. Изборът на анестетици варира. Индукцията обикновено се извършва с използване на мидазолам, кетамин, фентанил и етомидат или пропофол, които се титрират. Въпреки това, някои пациенти могат да се нуждаят от инотропна и/или вазопресорна подкрепа преди въвеждането на анестезия, поради което предварително се приготвят готови за приложение инфузионни разтвори от норадреналин (и по-рядко адреналин или фенилефрин). Рокурониумът се използва за улесняване на ендотрахеалната интубация. Като цяло обаче, от по-важно значение за постигане на хемодинамична стабилност по време на индукция на анестезията и ендотрахеалната интубация е начинът на приложение на лекарството (дозировката и др.), а не кое конкретно лекарствено средство се използва. Общата анестезия има предимството да осигури пълен покой и неподвижност на пациента както по време на осигуряване на съдовия достъп, така и по време на самата имплантация. Някои автори смятат, че тази стратегия осигурява на екипа (особено на тези с малък опит) комфорт при осъществяване на всички необходим стъпки и прави имплантацията по-предвидима и прецизна. Друг теоретичен аргумент в полза на GA е пълната неподвижност на пациента по време на анестезията, което според някои може да намали степента на усложненията, включително съдовите [51].

Когато се използва локална анестезия (LA) и седация, всички артериални и венозни пътища се въвеждат по същия начин, както е описано при подхода за обща анестезия. Кислородът се прилага с кислородна маска и се измерва капнография. LA се прилага от интервенционалния кардиолог по стандартни техники (инжектиране на 1% лидокаин). Седацията се извършва от анестезиолога и се състои от дозирано контролирано приложение на мидазолам, пропофол, фентанил или ремифентанил, самостоятелно, или в различни дозови комбинации. Във всички случаи достъпът до пациента е такъв, че дихателните пътища да могат лесно да бъдат осигурени, ако е необходима интубационна анестезия [51].

GA дава възможност за използване на дву- или триизмерна TEE, което може да помогне за оптималното имплантиране на протезата и за бързо разпознаване на усложнения, като сърдечна тампонада, дисфункция на митралната клапа или PVL. Някои центрове с достатъчен опит не извършват TEE, вместо това те разчитат на TTE, ангиография и хемодинамични измервания. CT се използва рутинно при избора на размера на клапата, докато сондата от TEE пречи на флуороскопското изобразяване по време на имплантирането на клапата. Множество проучвания показват, че Pigtail катетър на дъното на некоронарния синус се смята за достатъчен за насочване на процедурата [52]. Операторите използват GA предимно в случаите, когато трансфеморалният път не е възможен и се налага хирургична намеса за осъществяване на съдов достъп, включително субклавиален, трансортален или трансапикален път [51].

Има данни, че будната седация съкращава процедурното време, времето до превеждане в отделението и продължителността на престоя в болницата [53]. В допълнение, използването на вазопресори при седация не е толкова често, както при процедурите с GA, което може да се отдаде на съдоразширяващите ефекти на анестетиците. Освен това винаги съществува възможността да се премине към спешна интубация и GA в катетеризационната лаборатория, в случай на възникнали сърдечни или съдови усложнения по време на TAVI. LA има уникалното предимство пред GA за оценка в реално време на психичния статус и когнитивната функция на пациента. Съобщава се за благоприятни резултати с по-кратко време за имплантиране, намален престой в интензивните зони за постпроцедурно наблюдение и по-кратко време до изписване от лечебното заведение при поредица пациенти, претърпели TAVI под седация с ремифентанил [51]. От наличните данни не се установява разлика между GA и LA по отношение на смъртността. Европейските данни показват, че пациентите с високи нива на EuroSCORE, подложени на TAVI с GA, имат по-висока смъртност, като се подчертава необходимостта от по-добра оценка за възможността за използване на LA при тези пациенти. Също така е важно да се проследи бъбречната функция след процедурата [51]. Нарушената бъбречна функция преди TAVI се счита за прогностичен фактор за смъртност след процедурата [51]. Много фактори могат да повлияят на бъбречната функция по време на процедурата, включително количеството и видът на контраста, честотата на емболизация по време на валвулопластика и/или разширяването на протезата, както и появата на хипотензивни

епизоди, предизвикани от анестетици. Последните доклади разкриват по-високи нива на остро увреждане на бъбреците в популацията на GA, дължащи се вероятно на епизоди на хипотония [51].

В регистрите France 2 и France TAVI прилагането на локална анестезия (LA) с повърхностна седация (CS) постепенно е нараснало от 30% през 2010 г. на 70% през 2017 г. [43]. В неотдавнашен метаанализ се констатира сходни резултатите от двата подхода по отношение на вътреболничната смъртност, преминаване към open-heart (отворена) операция, големи съдови усложнения, остра бъбречна недостатъчност и инсулт [55]. Преминаване към обща анестезия се наблюдава само при 6% от пациентите. Обратно, нуждата от катехоламини и хемотрансфузия са по-редки при пациенти с приложена повърхностна седация, а продължителността на престоя в интензивното отделение, както и престоят в лечебното заведение като цяло също са по-кратки [43, 55]. Не е констатирана разлика в невро-когнитивните резултати между двата подхода [56]. Данните от регистрите демонстрират осъществимостта, безопасността и рентабилността на локалната анестезия с лека седация в сравнение с общата анестезия, с потенциални предимства по отношение на кръвенето и продължителността на хоспитализацията [43].

Многобройни проучвания демонстрират осъществимостта на CS с наличие на процедурен успех и безопасност. Mosleh и сътр. сравняват в своя анализ резултатите по отношение на безопасност, ефикасност, ефективност и преки разходи за пациентите между претърпелите TAVI с GA спрямо тези с CS [57]. Това ретроспективно, обсервационно проучване е проведено в медицински център в Хартфорд, Кънектикът. Всички пациенти, подложени на TAVI

с трансфеморален достъп, в периода между февруари 2012 г. и септември 2018 г., са изследвани ретроспективно. Пациентите са групирани по вида на приложеното анестезиологично лечение (GA или CS) и са равнопоставени (propensity-matched). Разгледани са безопасност (вътреболнична и 30-дневна смъртност, риск от вътреболничен и 30-дневен инсулт, сърдечен арест, необходимост от постоянен пейсмейкър и сериозно кървене/съдови нежелани събития), ефикасност (от последващо ехокардиографско проследяване), ефективност (продължителност на процедурата, време на флуороскопия, доза на облъчване, престой в отделението за интензивно лечение, продължителност на престоя в болничното заведение и дехоспитализация) и резултатите от преките разходи.

Общо 589 пациенти отговарят на критериите за включване. Сравнителният анализ определя 154 пациенти с GA и 154 пациенти с CS. Няма разлики по отношение на резултатите за безопасност при болнична или 30-дневна смъртност, вътреболничен или 30-дневен инсулт, сърдечен арест и необходимост от постоянен пейсмейкър между групите на GA и CS. Налице е значително намаляване на епизодите на голямо кървене/съдови събития в групата с CS (8,4% срещу 19,5%, $p < 0,01$). Няма разлики по отношение на находките от проследяващите ехокардиографии за функцията на аортната протеза, фракцията на изтласкване на лявата камера и честотата на умерена или тежка аортна регургитация. В групата на CS се наблюдават по-кратки времена на процедурна флуороскопия и доза на облъчване, при сходна продължителност на процедурата между двете групи, с по-кратък престой в интензивно отделение на пациентите с CS. Пациентите с CS са по-склонни да бъдат дехоспитализирани по-рано (59,7% срещу 74,7%, $p < 0,01$). Общите преки

разходи за CS са намалени със средно 10,4% в почти всяка ведомствена категория, ($p < 0,001$) [57]. Подобни резултати са докладвани от германския аортен клапен регистър [58] и френските национални аортноклапни регистри Core Valve и Edwards 2 (France-2) [59].

Заклученията са в съгласие с доклад на Торрен и сътр., където има по-малко събития на кървене в кохортата на CS [60], което е в контраст пък с данните от проучване на Brecker и сътр., в което не са наблюдавани разлики както по отношение на каквото и да е кървене, така и по отношение на всякакви съдови усложнения в CS групата [61]. В последно цитираното проучване се отбелязва по-висока честота на осъществяване на хирургичен разрез за достъп като първоначална стратегия в групата на GA, което се счита за усложнение в групата на CS, ако се използва. Едно от основните опасения при използването на CS вместо GA е по-високата честота на парапротезна регургитация и повишената нужда от имплантация на постоянни електрокардиостимулатори. В съгласие с проучване на Husser и сътр. [58], при проучването на Brecker и сътр. не са открити разлики в постпроцедурната, 30-дневна и едногодишна умерена/високостепенна аортна регургитация, както и в необходимостта от имплантиране на пейсмейкър в болницата между двете анестезиологични стратегии, като се аргументират данни срещу абсолютната необходимост от използването на рутинна TEE по време на процедурата. В това проучване употребата на CS е свързана с намалена продължителност на престоя в болницата и в интензивното отделение и със значително редуциране на времето на флуороскопия и излагането на радиация въпреки сходната продължителност на процедурата. Тези резултати най-вероятно са свързани с

по-малката хемодинамична нестабилност и по-малката нужда от включване на вазоактивни медикаменти, свързани с GA. Намаленото време, прекарано в отделението за интензивно лечение и в лечебното заведение като цяло, са жизненоважни, тъй като е доказано независимо, че понижава риска от нозокомиални инфекции и смъртност, освен че е свързано с по-ниски разходи [62].

Villablanca и сътр. публикуват систематичен литературен обзор и изчерпателен метаанализ за изследване на сравнителните резултати от LA и GA за пациенти с тежка аортна стеноза, подложени на TAVI [63]. Двадесет и шест рандомизирани и нерандомизирани проучвания и 10 572 пациенти са включени в метаанализа. Първичната крайна точка е 30-дневната смъртност от всички причини. Вторичните крайни точки включват: инсулт, сърдечно-съдова смъртност, миокарден инфаркт, имплантация на постоянен електрокардиостимулатор, остро бъбречно увреждане, съдови усложнения, голямо кървене, употреба на инотропни/вазопресорни лекарства, ритъмно-проводни нарушения (различни от пълен AV блок), руптура на аортния пръстен, умерена до високостепенна PVL, процедурен успех (дефиниран като успешно имплантиране на протезата), продължителност на престоя (LOS) в болницата и за интензивно лечение, време за провеждане на процедурата и време на флуороскопия.

В това проучване използването на LA за TAVI е свързано с по-ниски обща 30-дневна смъртност, използване на инотропни/вазопресорни лекарства ($p < 0,001$), LOS в болницата ($p < 0,001$) и в отделение за интензивно лечение, продължителност на процедурата ($p < 0,001$) и продължителност на флуороскопията ($p = 0,02$). Не са наблюдавани разлики между LA и GA по

отношение на инсулт, сърдечно-съдова смъртност, инфаркт на миокарда, имплантация на постоянен пейсмейкър, остра бъбречна увреда, PVL, съдови усложнения, голямо кървене, процедурен успех, ритъмно-проводни нарушения и руптура на аортния клапен пръстен. Метаанализът предоставя доказателства, които предполагат, че LA може да се разглежда като потенциална алтернатива на *златния стандарт* (GA) при подходящи пациенти, при които се провежда TAVI. Необходимо е обаче голямо рандомизирано контролирано проучване, за да се даде възможност за надеждно валидиране на LA за TAVI, за да се идентифицират пациентите, които наистина могат да се възползват от този подход и да се определят обстоятелствата, при които LA трябва да се разглежда [63].

Друг системен преглед и метаанализ от Fröhlich и сътр. сравнява мониторираната анестезиологична грижа (MAC) спрямо GA при пациенти, подложени на трансфеморална TAVI [64]. MAC се дефинира като мониториране на сърдечно-съдовата и дихателна дейност на пациента от квалифициран анестезиолог, който прилага едновременно седация. Това проучване цели да провери хипотезата, дали MAC е също толкова безопасен, колкото GA при TAVI. Проучванията са секвенирани чрез литературно търсене, обхващащо публикации от 1 януари 2005 г. до 31 януари 2013 г., и основните резултати, представляващи интерес, са: 30-дневна обща смъртност, сърдечна/свързана с процедурата смъртност, инсулт, инфаркт на миокарда, сепсис, остро бъбречно увреждане, продължителност на процедурата и продължителност на болничния престой. Прегледани са общо 79 статии, 7 проучвания с 1542-ма пациенти, като нито едно от включените проучвания не е било рандомизирано. В

сравнение с GA, MAC се свързва с по-кратък престой в болница (-3,0 дни; от -5,0 до -1,0; $p = 0,004$) и по-кратко процедурно време (36,3 минути; от -58,0 до -15,0 минути; $p < 0,001$). Като цяло 30-дневната смъртност не се различава значително между MAC и GA, също така и сърдечната и свързаната със процедурата смъртност е сходна между двете групи. Резултатите от този мета-анализ показват, че няма значителна разлика в методите, използващи както MAC, така и GA при TAVI процедурите. Въпреки че GA може да има предимства, включващи подобро перипроцедурно изобразяване, MAC може да бъде свързано с намалена продължителност по осъществяване на процедурата и по-кратък престой в болница [64].

Ефикасността на локалната анестезия и леката седация, т.нар. *минималистичен подход за трансфеморална транскатетърна аортна клапна имплантация*, все още е противоречива според данните от проучвания проведени в Япония. Nosoba и сътр. публикуват резултатите от японския многоцентров регистър, оценяващ също безопасността и ефикасността на MA-TAVI [65]. Този регистър се състои от данни от 9 институции от 2013 г., когато TAVI става търговски достъпна в Япония. Между октомври 2013 г. и април 2016 г. 1215 последователни японски пациенти със симптоматична, високостепенна аортна стеноза, подложени на TAVI със self-expandable или balloon-expandable протези, са включени в регистъра за оптимизиране на транскатетърните клапни интервенции – регистър по транскатетърна аортна клапна имплантация (OCEAN-TAVI).

От тези пациенти, Nosoba и сътр. ретроспективно преглеждат 921 последователни болни, претърпели елективна трансфеморална TAVI и оценят

перипроцедурните резултати от MA-TAVI и неминималистичен подход (NMA) TAVI, използвайки propensity score-matching анализ. Сравнени са 118 двойки пациенти. Честотата на вътреболничната смъртност и данните за инсулт/транзиторна исхемична атака не се различават значително между групите MA-TAVI и NMA-TAVI. Епизодите на животозастрашаващо кървене и необходимостта от хемотрансфузия са значително по-ниски в групата с MA-TAVI (3,4% срещу 17%, $p = 0,003$; съответно 6,8% срещу 29%, $p = 0,0002$). Общите дни на интензивно лечение и продължителността на болничния престой са значително по-ниски в групата на MA-TAVI ($p < 0,0002$). Това ретроспективно японско многоцентрово проучване демонстрира осъществимостта и безопасността на MA в сравнение с NMA. Важно заключение е, че смъртността в болницата и инсултът не се различават значително между двата подхода. По-кратък престой в болницата, по-малки епизоди на големи и животозастрашаващи кръвоизливи и по-ниска честота на хемотрансфузия са наблюдавани в групата на MA-TAVI. Някои пациенти не са подходящи кандидати за MA-TAVI, тъй като повечето от тях по различни причини (като затлъстяване и болки в гърба) не могат да лежат неподвижно продължително време. Следователно общата анестезия се счита за по-добър избор при тези пациенти. В това проучване степента на успех по отношение на имплантиране на протезата и наличие на аортна инсуфициенция (по-голяма от лека по степен) от постпроцедурната трансторакална ехокардиография са сходни и в двете групи. Това се съобщава и в доклад от Науек и сътр. [66]. Въпреки че изследването на Nosoba и сътр. не показва полза при пациенти, които са с остро бъбречно увреждане по-голямо от III степен, по-краткото процедурно време,

показано с MA-TAVI, може да допринесе за намаляване на дозата на приложените нефротоксични анестетични средства [65].

Националният информационен сърдечно-съдов регистър на Дружеството на гръдните хирурзи/Американската колегия по кардиология и Регистърът по транскатетърни клапни интервенции имат за цел да характеризират избора на анестезия и клиничните резултати при всички пациенти в САЩ, подложени на елективна перкутанна трансфеморална TAVI процедура между 1 април 2014 г. и 30 юни 2015 г. [67]. Общата анестезия се дефинира като: „предизвикана от медикаменти загуба на съзнание, по време на което пациентите не реагират дори на болезнена стимулация“. Повърхностната седация/аналгезия се дефинира като: „индуцирана от медикаменти депресия на съзнанието, по време на което пациентите целенасочено реагират на словесни команди, самостоятелно или придружени от лека тактилна стимулация“. Първичната крайна цел е вътреболничната смъртност. Вторичните вътреболнични крайни цели включват процедурен успех, продължителност на престоя в отделението за интензивно лечение, продължителност на престоя в болницата, смъртност, инсулт и процент на рехоспитализация. Вторичните 30-дневни резултати включват смъртност и инсулт, които са налице при 85% от кохортата. От 1 април 2014 г. до 30 юни 2015 г, 10 997 пациенти са подложени на елективна перкутанна трансфеморална TAVI в 314 американски лечебни заведения.

Общо 1737 (15,8%) са третирани с повърхностна седация. През посочения на национално ниво период процентът на случаите, извършени с CS, се е увеличил от 11% на тримесечие до 20% на тримесечие. Преминаване от CS

към обща анестезия е отбелязано при 5,9% от случаите. CS се свързва с намаляване на: нуждата от инотропни медикаменти, престой в отделение за интензивно лечение и продължителност на престоя в болницата (6,0 срещу 6,5 дни, $p < 0,001$), както и комбинирана 30-дневна честота на смърт/инсулт (4,8% срещу 6,4%, $p < 0,001$). Анализите на крайната цели по отношение на честотата на съдови усложнения, кървене и наложило се имплантиране на пейсмейкър/дефибрилатор не показват значителни разлики между групите след корекция.

От появата на TAVI до наши дни са въведени много иновации както технологични, така и процедурни. Този напредък често е синергичен, подобреният профил на безопасност и намаляването на размерите на водачите и катетрите са предпоставка за оптимизиране на интервенциите от срединна стернотомия през ограничена странична торакотомия с хирургичен разрез за феморален съдов достъп до напълно перкутанен достъп. Преминаването от обща анестезия към CS позволява извършването на процедурата по имплантиране на TAVI да става изцяло в катетеризационна лаборатория, вместо в операционна зала, както и да се подобри времето за възстановяване след процедурата. По-бързото преминаване от интензивно звено към отделение по обща кардиология и намалената продължителност на хоспитализацията са свързани със значително намаляване на икономическите и финансовите разходи. Това, което тук, както и в предишни проучвания се показва, е, че CS може безопасно и ефективно да се използва по време на TAVI [67].

Понастоящем са необходими рандомизирани или широкомащабни наблюдационни проучвания от националните регистри, за да се идентифицират

пациентите, които наистина могат да се възползват от минималистичния подход и да се определят обстоятелствата, при които той следва да бъде разглеждан.

SOLVE-TAVI е многоцентрово, отворено, 2 x 2 факториално, рандомизирано проучване при 447 високорискови пациенти с високостепенна аортна стеноза, подложени на трансфеморална TAVI. То сравнява безопасността и ефикасността на CS спрямо GA [16]. GA се извършва чрез ендотрахеална интубация, съгласно обичайната практика във включената болница, със съответен режим на непрекъсната инфузия на ремифентанил и пропофол. При CS – наричана още *мониторирана анестезиологична грижа (MAC)* – се прилага непрекъсната инфузия на дексмедетомидин, пропофол или други небензодиазепинови медикаменти, като се титрират до предизвикване на лека до умерена седация (BIS > 70, P_{Si} 50 или EEG index > 65 абсолютни стойности), по време на която пациентите могат да реагират целенасочено на вербални команди и да поддържат адекватна спонтанна вентилация, без да е необходимо неинвазивна или инвазивна механична вентилация. Всички пациенти получават допълнителен кислород през маска, за да поддържат кислородна сатурация (Sat O₂) над 90%. Клиничното проследяване е извършено при дехоспитализацията, след 30 дни и ще продължи на 6-ия, 12-ия, 24-тия и 60-ия месец. Първичната крайна цел за сравнение между анестезиите е смъртност от всички причини; инсулт; инфаркт на миокарда; инфекция, изискваща антибиотично лечение, и остро бъбречно увреждане при 30-дневно проследяване. Вторичните крайни цели на настоящия анализ включват постпроцедурна изява на остър делир съгласно критерия за оценка на объркване по

време на интензивни грижи (CAMICU) в рамките на 24 часа; време на имплантацията и общо процедурно време; нужда и дози на вазопресорни и инотропни медикаменти; промени към изходното ниво в ScO₂; промени в BIS, PSi или EEG-index; средна продължителност на първичен болничен престой; средна продължителност на основния престой в реанимация; умерена или високостепенна протезна аортна регургитация на 30-ия ден, оценена съгласно настоящите препоръки; сърдечно-съдова смъртност на 30-ия ден; и оценка качеството на живот на 30-ия ден според EQ-5D-въпросника.

Преминаване от CS към GA се наблюдава при 13 пациенти (5,9%). Най-честите причини за преминаване към GA са: процедурни усложнения, изискващи сърдечно-белодробна реанимация, дихателна недостатъчност или раздразнение. На 30-ия ден честотата по отношение на смъртност от всички причини; инсулт; миокарден инфаркт; инфекция, изискваща антибиотично лечение, и остра бъбречна увреда е сходна между пациентите в групата на CS и тези в групата на GA. Времето на имплантиране на протезата, общото процедурно време, появата на делириум, умерената или високостепенната протезна аортна регургитация на 30-ия ден, както и сърдечно-съдовата смъртност не се различават значително между групите. Значителни са разликите по отношение на относителните промени на изходното ниво в ScO₂ или в индекса BIS/PSi/EEG с по-нисък ScO₂ по време на CS и по-нисък индекс BIS/PSi/EEG по време на GA. Средната продължителност на първичен престой в интензивно отделение и медианата на болничния престой са сходни между изследваните групи. Необходимостта и дозите на вазопресорни и инот-

ропни медикаменти са по-високи сред пациентите, лекувани с GA, в сравнение с тези, подложени на CS. Качеството на живот, оценено чрез въпросника EuroQol-5D, не се различава между двете групи.

SOLVE-TAVI е първото по-голямо рандомизирано клинично изпитване, което показва сходен резултат за двата метода на анестезия по отношение на всички причини за смъртност, инсулт, инфаркт на миокарда, инфекция, изискваща антибиотично лечение, и остро бъбречно увреждане на 30-ия ден. На лице е по-малка необходимост от приложение на инотропи или вазопресори при приложението на локална анестезия със CS. Проучването показва, че при пациенти с аортна стеноза, подложени на трансфеморална TAVI, може безопасно да се приложи локална анестезия с лека седация [16].

Опростяването на TAVI вече е прието в рутинната практика в редици центрове с голям опит, където тази стратегия се осъществява при нисък процент на усложнения, по-кратко процедурно време, подобрен комфорт за пациентите, както и намалени разходи и натовареност на персонала. Броят на TAVI процедурите, извършвани под локална анестезия със или без повърхностна седация, се увеличава. Нарастването на опита на оператора, намаляването на размерите на катетрите и подобряването на профила на безопасност на дивайсите, както и използването на системи за перкутанно затваряне на артериалния съдов достъп, водят до това някои центрове да използват изключително минималистичния подход с CS. Няколко проучвания и метаанализи от регистри изследваха въздействието на CS срещу GA при методиката TAVI, предоставяйки данни за над 146 000 пациенти до момента, при които се

вижда, че не се нарушава процедурната ефикасност или безопасност, насърчавайки използването на CS в бъдещи TAVI процедури. Профилът и предпочитанията на пациента, както и опитът на центъра и оператора, трябва да играят основна роля при вземането на решения относно оптималния тип анестезия.

Достъп за имплантация на TAVI

Подборът на съдов достъп за имплантация на клапната протеза зависи от редица фактори, като:

- размера на устройството;
- анатомията на пациента;
- опита на оператора както с осигуряването на съдовите достъпи, така и с тяхното затваряне.

Днес са възможни множество достъпи за имплантация на клапна протеза – трансапикален, вено-артериален, каротиден, трансортен, субклавиален, илиачен, феморален. Въпреки значимия напредък по отношения на съдовия достъп през последните години дори и към момента съдовите усложнения са най-често срещания проблем при TAVI процедурите и независимо от използвания достъп са най-честата причина за морбилитет и отворена хирургия [68]. Тази „ахилесова пета“ понастоящем е водещ проблем при всички интервенционални процедури, които изискват голям съдов достъп – TAVI, аортно протезиране, приложение на средства за механична подкрепа на хемодинамиката. Трансфеморалният достъп засега остава най-атравматичен и безопасен за пациента. Едно от малкото неща, които остават постоянни за всички

актуални минималистични протоколи, е трансфеморалният достъп. Неслучайно в актуалните препоръки на *Европейското кардиологично дружество* за лечение на аортна стеноза [1], особено внимание при предпроцедурната оценка е обърнато на трансфеморалния достъп. При пациенти с неприложим трансфеморален достъп, кандидати за TAVI, настоящите ръководства препоръчват да се обсъди отворена хирургия. Това се базира главно на проучвания, при които като алтернативен достъп е използван този през гръдната стена – трансапикален или трансортен [69].

При обсъждането на този вид достъп, следва непременно да се отбележи, че се отдалечаваме от минималистичния подход, поради необходимостта от обща анестезия и хирургия. В два големи регистъра, оценяващи ефективността и безопасността на TAVI процедурата от 2011 (FRANCE TAVI) и 2014 (FRANCE 2), честотата на трансфеморален достъп е съответно 80.8% и 73.9% [70]. Трансфеморалният достъп осигурява пункция на достатъчно голяма по калибър артерия за пласиране на клапата, която в същото време е достъпна за директна хемостаза по редица инвазивни и хирургични методи. Той е широко разпространен в ендоваскуларната медицина, което го прави достъпен в множество центрове. Успешно протеклата процедура позволява раздвижване на пациента в рамките на същия ден, което скъсява времето за рехабилитация, болничния престой и разходите по лечение. Не на последно място, при настъпило усложнение на феморалната артерия, исхемичното време позволява успешно приложение на редица методи за съдова реконструкция. Два основни напредъка в технологията през последните години правят този достъп широко разпространен и безопасен за TAVI: значителната

редукция в размера на клапите, която успя да редуцира пункцията от 24 Fr до 14 Fr за новите поколения транскатетърни клапи, както и широкото въвеждане в употреба на редица специализирани устройства за затваряне на съдовия достъп (vascular closure devices).

Последните две направиха възможно имплантацията на TAVI да се осъществява изцяло перкутанно (без хирургичен разрез). Първата изцяло перкутанна имплантация на TAVI е осъществена през 2007 г. от екипа на Rotterdam, които имплантират на аортно клапно място протеза CoreValve System (Medtronic, Minneapolis, MN, USA) през 18 Fr феморален достъп и използват Prostar XL (Abbott Vascular, Santa Clara, CA, USA) за затваряне на достъпа в края на процедурата [71]. Няколко скорошни публикации, базирани на регистри от Бразилия [72] и Испания [73], свидетелстват за по-кратък болничен престой на пациентите при сходна успеваемост и ефективност, когато се прилага трансфеморален достъп в комбинация с устройство за затваряне на феморалната артерия (сравнено с хирургичен феморален достъп). Испанският регистър доказва, че изцяло перкутанният достъп е свързан с по-голяма честота на малки съдови усложнения (15% срещу 4.1%), но големи, клинично значими усложнения, свързани с по-голямо кървене, се наблюдават по-рядко (3% срещу 6.6%).

Изборът на предлаганите към момента *closure device* на пазара е огромен. В това разнообразие са заложили няколко принципа на хемостазата. Приложими за затваряне на голям по калибър феморален достъп 14-18 Fr, какъвто се използва при TAVI, са едва няколко устройства – Manta, InSeal, PerQseal, Proglide. Първото и последното устройство намират най-широко

приложение в практиката. Manta осигурява затварянето на съдовия достъп със хемостатичен плъг (котва), докато Proglide е базиран на прилагането на перкутанен шев за затваряне на артерията. Публикуваните до момента големи серии не показват съществена разлика при приложението на тези две устройства. Така например Biancari и кол. [74] публикуват серия от общо 222 пациенти, подлежащи на TAVI процедура във Финландия. При 107 пациенти съдовият достъп е затворен с Manta, а при всички останали – с Proglide. Въпреки че неуспех на затварящото устройство авторите наблюдават по-рядко при Manta (3,7 срещу 7,8%), този показател не достига статистическа значимост, $p = 0.387$. При внимателно проследяване на двете рамена авторите отбелязват статистическа значимост единствено по отношение на необходимостта от използване на повече от едно устройство за хемостаза, което е сигнификантно по-често за Proglide, $p < 0.0001$. Най-често използваните допълнителни устройства са на първо място Angioseal и на второ място – допълнителен Proglide.

Използването на повече от едно устройство за осигуряване на хемостазата също е избор в някои публикации – т. нар. *хибридна техника на затваряне*. Изборът за комбиниране на перкутанен шев на артерията (Prostar, Proglide) с Angio-Seal е привлекателен от механистична гледна точка: първият зашива артериотомията, докато последният я притиска, в допълнение към осигуряване на тромболиращ агент. Полученият ефект наподобява „колан и тиранти“. Отрицателната страна е, че комбинацията от тези две съдови устройства за затваряне оставя след себе си по-голямо количество тромбогенен материал – конци, маса колаген, напоена с кръв, както и шевен материал,

достигащ на нивото на физиологично контаминираната кожа. Al-Ani и колеги [75] докладват серия от 75 пациенти с TAVI, при които са приложили хибриден метод за затваряне на артерията с Proglide и 8 Fr Angioseal. Те докладват висок процедурен успех от 98,7%, като при 8% от пациентите е необходим допълнителен Proglide, при 1,3% от пациентите се наблюдава ретроперитонеален хематом и при 1,3% – псевдоаневризма. Авторите заключват, че приложението на този хибриден метод е ефективен и безопасен.

Направената от нас литературна справка не откри проучвания, сравняващи пряко (head-to-head) Manta с класическия хирургичен съдов достъп при имплантацията на TAVI. Макар и индиректно, базирани на предимството на Manta пред Prostar [76] (докладвана честота на голямо кървене 1,1 спрямо 7,8%), можем да очакваме още по-добри резултати при използване на новото поколение устройства за затваряне на съдовия достъп. Мястото на пункция на общата феморална артерия следва да бъде внимателно подбрано по време на предпроцедурната подготовка с оглед избягването на постпроцедурни усложнения. Масивната атеросклероза (включително калциноза), особено локализирана по предната стена на съда, създава предпоставка за дисекция или руптура на съда по време на бужирането с дилататорите, както и евентуален неуспех на устройството използвано за затваряне на артерията в края на процедурата. Редица автори [77] посочват, че използването на ултразвук е полезно за определяне на точното ниво на пункцията на съда, както и на избягването на пункция латерално (последното е потенциален компромат на използваните closure devices). Някои оператори стигат още по-далеч при пункцията, като използват втория радиален съдов достъп за пласиране

на катетър до общата илиачна артерия и създават roadmap, като по този начин феморалната пункция се осъществява под ангиографски контрол [78].

Използването на радиалния съдов достъп като втори достъп при имплантацията, вместо на колатерален феморален достъп, също води до редукция в усложненията. Вторият съдов достъп при TAVI е със значително по-малък размер (обикновено са достатъчни 5 Fr за пласиране на Pigtail катетър). Въпреки това Allende и съавтори докладват усложнения от контралатералния (неосновен) съдов достъп при близо една четвърт от случаите [79]. Проследявайки кохорта от 462-ма пациента с проведена TAVI процедура, те наблюдават значително по-рядко съдови усложнения, свързани с втория достъп (7% срещу 0%, $p = 0.004$), когато е използван радиален вместо феморален такъв. Не на последно място има значение подготовката на екипа, имплантиращ клапната протеза при лечение на аортни и периферни съдови заболявания. Навременното разпознаване на съдовите усложнения, свързани с феморалната пункция (дисекация, оклузия, руптура, емболизация, кръвоизлив), и приложението на съответното лечение още в ангиографската зала в повечето случаи е достатъчно. Това може значително да редуцира кървенето и да спести случаите на конверсия към отворена хирургия.

[Деснокамерен пейсинг \(RVP\) по време на TAVI процедура](#)

Счита се, че деснокамерният високочестотен пейсинг е задължителен при имплантация на клапи, експандиращи се чрез балон (balloon-expandable valves), както и при приложението на балонна предилатация и балонна постдилатация, независимо от типа на използваната клапа. Чрез него се цели да се индуцира висока сърдечна честота при пациента за кратък период от

време при раздуването на балона. Последното значително съкращава продължителността на диастолата и венозното пълнене на лявата камера, като по този начин води до спад в ударния ѝ обем и в системното артериално налягане. Така балона остава относително неподвижен, дори когато е раздут и оклузивен по отношение на изходния тракт на лявата камера, аортната клапа и асцендентната аорта. По преценка на оператора деснокамерен пейсинг може да се използва и при имплантация на саморазгъваща се клапа (self-expandable valve) с цел редукция на нейното движение при имплантация, породено от сърдечния дебит и съответно по-прецизното позициониране.

Има данни, че въпреки безспорните предимства бързият деснокамерен пейсинг се асоциира с някои рискове. Осигуряването на допълнителен венозен достъп с достатъчен размер на електрода крие риск от съдови усложнения. Манипулирането с последния в дясната камера, дясното предсърдие и празните вени носи риск от тромбоза и руптура. Бързият деснокамерен пейсинг може да индуцира предсърдно мъждене, re-entry камерна тахикардия, камерно мъждене и други аритмии. Редукцията на сърдечния дебит по време на процедурата, особено, когато се индуцира при пациент с аортна клапа стеноза може да доведе до продължителен период на миокардна (и системна) хипоперфузия, състояние, описано от редица автори като sustained hypotension (задържана хипотония). То се наблюдава по-често при приложение на продължителни и повтарящи се периоди на бързо камерно стимулиране при имплантацията на TAVI протезата. Употребата на временен електрод с балон на върха е описана от повечето автори като по-атравматична.

През 2018 г. е публикувано проучване с 412 пациенти, което има за цел да оцени безопасността на високофреквентния деснокамерен пейсинг при TAVI [80]. Проучването разделя пациентите на три групи в зависимост от общото време на деснокамерен пейсинг по време на процедурата: от 3 до 24 секунди, от 25 до 35 секунди и над 35 секунди. Статистически значимо по-добри резултати се наблюдават при първата група, тази с общо време на бързо камерно стимулиране до 24 секунди. За тази група авторите докладват по-ниска честота на остра бъбречна недостатъчност, продължителна хипотония, предсърдно мъждене, новопоявил се ляв бедрен блок. Статистически значими са и по-добрите резултати при пациентите по отношение на постпроцедурното повишаване на тропонина (15-кратно), постпроцедурното повишаване на креатинкиназата (5-кратно), перипроцедурния мозъчен инсулт, както и не на последно място преживяемостта на пациентите в рамките на една година след TAVI.

С цел да се избегне допълнителен венозен достъп и да се съкрати процедурното време и рентгеновата експозиция е възможно твърдият водач, позициониран в ЛК, по който се пласира клапата, да се използва за пейсиране. За целта е необходим втори иглен електрод, пласиран субкутанно или залепен във феморалната област. В проучването EasyTAVI [81] е отчетена редукция в процедурното време между 7 и 10 минути, благодарение на използването на този подход. Следва обаче да отбележим, че 9.3% от пациентите, включени в проучването, в крайна сметка получават временен деснокамерен електрод поради нововъзникнали ритъмно-проводни нарушения в края на процедурата, които налагат артифициално пейсиране.

В заключение, деснокамерният пейсинг осигурява по-добра фиксация на балона по време на предилатация и постдилатация, както и по-добро позициониране на клапата. Той е задължителен при използването на balloon-expandable клапи. Вероятно употребата на множество и продължителни периоди на камерна стимулация излагат пациента на допълнителен риск и следователно трябва да се избягват.

Осигуряването на временен деснокамерен електрод за RVP е стандартен подход в нашия и в редица TAVI центрове. Освен за целите на самата имплантация, той остава и в постпроцедурния период в охранителен режим, за да осигурява стимулиране на ритъма при пациенти с възникване на хемодинамично значими брадикардии – например новопоявил се AV блок. Не поставяме деснокамерен електрод на пациенти с вече имплантиран постоянен електрокардиостимулатор, тъй като той ги пази ефективно в постпроцедурния период, а по време на имплантацията бърз деснокамерен пейсинг се осигурява чрез подкожния пулсов генератор и използването на програматор.

Балонна аортна предилатация

Перкутанната балонна аортна валвулопластика (BAV) е широко използвана процедура, след като Ален Крибие я описва в практиката през 1986 г. [82]. Дълги години, тя е единствената опция за пациенти с висок оперативен риск и невъзможност за отворена хирургична операция. По време на процедурата балон се въвежда през аортната клапа и се раздува в нея, за да се разшири нейният отвор и да се наруши целостта на възникналите сраствания между клапните платна. За съжаление, проучванията доказват, че на шестия месец след процедурата, рецидивирането на симптомите и рестенозите са

чести (до 50%) и смъртността една година след процедурата е същата като при пациентите, които са лекувани консервативно [83]. Методиката TAVI възниква именно като алтернатива на BAV и е описана за пръв път отново от Крибие през 2002 г., когато е първият описан случай на имплантация на транскатетърна аортна клапа (TAV) при човек [11]. След това балонната аорта валвулопластика претърпява ренесанс поради 2 причини:

- първо, дълго време е смятана за задължителна стъпка при имплантацията на TAV и
- второ, използва се като мост за стабилизиране на състоянието на пациента преди смяна на аортната клапа чрез TAVI или класическа кардиохирургия.

През първите години от приложението на методиката мястото на интрапроцедурната BAV при имплантация на TAV е смятано за задължително, за да може да се осигури достатъчен диаметър на аортната клапа, през който да мине новата протеза, за да се извърши финално оразмеряване на аортната клапа (така наречения *second look*) и да се избере подходяща протеза, както и за да се оцени рискът от оклузия на короните артерия от нативните аортни платна. В случаите с тежка калциноза по платната на аортната клапа и със силно намален отвор BAV осигурява необходимия диаметър за правилното и достатъчно раздуване на транскатетърната аортна протеза.

BAV може да се използва и като мост за временно подобряване на състоянието на пациента преди TAVI. Също така, BAV осигурява възможността, да се оцени сърдечният резерв на пациента и предполагаемо как би му се

отразила смяната на аортната клапа. BAV може да се извърши като палиативна процедура, мост към TAVI или към хирургично клапно протезиране (bridging to decision), или като спешна интервенция за подобряване на състоянието на пациент, който се нуждае от високорискова спешна некардиологична хирургична интервенция.

BAV носи своите рискове, като например: усложнения от съдовия достъп, миокарден инфаркт, инсулт, руптура на аортния анулус, сърдечна тампонада, руптура на лявата камера, аритмия, системна и мозъчна емболия, аортна дисекция, смърт. BAV може да се прилага и на пациенти след операция със биологична клапа, която е дегенерирала с времето.

Проучване публикувано през 2013 година, съобщава за увеличен 20 пъти брой на BAV през 2011 г. спрямо 5 години по-рано. Това корелира с многократното увеличение на броя на провеждани TAVI в изследваните 14 научни центъра в Обединеното кралство [84]. От друга страна, проучване, анализиращо 5784 пациенти от 48 болници във Франция, лекувани между януари 2013 г. и декември 2015 г., съобщава за намаляване на броя на BAV преди TAVI. Балонните предилатации са редуцирани от 78% от случаите на имплантация на TAVI през 2013 г. до 49% от тези през последния триместър на 2015 г. [85]. Това е в унисон с данните от регистрите на Обединеното кралство и на Израел, които показват, че BAV се провежда преди TAVI при около 95% от случаите през 2008 г. и при ~60% от процедурите през 2014 г. [86, 87].

Възниква въпросът, дали някога смятаната за задължителна балонна предилатация преди TAVI все още е неотменна част от процедурата или е

възможен по-минималистичен подход и какви са доказателства „за“ и „против“ тази вероятност.

BAV е въведена като задължителна стъпка преди TAVI с идеята да се разшири отвора на аортната клапа с цел по-лесно позициониране на TAHV, да се потвърди финално размерът на клапата (т.нар *second look*), да се осигури по-лесно преминаване на аортната протеза, както и по-пълното ѝ разгъване и апозиция (прилягане) към структурите на нативния ринг. Също така има някои данни, че интрапроцедурната BAV намалява постпроцедурната аортна регургитация. С напредването на технологиите и с натрупването на опит, компютърната томография е смятана за златен стандарт за оразмеряване на аортната клапа и е абсолютно достатъчна в почти всички случаи. Новите катетри, водачи и системи за имплантация на клапите са със значително подобрена гъвкавост и управляемост и необходимостта от задължителна предилатация намалява.

Минималистичният подход към TAVI изисква да се оценят ползите и рисковете от балонната предилатация с оглед публикуваните от Дехаро данни, че избягването на BAV се асоциира с намалено рентгеново време, по-малко количество контраст, редуцирана доза поета радиация, понижен риск от сърдечна тампонада, както и с намалена постпроцедурна регургитация [85]. BAV на калцифицирани аортни клапи се асоциира с повишен риск от емболични инциденти. Хистологични анализи на емболични остатъци, уловени от мозъчни защитни устройства по време на TAVI, често откриват калциеви емболи [88, 89]. Въпреки това, ядрено-магнитни изследвания сред пациенти след BAV и TAVI и TAVI без BAV, откриват сигнификантно по-висока честота

на исхемични мозъчни лезии в групата без BAV, на фона на по-късото процедурно време и по-малкото количество контраст [90]. Необходимо е провеждането на актуални рандомизирани проучвания с достатъчно голям брой пациенти, специфично разглеждащи честотата на исхемични мозъчни инциденти след TAVI със и без BAV, за да може да се докаже категорично връзката.

BAV сама по себе си е асоциирана с ~ 2% риск от инсулт [91]. Метаанализи, оценяващи риска от инсулт след TAVI, го определят на 3% след 1 година. Рандомизирано проучване, сравняващо TAVI и хирургичната смяна на аортна клапа, оценява риска от инсулт с TAVI на 8,8%. Предполага се, че има разлика не само в извършването на балонна предилатация или не, но и на аортните протези, разликите в тяхната имплантация и техния дизайн. Например клапите CoreValve/Evolut на Medtronic имат голяма супраануларна и супракоронарна метална оплетка, която се предполага, че може да задържа част от емболите по време на постдилатация [92]. Имайки предвид факта, че се очаква TAVI да стане процедура, която ще се прилага и при нискорискови пациенти и постепенно ще играе все по-голяма роля, са необходими данни от големи рандомизирани проучвания, които да дадат категорични отговори на въпросите, касаещи риска от перипроцедурен мозъчен инсулт и неговите предиктори.

Първото проучване, което разглежда възможността TAVI да се имплантира без предилатация, е на Грубе и кол. и е публикувано през 2011 г. 60 последователни пациенти са включени в нерандомизирано проучване, проведено в 13 международни центъра. Резултатите показват, че имплантацията

на TAVI без предилатация е безопасна и възможна алтернатива. Краткосрочните резултатите от проследяването на пациентите разкриват подобни безопасност и ефикасност като стандартния протокол [93]. Други две отделни нерандомизирани проучвания със съответно 55 и 281 пациенти – едното, включващо самоекспандиращата се CoreValve на Medtronic, а другото – балонекспандиращата се клапа Edwards Sapien S3, оценяват TAVI без предилатация като безопасна алтернатива на стандартната процедура [94, 95]

Необходимостта от повече информация относно BAV и TAVI води до провеждането на 2 отделни рандомизирани проучвания, сравняващи TAVI с предилатация и без предилатация съответно при балонекспандираща се клапа и при самоекспандиращи се клапи [96, 97]. И двете проучвания откриват, че провеждането на TAVI без предилатация е неинфериорно на провеждането на TAVI с предилатация, но и двете установяват и недостатъци на този подход. В проучването с балонекспандиращи се клапи се констатира, че имплантацията без BAV не води до опростяване на процедурата и се описват няколко случая, при които е било невъзможно преминаването на нативната клапа на протезата и се е наложила BAV. Проучването със самоекспандиращи се клапи открива, че провеждането на TAVI без BAV води до сигнификантно увеличение в броя на постдилатациите и има описани случаи на изключително трудно изваждане на системата за доставка на клапата, което води до риск от дислокация на току-що имплантираната клапа (29.4% спрямо 15.1%, $p = 0.03$) [97].

Най-честата причина за постдилатация след имплантация на балон-експандирана аортна протеза е голяма аортна регургитация. Честотата на

аортна регургитация намалява при избора на по-голямата CoreValve клапа при пациенти с гранични размери на аортния анулус [98]. BAV преди имплантацията подпомага финалното оразмеряване на клапата и избора на подходящ номер протеза при гранични размери. В проучване, анализиращо 3532-ма пациенти след TAVI, от които 782-ма с постдилатация, се установява сигнификантно увеличение на честотата на острата бъбречна недостатъчност ($p = 0.026$), обема на използвания контраст ($p < 0.001$) и на големи и животозастрашаващи кръвоизливи ($p < 0.001$) [98].

Метаанализ, включващ резултатите от 6 проучвания и сравняващ 889 пациенти в постдилатация и 4118 пациенти без постдилатация, открива, че постдилатацията се асоциира с намаляване на умерената и високостепенната аортна регургитация с 15 пъти, но въпреки това е свързана с по-висока степен на регургитация спрямо групата без постдилатация [99].

В нашия протокол ние спазваме следните критерии за извършване на предпроцедурна и интрапроцедурна предварителна BAV:

I. Пациенти, показани за бриджинг BAV терапия преди TAVI:

- пациенти със симптоми на IV функционален клас сърдечна недостатъчност по NYHA (New York Heart Association);
- реализиран синкоп, свързан с аортната стеноза;
- високостепенната пулмонална хипертония, свързана с аортната стеноза;
- хипотония.

II. Предилатация като част от процедурата по имплантация на TAVI:

- аортна клапа с AVA под 0.5 cm²;
- масивна калциноза по платната на аортната клапа;
- планирана имплантация с rapid pacing на позиция 1 без проведена BAV в последните 6 месеца и AVA под 0.7 cm²;
- при имплантация на TAVI в дегенерирала биологична протеза.

III. Постдилатация след имплантация на TAVI:

- аортна и/или парапротезна регургитация над 2 степен;
- непълно отваряне на клапната протеза.

Постпроцедурно поведение при пациента

Постпроцедурното поведение при пациентите след стандартен подход и след минималистично ориентиран има своите разлики. Те се дължат основно на разликата между обща анестезия и будна седация, хирургичен достъп срещу изцяло перкутанен, както и честотата на имплантация на пейсмейкър в групата с имплантация на клапата в позиция 0 и позиция 1.

Безспорно липсата на обща анестезия при групата с минималистичен подход е най-голямата разлика в процедурата по имплантация на TAHV. Общата анестезия е свързана с по-голяма продължителност на болничния престой, по-дълъг престой в интензивно отделение, по-голяма честота на делир след анестезия, по-висока честота на използване на инотропни средства, както и по-дълго време за процедурата [21, 55, 63, 64, 100].

Основни особености, свързани с общата анестезия в постпроцедурния период, са:

- минимум 24 часа престой в интензивно отделение;
- повишен риск от уроинфекции вследствие на наличието на уретрален катетър;
- повишена необходимост от инотропна поддръжка в постпроцедурния период;
- повишена честота на хеморагии;
- рискове, свързани с екстубацията и механичната вентилация (баротравма, аспирация, ларингоспазъм, стридор, белодробен оток);
- повишени разходи, свързани с анестезията и с престоя в интензивно отделение;
- по-късен старт на постпроцедурната рехабилитация.

Видът и броят на съдовите достъпи също влияят на постпроцедурния период. Съдовият хирургичен достъп, който се използва като стандартен в началото на въвеждането на TAVI, в много болници днес вече не се прилага рутинно, а е заместен от изцяло перкутанен достъп, затварян чрез устройство за затваряне. Напредъкът в техниките за TAVI, както и в самите устройства, позволява в наши дни да се използват само 2 или 3 (при използването на rapid pacing) съдови достъпа, като рутинно при нашия **минималистичен и прецизен протокол** това са: 1 феморален (основен) артериален достъп, 1 радиален артериален достъп (за позициониране на катетъра пигтейл) и 1 достъп през кубитална вена за позициониране на катетъра за временен пейсинг както

за rapid pacing по време на имплантацията, така и за включване при необходимост (on demand), в случай на постпроцедурен пълен AV блок и/или екстремна брадикардия в постпроцедурния период. Изцяло перкутанният достъп е свързан с по-кратък болничен престой, по-нисък риск от инвалидизиращ мозъчен инсулт, по-ниски разходи, при установена еднаква честота на ранните и късните съдови усложнения, както и на смъртността [101-103].

Особеностите, свързани с хирургичния съдов достъп в постпроцедурния период, са следните:

- по-дълъг болничен престой;
- удължено време на процедурата;
- удължен период под анестезия;
- по-късен старт на постпроцедурната рехабилитация;
- по-ниска честота на съдовите усложнения.

Друг основен елемент в постпроцедурното поведение при пациентите е активността при нововъзникнал ляв бедрен блок или пълен AV блок. Пълният AV блок, както и новонастъпилият ляв бедрен блок при наличието на десен бедрен блок (сумарно новонастъпил пълен AV блок) изискват имплантацията на постоянен електрокардиостимулатор (ПЕКС). Това от своя страна е свързано с допълнителен болничен престой, разходи, както и с риск от усложнения, дължащи се на имплантацията на ПЕКС, като например: инфекция на имплантационното ложе; ендокардит; дисоциация на електрода, изискваща реимплантация; руптура на миокарда вследствие на пробив на електрода; пейсмейкър-индуцирана аритмия; пневмоторакс вследствие на процедурно

усложнение и др.) [104]. Имплантацията на ПЕКС след TAVI също така е свързана с допълнително рентгеново време и контрастна материя, които от своя страна също носят допълнителен риск за пациента.

Описани са множество фактори, които се асоциират с необходимостта от ПЕКС след имплантацията на TAVI. Такива са например: механичната травма върху проводната система, приемът на лекарства, забавящи/повлияващи проводимостта и възбудимостта на сърцето, количеството калций върху платната на аортната клапа, големината на изходния тракт на лявата камера, съществуващите проводни нарушения и вродените аномалии на проводната система [105].

Новонастъпилият нов ляв бедрен блок, дори при отсъствието на други проводни нарушения, се асоциира с повишена честота на имплантация на ПЕКС и с влошена левокамерна функция [106, 107].

Чрез минималистичния подход нашият стремеж е да се намали продължителността на болничния престой, разходите и усложненията, свързани с TAVI, затова едни от нашите цели са намаляването на имплантацията на ПЕКС и новонастъпил ляв бедрен блок. Количеството калций по аортните платна, големината и геометрията на изходния тракт на лявата камера, съществуващите проводни нарушения и вродени аномалии не могат да бъдат променени от оператора и процедурата. Това, което може да се промени от нас е размерът на механичната травма върху проводната система, свързана с имплантацията на TAVI. Силите, упражнявани от аортната клапа протеза върху околната тъкан, постепенно намаляват с увеличаването на размера на изходния тракт на лявата камера и на диаметъра на аортната клапа. Връзката

между радиалната сила върху изходния тракт на лявата камера и съответно нивото на механичната травма е обратнопропорционална на размера на изходния тракт и правопропорционална на „твърдостта“ на реципиентната тъкан. По-малките клапи с по-малко еластичен миокард понасят по-голяма механична травма от по-големите клапи с по-еластична реципиентна тъкан [108].

Това, което може да се промени от оператора, и се асоциира с по-ниска честота на новонастъпил лев бедрен блок и пълен AV блок е дълбочината на имплантация на TAHV. По-високата позиция на TAVI води до по-ниска честота на имплантация на ПЕКС. Това е доказано за самоекспандиращата се CoreValve на Medtronic и за балон-експандираната SAPIEN 3 на Edwards Lifesciences [109, 110].

Изводи от литературния обзор

Аортната стеноза е най-честият дегенеративен клапен порок в нашето съвремие и броят на пациентите, нуждаещи се от радикално лечение на АС, нараства ежегодно.

Златният стандарт (хирургично АКП) не може да се прилага при пациентите с висок оперативен риск поради повишен риск от болестност и смъртност. След като Ален Крибие извършва първата TAVI при неоперабилен пациент през 2004 г., имплантирането на TAHV се превръща в утвърдена терапия за пациенти с АС.

Проспективните рандомизирани данни от кохортата PARTNER B демонстрират, че TAVI превъзхожда медицинската терапия при неоперабилни пациенти до пет години след имплантиране на клапа [111, 112].

Редица рандомизирани проучвания, сравняващи резултата от TAVI спрямо SAVR при пациенти с висок риск за SAVR (среден STS score резултат 7-11%, среден логистичен EuroSCORE 18-29%) [113], показват при не по-малко от 5-годишно проследяване, че TAVI не отстъпва на SAVR и тези пациенти, които са подходящи кандидати за трансфеморален достъп, имат допълнителна полза от TAVI. Нови данни от рандомизирани пациенти с междинен риск (среден STS резултат 4-8%) отново не установяват разлика в едногодишната смъртност между TAVI и SAVR, като най-ниската смъртност се наблюдава при трансфеморални пациенти с TAVI [112, 114].

При всеки индивидуален пациент правилното решение за неговото лечение се взема след обосновано експертно становище на сърдечния екип ("Heart Team"). Силно препоръчително е радикалното лечение да се извършва в „аортни центрове“, които осигуряват на пациента пълната палитра от терапевтични възможности. Въпреки това, също така е забелязано, че с помощта на TAVI се намаляват основните усложнения на кръвенето и PPM се избягва по-лесно, но се наблюдават по-високи рискове от усложнения на съдовия достъп, PVL и AV блок в сравнение с SAVR. Навлизането на нови технологии, усъвършенстването на методиката, въвеждането на по-малко травматични протоколи на работа водят до преодоляване на тези недостатъци и до подобряване на процедурните и дългосрочните резултати. Не всички нововъведения и авангардни идеи дават необходимия и предвидим резултат от гледна точка на оптимизация на резултатите.

Очертават се следните неизяснени и спорни въпроси относно TAVI:

1. Едновременното наличие на високостепенна аортна стеноза и на коронарна болест на сърцето повишава ли риска при TAVI и какъв е правилният срок за провеждане на коронарна реваскуларизация?
2. В контекста на новите технологии, позволяващи минимизиране на съдовата травма изцяло перкутанните методи еквивалентни ли са на класическия съдовохирургичен достъп?
3. Избягването на общата анестезия и въвеждането на комбинацията будна седация/локална анестезия осигурява ли същите отлични резултати както стандартния анестезиологичен протокол?
4. Минималистичният подход еквивалентен ли е със стандартния от гледна точка на процедурната успеваемост и дългосрочните резултати (преживяемост, реинтервенции)?
5. Какви са предимствата на минималистичния подход, ако има такива, от гледна точка на клиничния и фармакоикономическия резултат?
6. Съществуват множество протоколи под названието **минималистичен подход**. Кои компоненти от тези протоколи трябва да се утвърдят в практиката?
7. При едновременно наличие на значима коронарна патология какъв следва да е подходът относно предстояща коронарна реваскуларизация?

ЦЕЛ И ЗАДАЧИ

Целта на настоящия научен труд е да се сравнят безопасността и ефективността на **минималистичния и прецизен подход за транскатетърна аортна клапна имплантация (TAVI)** и на **стандартния (класическия) подход**.

Основните задачи включват:

- Сравнение между болничния престой при двете групи пациенти;
- Сравнение между усложненията, свързани с достъпа, при двете групи;
- Сравнение между честотата на инсултите при двете групи;
- Сравнение между аортноклапните градиенти след процедурата при двете групи;
- Сравнение между аортноклапните градиенти при различните групи пациенти спрямо извършването на балонна аортна валвулопластика преди процедурата, интрапроцедурно и постпроцедурно;
- Сравнение между аортната регургитация след процедурата при двете групи;
- Сравнение между аортната регургитация при различните групи пациенти спрямо извършването на балонна аортна валвулопластика преди процедурата, интрапроцедурно и постпроцедурно;
- Сравнение между честотата на имплантация на пейсмейкър спрямо позицията на имплантираната клапа;

Твърди крайни точки са:

- Перипроцедурна смъртност;
- Вътреболнична смъртност;
- 30-дневна смъртност;
- Конверсия към обща анестезия;
- Конверсия към кардиохирургия.

Вторични крайни точки са:

- Новонастъпил исхемичен мозъчен инсулт;
- Голямо кървене;
- Инфаркт на миокарда;
- Остра бъбречна недостатъчност;
- Честота на имплантация на ПЕКС;
- Болничен престой;
- Клапни усложнения:
 - миграция на клапа;
 - покриване на остиума на коронарните артерии;
 - руптура на аортен анулус.

МАТЕРИАЛ И МЕТОДИ

През периода от октомври 2013 г. до март 2021 г. в нашия сърдечно-съдов център са имплантирани транскатетърни аортни клапни протези при 208 пациенти.

Предмет на настоящия научен труд е сравнение между **стандартния и минималистичния протокол за имплантация**. За целта изследваните пациенти са разпределени в 2 групи в зависимост от използването на: обща или будна анестезия; съдовохирургичен или перкутанен достъп; използването или не на *рапид пейсинг* по време на имплантацията, прилагането на двоен феморален достъп или на максимално щадящ съдов достъп. Разликите в протокола на двете методики са детайлно описани в таблица 3 (виж с. 120).

Всички пациенти, при които е проведена TAVI, са с тежка аортна стеноза, която се дефинира като среден градиент през аортната клапа над 40 mm Hg, AVA (VTI) под 1 cm², или максимална скорост на кръвотока през аортната клапа над 4 m/s.

По протокол при всички пациенти е проведена предоперативна коронарография и компютърна томография на цялата аорта и магистралните съдове, с цел оценка на коронарния статус, тортуозност и калциевите отлагания на аортата и възможните съдови достъпи, както и за избор на размера аортна протеза. Решението за имплантация на транскатетърна аортна клапа е вземано от **Heart Team**, включващ: **кардиолог, инвазивен кардиолог, кардиохирург и анестезиолог**.

Като **процедурен успех** се дефинира: **успешната имплантация на транскатетърна аортна клапа на правилната анатомична позиция без смъртност или пациент-протеза несъответствие (patient-prosthesis mismatch), при сигнификантна редукция на градиентите през аортната клапа и приемлива постпроцедурна регургитация (под 2-ра степен).**

Участници

Общият брой на включените в анализа пациенти е 208, като те са разпределени в 2 групи в зависимост от използвания подход за TAVI. В **група 1** („Стандартен подход“) има 141 пациенти, а в **група 2** („Минималистичен подход“) – 67. Средната възраст на включените в проучването пациенти е 78,06 години, а разпределението им по пол е, както следва мъже – 114 (54,8%) и жени – 94 (45,2%), без сигнификантна разлика между групите по тези показатели (таблица 1).

Съществува сигнификантна разлика в рисковия профил на пациентите в двете групи, измерен чрез EuroSCORE II и STS Mortality and Morbidity score (по-високи в група 1). Това вероятно се дължи на провеждането на процедурата по-назад в миналото при пациентите в група 1, когато изискванията и препоръките за TAVI са категорично в посока на висок и много висок хирургичен риск и процедурата се провежда при по-малък брой пациенти, с повече коморбидности и по-висок рисков профил. По сходен начин съществува сигнификантна разлика в честотата на ХОББ и пулмонална хипертония в групата със стандартен подход на имплантация (по-висока в сравнение с групата с

минималистичен подход), което се дължи на разликата в критериите за имплантация на транскатетърна аортна клапа при двете групи.

Таблица 1. Демографски характеристика на пациентите

Показател	Група 1(n=141)	Група 2 (n=67)	Общо (n=208)	p value
Възраст	77,94 ± 6,21	78,31 ± 7,78	78,06 ± 6,74	<i>p</i> = 0,612
Пол				<i>p</i> = 0,159
Мъже	82 (58,2%)	32 (47,85)	114 (54,8%)	
Жени	59 (41,8%)	35 (52,15%)	94 (45,2%)	
EuroSCORE II	14,14 ± 11,72	7,49±3,68	12,08 ± 10,41	<i>p</i> < 0,001
STS Score	20,99 ± 10,68	27,88±19,67	23,09 ± 14,36	<i>p</i> = 0,037
AVA (VTI) преди см ²	0,70 ± 0,19	0,73±0,64	0,71 ± 0,37	<i>p</i> = 0,114
Гр. макс. преди (mm Hg)	74,98 ± 23,11	73,72±26,06	74,57 ± 24,04	<i>p</i> = 0,724
Гр. среден преди (mm Hg)	44,29 ± 14,46	44,36±16,31	44,31 ± 15,03	<i>p</i> = 0,974
ФИ (%) преди	53,85 ± 10,84	55,66±12,53	54,43 ± 11,41	<i>p</i> = 0,222
АФ	47,9%	38,8%	44,9%	<i>p</i> = 0,221
РСІ в миналото	79 (56,0%)	36 (53,7%)	115 (55,3%)	<i>p</i> = 0,756
САВГ в миналото	21 (15,0%)	8 (11,9%)	29 (14,0%)	<i>p</i> = 0,553
ХОББ	45 (31,9%)	11 (16,4%)	56 (26,9%)	<i>p</i> = 0,019
Диабет	42 (29,8%)	26 (38,8%)	68 (32,7%)	<i>p</i> = 0,195
Пулмонална хипертония	131 (93,6%)	29 (43,3%)	160 (77,3%)	<i>p</i> < 0,001

Степента на аортна стеноза, измерена чрез AVA (VTI) в cm^2 , максимален и среден градиент през аортната клапа в mm Hg, не показва значима разлика между клиничните групи. Общо за двете групи средният отвор на аортната клапа, измерен чрез AVA (VTI) е 0.71 cm^2 , а градиентите са съответно максимален градиент – 74,57 mm Hg, и среден градиент – 44,31 mm Hg.

Честотата на предшестваща реваскуларизация чрез аортокоронарен байпас, предшестващите реваскуларизации чрез перкутанни интервенции, както и честотата на придружаващите заболявания – диабет и предсърдно мъждене, между двете групи е несигнификантна.

Сравнението спрямо функционалния клас на сърдечната недостатъчност по NYHA показва сигнификантна разлика между група 1 и група 2 (повисока в група 2). Разликата се дължи на честотата на пациенти с IV функционален клас сърдечна недостатъчност по NYHA – 18,7% в група 1 спрямо 33,3% в група 2 (таблица 2).

По-високият рисков профил на пациентите в група 1 се обяснява с по-голямата честота на ХОББ и пулмонална хипертония в тази група. От друга страна, в група 2 се наблюдава сигнификантно по-голяма честота на пациенти с прояви на сърдечна недостатъчност IV функционален клас по NYHA, поради което приемаме група 1 и група 2 за еквивалентни по техните демографски и клинични показатели преди имплантацията.

Обобщено можем да заключим, че пациентите в двете сравнявани групи са еквивалентни от клинична гледна точка. Не се среща разлика във възраст, пол, тежест на аортна стеноза според AVA (VTI) в cm^2 , максимален

и среден градиент през аортната клапа в mm Hg, както и в честотата на диабет, предсърдно мъждене и предходни коронарни реваскуларизации.

Таблица 2. Функционален клас сърдечна недостатъчност по групи

СН (клас по NYHA) преди интервенцията		Група 1	Група 2	Общо	p value
1	N	1	2	3	p = 0,032
	%	0,7%	3,0%	1,5%	
2	N	26	6	32	
	%	18,7%	9,1%	15,6%	
3	N	86	36	122	
	%	61,9%	54,5%	59,5%	
4	N	26	22	48	
	%	18,7%	33,3%	23,4%	
Общо	N	139	66	205	
	%	100,0%	100,0%	100,0%	

Основни, или ключови стъпки в протокола за имплантиране

1. Потвърждаване на размера на транскатетърната сърдечна клапа (TAVI) чрез 3D CT и ECHO.
2. Потвърждаване на феморалния достъп (ляв-десен) за въвеждане на катетърната клапа.
3. Осъществяване на основния съдов достъп (феморален, хирургичен – при част от пациентите от група 1, и изцяло перкутанен – при пациентите от група 2). Въвеждане на интродюсерите.

4. Осъществяване на допълнителния съдов достъп (контралатерален феморален при група 1 и десен радиален при група 2). Въвеждане на катетър Pigtail на дъното на некоронарния синус.
5. Поставяне и потвърждаване на активното действие на катетъра за временен пейсинг (през феморална вена за група 1 и през кубитална вена за група 2).
6. Уточняване на параметрите на ангиографското рамо за копланарния изглед на аортния корен.
7. Прекосяване на стенотичната нативна клапа.
8. Хемодинамични измервания и директна регистрация на изходния трансклапен градиент.
9. Въвеждане на балон за аортна валвулопластика и осъществяване на балонна предилатация, ако е преценено, че е необходимо.
10. TAVI позициониране.
11. Оценяване на позицията при състояние на 2/3 отворена клапа (клапата все още може да бъде прибрана в катетъра и репозиционирана), най-често в две контралатерални проекции.
12. Контролирано пълно отваряне на TAVI (под защитата на бърз пейсинг в група 2).
13. Оценка на трансклапния градиент и PVL на TAVI след нейното отваряне, чрез хемодинамични измервания, аортография, TEE (в първата група) и TTE (в група 2).
14. Извеждане извън тялото на пациента на системата (катетъра) за имплантация.

15. Изваждане на интродюсерите (ако има такива).
16. Затваряне на основния съдов достъп [хирургично при част от група 1 или чрез устройство за затваряне (closure device) при всички от група 2].

Важни детайли

- Оразмеряването на TAVI е ключово. 3D изображенията са от решаващо значение и 3D CTA е най-често използвана за прецизно оразмеряване.
- Измерванията на диаметъра на клапния ринг на СТ се основават на диаметъра, получен от периметъра или площта, а най-добре е да се направи корелация и по двата начина.
- Ако диаметърът е граничен между два размера на клапите, избираме по-големия размер.
- Избягваме прекалено голямото количество контрастно вещество, за да се предпази пациента от бъбречно увреждане.
- Целите на артериалната пункция включват: пунктиране само на предната стена (модифициран Селдингер), под ингвиналната връзка и в центъра на главата на бедрената кост, над зоните на калцификация и над бифуркацията.
- Прекалено високият артериален достъп увеличава риска от ретроперитонеално кървене. Прекалено ниският достъп крие риск от пункция на разклонение на бедрената артерия, което е предпоставка за усложнение и затруднено въвеждане на TAVI поради по-малкия диаметър на артерията. Ако имаме съмнение относно локацията на убождането, извършваме изходна илиофеморална артериография с

Pigtail катетър с достъп през контралатералната феморална артерия (група 1) или дясната радиална артерия (група 2) с цел визуализиране на правилната таргетна зона.

- За устройството за перкутанно затваряне на феморална артерия (Proglide, Manta) от повърхността на кожата до предната артериална стена се прави мека дисекция с тъп инструмент, паралелно на позиционирания водач, за да се избегне захващане на меките тъкани при заключване на устройството.
- Preclose техника за предварително залагане и осъществяване на лигатурите на устройства за затваряне на съдовия достъп Proglide (Abbott vascular) за затваряне на пункционното място на основния феморален достъп – след въвеждане на водач 0.035“.
- Избягва се излишното усилие при напредване на трансвенозния пейсмейкърен катетър, тъй като това може да перфорира дясното предсърдие или дясната камера.
- За имплантиране на клапата винаги използваме опорен водач (най-често Lunderquist, алтернативи са Safari, Confida) с предварително зададена от оператора атравматична извивка на първите 3-5 cm на водача с цел намаляване на риска от руптура на ЛК.
- По време на имплантацията винаги се следи за правилната позиция на твърдия водач. Твърде дълбокото позициониране крие риск от перфориране на ЛК, твърде плиткото крие риск от загуба на достъпа до ЛК. Странните и причудливи форми на водача най-често са свързани с оплитане на водача в хордите на митралната клапа, при което

възниква риск от тяхното разкъсване. В такъв случай водачът се изважда и най-често с помощта на Pigtail катетър се репозиционира на върха на ЛК в свободна нетравматична позиция.

Първи оператор във всички проведени процедури по TAVI е проф. д-р Иво Спасов Петров, дм.

Протокол за имплантация

Стандартен подход

В група 1 са обхванати 141 пациенти, при които е използван стандартният подход за имплантация. Основните негови характеристики са: обща интубационна анестезия, задължително осигуряване на централен венозен достъп и поставяне на уретрален катетър, ТЕЕ за водене на имплантацията, открит феморален съдово-хирургичен достъп за въвеждане на основния катетър, задължителен кардиохирургичен екип на активно разположение по време на имплантацията, задължителен престой в реанимационно постоперативно отделение, без използването на рапид пейсинг по време на освобождаване на клапата, освен ако клапата не е разтваряща се от балон.

С натрупването на опит в процедурата, както и с навлизането на пазара на устройства за затваряне на съдовия достъп (closure device) и намаляването на размера на устройствата за имплантация стандартният подход се модифицира. Първата промяна е в отпадането на съдовия хирургичен достъп и замената му с изцяло перкутанен достъп, затварян с *closure device*. Следващата модификация е въвеждането на *рапид пейсинг* по време на имплантацията на кла-

пата, което позволява нейното прецизно поставяне в т.нар. *позиция 0-1*. Последната промяна в стандартния подход, с която се прави и преходът към минималистичен подход, е преминаването от обща анестезия към будна анестезия. Сравнителните различия в двата протокола са представени на таблица 3.

В групата със стандартен подход за имплантация се използва обща анестезия при всичките 141 пациенти, съдов хирургичен достъп при 23-ма от тях, изцяло перкутанен при 118, без рапид пейсинг – при 118, с рапид пейсинг – при 23-ма.

Таблица 3. Сравнение между стандартен и минималистичен подход

	Стандартен подход	Иновативен минималистичен подход
Тип анестезия	Обща интубационна	Будна i.v. седация
ТЕЕ	Да	Не
Съдов достъп	Хирургичен	Перкутанен пункционен
Кардиохирургичен Backup standby	Задължителен в залата	Факултативен при определени пациенти
Втори съдов достъп	Контралатерален феморален	Десен радиален
Централен венозен катетър	Да	Не
Уретрален катетър	Да	Не
Задължителен престой в Реанимационно отделение	Да	Не (само при клинична необходимост)
Рутинна интрапроцедурна предилатация	Не	Да
Рутинен бърз пейсинг по време на имплантацията	Не	Да
Целево имплантиране в позиция 0/1	Не	Да

Минималистичен подход

Дефиницията за минималистичен подход при нас е използването на будна анестезия, изцяло перкутанен достъп, затворен с closure device, рапид пейсинг

при имплантация, което позволява поставяне на клапата в позиция 0-1, асоциирана в проучванията с по-ниска честота на имплантация на пейсмейкър, както и максимално щадящ съдов достъп. Предпочитаният съдов достъп при минималистичния подход е, както следва: основен съдов достъп за имплантиране на самата катетърна клапа: дясна обща феморална артерия; втори съдов достъп (за позициониране на ангиографски катетър Pigtail в корена на аортата, за предпочитане в некоронарния синус) – дясна радиална артерия, и за имплантиране на временния електрокардиостимулатор v. cubiti dex.

Група 2 включва 67 пациенти, като се използва будна седация при всичките 67 болни и няма нито един преход към обща анестезия. Достъпът при всички тях е изцяло перкутанен, без преход към съдов достъп, както и рапид пейсинг при всички пациенти.

Протокол за затваряне чрез Manta closure device

След първоначално постигане на съдов достъп и въвеждане на интродюсер с малък размер (6 FR), специалният локатор за дълбочина на пунктираната предна стена на артерията (подсказващ ни за дълбочината под кожата на предната стена, пробита от оператора) е приложен във всички случаи, преди да се продължи с въвеждането на по-големите устройства. Записаната дълбочина се използва за позициониране и освобождаване на котвата на Manta точно под предната стена на артерията по време на имплантирането на затварящото устройство (MANTA Vascular closure device, MVCD). Записва се цифрата, която се появява непосредствено над кожата, когато се появи кръвене от дисталния край на локализатора, и последният се отстранява. След това с тъп инструмент се увеличава амплитудата на интрадермалния

достъп. След приключване на имплантацията, преди да се пристъпи към затваряне на достъпа с MVCD, се измерва активирано време на съсирване – ABC, което трябва да е под 250 секунди. Ако е по-високо, се ревертира част от хепарина с приложение на protamine sulfate. По време на затварянето систолното артериално налягане трябва да е под < 180 mm Hg. След това процедурният интродюсер се заменя по водач 0.035“ със специалния интродюсер на MVCD, служещ за въвеждане на котвата в таргетната артерия. След отстраняването на дилататора на специалния интродюсер се въвежда самият въвеждач на котвата, докато „главите“ на интродюсера и въвеждача се сглобят и се чуе характерен клик. Издърпването на модула за въвеждане на котвата се извършва с дясната ръка под ъгъл от 45°. За да се избегне опъването на кожата, лявата ръка оказва противоналягане върху кожата. След появяване на цифра с единица по-голяма от цифрата, която сме запомнили като дълбочина на предната артериална стена, лостчето на котвата се повдига. Това движение позиционира котвата перпендикулярно на оста на интродюсера, което възпрепятства по-нататъшното изваждане на системата. Това означава, че котвата е застанала от долната страна на предната стена на артерията и след 10-секундно изчакване (позволяващо да се активира колагенът) може да придвижим с лявата си ръка специалната синя тръбичка, която притиска колагеновата гъба към външния край на предната стена на артерията. По този начин предната стена на артерията попада притисната между котвата от вътрешната страна и колагеновата гъба от външната, като те са свързани помежду си от резорбируем конец. Когато се убедим, че тези маньоври

са прекратили кървенето, можем да отстраним водача от артерията и да срежем края над кожата. Използвайки Пигтейл катетър от дясната радиална артерия (както е при минималистичния подход) или контралатералната феморална артерия (както е при стандартния подход) след затварянето на съдовия достъп с Proglide или MANTA, можем да извършим верификационна ангиография относно ефикасността за затварянето на съдовия достъп и липсата на усложнения като кървене или оклузия. И в двата случая вторият съдов достъп ни позволява да извършим незабавна спасителна ендоваскуларна процедура. Най-често продължителна балонна инфлация (3-4 min) е достатъчна за корекция. При продължаващо въпреки допълнителната апликация на Протамин кървене, най-често се налага имплантиране на стент-графт, набор от които са на разположение на екипа.

Протокол за затваряне чрез Proglide closure device, “preclose technique”

По водача 0.35“ върхът на катетъра се позиционира в артерията и водачът се изважда, докато се появи отчетлив пулсативен кръвоток от страничния порт, след което катетърът продължава самостоятелно. Появата на пулсативен кръвоток означава, че върховете на двете игли, носещи лигатурите, са под предната стена на артерията. Повдига се палче 1 и бавно се издърпва системата до усещане на съпротива. Избутва се буталото – стъпка 2, до щракване (в този момент иглите са пробили артериалната стена). Освобождава се напрежението в системата с бавно постъпателно движение от няколко милиметра отново напред, палче 1 се сваля отново и цялата система бавно се

изважда, докато се появят конците от двете лигатури. Последните се издърпват върху оперативното поле и без затягане се фиксират с инструмент. Издърпването на системата продължава, докато се появи портът за водач 0.35“, маркиран с бяла стрелка. В този порт отново се въвежда водач 0.35“ и се пласира дистално. Същата процедура се повтаря с второ устройство Proglide, с единствената разлика, че лигатурите се изваждат, след като второто устройство е завъртяно на 90° от посоката на първото устройство. По този начин имаме заложили две лигатури около артериалното отворствие в две перпендикулярни плоскости. По водач се въвеждат необходимите по размер интродюсери за имплантиране на TAVI. След имплантацията водач 0.35“ остава на място, докато се убедим, че след заключване на лигатурите няма кървене. Възелът на лигатурите се „спуска“ до артерията посредством специално устройство „pusher“ последователно за едната и другата лигатура. Ако хемостазата не е задоволителна въпреки налагането на лигатурите и верификация на нивата на ABC под 250 секунди (s), по водача може да се имплантира допълнително устройство (например AngioSeal) за затваряне на остатъчното отворствие. При оптимална хемостаза водачът 0.35“ се изважда и се прави финална ангиография на съдовия достъп.

Статистически методи

1. Дескриптивна статистика. Количествените променливи са представени чрез обобщаващите статистически характеристики – средна аритметична (mean), медиана (median) и стандартно отклонение (SD). Категорийните променливи са представени чрез *абсолютни (n)* и *относителни (%) честоти*.

2. Тест на Колмогоров-Смирнов при една извадка (One-Sample Kolmogorov-Smirnov test) за проверка на формата на честотните разпределения при количествените променливи.

3. Хи-квадрат тест (Chi-square test) **или точен тест на Фишер** (Fisher's exact test) – при изследване на зависимости между описателни (категорийни) данни с две или повече категории.

4. Т-тест при две независими групи (Independent-Samples t-test) – при нормално разпределение на изследваната променлива в сравняваните групи.

5. Непараметричен тест на Ман-Уитни (Mann-Whitney test) при сравняване на две независими групи, когато формата на честотното разпределение е различна от формата на нормалното разпределение.

Приетото прагово ниво на значимост е $\alpha = 0,05$. Статистическа значимост се приема, когато р стойността (p-value) е по-малка от α .

За статистическата обработка на данните от проучването е използван специализираният статистически пакет SPSS (Statistical Package for the Social Sciences) версия 20.0

Ехокардиография

Ехокардиографията е основният използван метод за поставяне на диагнозата високостепенна аортна стеноза, както и за оценка на сърдечната функция и клапни лезии. Параметрите, използвани за класифициране на аортната стеноза, са среден градиент през аортната клапа над 40 mm Hg, ефективен отвор на аортната клапа AVA (VTI) под 1 cm² (< 0,6 cm²/m²), както и максимална скорост на кръвотока през клапата над 4 m/s.

Съществуват и случаи, в които диагнозата на аортната стеноза не е толкова праволинейна. Има пациенти, при които градиентите през клапата са ниски, въпреки че площта корелира с високостепенна аортна стеноза – например при тежка систолна дисфункция. В тези случаи трябва да се оцени дали става въпрос за високостепенна аортна стеноза или псевдовисокостепенна заради ниската фракция на изтласкване, като се прилага добутаминова стрес-ехокардиография.

Посредством ехокардиографията се прави и пълна оценка на размерите, обемите, систолната и диастолната функция на лявата камера, на десните сърдечни кухини, както и на останалите клапи и на налягането в пулмоналната артерия.

Когато се постави диагнозата високостепенна аортна стеноза, трансторакалната ехокардиография изпълнява основна инициална роля за оценка на изходния тракт на лявата камера, ринга на аортната клапа, платната, количеството и разпределението на калций по тях.

Задачите на ехографиста/специалиста по образна диагностика в сърдечния екип се състоят както в правилния подбор на пациенти и внимателна

морфологична оценка преди интервенцията, така и в мониторирането (чрез трансезофагеална ЕхоКГ) по време на самата процедура (която е задължителен елемент от протокола в първата група).

Подходът трябва да включва потвърждение на тежестта на аортната стеноза. На този етап основната възможност за грешка е в измерването на диаметъра (площта) на изходния тракт на ЛК. Често формата не е кръгла, а овална, което налага използване на компютърен томограф (КТ/СТ) или 3D ЕхоКГ за правилно измерване.

Анализът на анатомията на аортната клапа е основен момент преди имплантиране на TAVI – интересуват ни количеството и разпределението на калцинозата, би- или трикуспидна е клапата. Изразената калциноза на комисурите или близо до стената на аортата може да доведе до паравалвуларна инсуфициенция след имплантирането на TAVI. Всички ехокардиографски измервания са извършени на ехокардиографски апарати от висок клас: Philips EPIQ 7, Philips iE33 Ultrasound Machine, GE Vivid E95 Cardiac Ultrasound, от трима експерти ехографисти с голям опит относно оценката на клапната функция и морфология.

Ехокардиографията (ЕхоКГ) е златен стандарт при оценката на пациенти с аортна стеноза (АС). Тя дава възможност за:

- определяне на етиологията;
- оценка на тежестта на стенозата;
- установяване на хемодинамичните последици на аортното клапно заболяване върху размерите, хипертрофията и функцията на лявата камера (ЛК);

- при АС с нисък дебит и нисък градиент (LFLG – low flow low gradient) провеждането на стрес-ЕхоКГ с dobutamine дава много ценна диагностична и прогностична информация;
- при болните с АС показанията за интервенция, както и предсказващите фактори за прогнозата, се определят основно от ехокардиографската оценка.

Диференциална диагноза на обструкция в изходния тракт на ЛК

Клапната АС е най-честата форма на обструкция в изходния тракт на ЛК (ИТЛК). Въпреки това трябва да се оцени възможността за наличие и на други форми на обструкция в ИТЛК.

Подклапната АС представлява фиксирана обструкция под нивото на аортната клапа в ИТЛК, което може да се дължи на мембрана или на фиброзно-мускулно стеснение. Парастерналният срез по дълга ос (PSLA) е от полза за оценка на анатомичните детайли. Апикалният срез от пет кухини (A5Ch) с цветен доплер показва, че конвергенцията на кръвотока се намира под нивото на клапата.

Хипертрофичната обструктивна кардиомиопатия (ХОКМП) също е форма на обструкция в ИТЛК, която обаче е динамична, с максимален градиент в мезосистола.

Надклапната АС е рядка форма на вродено сърдечно заболяване. При нея стеснението е над аортната клапа – под формата на мембрана или деформация на стената на съда като пясъчен часовник. Срезове PSLA и A5Ch

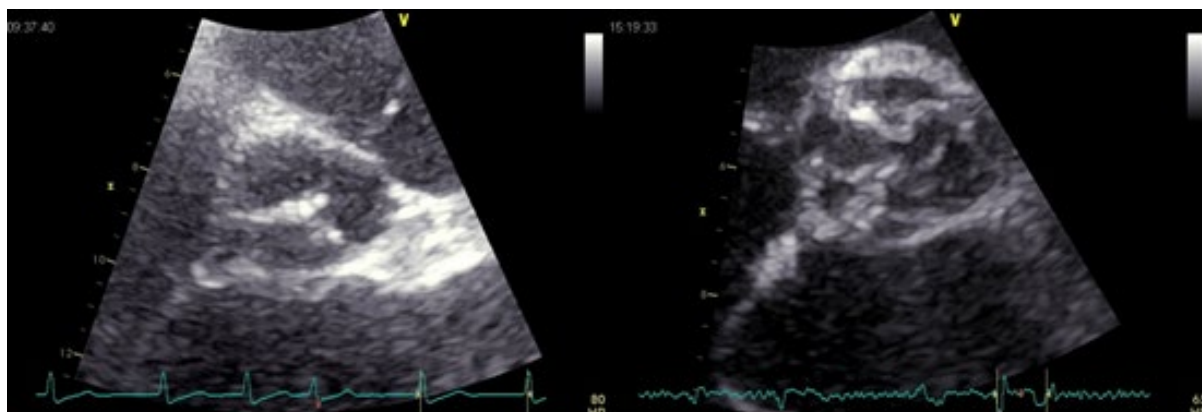
обикновено позволяват да се визуализира стеснението. A5Ch, супрастернален срез, а понякога десен парастернален или други атипични позиции се използват за оценка на кръвотока.

Етиология

Парастерналният срез по къса ос (PSSA) дава възможност за най-детайлна оценка на морфологията на аортната клапа, но допълнителна информация може да се получи от PSLA, A5Ch и апикален срез от три кухини (A3Ch).

Най-честата форма на AC е калциращата AC, наричана по-рано дегенеративна AC. Впоследствие обаче се установява, че процесът на калциране на клапата не се дължи на дегенерация, а е активен процес, което налага промяна на наименованието.

Тази форма на AC се характеризира със задебеляване и калциране на платната на аортната клапа и намаляване на тяхната подвижност. Ехокардиографистът ще види ехографски плътни участъци, които отговарят за зоните на калцификация – фигура 7.

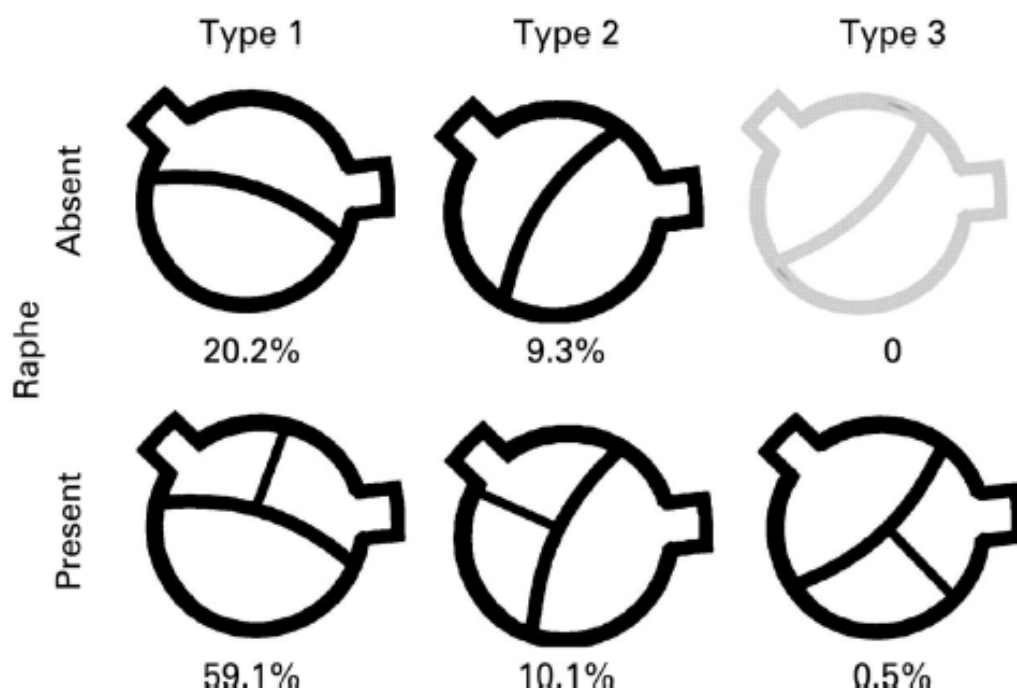


Фигура 7. Калцирана аортна клапа. Примери за пациенти с лекостепенно и с умерено калциране на аортната клапа

Трябва да се отбележи, че бикуспидните аортни клапи също имат тенденция към калциране, а когато то е изразено, разграничаването между би- и трикуспидна аортна клапа може да стане трудно или невъзможно.

Вродената АС обикновено се представя под формата на бикуспидна аортна клапа, въпреки че уникуспидни, трикуспидни и квадрикуспидни форми също могат да се срещнат. Представлява втората по честота етиология на АС и е по-често срещана в млада възраст.

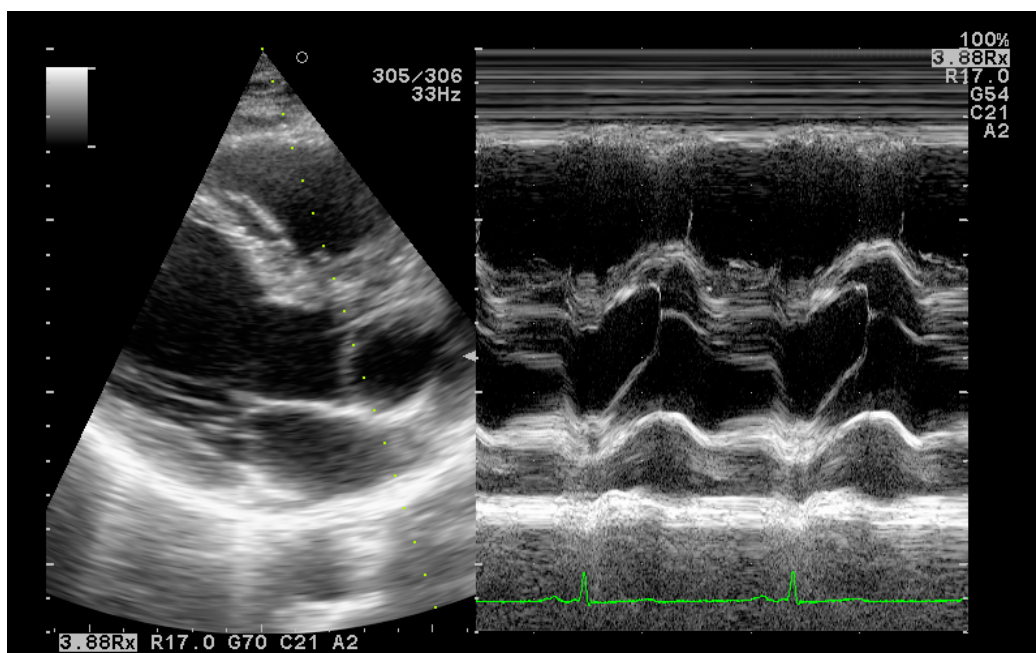
Най-честата форма на аортна бикуспидия е сливането между дясното и лявото коронарно платно (около 90% от случаите), следвана по честота от това между дясното коронарно и некоронарното платно (около 9%), а най-рядко се среща сливане между лявото коронарно и некоронарното платно (приблизително 1%) – фигура 8.



Фигура 8. Бикуспидна аортна клапа. Тип 1 – сливане между ляво и дясно коронарно платно; тип 2 – сливане между дясно коронарно и некоронарно платно; тип 3 – сливане между ляво коронарно и некоронарно платно. Показани са варианти със и без наличие на рафе в областта

На мястото на сливане между аортните платна може да има или да няма рафе. Понякога наличието на рафе прави разграничаването между би- и трикуспидна клапа много трудно. При затворена аортна клапа (в диастола) бикуспидната аортна клапа с рафе може да изглежда неразличима от трикуспидна аортна клапа. Затова оценката на етиологията е по-добре да бъде направена при отворена аортна клапа (в систола) в PSSA срез.

Други насочващи белези за наличие на бикуспидна аортна клапа са сигмоидалната форма на аортната клапа в PSLA срез и ексцентричната линия на затваряне на клапата при M-mode изследване отново в този срез – фигура 9.



Фигура 9. Бикуспидна аортна клапа в PSLA. B-mode и M-mode – вижда се ексцентричната линия на затваряне на клапата, изместена към предната аортна стена

Ревматичната аортна стеноза се среща рядко в развитите страни, но все още е основен здравен проблем в развиващите се държави. Клапата се характеризира със задебеляване във върховите части на платната и сливане

на комисурите, което води до триъгълна форма на отвора на клапата в систола. Често има съпътстваща аортна инсуфициенция и обикновено е засегнатата и митралната клапа.

Калциране на аортната клапа

ЕхоКГ е отличен полуколичествен метод за оценка на калцирането на аортната клапа чрез описание на ехографски плътните зони. Най-показателен е PSSA срез, но от полза могат да бъдат също срезовете PSLA, A5Ch и A3Ch. Приема се следната класификация:

- ***Лекостепенно калциране*** – изолирани малки участъци с повишена ехографска плътност;
- ***Умерено калциране*** – множествени, по-големи зони на повишена плътност;
- ***Изразено калциране*** – екстензивно задебеляване и калциране на всички платна.

От прогностична гледна точка значение има разграничаването между липсата на калциране и лекостепенно калциране, както и между умереното и изразеното калциране на клапата.

Определяне на тежестта на АС

Нормалната аортна клапа площ (AVA) е 3-4 cm². Трансклапният кръвоток в нормални условия е ламинарен, с максимална скорост до 2 m/s. Със стеснението на клапния отвор (понижение на AVA) се наблюдава повишение на скоростта на кръвотока през аортната клапа.

Скоростите и градиентите през клапата зависят от кръвотока. AVA не зависи от кръвотока, но при изчислението ѝ съществува възможност за грешка (виж по-долу). Затова при определяне на степента на АС се препоръчва комбиниране на различни ЕхоКГ параметри.

Скорости и градиенти

Трансаортната скорост на кръвотока се определя като максималния записан сигнал при измерване с продължителен (CW – continuous wave) доплер. Оттук с помощта на модифицираното уравнение на Bernoulli се извеждат трансклапните градиенти. Колкото по-стеснена е клапата, толкова по-късно през систолата се достига до максималната скорост.

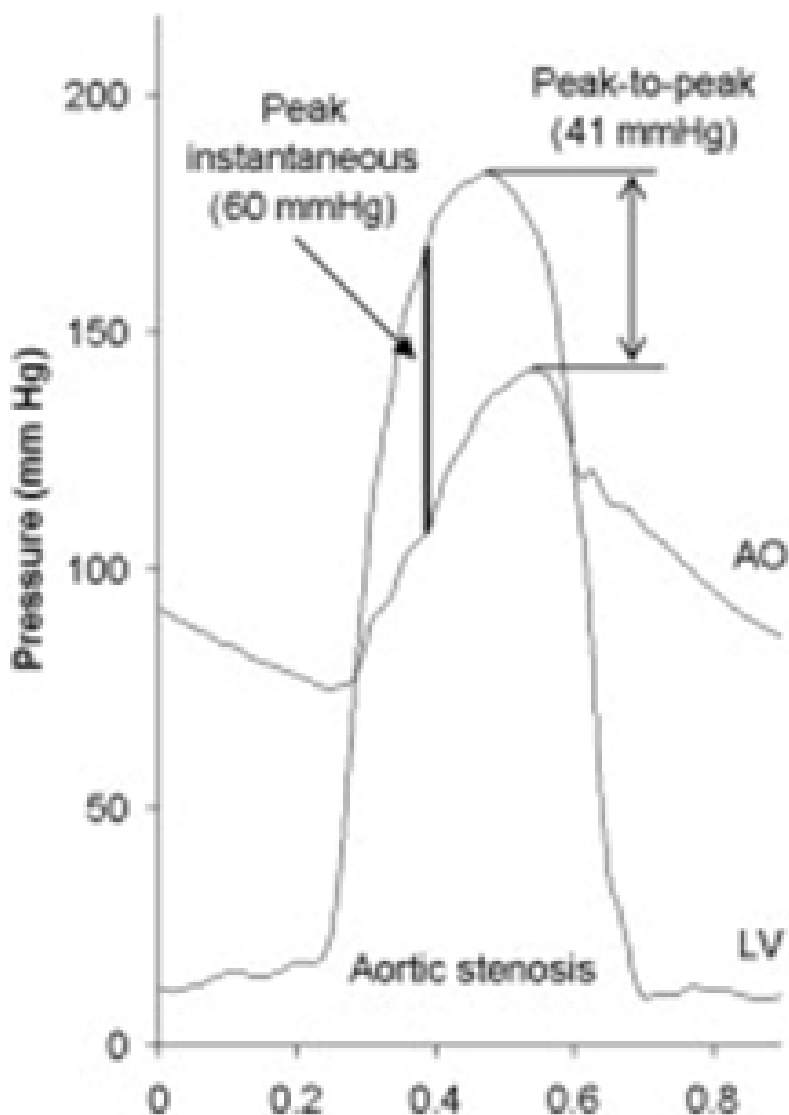
Средният градиент се изчислява след интегриране на градиентите през цялата систола. Всички налични на пазара ехокардиографски апарати разполагат с вграден софтуер за изчисление на максимален и среден градиент през дадена клапа след очертаване на профила на кръвотока през клапата.

Трябва да се спомене, че при пациенти с АС градиентите, измерени инвазивно, се различават от тези, изчислени при ЕхоКГ изследване. Инвазивно се измерва градиентът между върха на кривата на налягане в ЛК и този в аортата, т.нар. *peak-to-peak градиент*. Тези две криви не се записват едновременно – първоначално се измерва налягането в ЛК, след което катетърът се изтегля в аортата за запис на налягане.

Тъй като двата пика на налягането не настъпват едновременно, измереният градиент не съответства на физиологична стойност. За разлика от инвазивното измерване, при ЕхоКГ се определя максималния моментен градиент

в налягането между ЛК и аорта. Този моментен градиент е по-висок от инвазивния реак-to-реак градиент – фигура 10.

При високостепенна АС разликата между инвазивно и ЕхоКГ определените максимални градиенти намалява. Средните градиенти, измерени с двата метода, са сравними по между си.



Фигура 10. Разлика между инвазивно и ехографски определените градиенти през аортата. Абсциса – време (s), ордината – налягане (mm Hg); отгоре – максимален моментен градиент (60 mm Hg), реак-to-реак градиент (41 mm Hg); отдолу – а

Възможности за грешки

При определянето на трансартните скорости и градиенти съществува възможност за допускане на различни грешки. От съществено значение е да се запише **най-високата трансклапна скорост**, което означава, че доплеровият лъч трябва да е успореден на стенотичния аортен джет. Когато това не е изпълнено, истинската скорост се подценява, а оттам – и тежестта на клапната стеноза.

За да се избегне тази грешка, се препоръчва старателно търсене на най-високоскоростния сигнал през аортната клапа. Обикновено в клиничната практика аортните скорости се записват от апикален прозорец, но понякога преместването на трансдюсера по-латерално води до по-успоредна позиция на доплеровия лъч с посоката на кръвотока.

Пълната оценка изисква измерване на градиентите и от други позиции, като например дясна парастернална, супрастернална и субкостална. Не рядко тези ЕхоКГ прозорци позволяват записване на по-високи градиенти. Това е от особено значение за симптомни лица, при които първоначалната оценка (от стандартни позиции) отговаря на умерена АС.

Друга възможност за грешка е объркване на CW сигнала на АС с този на митрална или дори на трикуспидална инсуфициенция. За избягване на тази грешка помага внимателното позициониране на лъча с двуразмерен (2D) контрол на CW измерването, оценка на продължителността на сигнала – систоленият кръвоток при митрална и трикуспидална инсуфициенция е по-продължителен от този през аортната клапа, както и използването на различни ЕхоКГ прозорци.

При съпътстващо наличие на ХОКМП диференцирането на двата компонента на обструкция в ИТЛК може да е затруднено. В този случай от полза е типичната форма на двата сигнала – изострен като пика при ХОКМП и параболичен при АС.

При наличие на аритмия се наблюдава вариране на градиентите през аортната клапа. В такава ситуация точното измерване изисква осредняване на 5-10 сърдечни цикъла.

Възстановяването на градиента (pressure recovery) може да обясни отчасти несъответствието между инвазивно и ехографски определените трансортни градиенти. Този феномен се дължи на превръщане на част от кинетичната енергия на кръвотока в асцендентната аорта в потенциална енергия и има значение основно при по-малки размери на асцендентната аорта и при невисокостепенна АС.

Трансаортните скорости са зависими от кръвотока. В състояния на висок сърдечен дебит (например анемия, хипертиреозидизъм или наличие на артериовенозен шънт) скоростите през аортата се увеличават. От друга страна, при нисък сърдечен дебит скоростите и градиентите през клапата са относително понижени.

Определяне на AVA по уравнението на непрекъснатостта

AVA е параметър, който не зависи от кръвотока, и се определя по уравнението на непрекъснатостта на базата на факта, че ударният обем, който преминава през ИТЛК и през аортната клапа, се запазва един и същ.

Ударният обем на нивото на ИТЛК се определя, като се умножи площта (CSA – cross sectional area) на ИТЛК по интеграла скорост–време през него

(VTI – velocity time integral). По същия начин ударният обем през аортната клапа се изчислява като произведението на CSA на клапата (или AVA) и VTI.

Следователно уравнението на непрекъснатостта може да се изрази така:

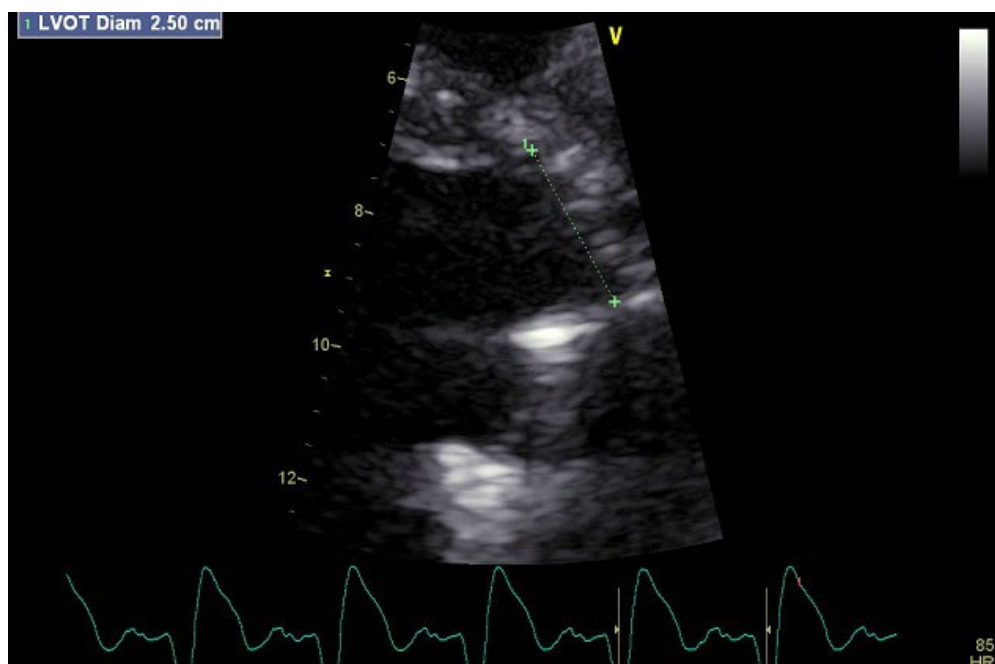
$$\text{CSA (ИТЛК)} \times \text{VTI (ИТЛК)} = \text{AVA} \times \text{VTI (аортна клапа)}$$

Оттук идва и възможността за изчисление на AVA:

$$\text{AVA} = [\text{CSA (ИТЛК)} \times \text{VTI (ИТЛК)}] / \text{VTI (аортна клапа)}$$

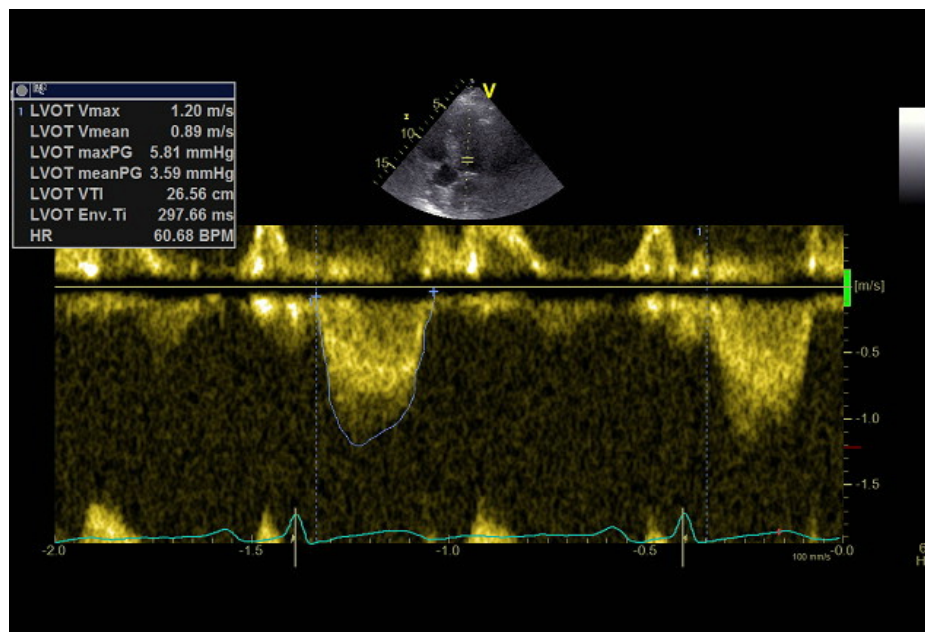
CSA (ИТЛК) се определя, като се измери диаметърът на ИТЛК, приеме се, че формата на ИТЛК е кръгла, и се използва уравнението за площ на окръжност $[\pi \times (D/2)^2]$.

Диаметърът на ИТЛК се определя като вътрешния размер, непосредствено проксимално и успоредно на аортната клапа в мезосистола и при използване на увеличение (zoom) на зоната на интерес. Измерването се прави в PSLA срез, като се препоръчва потвърждаване на стойността от A5Ch срез (фигура 11).

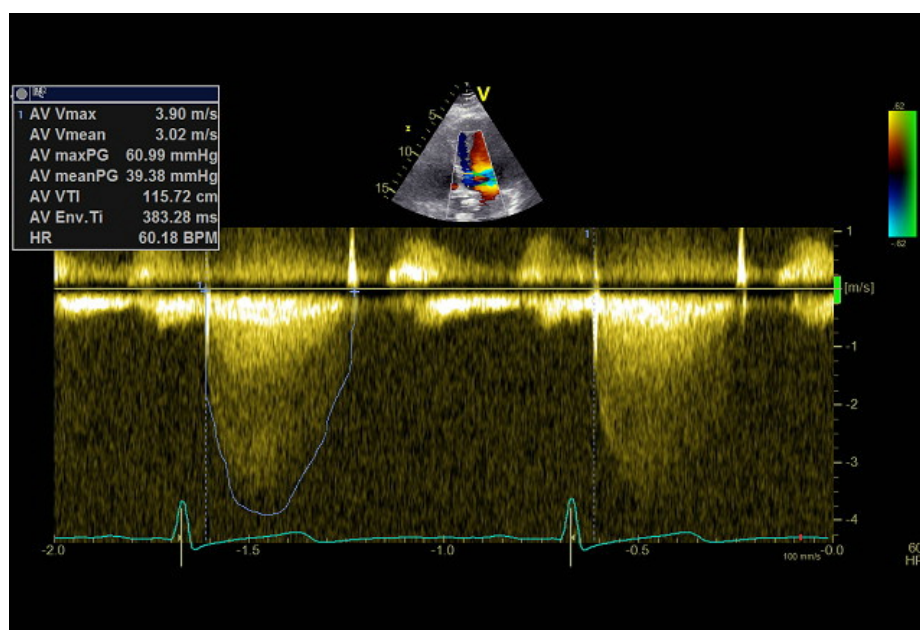


Фигура 11. Измерване на диаметъра на ИТЛК (LVOT – left ventricular outflow tract)

VTI (ИТЛК) се изчислява от A5Ch прозорец с пулсов (PW) доплер, непосредствено проксимално на аортната клапа (фигура 12), а VTI (аортна клапа) се определя от същия срез, но с CW доплер през клапата (фигура 13).



Фигура 12. PW доплер в ИТЛК



Фигура 13. CW доплер през аортна клапа

След провеждане на посочените измервания повечето от съвременните ехографски апарати изчисляват AVA автоматично. Основната възможност за

грешка при определянето на AVA по уравнението на непрекъснатостта идва от неточност при измерването на диаметъра на ИТЛК, както и от приемане на кръглата му форма за даденост.

Използването на триразмерна (3D) ЕхоКГ позволява повишаване на точността на измерване както при определяне на диаметъра, така и при оценка на точната форма на ИТЛК.

Съотношение на скоростите

Удобен начин за избягване на възможността за грешка при определяне на площта на ИТЛК и запазване на независимостта от кръвотока при определянето на тежестта на АС е използването на съотношението на скоростите или на VTI в ИТЛК спрямо тези през аортната клапа – velocity ratio.

Ако това съотношение е < 0.25 (или, казано по друг начин, скоростта на кръвотока през клапата е повече от четири пъти по-висока от скоростта в ИТЛК), тогава АС се определя като високостепенна.

Степени на АС

При степенуване на тежестта на АС се използват максималната транс-аортна скорост, средният градиенти и AVA, определена по уравнението на непрекъснатостта, като в идеалната ситуация тези измервания съвпадат – таблица 4.

Към тези категории на АС напоследък се добавя и още една – много високостепенна АС, дефинирана при максимална скорост > 5 m/s, среден градиент > 60 mm Hg и AVA < 0.9 cm².

Таблица 4. Определяне на тежестта на АС

	Максимална скорост (m/s)	Среден градиент (mm Hg)	Клапна площ (cm ²)
Аортна склероза	Калцирана клапа, без хемодинамична обструкция на кръвотока		
Лекостепенна аортна стеноза	> 2.0	< 20 (25)	> 1.5
Умерена аортна стеноза	3.0–4.0	25–40	1.5–1.0
Високостепенна аортна стеноза	> 4.0	> 40	< 1.0

Американската кардиологична колегия и Американската сърдечна асоциация (ACC/AHA) прилагат малко по-различна класификация на АС. Пациентите с АС се класифицират в четири стадия с различни подстадии:

- **Стадий А** – риск за АС (например при бicuspidна аортна клапа или склероза на клапата)
- **Стадий В** – прогресивна АС (тук влизат лекостепенната и умерена АС, като тяхната дефиниция съвпада с тази на европейските препоръки за поведение)
- **Стадий С** – асимптомна високостепенна АС, без ЛК дисфункция (*стадий С1*) или с понижена ФИ на ЛК (*стадий С2*)
- **Стадий D** – симптомна високостепенна АС; тук спадат подкласовете D1 – симптомна високостепенна АС с висок градиент, D2 – симптомна високостепенна LFLG АС с понижена ФИ на ЛК, и D3 – симптомна високостепенна парадоксална LFLG АС с нормална ФИ на ЛК.

АС при нисък сърдечен дебит

Трансаортните скорости колерират с тежестта на стенозата, но присъщо тяхно ограничение е зависимостта им от кръвотока (ударния обем). Затова скоростите могат да бъдат по-ниски от очакваните при понижен ударен обем. На фона на ЛК систолна дисфункция максималната скорост през аортната клапа $< 4 \text{ m/s}$ не може категорично да отхвърли наличието на високостепенна АС.

АС с нисък дебит и висок градиент (low-flow high-gradient)

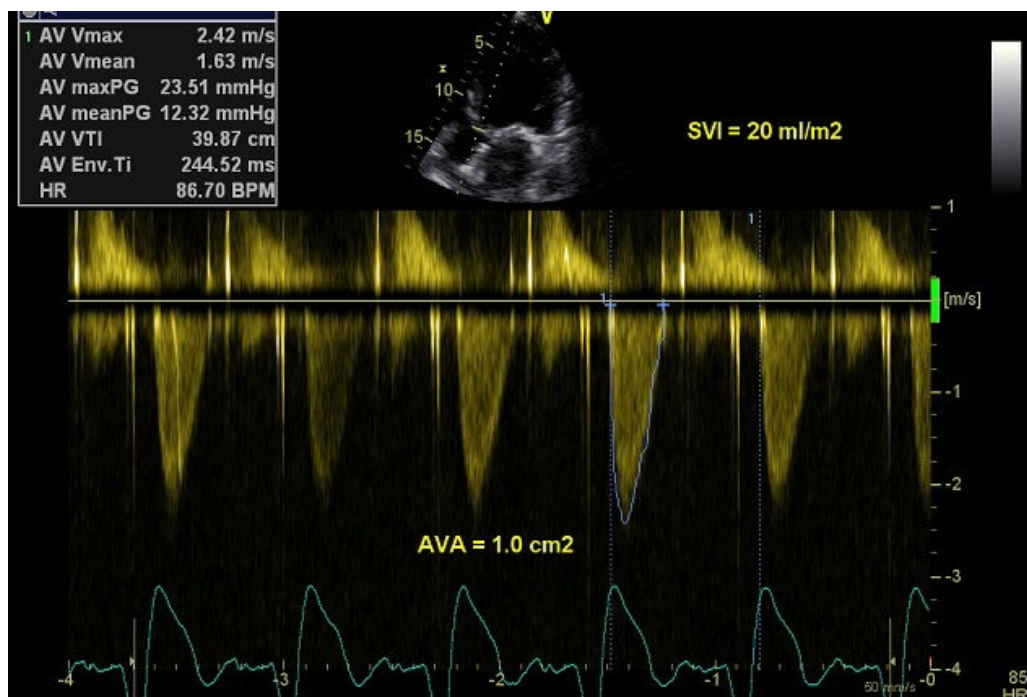
Част от пациентите с ЛК систолна дисфункция могат все още да поддържат високи градиенти през малката клапа площ, характерна за високостепенната АС. Това позволява лесно и еднозначно определяне на тежестта на стенозата.

АС с нисък дебит и нисък градиент (low-flow low-gradient – LFLG)

LFLG АС се характеризира с малка АВА ($< 1.0 \text{ cm}^2$), съответстваща на високостепенна АС, и ниски трансклапни градиенти (среден градиент $< 30\text{-}40 \text{ mm Hg}$) на фона на потисната систолна функция на ЛК (фракция на изтласкване – ФИ $< 40\%$). Честотата на срещане е 5-10% от случаите с АС - фигура 14.

Ударният обем се изчислява от доплеровите данни (интеграл скорост-време) и от диаметъра на изходния тракт на ЛК, и се индексира спрямо телесна повърхност. Индексираният ударен обем при тази форма на АС е $< 35 \text{ ml/m}^2$ (това е разграничителната стойност за нисък дебит), а сърдечният индекс е $< 3.0 \text{ l/min/m}^2$.

Тази ситуация може да е последица от истински високостепенна АС, която да е довела до потискане на систолната функция на ЛК, или стенозата да е умерена по степен при наличие на независима причина за ЛК дисфункция, като например исхемична болест на сърцето или кардиомиопатия.



Фигура 14. Пациент с LFLG АС: ФИ 15%; индексирен ударен обем 20 ml/m²; на този фон AVA (1.0 cm²) съответства на умерена към високостепенна АС, докато максималната скорост (2.4 m/s) и средният градиент (12 mm Hg) съответстват на лекостепенна АС

Поведението в двата случая е доста различно, затова диагностичното изясняване при тези лица е от съществено значение. Стрес-ЕхоКГ с dobutamine дава възможност за получаване на допълнителна информация и диференциране между двете състояния.

За да се избегнат потенциални странични ефекти, добутаминовата инфузия започва с ниска доза (2.5-5.0 mcg/kg/min) с постепенно покачване до

максимална скорост на инфузия от 20 mcg/kg/min. Интервалите за всяко ниво са по осем минути, като по време на целия тест се мониторира артериално налягане (АН) и сърдечна честота (СЧ).

Често срещано усложнение на теста е появата на аритмия в резултат на индуциране на миокардна исхемия или на адренергичната стимулация. Затова тестът трябва да се провежда от опитен ехокардиографист.

Добутаминовата стрес-ЕхоКГ трябва да се прекрати при всяко от следните състояния:

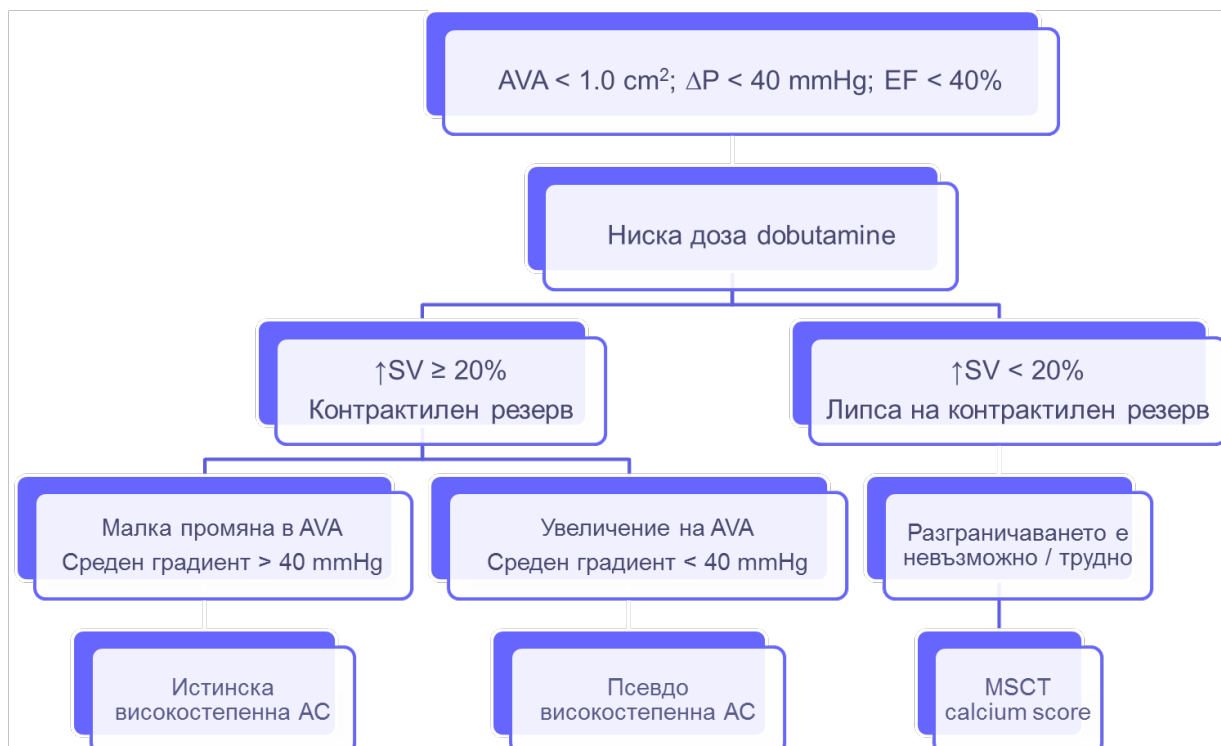- СЧ > 100 удара/минута;
- спад на АН;
- поява на симптоми или аритмия.

На всяко ниво се определя ЛК функция (ФИ), трансортните скорости и градиенти и AVA. Основна задача на стрес-ЕхоКГ с dobutamine на фона на LFLG AC е определянето на наличието или липсата на контрактилен резерв, което се дефинира като нарастване на ударния обем с 20% или повече по време на теста.

Само при наличието на контрактилен резерв може да се пристъпи към втората основна задача на стрес ЕхоКГ – разграничаването на истински от псевдо-високостепенната AC.

При болните с истински високостепенна AC се наблюдава значимо повишение на трансортните градиенти с увеличаване на кръвотока, докато клапната площ остава малка (финална AVA <1 cm² при максимална скорост > 4 m/s или среден градиент > 40 mm Hg). При псевдовисокостепенната AC градиентът остава нисък, докато клапната площ се увеличава.

Ако контрактилен резерв липсва, стрес-ЕхоКГ с dobutamine не може да даде отговор на въпроса дали АС е високостепенна, или умерена. Напоследък в такава ситуация се препоръчва провеждането на мултисрезов компютърен томограф (MSCT) и определяне на калциевия сбор (calcium score) на клапата – фигура 15.



Фигура 15. Диагностичен алгоритъм при аортна стеноза с нисък дебит и с нисък градиент

АС с парадоксален нисък дебит и нисък градиент

Напоследък се въвежда терминът **парадоксална LFLG АС**. Тя се характеризира с малка AVA ($< 1.0 \text{ cm}^2$); малка индексирана AVA ($< 0.6 \text{ cm}^2/\text{m}^2$); градиенти, които съответстват на невисокостепенна АС, и нисък дебит (индексирани ударен обем $< 35 \text{ ml}/\text{m}^2$). Нарича се **парадоксална LFLG АС**, защото за

разлика от класическата LFLG AC, където систолната функция на ЛК е понижена, в този случай ФИ на ЛК е $> 50\%$.

Други отличителни ЕхоКГ белези за парадоксалната LFLG AC са малките размери и обеми на ЛК (теледиастолен размер < 47 mm, индексирани теледиастолен обем < 55 ml/m²), изразената хипертрофия на ЛК, намалената лонгитудинална систолна функция въпреки запазената ФИ и повишеното следна-товарване на камерата (изразено като клапно-артериален импеданс).

Парадоксалната LFLG AC се среща при 3-24% от случаите с AC, по-честа е при жените, в напреднала възраст и при съпътстващо наличие на артериална хипертония. Състоянието има някои сходни характеристики със сърдечната недостатъчност при запазена ФИ на ЛК. Характерна е рестриктивната физиология на пълнене на ЛК. Приема се, че отразява по-напреднал стадий на заболяването и е свързана с по-лоша прогноза.

Преди да се потвърди наличието на парадоксална LFLG AC, трябва да се изключат грешки при измерванията (в диаметъра на ИТЛК или подценяване на градиента през аортната клапа) и да се използват индексирани стойности за AVA при нисък ръст на пациента. При повишено АН по време на измерванията се изисква повторно изследване, когато АН е под 140 mm Hg.

Друг показател, който помага за потвърждаване на диагнозата и съответно за определяне на индикациите за оперативно лечение, е клапно-артериалния импеданс – **Zva**. Той представлява общият хемодинамичен товар на ЛК или с други думи – цената (в mm Hg) за изтласкване на 1 ml кръв, индексирани спрямо телесната повърхност. Формулата за изчисляване на клапно-артериалния импеданс е:

Zva = (систолично АН + среден градиент) / индексирани ударен обем

Стойностите на Zva се приемат за умерено повишени ако са > 3.5 mm Hg/ml.m² и за значително повишени – при над 4.5 mm Hg/ml.m².

ЕхоКГ оценка преди TAVI

Транскатетърната аортна клапна имплантация (TAVI) е нова терапевтична възможност за пациентите с високостепенна симптомна АС и висок хирургичен риск. Процедурата е технически изискваща, необходимо е натрупване на опит и задължително участие на мултидисциплинарен екип, който включва инвазивен кардиолог, сърдечен хирург, специалист по образна диагностика, анестезиолог и други специалисти при необходимост.

Задачите на ехографиста/специалиста по образна диагностика в сърдечния екип се състоят както в правилния подбор на пациенти и внимателна морфологична оценка преди интервенцията, така и в мониториране (чрез трансезофагеална ЕхоКГ) по време на самата процедура.

Подходът трябва да включва потвърждение на тежестта на аортната стеноза. На този етап основната възможност за грешка е в измерването на диаметъра (площта) на изходния тракт на ЛК. Често формата не е кръгла, а овална, което налага използването на компютърен томограф (КТ) или 3D ЕхоКГ за правилно измерване.

Анализът на анатомията на аортната клапа е основен момент преди имплантиране на TAVI – интересуват ни количеството и разпределението на

калцинозата, би- или трикуспидна е клапата. Изразената калциноза на комисурите или близо до стената на аортата може да доведе до паравалвуларна инсуфициенция след имплантиране на TAVI.

За подробни и точни измервания преди TAVI обикновено се провежда КТ или 3D ЕхоКГ. Трябва да се определят и размерите на аортния корен (< 43 mm, за да може да се закрепят клапата), разстоянието от пръстена до остиумите на коронарните артерии (трябва да е ≥ 11 mm).

Оценка на прогресията на АС

Най-чувствителният показател за определяне на степента на прогресия е промяната в максималната скорост през аортната клапа, докато AVA не е достатъчно чувствителен метод за установяване на малка промяна в тежестта на АС, поради определени неточности при нейното изчисление (виж по-горе).

Прогресията на АС трябва да бъде оценявана при всеки преглед на пациента, като препоръчителният интервал между прегледите трябва да е не повече от 6-12 месеца. Оценката на промените в максималната скорост на джетата през аортната клапа е възможна и уместна само тогава, когато измерванията са направени през един и същи ЕхоКГ прозорец, като тази информация трябва да бъде включена в разчитането на резултата.

Освен това промяната в ЛК функция и АН по време на изследването също трябва да бъдат отчетени, когато използваме зависими от кръвотока променливи за оценка на прогресията.

Изисквания за стандартно ЕхоКГ разчитане на резултат при болен с АС

Описанието на ЕхоКГ находката при пациент с АС трябва да включва следните елементи:

- етиология на АС
- морфология на клапата и степен на калциране
- оценка на тежестта на стенозата, което да включва максимална транс-аортна скорост, среден градиент и AVA;
- посочване на ЕхоКГ прозорец, използван за определяне на скоростта;
- ЛК функция и хипертрофия;
- съпътстващи клапни лезии.

Оценка на риска при болни с АС чрез ЕхоКГ

Основен фактор, който определя необходимостта от операция при пациентите с високостепенна АС, е появата на симптоми. Това потвърждава ролята на клиничната оценка и внимателната анамнеза при оценка на тези лица, съвместно с основните ЕхоКГ параметри, използвани на определяне на тежестта на стенозата (скорост и градиенти през клапата, и AVA).

Освен това съществуват някои допълнителни ЕхоКГ критерии, които са свързани с повишен риск за бъдещи нежелани сърдечно-съдови събития и се използват като критерии за евентуално насочване към хирургична интервенция при асимптомни лица:

- Бърза хемодинамична прогресия (> 0.3 m/s за една година);
- Максимална скорост през аортната клапа ≥ 5.5 m/s;
- Повишаване на средния градиент по време на натоваване > 18 mm Hg.

Компютърна томография

Компютърната томография с контраст на цяла аорта и магистралните артерии се използва като златен стандарт за оценка на размера, тортуозността на съдовете, калциевите отлагания и стенозите по тях. СТ аортографията се интегрира в предпроцедурната оценка на пациентите също с цел по-точно измерване на аортния пръстен и корен, определящи съответния номер на клапната протеза, както и определяне на тежестта на клапната калцификация, която има отношение към пълното отваряне на протезата и развитието на парапротезна регургитация. Трябва да се определят и размерите на аортния корен (< 43 mm, надвишаването на този размер прави невъзможно имплантирането на клапи със супраануларна фиксация). Прави се детайлна оценка на разстоянието от пръстена до остиумите на коронарните артерии (трябва да е ≥ 11 mm). Както на ЕхоКГ, така и на СТА се прави детайлна оценка на наличието или не на бicuspidна аортна клапа, анатомично състояние, което е относително противопоказание за TAVI, от една страна, и изисква специални методи на оразмеряване и планиране на размера на имплантираната TAHV, както и изключително внимателна имплантация поради ексцентричния аортен клапен пръстен при бicuspidия. Използвана е систолната реконструкция на пръстена, ортогонална на централната ос на изходящия тракт на лявата камера, за оптимална оценка на измерванията на минималния и максималния диаметър, обиколка и площ. С помощта на образното изследване се измерват размерът на синусите на Valsalva и разстоянието от остиума на коронарните артерии до аортния клапен пръстен, което идентифицира пациенти с риск от коронарна оклузия по време на TAVI.

Преценката за използвания съдов достъп при нас е правена въз основа на данните от компютърната томография. Съществено значение има и оценката на илиофеморалния артериален сегмент, който се използва като съдов достъп при всички пациенти в групата, като минимално изискване за диаметър на илиачните артерии е той да бъде не по-малко от 7 mm.

Първоначално оценката на съдовия достъп се провежда с помощта на ангиография по време на рутинната коронарна артериография („Стандартен протокол“), но тази практика отстъпва пред използването на мултидетекторна СТА („Минималистичен подход“). Методът позволява оценка не само на размера на лумена, но и на тортуозността (извитостта) и степента на калцификация на съдовете.

Получената информация подпомага избора на подход и улеснява артериалната пункция, като се избягват зоните на калцификация или тези, дистални от значими стенози. Изразеното калциране и съотношение на съдовия интродюсер към диаметъра на феморалната артерия > 1.05 предсказват възникването на значими усложнения.

Селективна коронарна ангиография (СКАГ)

Коронарната ангиография остава златен стандарт за диагностициране на коронарната болест на сърцето. Ангиографията осигурява визуално изобразяване на съдовите структури. По време на сърдечна катетеризация пациентът е поставен легнал по гръб върху катетеризационната маса. Под него (съответно под масата) се намира източникът на рентгенови лъчи, а над него – преобразувателят на образа или дигитален детектор с плосък панел при

новото поколение дигитални ангиографски апарати. Тези компоненти са приклучени към широко C-рамо, с което се движат в тандем, но в противоположни посоки. По този начин позволяват заснемането на съдовите структури в множество проекции. Различните проекции се наименоват според положението на детектора спрямо пациента. *Краниална ангулация* означава, че детекторът е наклонен към главата на пациента, а *каудална ангулация* – че е наклонен към краката. В дясна коса проекция (RAO – right anterior oblique) детекторът е от дясната страна на болния, а в лява коса (LAO – left anterior oblique) проекция е от лявата му страна. Основните ангиографски проекции са комбинация от ляво-десни и кранио-каудални ангулации, например – лява коса каудална (LAO caudal) проекция или дясна коса краниална (RAO cranial) и т.н. За изобразяване на лумена на коронарните артерии се използва йоден рентгенов контраст. Той се инжектира селективно в двете коронарни артерии през специални ангиографски катетри, с предварително преформирана и фабрично зададена форма и размер. Първоначално коронарографията е извършвана с брахиален хирургичен достъп, без използване на артериален интродюсер и с един единствен катетър (техника на Sones) за двете коронарни артерии и за извършване на лява вентрикулография. Впоследствие са създадени множество специално предназначени катетри с най-различни предварително зададени форми. Най-често използвани са съответно левият и десният Judkins катетър. Други често използвани катетри са Amplatz ляв и десен, Multipurpose, брахиален, радиален и т.н. Катетрите се придвижват от мястото на съдовия достъп до асцендентната аорта по 0.035" водач със закривен

върх (J-tip водач). Основни принципи, гарантиращи оптимална коронарна ангиография, включват коаксиалното изравняване на катетъра и коронарния остиум, пълно контрастиране на коронарния лумен, липса на съдове или други структури (като катетър, ЕКГ точки, жици и др.), които да припокриват изображението на коронарната артерия, както и минимум 2 ортогонални проекции за всеки съд с минимално скъсяване на таргетния сегмент. Коронарната ангиография представлява сянка на артериалния лумен, изпълнен с рентгенопозитивен контраст – т.е. тя дава сравнително достоверен образ на коронарните артерии и за да е информативна, задължително трябва е да е изпълнена с високо качество. Качеството на изследването е грижа на оператора, който следва непрестанно да мисли за него. Некачественото и неинформативно изследване води до неправилна интерпретация и съответно до грешно решение за лечението на болния.

Решение на етичната комисия

Настоящето клинично проучване е проведено след положително становище относно провеждането му с Вх. №241-А от 14.12.2016 на Комисията по етика за медицински научни изследвания към „Сити Клиник УМБАЛ“ ЕООД. Комисията работи съгласно правилата за *Добра клинична практика*.

РЕЗУЛТАТИ

Транскатетърна аортна клапна имплантация е проведена при 208 пациенти, разделени съответно в **група 1** – група със стандартен подход за имплантация, включваща 141 пациенти, и **група 2** – с минималистичен подход, състояща се от 67 пациенти. TAVI е проведена успешно при всичките 208 пациенти, без нито един починал пациент интрапроцедурно (0% смъртност) и без нито 1 случай на неуспешна или усложнена имплантация, налагаща конверсия към отворена кардиохирургична интервенция (конверсия към хирургия – 0%).

I. Анестезия

От 208 пациенти с имплантирана TAVI 141 са с обща анестезия и 67 – с будна седация. В групата с обща анестезия средният болничен престой е 6.61 дни, а средният престой в интензивно отделение – 1.3 дни. Честотата на рехоспитализациите по повод на оплаквания, свързани с TAVI или сърдечна недостатъчност в рамките на 1 година от проследяването, е 20%. В групата с будна седация средният болничен престой е 5.46 дни, с 20% по-кратък от групата с обща анестезия, а средният престой в интензивно отделение е 0.15 дни. Честотата на рехоспитализациите е 7,5%, т.е. в група 2 се наблюдават: **по-кратък болничен престой, по-ниски разходи и по-добър профил на безопасност** с оглед на рисковете, свързани с обща анестезия и механична вентилация (виж таблица 3, с. 120).

Установява се статистическа значима разлика в продължителността на болничния престой и при престоя в интензивно отделение при двете групи пациенти. Минималистичният подход при TAVI се асоциира с по-кратък престой (таблици 5 и 6).

Таблица 5. Сравнение на времето за болничен престой при група 1 и 2

Показател	Група	n	Mean	Median	SD	Min	Max	p
Болничен престой	Група 1	102	6,54	5,00	4,05	1,00	32,00	0,001
	Група 2	56	5,18	5,00	0,61	5,00	8,00	

Таблица 6. Продължителност на престой в интензивно отделение при група 1 и 2

Показател	Група	n	Mean	Median	SD	Min	Max	p
ICU stay	Група 1	141	1,26	0,00	3,41	0,00	30,00	< 0,001
	Група 2	67	0,15	0,00	0,86	0,00	5,00	

II. Съдов достъп

Хирургичният съдов достъп е първият елемент от имплантацията на TANV, който е заместен от минималистичен такъв. Двадесет и трима от цялата група са с открит съдовохирургичен достъп (всичките в група 1), а 185 са с изцяло перкутанен достъп. Основното ограничение пред използването на изцяло перкутанен достъп при TAVI от самото начало е липсата на устройства за затваряне на пункционното отворствие с размер от 24 Fr. С тяхната поява и с намаляването на профила на имплантационния катетър до 16 Fr изцяло

перкутанният достъп се установява като предпочитан (осъществен е при всички пациенти от група 2).

Честотата на усложненията, свързани с достъпа, в групата с хирургичен достъп е 8,7%, а в групата с перкутанен – 10,3%. Половината от усложненията в групата с хирургичен достъп са лекувани хирургично, а другата половина – посредством ендovasкуларно лечение. В групата с перкутанен достъп от 19 усложнения 5 (26.3%) са достигнали до хирургия, а останалите 14 (73.7%) са лекувани ендovasкуларно. Най-честото усложнение е тромбоза на а. феморалис комунис, която е използвана за въвеждане на TAVI и е затворена с устройство за затваряне (closure device).

Не е открита сигнификантна разлика в усложненията, свързани със съдовия достъп, при двете групи (таблица 7).

Таблица 7. Честота на усложненията от достъпа

Усложнения от достъпа		Група 1	Група 2	Общо	P
Не	N	130	61	191	0,648
	%	92,9%	91,0%	92,3%	
Да	N	10	6	16	
	%	7,1%	9,0%	7,7%	
Общо	N	140	67	207	
	%	100,0%	100,0%	100,0%	

Устройствата, използвани за затваряне на съдовия достъп в изцяло перкутанната група, са Perclose ProGlide (Abbott Vascular Devices, Redwood City, CA, USA), Manta closure device (Teleflex, Morrisville, NC, USA) и AngioSeal

VIP Vascular Closure Device (Terumo, Japan). Proglide или Manta са прилагани за затваряне на основния феморален достъп, използван за въвеждане на TAVI, а AngioSeal – за затваряне на допълнителни феморални или брахиални достъпи до 12 Fr. **Първото приложение на устройство Manta в България е именно на нашия екип, като целта е затваряне на феморален съдов достъп, послужил за имплантиране на TAVI.**

В групата, със затваряне с Proglide, са включени 79 пациенти, със средно използвани 2,15 устройства на пациент. Общо се наблюдават 4 съдови усложнения (6%), при едно от които се налага хирургична намеса (1,2%).

В групата, със затваряне чрез Manta, са включени 91 пациенти, като средно е използвано 1 устройство на пациент. Общо са установени 12 съдови усложнения (13,2%), при 4 от които се налага хирургична намеса (4,4%). Нито едно от усложненията не е довело до фатални за пациента последици.

Устройството AngioSeal е използвано за затваряне на допълнителните феморални съдови достъпи (използвани за въвеждане на втория Pigtail катетър) при 46 от 208 пациенти (22,1%). Няма нито едно усложнение, настъпило след приложението на AngioSeal, което да налага съдовохирургична конверсия за затваряне на съдовия достъп.

III. Новонастъпил ляв бедрен блок

Новопоявил се ляв бедрен блок се среща при 47 пациенти от цялата кохорта. Разпределението им е съответно 28 в група 1 и 19 в група 2. Съществува статистически значима зависимост между позицията на клапата и появата на ляв бедрен блок. Имплантацията на TAVI в позиция 0/1 се асоциира

със статистически значимо по-ниска честота на новопоявил се ЛББ в група 1, група 2 и в цялата кохорта (таблица 8).

Таблица 8. Новонастъпил ЛББ след TAVI спрямо позицията на имплантация

Група	Позиция 0/1 или 2 и повече		Новопоявил се след TAVI ЛББ		Общо	p
			не	да		
Група 1	0/1	n	57	9	66	0,069
		%	51,4%	32,1%	47,5%	
	2 и повече	n	54	19	73	
		%	48,6%	67,9%	52,5%	
Група 2	0/1	n	38	9	47	0,010
		%	79,2%	47,4%	70,1%	
	2 и повече	n	10	10	20	
		%	20,8%	52,6%	29,9%	
Общо	0/1	n	95	18	113	0,009
		%	59,7%	38,3%	54,9%	
	2 и повече	n	64	29	93	
		%	40,3%	61,7%	45,1%	

IV. Новопоставен постоянен електрокардиостимулатор

– пейсмейкър

Необходимост от имплантиране на постоянен пейсмейкър постпроцедурно има при 42-ма от 208 (20,19%) пациенти с имплантирана транскатетърна аортна клапа. В група 1 имплантиране на ПЕКС се налага при 36 от 141

(25,5%) пациенти, а в група 2 – при 6 от 67 (8,9%). Разликата, която е статистически значима, е представена в таблица 9.

Таблица 9. Честота на имплантация на ПЕКС след TAVI

Новопоставен ПЕКС след TAVI	
Не	N
	%
Да	N
	%
Общо	N
	%

Когато разгледаме честотата на имплантация на ПЕКС по групи и общо спрямо позиция на имплантация на клапата 0/1 и 2 и по-високо, се открива зависимост. В група 1 има сигнификантно по-ниска честота на имплантация на пейсмейкър при пациентите с имплантирана клапа в позиция 0/1. Същата статистически значима тенденция се наблюдава и в общата кохорта пациенти. Не се установява зависимост между имплантацията в позиции 0/1 и други в група 2 (таблица 10).

При подробен анализ на пациентите по групи и според това дали е проведена пре- и постдилатация не се открива статистическа зависимост в честотата на имплантация на пейсмейкър (таблицы 11 и 12).

Таблица 10. Честота на имплантация на ПЕКС спрямо позиция на аортната клапна протеза

Група	Позиция на имплантация		Новопоставен ПЕКС		Общо	p
			Не	Да		
Група 1	0/1	n	55	11	66	0,028
		%	52,9%	31,4%	47,5%	
	2 и повече	n	49	24	73	
		%	47,1%	68,6%	52,5%	
Група 2	0/1	n	44	3	47	0,258
		%	72,1%	50,0%	70,1%	
	2 и повече	n	17	3	20	
		%	27,9%	50,0%	29,9%	
Общо	0/1	n	99	14	113	0,003
		%	60,0%	34,1%	54,9%	
	2 и повече	n	66	27	93	
		%	40,0%	65,9%	45,1%	

Таблица 11. Честота на имплантация на ПЕКС спрямо предилатация

Група	Предилатация		Новоимплантиран ПЕКС		Общо	p
			Не	Да		
Група 1	Не	n	61	22	83	0,751
		%	58,1%	61,1%	58,9%	
	Да	n	44	14	58	
		%	41,9%	38,9%	41,1%	
Група 2	Не	n	19	0	19	0,106
		%	31,1%	0,0%	28,4%	
	Да	n	42	6	48	
		%	68,9%	100,0%	71,6%	
Общо	Не	n	80	22	102	0,628
		%	48,2%	52,4%	49,0%	
	Да	n	86	20	106	
		%	51,8%	47,6%	51,0%	

Таблица 12. Честота на имплантация на ПЕКС спрямо постдилатация

Група	Постдилатация		Новоимплантиран ПЕКС		Общо	p
			Не	Да		
Група 1	Не	n	59	20	79	0,947
		%	56,2%	55,6%	56,0%	
	Да	n	46	16	62	
		%	43,8%	44,4%	44,0%	
Група 2	Не	n	30	3	33	0,969
		%	49,2%	50,0%	49,3%	
	Да	n	31	3	34	
		%	50,8%	50,0%	50,7%	
Общо	Не	n	89	23	112	0,894
		%	53,6%	54,8%	53,8%	
	Да	n	77	19	96	
		%	46,4%	45,2%	46,2%	

Не се наблюдава зависимост между наличието на десен бедрен блок преди процедурата и честота на имплантация на пейсмейкър в група 1, група 2 и в цялата кохорта (таблица 13).

Проведен е анализ на цялата кохорта пациенти с цел установяването на предиктори за имплантация на ПЕКС. Анализирани фактори включват: позиция на имплантация на клапата, десен бедрен блок преди TAVI, самоекспандиращи се клапи, предилатация, постдилатация, диабет, EuroSCORE II, периферна артериална болест/мозъчносъдова болест, ХОББ, пулмонална хипертония. Открива се връзка между имплантацията на ПЕКС и имплантацията на клапната протеза в позиция 2 и повече и наличието на пулмонална хипертония. Все пак не можем да не отбележим, че всички новоимплантирани

ПЕКС (42 на брой) са се наложили като терапия само при пациенти със само-разтваряща се клапа (202-ма), за разлика от нито една наложителна имплантация при пациентите с клапа разтваряна от балон (таблица 14).

Таблица 13. ДББ като предиктор за имплантация на ПЕКС след TAVI

Група	Преди TAVI ДББ		Новопоставен след TAVI ПЕКС		Общо	p
			Не	Да		
Група 1	Не	n	97	32	129	0,503
		%	92,4%	88,9%	91,5%	
	Да	n	8	4	12	
		%	7,6%	11,1%	8,5%	
Група 2	Не	n	58	5	63	0,319
		%	95,1%	83,3%	94,0%	
	Да	n	3	1	4	
		%	4,9%	16,7%	6,0%	
Общо	Не	n	155	37	192	0,326
		%	93,4%	88,1%	92,3%	
	Да	n	11	5	16	
		%	6,6%	11,9%	7,7%	

Таблица 14. Предиктори за имплантация на ПЕКС след TAVI

Показател	Новоимплантиран ПЕКС след TAVI		Общо (n = 208)	p
	Не (n = 166)	Да (n = 42)		
Позиция 2 и повече, n (%)	66 (40,0)	27 (65,9)	93 (45,1)	0,003
preTAVI ДББ, n (%)	11 (6,6)	5 (11,9)	16 (7,7)	0,326
Преддилатация	85 (51,8)	20 (47,6)	106 (51,0)	0,628
Постдилатация	77 (46,4)	19 (45,2)	96 (46,2)	0,894
Саморазтваряща се клапа (self-expandable valve), n (%)	160 (96,4)	42 (100)	202 (97,1)	0,603
Диабет, n (%)	54 (32,5)	14 (33,3)	68 (32,7)	0,921
EuroSCORE II	11,4 ± 8,61	14,79 ± 15,49	12,08 ± 10,41	0,187
PAD/MSB, n (%)	44 (26,7)	9 (21,4)	53 (25,6)	0,487
ХОББ, n (%)	47 (28,3)	9 (21,4)	56 (26,9)	0,369
ПХ, n (%)	123 (74,1)	37 (90,2)	160 (77,3)	0,027

V. Рехоспитализации поради оплаквания, свързани с имплантацията на TAVI, и сърдечна недостатъчност

34 от 208 пациенти (16,35%) в рамките на 1 година се нуждаят от рехоспитализация по повод на оплаквания, свързани с имплантацията на TAVI, или сърдечна недостатъчност. Наблюдава се по-голяма честота на рехоспитализациите в групата с обща анестезия – 29 пациенти срещу 5-ма в групата с будна седация (20,57% спрямо 7,5%). Това, от друга страна, може да се дължи не само на общата анестезия, а и на факта, че будната седация е въведена по-късно през годините, когато вече е натрупан опит в лечението на пациенти с TAVI в предпроцедурния, следпроцедурния и извънболничния

период. Не се открива сигнификантна разлика в честотата на рехоспитализациите спрямо степента на аортна регургитация след TAVI, въпреки че това числово е най-високата честота на рехоспитализация при пациентите с остатъчна регургитация от 3-та степен (25%). Направен е допълнителен анализ между пациентите, при които е постигната имплантация с минимална парапротезна регургитация (0 и 1), и тези, при които има хемодинамично значим паравалвуларен лийк (AoP от 2-ра и 3-та степен). Този допълнителен анализ показва статистически значима разлика от гледна точка на необходимостта от рехоспитализация по повод на СН и на свързан с имплантираната клапа проблем, а именно тези, при които е постигната оптимална имплантация, статистически значимо по-малко са рехоспитализирани – 18 от 123-ма (14.6%) за разлика от тези с хемодинамично значима регургитация 9 от 47 (19.4%) (таблица 15).

Таблица 15. Честота на рехоспитализации спрямо степента на AoP

Рехоспитализация		AoP 1 месец след TAVI				ОБЩО	P
		0	1	2	3		
Не	N	38	84	44	3	169	0,601
	%	84,4%	88,4%	84,6%	75,0%	86,2%	
Да	N	7	11	8	1	27	
	%	15,6%	11,6%	15,4%	25,0%	13,8%	
Общо	N	45	95	52	4	196	
	%	100,0%	100,0%	100,0%	100,0%	100,0%	

VI. Пери- и постпроцедурен исхемичен мозъчен инсулт

Исхемичен мозъчен инсулт е настъпил при 5-ма от 208 пациенти (2,4%) в пери- или постпроцедурния период. По-голямата част от инсултите са в групата с обща анестезия (4; 2,84%), а само 1 е в групата с будна седация (1; 1,5%). При всички пациенти с инсулт липсва предилатация или бриджинг терапия и при само 2-ма от тях има постдилатация. Не може да се открие връзка между инсулта и вида имплантирана клапа поради малкия брой пациенти в групата с балон-експандиращи се клапи. Само 2-ма от пациентите са с предсърдно мъждене, на адекватна антикоагулантна терапия, а при другите не се открива ритъмно нарушение. При един от пациентите с перипроцедурен мозъчен инсулт (установен при неуспешен опит за събуждане от обща анестезия, или „wake-up stroke“) той е определен като причина за фатален изход, настъпил на 23-ия ден от деня на имплантацията.

Не е открита сигнификантна разлика в честотата на инсултите при стандартния и минималистичния подход (таблица 16).

Таблица 16. Честота на интра- и постпроцедурен инсулт

Инсулт		Група 1	Група 2	Общо	P
Не	N	137	66	203	1,000
	%	97,2%	98,5%	97,6%	
Да	N	4	1	5	
	%	2,8%	1,5%	2,4%	
Общо	N	141	67	208	
	%	100,0%	100,0%	100,0%	

VII. Постпроцедурна антитромботична терапия

Настоящите ръководства и експертни становища препоръчват двойна антиагрегантна терапия за всички пациенти след имплантация на TAVI, които са без противопоказания за антитромботична терапия или за прием на антикоагулант. Стандартната двойна антиагрегантна терапия се състои от 75 mg клопидогрел сутрин и 75-100 mg Аспирин вечер [115].

Този протокол за действие е приет и при нас, като най-честата причина да бъде модифициран е наличието на предсърдно мъждене/трептене и системния прием на антикоагуланти. В такива случаи на пациента се предписва прием на клопидогрел 75 mg за 6 месеца и продължаване на терапията с приемания от него антикоагулант. При пациентите с особено висок риск от кръвене и без системен прием на антикоагулант се предписва само клопидогрел 75 mg за най-малко 3 месеца, а на тези със системен прием на антикоагулант, клопидогрел 75 mg за 1 месец или без антиагрегант. Финалното решение за антитромботичната терапия на пациентите се взема индивидуално за всеки пациент от кардиологичен колегиум.

От общо 208 пациенти 109 от тях (52,4%) са без системен прием на антикоагулант, 83-ма от тях са без противопоказания за двойна антиагрегантна терапия и са оставени на такава, а 26 са на моноантиагрегантна терапия с клопидогрел поради повишен риск от кръвене.

В групата със системен прием на антикоагуланти има 99 пациенти, като 81 от тях са на нови орални антикоагуланти (81,8%), а 18 (18,2%) на индиректен антикоагулант (аценокумарол). 6-ма от пациентите (6%) са с много висок

риск от кървене и са оставени само на приеманата от тях системна антикоагулантна терапия, а други 6 (6%) са оставени на тройна антитромботична терапия поради нисък риск от кървене. Останалите 87 пациенти (88%) са изписани на двойна терапия със системно приемания от тях антикоагулант и клопидогрел 75 mg.

VIII. Сравнение на градиентите през аортната клапа при различните групи и комбинации между BAV, пре- и постдилатация

TAVI е свързана с редукция на градиентите през аортната клапа като предпроцедурно максималният и средният градиент са описани в таблица 17.

Таблица 17. Сравнение на градиентите през аортната клапа преди TAVI

Показател	Група	N	MEAN	MEDIAN	SD	p
P_{max} before	Група 1	141	74,98	72,00	23,11	0,724
	Група 2	67	73,72	70,00	26,06	
	Общо	208	74,57	71,00	24,04	
P_{mean} before	Група 1	141	44,29	44,00	14,46	0,974
	Група 2	66	44,36	44,50	16,31	
	Общо	207	44,31	44,00	15,03	

Не съществува сигнификантна разлика между градиентите през аортната клапа преди процедурата между двете групи пациенти (пиковият е средно е 74.98 mm Hg в група 1 и 73.72 mm Hg – в група 2; средният е средно 44.29 mm Hg в група 1 и 44.36 mm Hg – в група 2). Както в общата група, така

и в двете подгрупи се установява статистически значима редукция на пиковите и средните градиенти преди и след имплантацията на TAVI без да има статистически значима разлика в степента на това намаление между групите.

Постпроцедурно градиентите през аортната клапа, измерени 1 месец след имплантация на клапата, също са без сигнификантна разлика при група 1 и група 2 (таблица 18).

Таблица 18. Сравнение на аортните градиенти след TAVI

Показател	Група	N	Mean	Median	SD	P
P_{mean} след 1 месец	Група 1	141	7,66	6,80	4,72	0,441
	Група 2	67	8,14	7,50	4,99	
	Общо	208	7,9	7,15	4,86	
P_{max} след 1 месец	Група 1	141	14,99	13,50	8,15	0,172
	Група 2	67	16,63	14,50	9,25	
	Общо	208	15,81	14	8,7	

Това демонстрира еквивалентната ефективност за намаляване на градиентите през аортната клапа на минималистичния подход спрямо стандартния.

Проведохме по-задълбочен анализ на градиентите през аортната клапа спрямо това каква балонна дилатация е използвана при цялата кохорта пациенти. При част от тях е използвана бриджинг-терапия и е провеждана балонна валвулопластика преди процедурата по имплантация с цел стабилизиране на пациента и подобряване на хемодинамичното му състояние. При други имаме проведена интрапроцедурна балонна предилатация, а при 3-ти

– постдилатация. Съществуват пациенти, при които са проведени всички възможни комбинации между описаните методи, като резултатите на постигнатите градиенти са описани в таблици 17-24.

При пациентите, при които имплантацията на аортната клапа е извършена на *балон-наивна клапа*, т.е. на такава, на която не е провеждана балонна валвулопластика в миналото или интрапроцедурна пре- или постдилатация, се реализират сигнификантно по-добри средни градиенти 1 месец след процедурата. Това най-вероятно се дължи на факта, че такъв вид имплантация е провеждана при пациенти с клапи с достатъчно голям отвор да премине системата за имплантация без предилатация и такива с релативно по-малко количество калций по платната и пръстена, позволяващо по-добро прилягане и отваряне на клапата (таблица 19).

Таблица 19. Градиенти през аортната клапа при имплантация "без балон"

Показател	Чиста имплантация без балон	n	Mean	Median	SD	p
P_{mean} след 1 месец	Не	153	8,15	7,00	5,09	0,037
	Да	41	6,55	6,00	3,27	
P_{max} след 1 месец	Не	153	15,84	14,00	8,91	0,375
	Да	41	14,25	13,00	6,80	

Балонна аортна валвулопластика като бриджинг-терапия е проведена при 26 от 208 пациенти (12,5%), а комбинация на бриджинг-терапия и предилатация при 13 пациенти (6,25%). Бриджинг-терапията осигури временно по-

добрене в състоянието на пациентите, докато бъде организирано дефинитивното лечение на тяхното състояние чрез имплантиране на TAVH или AVR. При половината болни в групата с BAV преди TAVH е необходима предилатация, поради повторно намалени размери в отвора на аортната клапа едва в рамките на 25 до 47 дни от предходната BAV (таблица 20).

Таблица 20. Сравнение на градиентите през аортната клапа при употреба само на BAV и без BAV

Показател	BAV бриджинг	N	Mean	Median	SD	P
P_{mean} след 1 месец	Не	168	7,92	7,00	4,93	0,346
	Да	26	7,11	6,00	3,84	
P_{max} след 1 месец	Не	168	15,66	14,00	8,58	0,280
	Да	26	14,44	12,50	8,14	

Не се установява сигнификантна разлика в градиентите през аортната клапа при имплантация на клапи след провеждана в миналото BAV и без такава. От другата страна, нашият опит показва, че в някои случаи BAV е единственият шанс за дадени пациенти да преживеят до TAVI или до открита сърдечна операция. Самото провеждане на BAV не влияе на градиентите през аортната клапа след TAVI.

В групата с провеждана изолирана интрапроцедурна предилатация се установява сигнификантно по-висок среден градиент през аортната клапа 1 месец след TAVI. Това може да се обясни с факта, че в групата с изолирана предилатация влизат случаите на силно калцирани клапи с твърде редуциран

отвор, при които е невъзможно преминаването на системата за TAVI без предилатация. Тоест предполагаме, че по-лошите резултати на средни градиенти през аортната клапа на първия месец след процедурата се дължат на инициално по-лошия профил на аортната стеноза при част от тези пациенти (таблица 21).

Таблица 21. Сравнение на градиентите през аортната клапа при провеждане само на интрапроцедурна предилатация

Показател	Предилатация	N	MEAN	MEDIAN	SD	p
P_{mean} след 1 месец	Не	95	6,87	6,00	3,58	0,009
	Да	99	8,72	7,00	5,61	
P_{max} след 1 месец	Не	95	14,11	13,00	6,39	0,075
	Да	99	16,83	15,00	10,00	

Градиентите през аортната клапа, измерени 1 месец след процедурата при групата само с постдилатация при имплантацията и при останалите пациенти не се различат сигнификантно. Постдилатацията най-често се използва при незадоволителен резултат от постимплантационната регургитация и нашият опит показва, че не влияе на постигнатите градиенти през аортната клапа (таблица 22).

Таблица 22. Сравнение на градиентите през аортната клапа 1 месец след TAVI при изолирана постдилатация

Показател	Постдилатация	n	Mean	Median	SD	p
P_{mean} след 1 месец	Не	106	8,10	7,00	5,32	0,822
	Да	88	7,46	7,00	4,08	
P_{max} след 1 месец	Не	106	16,07	14,00	8,69	0,329
	Да	88	14,82	14,00	8,30	

В нашата кохорта пациенти са налице 13 човека, при които е проведена само бриджинг-терапия с BAV и интрапроцедурна предилатация. При тях не се открива разлика в градиентите през аортната клапа 1 месец след процедурата спрямо останалите (таблица 23).

Таблица 23. Сравнение на градиентите през аортната клапа 1 месец след TAVI при BAV и предилатация

Показател	BAV и предилатация	N	Mean	Median	SD	p
P _{mean} след 1 месец	Не	181	7,85	7,00	4,84	0,479
	Да	13	7,17	6,00	4,34	
P _{max} след 1 месец	Не	181	15,65	14,00	8,58	0,235
	Да	13	13,48	9,00	7,57	

В групата, при които е проведена само BAV и постдилатация, не се откриват разлики в постигнатите градиенти през аортната клапа 1 месец след процедурата спрямо останалите пациенти (таблица 24).

Таблица 24. Сравнение на градиентите през аортната клапа 1 месец след TAVI при BAV и постдилатация

Показател	BAV и постдилатация	N	Mean	Median	SD	p
P _{mean} след 1 ме- сец	Не	179	7,95	7,00	4,91	0,115
	Да	15	6,00	5,50	2,42	
P _{max} след 1 ме- сец	Не	179	15,79	14,00	8,72	0,091
	Да	15	12,09	11,00	4,41	

Най-рядкосрещаната комбинация при имплантацията на TAHV е BAV, интрапроцедурна пре- и постдилатация. Въпреки многократните балонни дилатации за оптимизация на нативната и съответно имплантирана клапа, при тази група пациенти не се установява сигнификантна разлика в градиентите 1 месец след процедурата спрямо останалите пациенти. В тази група са лицата с най-сигнификантно променените нативни клапи с тежка калциноза и силно намален отвор (таблица 25).

Таблица 25. Сравнение на градиентите през аортната клапа 1 месец след TAVI при BAV, пре- и постдилатация

Показател	BAV, пре- и постдилатация	N	Mean	Median	SD	p
P _{mean} след 1 месец	Не	187	7,89	7,00	4,84	0,129
	Да	7	5,50	4,50	2,81	
P _{max} след 1 месец	Не	187	15,68	14,00	8,58	0,052
	Да	7	10,61	9,00	4,62	

При групата с проведана интрапроцедурна пре- и постдилатация не се открива сигнификантна разлика в градиентите 1 месец след процедурата спрямо останалите пациенти (таблица 26).

Таблица 26. Сравнение на градиентите през аортната клапа 1 месец след TAVI при пре- и постдилатация

Показател	Пре- и постдилатация	N	Mean	Median	SD	P
P _{mean} след 1 месец	Не	154	7,62	6,40	4,72	0,108
	Да	40	8,56	9,00	5,10	
P _{max} след 1 месец	Не	154	15,15	14,00	7,80	0,422
	Да	40	16,83	15,50	10,84	

IX. Сравнение на аортната регургитация един месец след процедурата при различните групи и комбинации от BAV, пре- и постдилатация

Постпроцедурната регургитация е един от основните критерии за оценка на имплантирана ТАК. Постпроцедурна регургитация до 2-ра степен се определя като приемлива при TAVI. Таблицы 27-36 разглеждат аортната регургитация на първия месец след процедурата при различните групи пациенти според различните комбинации на BAV, пре- и постдилатация.

В група 2, при която е използван минималистичен подход за имплантация, имаме сигнификантно по-ниска степен на аортна регургитация 1 месец след TAVI. Това най-вероятно се дължи на по-голямата честота на употребата на рапид пейсинг по време на имплантацията, което позволява по-прецизно позициониране на клапната протеза и минимализира риска от изместване на клапата по време на имплантацията и в двете посоки (таблица 27).

Таблица 27. Сравнение между степента на аортна регургитация 1 месец след TAVI по клинични групи

Група		AoP един месец (след TAVI)				Общо	P
		0	1	2	3		
Група 1	N	23	68	40	4	135	0,020
	%	17,0%	50,4%	29,6%	3,0%	100,0%	
Група 2	N	22	27	12	0	61	
	%	36,1%	44,3%	19,7%	0,0%	100,0%	
Общо	N	45	95	52	4	196	
	%	23,0%	48,5%	26,5%	2,0%	100,0%	

При групата с чиста имплантация без балон не се открива сигнификантна разлика в аортната регургитация един месец след процедурата спрямо останалите пациенти (таблица 28).

Таблица 28. Сравнение между степента на аортна регургитация 1 месец след TAVI при чиста имплантация "без балон"

Чиста имплантация без балон		AoP 1 месец (след TAVI)				Общо	p
		0	1	2	3		
Не	N	37	75	39	4	155	0,740
	%	23,9%	48,4%	25,2%	2,6%	100,0%	
Да	N	8	20	13	0	41	
	%	19,5%	48,8%	31,7%	0,0%	100,0%	

Не е намерена сигнификантна разлика в степента на аортна регургитация при групата с проведена изолирана балонна валвулопластика като бриджинг-терапия спрямо останалите пациенти (таблица 29).

Таблица 29. Сравнение между степента на аортна регургитация 1 месец след TAVI при употреба само на BAV

BAV бриджинг		AoP 1 месец (след TAVI)				Общо	P
		0	1	2	3		
Не	N	41	82	44	3	170	0,538
	%	24,1%	48,2%	25,9%	1,8%	100,0%	
Да	N	4	13	8	1	26	
	%	15,4%	50,0%	30,8%	3,8%	100,0%	

Не е открита сигнификантна разлика в степента на аортна регургитация при групата с проведена само предилатация спрямо останалите пациенти (таблица 30).

Таблица 30. Сравнение между степента на аортна регургитация 1 месец след TAVI при само предилатация

Предилатация		AoP 1 месец (след TAVI)				Общо	p
		0	1	2	3		
Не	N	21	42	30	2	95	0,453
	%	22,1%	44,2%	31,6%	2,1%	100,0%	
Да	N	24	53	22	2	101	
	%	23,8%	52,5%	21,8%	2,0%	100,0%	

Не е констатирана сигнификантна разлика в степента на аортна регургитация в групата с проведена само постдилатация спрямо останалите пациенти (таблица 31).

Таблица 31. Сравнение между степента на аортна регургитация 1 месец след TAVI при само постдилатация

Постдилатация		AoP 1 месец (след TAVI)				Общо	p
		0	1	2	3		
Не	N	28	53	24	1	106	0,271
	%	26,4%	50,0%	22,6%	0,9%	100,0%	
Да	N	17	42	28	3	90	
	%	18,9%	46,7%	31,1%	3,3%	100,0%	

Не се открива сигнификантна разлика в степента на аортна регургитация при групата с проведена само BAV и предилатация спрямо останалите пациенти (таблица 32).

Таблица 32. Сравнение между степента на аортна регургитация един месец след TAVI при прилагане само на BAV и предилатация

BAV и предилатация		AoP 1 месец (след TAVI)				Общо	P
		0	1	2	3		
Не	N	44	87	48	4	183	0,561
	%	24,0%	47,5%	26,2%	2,2%	100,0%	
Да	N	1	8	4	0	13	
	%	7,7%	61,5%	30,8%	0,0%	100,0%	

Не е открита сигнификантна разлика в степента на аортна регургитация при групата с проведена само BAV и постдилатация спрямо останалите пациенти (таблица 33).

Таблица 33. Сравнение между степента на аортна регургитация 1 месец след TAVI при само BAV и постдилатация

BAV и постдилатация		AoP 1 месец (след TAVI)				Общо	P
		0	1	2	3		
Не	N	43	88	47	3	181	0,349
	%	23,8%	48,6%	26,0%	1,7%	100,0%	
Да	N	2	7	5	1	15	
	%	13,3%	46,7%	33,3%	6,7%	100,0%	

Не се наблюдава сигнификантна разлика в степента на аортната регургитация при групата с проведена само BAV, пре- и постдилатация спрямо останалите пациенти (таблица 34).

Таблица 34. Сравнение между степента на аортна регургитация 1 месец след TAVI при само BAV, пре- и постдилатация

BAV, пре- и постдилатация		AoP 1 месец (след TAVI)				Общо	P
		0	1	2	3		
Не	N	45	90	50	4	189	0,448
	%	23,8%	47,6%	26,5%	2,1%	100,0%	
Да	N	0	5	2	0	7	
	%	0,0%	71,4%	28,6%	0,0%	100,0%	

Групата с пре- и постдилатация включва общо 42-ма пациенти, при които е установена сигнификантно по-висока степен на регургитация един месец след процедурата спрямо останалите. Това се дължи на особеностите на пациентите в тази група. Те са с релативно повече калциеви отлагания по платната на клапата и пръстените и при тях се налага предилатация, предвид малкия клапен отвор, и постдилатация вследствие на неоптималното прилягане на клапата и високата степен аортна регургитация след имплантация (таблица 35).

Проведен е анализ на аортната регургитация един месец след TAVI спрямо предилатация, постдилатация, позиция на имплантация на клапата 2 и повече, както и изходната степен на аортна регургитация преди процедурата. Открива се сигнификантна зависимост между наличието на аортна регургитация след процедурата 2-ра и по-висока степен при имплантация на

клапата в позиция 2-ра и повече, както и при изходна аортна регургитация 3-та степен. При липса на аортна регургитация изходно се установява сигнификантно по-ниска честота на аортна регургитация 2-ра и по-висока степен след процедурата (таблица 36).

Таблица 35. Сравнение между степента на аортна регургитация 1 месец след TAVI при приложена само пре- и постдилатация

Пре- и пост-дилатация		AoP 1 месец (след TAVI)				Общо	p
		0	1	2	3		
Не	N	41	72	39	2	154	0,045
	%	26,6%	46,8%	25,3%	1,3%	100,0%	
Да	N	4	23	13	2	42	
	%	9,5%	54,8%	31,0%	4,8%	100,0%	

Таблица 36. Предиктори за AoP над 2-ра степен след TAVI

	AoR 1 месец (след) – 0/1 – 2 и повече		Общо N (%)	p	
	0/1 n(%)	2 и повече n(%)			
Преддилатация	77 (55)	24 (42,9)	101 (51,5)	0,124	
Постдилатация	59 (42,1)	31 (55,4)	90 (45,9)	0,094	
Позиция 2 и повече	56 (40,0)	31 (56,4)	87 (44,6)	0,039	
AoR before	0	19 (13,6)	1 (1,9)	20 (10,3)	< 0,05
	1	48 (34,3)	14 (25,9)	62 (32)	> 0,05
	2	60 (42,9)	27 (50,0)	87 (44,8)	> 0,05
	3	13 (9,3)	12 (22,2)	25 (12,9)	< 0,05

Х. Сравнение между фракцията на изтласкване на лявата камера при различните групи

Не е установена сигнификантна разлика и при двете групи във фракцията на изтласкване на лявата камера както в изходната, така и в резултативната – 1 месец след процедурата (таблица 37).

Таблица 37. Сравнение между фракцията на изтласкване на лява камера 1месец след TAVI при група 1 и 2

ПОКАЗАТЕЛ	ГРУПА	N	MEAN	MEDIAN	SD	MIN	MAX	P
ФИ 1М	Група 1	127	56,12	57,00	9,90	20,00	75,00	0,296
	Група 2	60	57,57	59,50	9,23	23,00	70,00	

XI. Сравнение на количеството контраст и времето на имплантация при стандартния и минималистичния подход

Установена е сигнификантна разлика в използваното количество контраст между група 1 и 2 (таблица 38).

Не е намерена разлика между времето за имплантация при двата подхода, което може да се обясни с факта, че най-времеемката част от имплантацията е осигуряването на стабилна опора и въвеждането на цялата система до мястото на имплантация, което е свързано основно с тортуозността на съдовете, количеството калций, стенози по съдовете, както и с ъгъла на аортната дъга.

Таблица 38. Сравнение в количеството контраст и времето на имплантация

Показател	Група	n	Mean	Median	SD	Min	Max	P
Контраст	Група 1	141	131,35	120,00	64,24	60,00	560,00	< 0,001
	Група 2	67	94,06	90,00	39,34	40,00	270,00	
Време на имплантация	Група 1	141	59,42	60,00	30,61	13,00	180,00	0,502
	Група 2	67	59,25	60,00	28,88	30,00	210,00	

XII. Сравнение в продължителността на болничния престой

За целите на анализа болничният престой е разделен на стандартен – 5 дни, и удължен болничен престой > 5 дни. Усложненията, като например усложнения, свързани с достъпа, инсулт, новопоявил се ЛББ, новоимплантиран ПЕКС, кървене, са асоциирани с удължен болничен престой (таблица 39).

Таблица 39. Корелация между усложнения и удължен болничен престой

		Болничен престой		Общо n (%)	p
		≤ 5 дни n (%)	> 5 дни n (%)		
Усложнения (съдово усложнение, инсулт, нов ЛББ след TAVI, кървене, нововъзникнало след TAVI PM)	Не	101 (72,7)	30 (43,5)	187 (89,9)	<0,001
	Да	38 (27,3)	39 (20,3)	21 (56,5)	

Анализирани са множество фактори с цел откриване на предиктори за удължен болничен престой. Те включват съответно: стандартен и минималистичен подход; будна анестезия; минимално инвазивен достъп; усложнения,

свързани с достъпа; инсулт; усложнение от всякакъв характер (имплантация на ПЕКС, усложнение с достъпа, новопоявил се ЛББ, кървене); кървене; клас сърдечна недостатъчност по NYHA преди TAVI; BAV бриджинг; коронарна интервенция с имплантация на стент; сърдечна байпас хирургия; позиция на имплантация на клапата. Като сигнификантни фактори, удължаващи болничния престой, се установяват следните:

- стандартен подход за имплантация ,
- обща анестезия,
- хирургичен достъп,
- усложнения, свързани с достъпа,
- усложнение от всякакъв характер
- имплантация на клапата в позиция 2 и повече (таблица 40).

XIII. Сравнение на болничните разходи

Въз основа на данните от болничната електронна система е извършен анализ на болничните разходи, който недвусмислено и статистически значимо показва по-ниски вътреболнични разходи в група 2. Направен е подробен анализ на предполагаемите фактори, водещи до повишени разходи, респективно перипроцедурните и клиничните детайли с потенциал за намаляване на разходите (таблица 41).

Предполагаеми предиктори за повишени разходи са:

- хирургичен достъп;
- перипроцедурно усложнение;
- имплантиране на пейсмейкър;
- стандартен подход спрямо минималистичен;
- обща анестезия спрямо седация плюс локална анестезия;
- изходен висок клас сърдечна недостатъчност (по NYHA).

Таблица 40. Предиктори за удължен болничен престой

		Болничен престой		Общо n (%)	P
		≤ 5 дни n (%)	> 5 дни n (%)		
Група	Група 1	84 (60,4)	57 (82,6)	141 (67,8)	0,001
	Група 2	55 (39,6)	12 (17,4)	67 (32,2)	
Будна анестезия	Не	84 (60,4)	57 (82,6)	141 (67,8)	0,001
	Да	55 (39,6)	12 (17,4)	67 (32,2)	
Минимално инвазивен достъп	Не	5 (3,6)	18 (26,1)	23 (11,1)	<0,001
	Да	134 (96,4)	51 (73,9)	185 (88,9)	
Усложнения с достъпа	Не	134 (96,4)	57 (83,8)	191 (92,3)	0,001
	Да	5 (3,6)	11 (16,2)	16 (7,7)	
Инсулт	Не	137 (98,6)	66 (95,7)	203 (97,6)	0,335
	Да	2 (1,4)	3 (4,3)	5 (2,4)	
Усложнение - общо	Не	132 (95)	55 (79,7)	187 (89,9)	0,001
	Да	7 (5)	14 (20,3)	21 (10,1)	
Кървене	Не	134 (96,4)	63 (91,3)	197 (94,7)	0,185
	Да	5 (3,6)	6 (8,7)	11 (5,3)	
СН по NYHA преди TAVI	1	2 (1,5)	1 (1,5)	3 (1,5)	0,268
	2	24 (17,5)	8 (11,8)	32 (15,6)	
	3	84 (61,3)	38 (55,9)	122 (59,5)	
	4	27 (19,7)	21 (30,9)	48 (23,4)	
BAV бриджинг	Не	120 (86,3)	61 (88,4)	181 (87)	0,675
	Да	19 (13,7)	8 (11,6)	27 (13)	
Коронарен стент	Не	62 (44,6)	31 (44,9)	93 (44,7)	0,965
	Да	77 (55,4)	38 (55,1)	115 (55,3)	
Аортокоронарен байпас	Не	119 (86,2)	59 (85,5)	178 (86)	0,887
	Да	19 (13,8)	10 (14,5)	29 (14)	
Позиция 0/1 - 2 И повече	0/1	83 (60,1)	30 (44,1)	113 (54,9)	0,030
	2 и повече	55 (39,9)	38 (55,9)	93 (45,1)	

Таблица 41. Сравнителен анализ

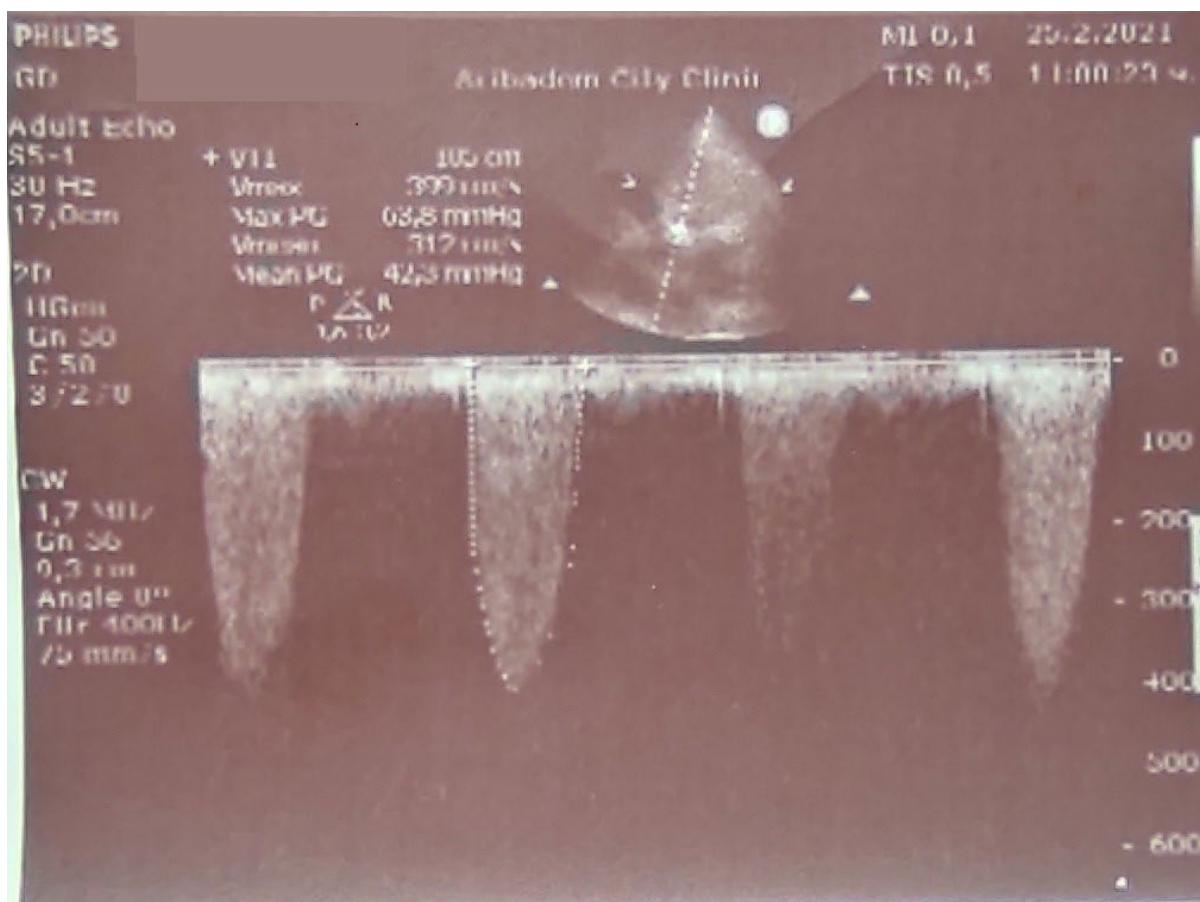
Показател (предполагаеми фактори)		N	Разход					P
			Mean	Median	SD	Min	Max	
Минимално инвазивен достъп	Не	23	66837,32	59428,96	25392,06	30495,00	123466,00	<0,001
	Да	184	29349,39	4991,98	28644,04	380,93	118649,03	
Access compl	Не	190	33184,63	46911,05	30453,55	380,93	123466,00	0,512
	Да	16	39247,57	45237,61	33059,55	2926,11	109831,15	
Ново след TAVI PM	Не	165	30596,57	5794,01	29405,75	380,93	118649,03	0,003
	Да	42	44978,85	53439,51	32881,45	2297,36	123466,00	
Група	Група 1	140	47022,19	52751,94	28089,46	380,93	123466,00	<0,001
	Група 2	67	5290,14	3393,82	8232,83	2073,32	44989,95	
Будна анестезия	Не	140	47022,19	52751,94	28089,46	380,93	123466,00	<0,001
	Да	67	5290,14	3393,82	8232,83	2073,32	44989,95	
NYHA before	1+2*	35	22566,96	49255,57	34939,37	2109,95	118649,03	0,045
	3	121	36518,65	49224,44	28478,59	380,93	112176,17	
	4	48	38347,32	3974,30	31073,57	2073,32	123466,00	

Като фактори, повишаващи статистически значимо вътреболничните разходи, са изведени: необходимостта от имплантиране на ПЕКС, съдовохирургиченият достъп, високият изходен NYHA клас на сърдечна недостатъчност, а като фактори – водещи до редукция на разходите, са изведени: приложението на минимално инвазивен съдов достъп, будна анестезия и като цяло въвеждането в практиката на *Минималистичния и прецизен подход*.

Примерен случай с минималистичен подход

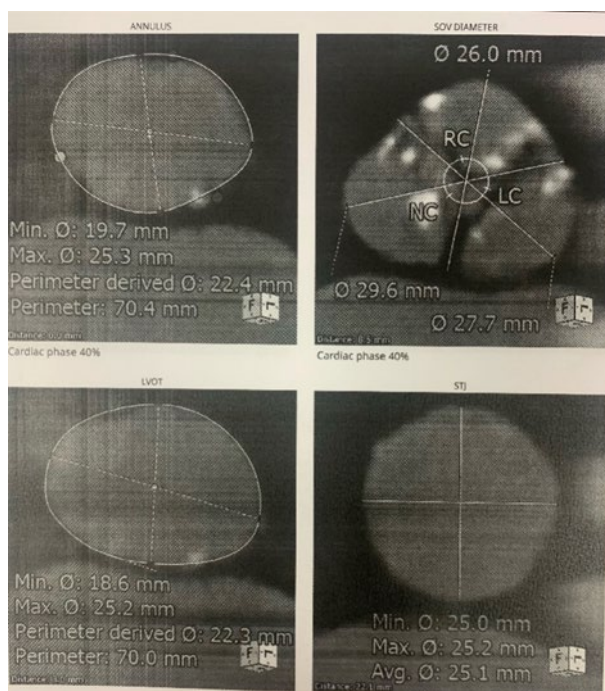
Жена на 81 г. от 1 месец е с оплаквания от задух при елементарни физически усилия и в покой. Пациентката е преценена, като показана за TAVI, поради висок оперативен риск.

При постъпването ѝ е със систолен шум 3/6, с пунктум максимум на 2-ро междуребрие парастернално, вдясно, с каротидна пропация. От ТТЕ има данни за високостепенна аортна стеноза – P_{\max} – 66 mm Hg, P_{mean} – 43 mm Hg, AVA (VTI) – 0,7 cm², запазена фракция на изтласкване 57%, митрална регургитация II⁺ степен, трикуспидална регургитация II степен, пулмонална хипертония – 60 mm Hg (фигура 16).

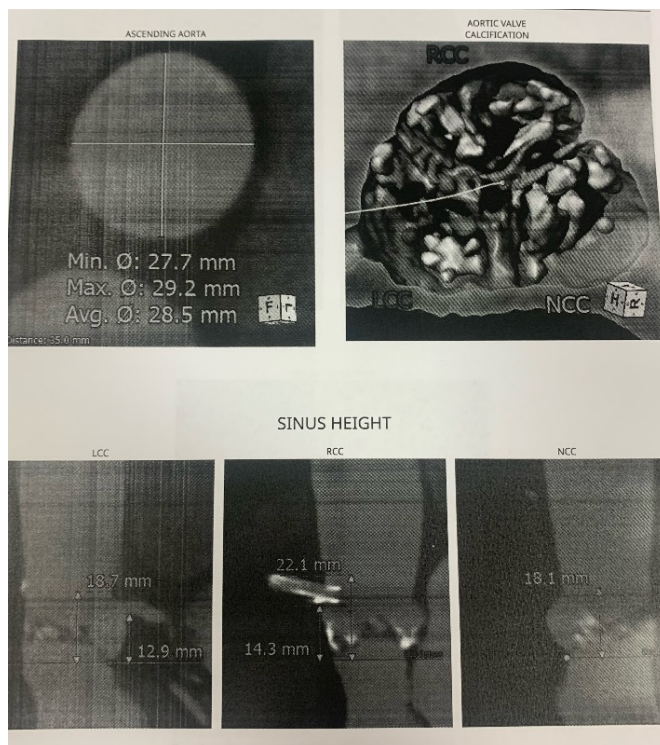


Фигура 16. Градиенти през аортната клапа преди TAVI

Проведена е предоперативна СТ за оразмеряване на аортната клапна протеза и планиране на интервенцията (фигури 17, 18).

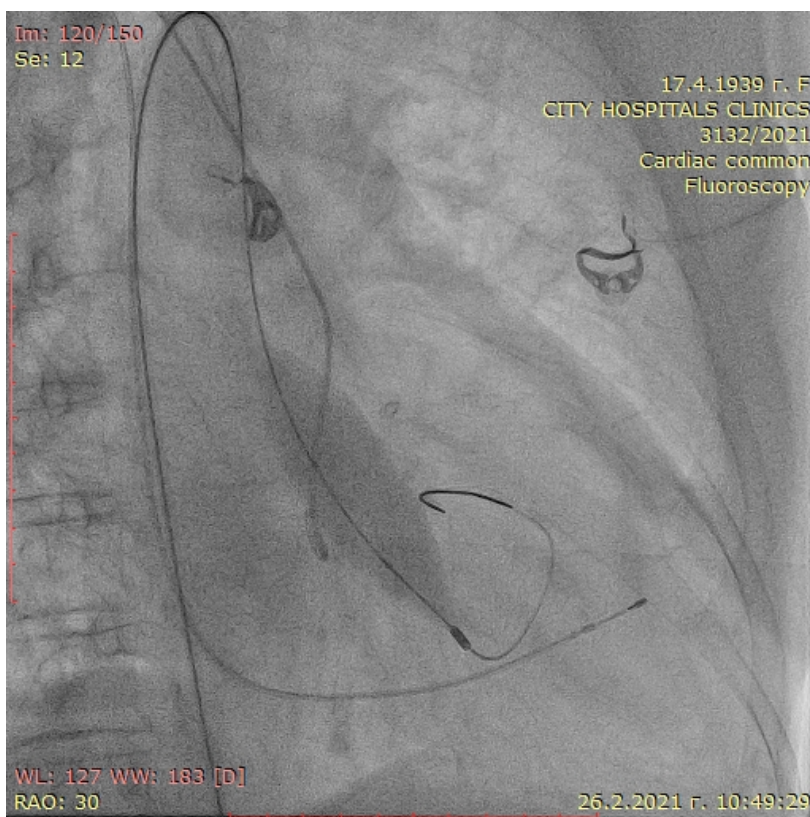


Фигура 17. Размери на аортата и аортния анулус

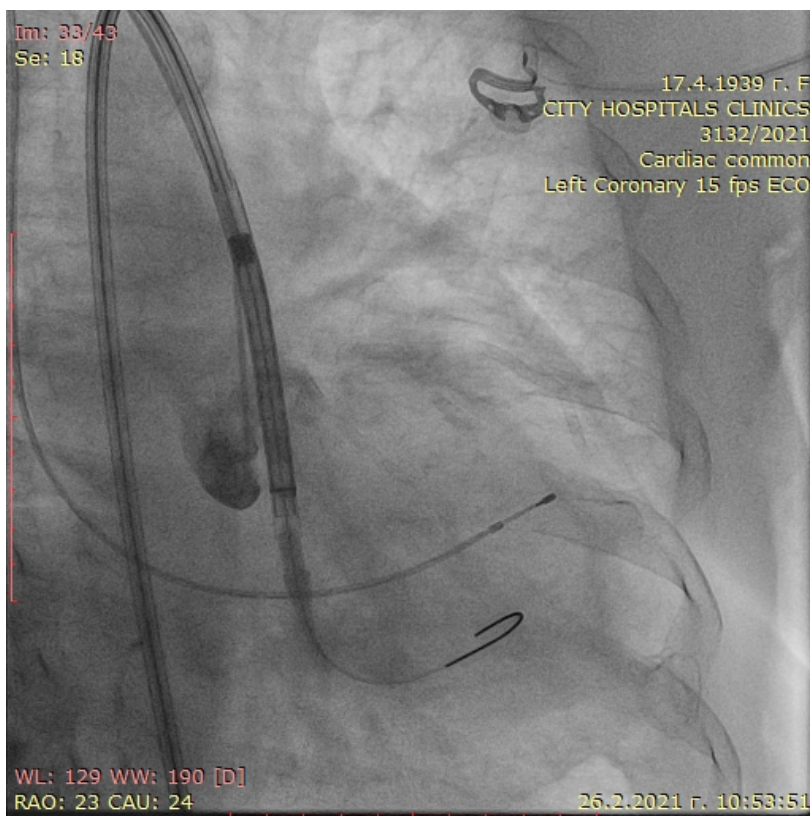


Фигура 18. Размери на синусите на Валсалва и отстояние от коронарните артерии

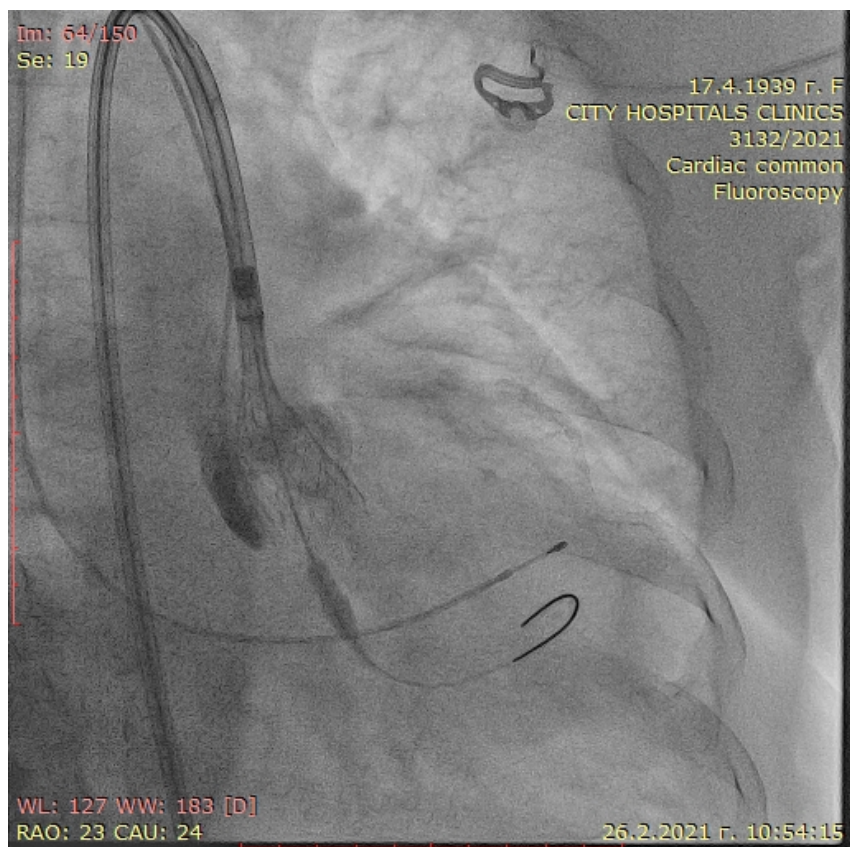
Проведе се балонна предилатация с балон 22/40 mm (фигури 19-22).



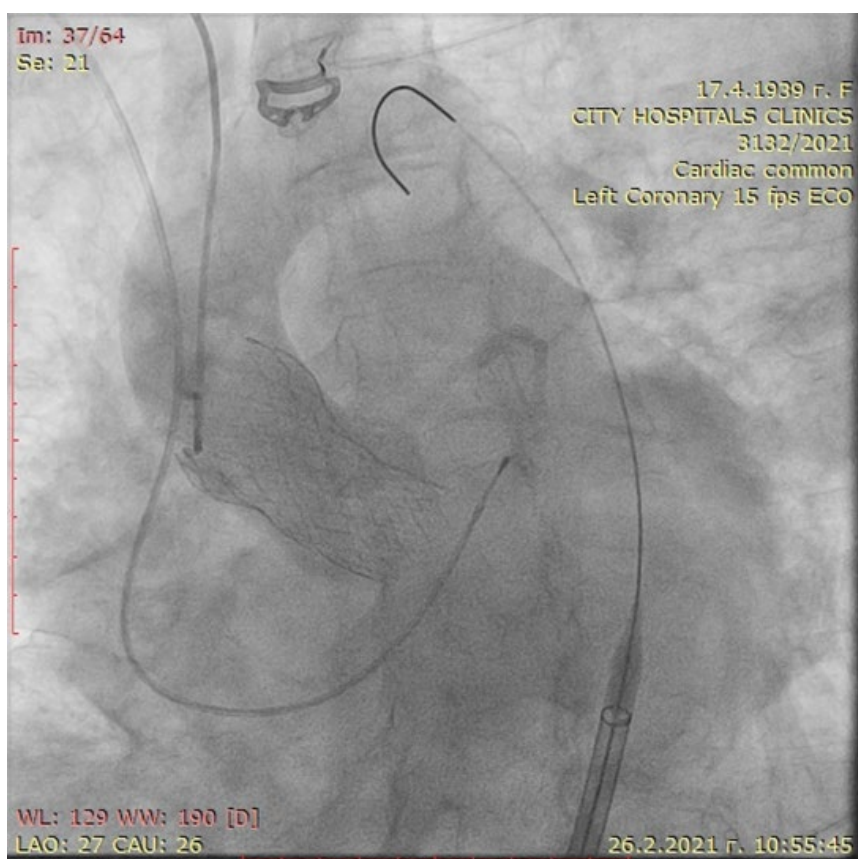
Фигура 19. Балонна валвулопластика



Фигура 20. Позициониране на TAVH

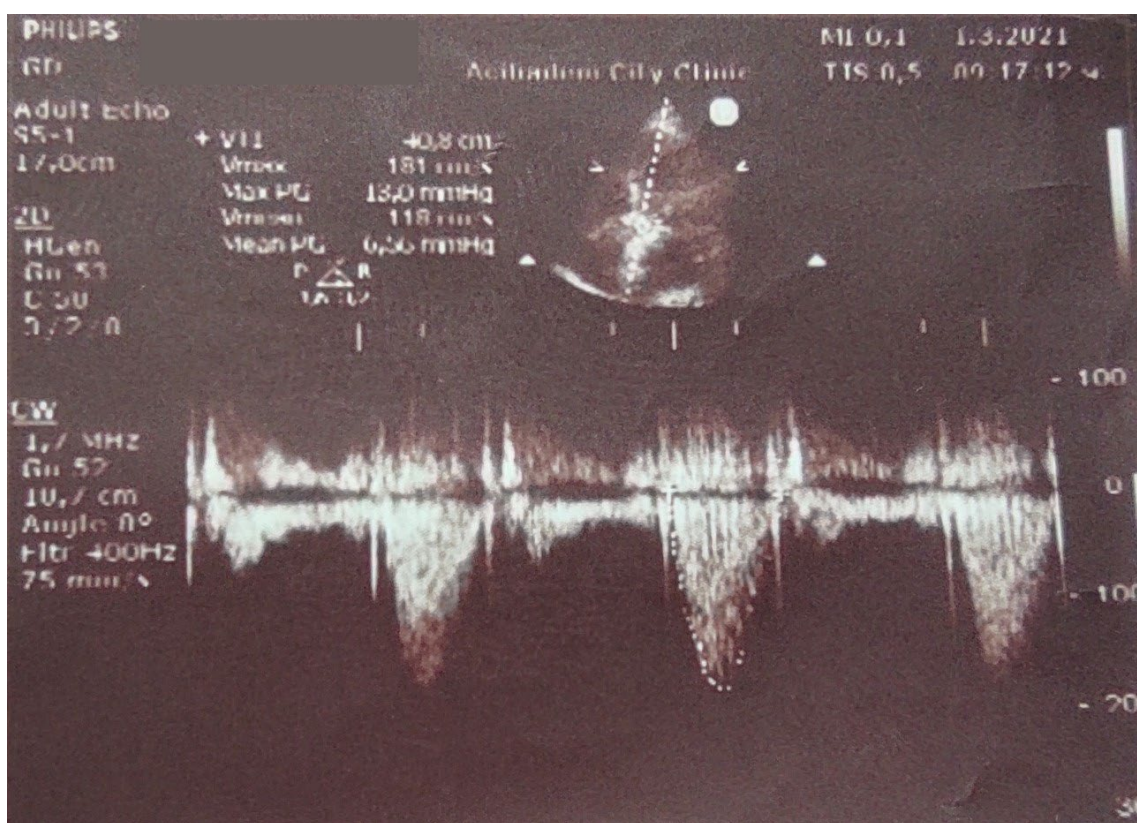


Фигура 21. Имплантиране на TAVI



Фигура 22. Финален резултат след TAVI

Клапата се имплантира в позиция 0/1 по описания протокол за имплантация при минималистичен и прецизен подход. Постпроцедурно пациентът е хемодинамично стабилен и спокоен. От проведената ТЕЕ след процедурата е с данни за значително редуцирани градиенти през аортната клапа: P_{\max} – 13 mm Hg, P_{mean} – 6 mm Hg, както и за редуцирана трикуспидална инсуфициенция до I ст. и пулмонална хипертония – 45 mm Hg (фигура 23).



Фигура 23. Градиенти през TAVI постпроцедурно

ОБСЪЖДАНЕ

Предпроцедурна СКАГ и РСІ пост-TAVI

Както е видно в описаните литературни данни, повече от половината кандидати за TAVI са с исхемична болест на сърцето (ИБС), както и в нашата група. Между двете заболявания има общи патогенни механизми и рискови фактори. Генезата на коронарната артериална болест при пациенти след TAVI се свързва най-често с прогресия на атеросклерозата, но се срещат и други механизми като: атеротромбоза, коронарна емболия (от тромбоза на платно), синдром на Кунис [хиперимунен отговор към метални анионни комплекси, отделящи се от металната решетка (стента) на TAVI], непълна оклузия на коронарния остиум при късна миграция на клапата. Към момента не съществува клинично ръководство или широко приет консенсус за начина и порядъка на лечение на пациенти с ИБС, които са подходящи за TAVI. Опитът в тази насока се базира на няколко по-големи проучвания.

Нашият клиничен опит показва и потвърждава данните от литературния обзор, че повече от половината от пациентите, подложени на транскатетърна аортна клапна имплантация, независимо със стандартен или с минималистичен подход, са с предходно известна исхемична болест на сърцето – общо 55.3% са с извършена ендоваскуларна коронарна реваскуларизация преди TAVI; 14% са с предходна оперативна такава. В групата с TAVI-SA (група 1), пациентите с предходна перкутанна коронарна интервенция (преди процедурата по транскатетърна имплантация на TAV) са 56%, а в групата с TAVI-MA

(група 2) – 53.7%. Предходните оперативни коронарни реваскуларизации (АСВ) представляват съответно 15% в група 1 и 11.9% в група 2.

Според настоящите препоръки пациентите, при които ще се извършва имплантация на аортна клапа протеза, се нуждаят от предпроцедурна оценка за наличието на исхемична болест на сърцето. Както беше изложено в направения обзор, скринингът може да се извърши с провеждане на селективна коронарна ангиография в отделна хоспитализация на пациента; скрининг за коронарна артериална болест и едновременно ad hoc провеждане на перкутанна коронарна интервенция (PCI) по време на TAVI или интергиране на скрининга за коронарна патология в компютърнотомографското изследване за оценка на аортния корен, запазвайки провеждането на инвазивна коронарна ангиография само за пациенти, при които СТ е противопоказан, или в случаите, когато се открие сигнификантна коронарна стеноза. В нашето проучване селективна коронарна ангиография се извършва систематично на всички пациенти, на които им предстои осъществяване на транскатетърна аортна клапа имплантация. В случай на коронарна артериална болест стратегията на лечение и обсега, както и начините за реваскуларизация се определят въз основа на коронарната анатомия, като тенденцията е пълна реваскуларизация преди процедурата по имплантация на аортната клапа протеза. **Основанията за рутинна инвазивна коронарна ангиография** са няколко:

- Относително ниската специфичност на неинвазивната КТ ангиография, показана в проучванията. Този факт поражда съмнението за пропускане

на потенциално значима коронарна патология при една априори вулнерабилна кохорта пациенти в напреднала възраст и множество атерогенни рискови фактори. Такъв сценарий би повишил съществено перипроцедурния риск, ако коронарната болест остане неразпозната в процеса на клинична и образна оценка на кандидата.

- Възможността за извършване на *ad hoc* интервенционална коронарна реваскуларизация, скъсяваща периода на изчакване до извършване на интервенцията, е съществен фактор за подобряване на прогнозата при изследваната група, която в 100% е съставена от пациенти със симптоматична аортна стеноза, при която както се знае от проучванията, краткотрайната преживяемост е неблагоприятна, ако се отлага радикалното лечение.

- Поради факта, че в нашата изследвана група над 90% от пациентите получават TAHV със супракоронарна фиксация, евентуалното отлагане на коронарна интервенция за периода след имплантацията, би усложнило процедурата по коронарна реваскуларизация. Както публикувахме при 7 от получените TAHV се наложи и успешно се проведена коронарна интервенция след имплантирането на TAHV, като при 6 от тях се наложи да преминаваме с водещ катетър през решетката на стента и въпреки 100% успеваемост си дадохме сметка, че това е рискова за пациента процедура.

- За правилността на нашата стратегия и извършената ефективна предпроцедурна коронарна реваскуларизация, говори фактът, че нито един пациент не разви ОКС перипроцедурно.

Въпреки публикуваните резултати от клинични проучвания и малки серии, които не откриват съществена разлика по отношение на прогнозата за пациентите, интервенирани преди или след TAVI, следва да признаем, че PCI при наличие на вече имплантирана транскатетърна аортна клапна протеза (TAVV) е свързана с някои технически предизвикателства. По правило наличната TAVV затруднява манипулирането на катетъра в синусите на Валсалва, селективната канюлация на коронарния остиум и осигуряването на достатъчно добра опора при последващото провеждане на коронарната интервенция.

Очаквано балон-експандиращите се клапите са свързани с по-добра успеваемост в сравнение със саморазтварящите се, но интервенциите все още не достигат успеваемостта, наблюдава при пациенти без клапна протеза. Успеваемостта от PCI след имплантирана TAVV зависи от много фактори – височината на неокоаптацията линия (т.е. височината на имплантация на клапата), типа на клапата, металната оплетка на носещата конструкция, „поличката“ (skirt), както и калцинозата и позицията на нативните клапни платна, след като вече клапата е имплантирана – когато последните са ретрахириани и блокирани в постоянно отворена позиция. Те зависят само от типа на клапата и имплантационния процес. От друга страна, анатомичните характеристики от страна на пациента са от критична важност – височина и разположение на коронарните остиуми, особености по отношение на коронарните съдове и коронарната анатомия.

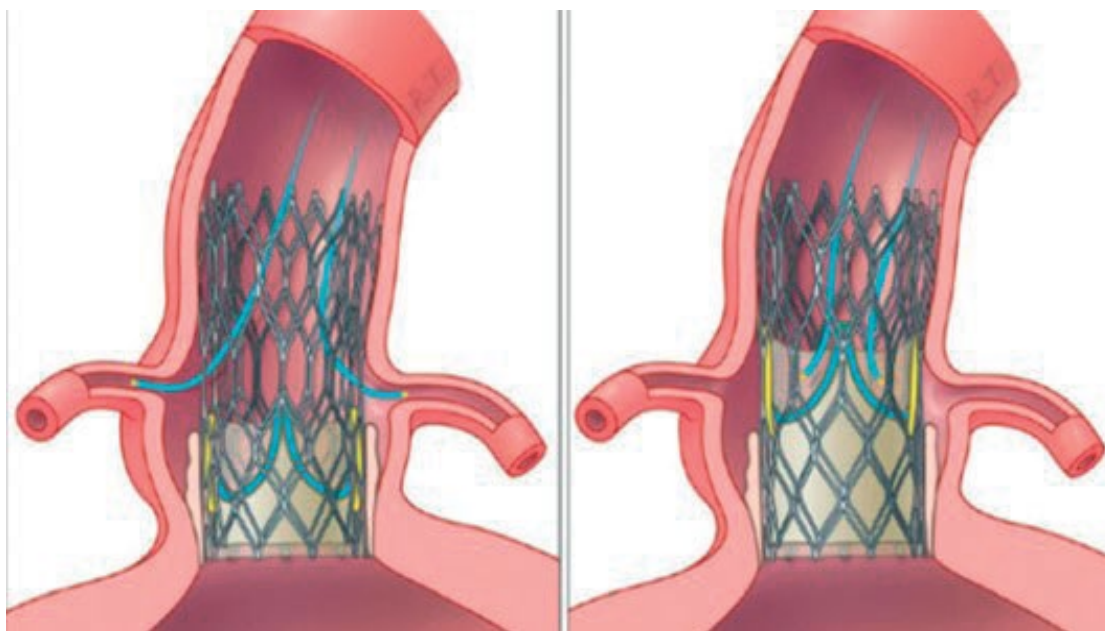
Предимства по отношение на извършването на PCI преди TAVI са лесният коронарен достъп и по-малкото количество контраст. Недостатъци представляват: по-високият риск от кървене по време на процедурата по TAVI по-

ради наличната двойна антиагрегантна терапия и рискът при осъществяването на PCI на фона на високостепенна аортна клапна стеноза поради редуциран сърдечен дебит. От друга страна, при PCI след TAVI премахването на аортната клапна стеноза може да повлияе на хемодинамичната значимост на коронарната стеноза. Като недостатък при последния подход може да се отбележи по-трудната канюлация на коронарните остии и опора за водещия катетър. Типът на клапата и височината на имплантацията са двата най-лесно модифицируеми фактора, които е възможно да влязат в съображение при провеждането на TAVI и да улеснят последваща PCI. Голяма част от останалите, като например височината на коронарните остии, дължината и дегенерацията на платната, анатомичните особености на аортния булбус, за съжаление не могат да бъдат повлияни. За тях по-скоро е ключово да бъдат обективизирани преди имплантацията на клапата. Ако това се случи коректно, операторът може да избере най-подходящият тип и размер на клапата и да обсъди оптимална реваскуларизация преди имплантацията на клапната протеза, в случаите когато анатомията на пациента предполага трудна PCI.

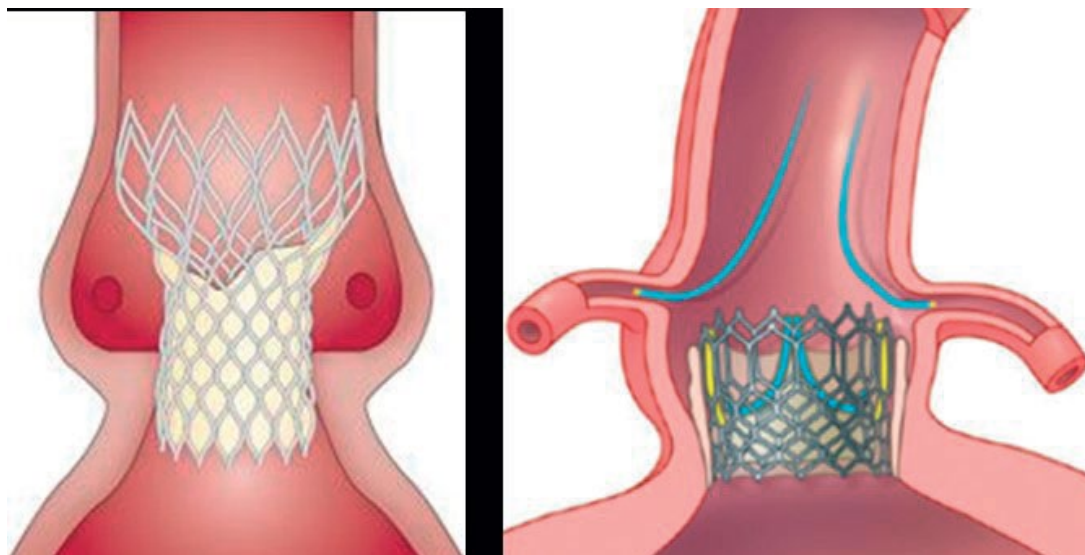
Високо имплантираната TAVI клапа е независим предиктор на последващи затруднения при PCI. Последното, макар и в по-слаба степен, важи и за експандираните от балон клапи, при които вероятността за заставане на клапни структури пред коронарния остиум е по-малка. По време на всяка TAVI процедура задължително се цели оптимална позиция на височината (ниска имплантация например може да доведе до ритъмно-проводни нарушения или парапротезна инсуфициенция). Правилно подбраният размер на клапата също е ключов за избягването на последващи проблеми при провеждането на интервенция.

При създаването на всяка клапа се съобразяват конструктивни особености в протезата, целящи да осигурят адекватен ефективен клапен отвор след имплантацията, превенция на парапротезната регургитация и не на последно място да се избегне обструкция на коронарните артерии. Така коректното измеряване на протезата преди имплантация е важно за процедурния успех. Последното определя хемодинамичните показатели след TAVI и успешното и безопасно манипулиране при PCI.

Стандартна практика в нашата клиника е пълна коронарна реваскуларизация преди имплантиране на TAVI. Рецидив на стенокардните оплаквания след имплантиране на TAVI е наблюдаван при седем пациенти, при които се наложи провеждане на селективна коронарна ангиография и се осъществи PCI след имплантирането на аортната клапна протеза. Представяме накратко трима от тези пациенти. На фигури 24 и 25 схематично са представени различните позиции на имплантация на клапите спрямо остиумите на коронарните артерии.



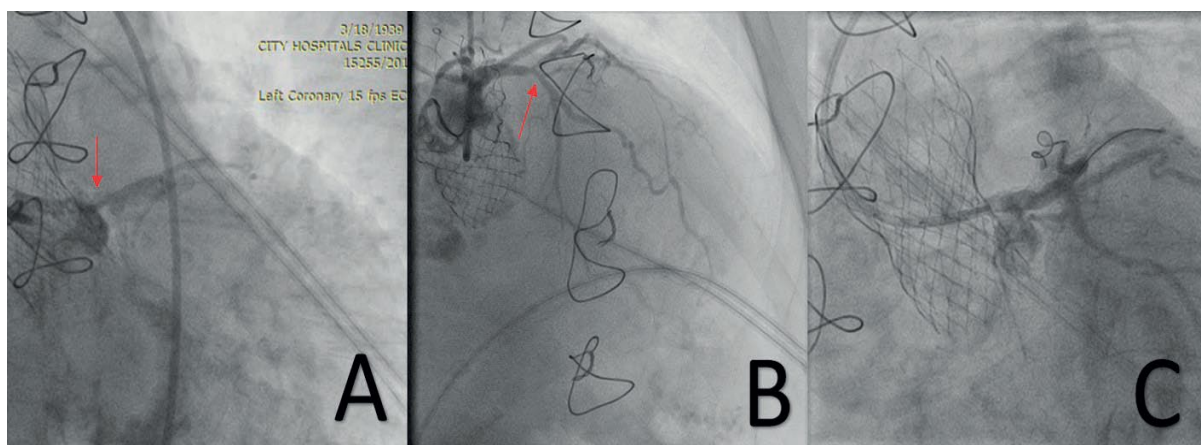
Фигура 24. Схематично представяне на оптимална имплантация на TAVI (вляво) и висока имплантация (вдясно)



Фигура 25. Схематично представяне на разположението на вече имплантираната аортна клапна протеза спрямо аортния булбус и коронарните остии (вляво – саморазтваряща се клапа, вдясно – клапа разтваряна от балон)

Първият пациент е жена на 80 години с известна исхемична болест на сърцето, след четворен аортнокоронарен байпас (LIMA-LAD и венозни графтове към RCA, RD1 и OM1), мозъчносъдова болест с извършена PTA на RICA и проведена TAVI процедура (имплантирана Evolut R 26 mm). От текущата селективна коронарна ангиография се обективизира: оклудирани венозни графтове към RCA и оклудирани LIMA-LAD, проходими венозни графтове към OM1, 70% остиална стеноза на LM, LAD – 70% проксимална стеноза към D1 и 90% стеноза на D1. През десен феморален достъп с 6 Fr EBU 3.5 водещ катетър се пристъпи към POBA на стенозата на LAD с DCB Sequent Please NEO 2.5/20 mm и имплантация на DES Resolute Onyx 4.0/8 mm на LM с остиална протрузия към аортата. Следва да се отбележи, че селективна канюлация с водещия катетър е осъществена след предилатация и използване на техника със „закотвяне“ с балон. Финалният резултат в LM е верифициран с IVUS и измерен – MLA 10.9 mm². Пациентката

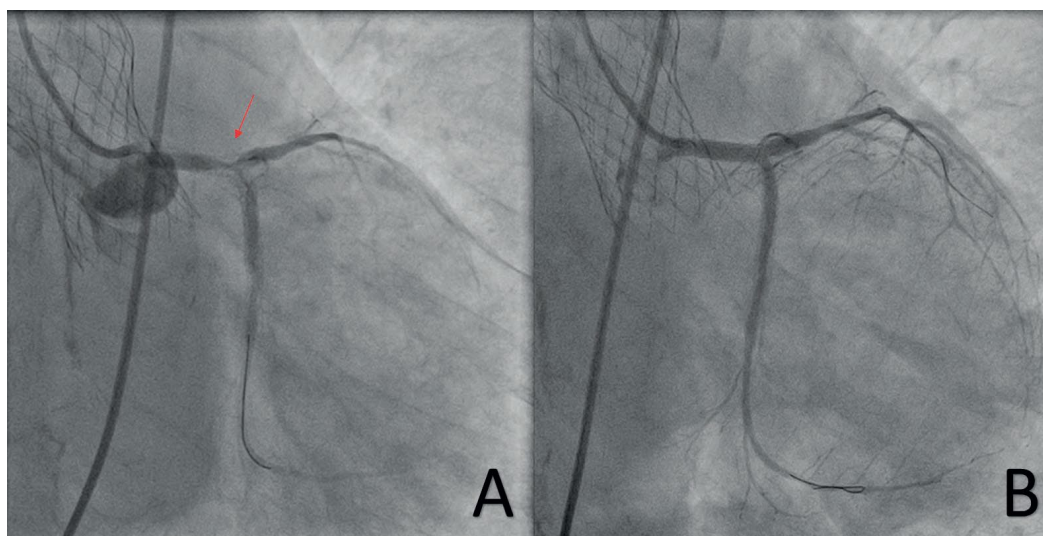
остава асимптомна и без реализиране на сърдечно-съдови инциденти по време на последващото 6-месечно наблюдение (фигура 26).



Фигура 26. Остиалната стеноза на ствола (A), стенозата на LAD (B) и финалният резултат (C). Стенозите са указани с червени стрелки

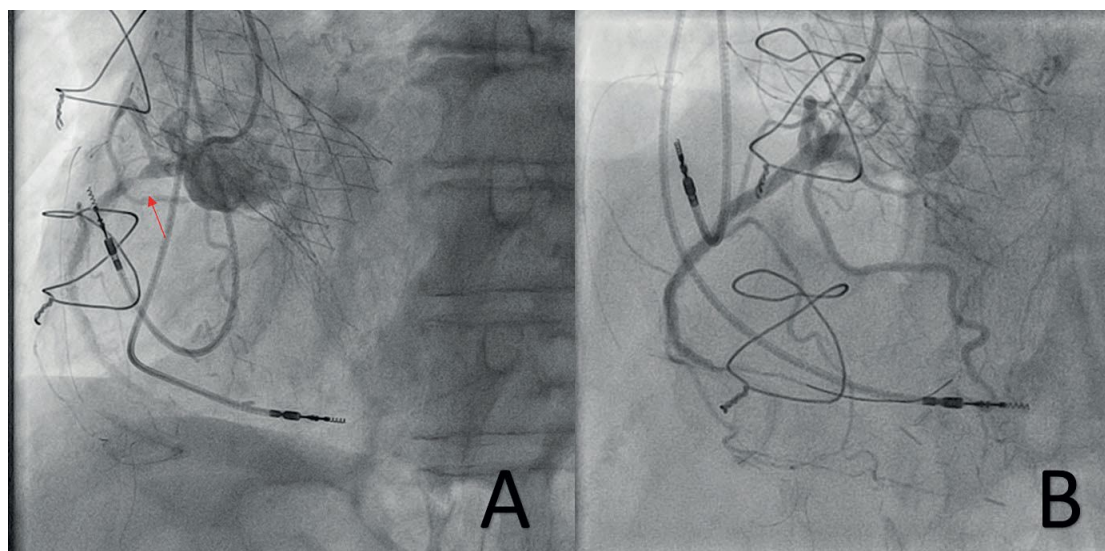
При втория случай става въпрос за жена на 82 години с анамнеза за тежка коронарна артериална болест – след три миокардни инфаркта (2005 г., март 2008 г., юни 2008 г.), проведени неколкократно перкутанны коронарни реваскуларизации, артериална хипертония, захарен диабет, предсърдно мъждане, дислипидемия и хронично бъбречно заболяване IV ст. (KDIGO). През 2008 г. е проведена PCI с имплантация на DES x 2 на LCX и PCI на LM/LCX с имплантация на DES x 1. През 2016 г. е извършена и POBA на LCX. Година по-късно, по повод на рецидив на стенокардна симптоматика, е осъществена PCI на LM/LCX с имплантация на още два DES (частично стент в стент), имплантирани в LCX, POBA на LM/LAD и LM/LCX. Година след имплантацията на TAVI (юли 2017 г.) по повод на рекурентна нестабилна стенокардия е проведена PCI на инстенст рестеноза през стратовите на клапата с DEB в LM/LAD и LM/LCx. От актуалната селективна коронарна ангиография, след извършена в

миналото транскатетърна аортна клапна имплантация (с протеза Core Valve Evolute 29 mm), се обективизира значителна бифуркационна ререстеноза на LM/LCx и LAD. В тази ситуация е осъществена PCI през радиален достъп (достъпът до коронарните артерии през отворите на TAVI се извърши от разстояние, като се използва „закопване“ с коронарен балон). Процедурата се осъществи с 5 Fr EBU 3.5. В този случай след щателна предилатация с неразтегливи балони за LM и LCx и LAD се проведе имплантация на DES 3,5/26 mm от LM към LCx и DES 3.0/14 mm в остиално LAD (и двата стента са имплантирани във вече имплантираните стентове – стент в стент). На края на процедурата е установено, че липсва остатъчна стеноза както за LM, така и за разклоненията. След тази последна перкутанна интервенция проследяването при пациентката показва удовлетворителни резултати с наличие на стабилна коронарна артериална болест I функционален клас по CCS, без реализиране на нови сърдечно-съдови събития за период от 18 месеца (фигура 27).



Фигура 27. Рестенозата, маркирана с червена стрелка (A), и финалният резултат (B). За диагностичната ангиография е използван водач в LCx с цел стабилизиране на катетъра

При третия ни случай на пост-TAVI извършване на PCI се касае за 89-годишен мъж с известна исхемична болест на сърцето (след оперативна и ендоваскуларна коронарна реваскуларизация – четворен аортокоронарен байпас – LIMA-LAD и венозни графтове към RD, RCX и RD; впоследствие – PCI с имплантация на DES x 2 в RCA). При пациента година след извършване на TAVI с имплантиране на транскатетърна аортна клапна протеза Portico 29 mm е осъществена селективна коронарна ангиография по повод на рецидив на стенокардна симптоматика, с обективизиране на субтотална стеноза на RCA със забавен кръвоток. Проведена е интервенция през десен радиален достъп, използвайки 6 Fr AL 0.75 водещ катетър. Достъпът през отворите на TAVI е сравнително лесен, най-вероятно поради по-големите стратове на клапата Portico. Последва имплантирането на два DES (3.0/15 mm и 5.0/12 mm), след поредица предилатации, с възстановяване на TIMI-3 кръвоток и без наличие на остатъчна стеноза. През последващото 5-месечно проследяване при пациента не са наблюдавани сърдечно-съдови събития (фигура 28)



Фигура 28. RCA преди (A), стенозата е маркирана с червена стрелка и след (B) интервенцията

Балонна валвулопластика

Балонната валвулопластика непрестанно ни съпътстваше, докато изграждахме нашия опит с TAVI протезите и то далеч не само в контекста на предилатация. През последните години немалък брой наши пациенти са получили балонна валвулопластика като лечение на дегенеративна аортна клапа стеноза. При пациенти с критична аортна клапа стеноза и кратка очаквана продължителност на живота (лимитирана от несърдечно заболяване или терминален стадий на аортната стеноза) избираме балонната валвулопластика като палиативна процедура, без да се планира за по-нататъшна клапа имплантация (destination therapy).

От друга страна, BAV може да играе съществена роля в процеса на подготовката за TAVI при пациенти в критично и неблагоприятно клинично състояние. Пациенти в стадий на остра левостранна декомпенсация, провокирана от аортната стеноза, често получават балонна валвулопластика до дефинитивното разрешаване на заболяването с имплантация на TAVI протеза – т.нар. *bridging to TAVI*. Предимствата на директното TAVI пред *bridging* са все още дискуссионни, а и задължителното изискване за едногодишна преживяемост, за да се проведе TAVI съгласно актуалното ръководство на ESC, до голяма степен е субективно в контекста на пациент с остра сърдечна недостатъчност, провокирана от левостранна сърдечна обструкция. Провеждането на TAVI в условията на спешност е изключително трудна поради:

- затрудненото провеждане на КТ, особено КТ с контраст (КТ ангиография) в условията на остра левостранна декомпенсация, което затруднява детайлната оценка и оразмеряване на клапата;

- неадекватното време за предпроцедурна оценка на пациента;
- необходимостта от наличие на място на достатъчно голям набор от протези.

Държавният здравноосигурителен фонд в България (НЗОК) допуска имплантация на TAVI протеза в условията на спешност, като в тези случаи се пропуска процедурата на одобрение преди отпускането на клапата и се преминава директно към имплантацията. Непосредствено след това обаче екипът оператори е длъжен да предостави необходимата информация на фонда, като реимбурсация се извършва едва след успешно протекло одобрение. Между момента на имплантация и одобрението от фонда (ако то се случи) TAVI протезата не е реимбурсирана.

В голяма част от случаите балонната валвулопластика ни служи като мост към вземане на решение за по-нататъшното поведение към пациента (bridging to decision). Обект на това най-често се оказват болни в стадии на декомпенсация. След провеждане на балонната валвулопластика и стабилизирането на пациента нерядко клиничната ситуация се променя, като често се наблюдават:

- подобрене в бъбречната функция;
- спад в чернодробните трансаминази;
- редукция в пулмоналното налягане;
- позитивна динамика по отношение на митрална и трикуспидална клапни регургитации, които в хода на острата фаза са над умерени;
- редукция в класа на сърдечна недостатъчност;
- подобрене в левокамерната фракция на изтласкване.

Посочените по-горе критерии са част от EuroSCORE II, като по този начин пациент, който в острата фаза е с висок EuroSCORE II (над 4%), на базата на което е кандидат за TAVI след овладяване на остро състояние не рядко се оказва кандидат за отворена хирургия. От друга страна, редукция в митралната и трикуспидална клапна инсуфициенция (които са потенциална индикация за открита хирургия) в хода на компенсация могат да „прехвърлят“ пациент от групата за хирургия към TAVI групата.

В определени случаи BAV може да служи като ориентир за относителния принос на аортната стеноза за симптоматиката при изключително тежко общо увредено състояние на пациента. Например при пациенти с наличен задух и нисък клас функционална активност е трудно да се прогнозира до колко симптоматиката се дължи на аортната стеноза и балонната дилатация на аортната клапа (макар с временен ефект върху хемодинамиката) може да послужи като диагностичен тест. Правилността на тази стратегия се потвърждава от факта, че в нашата практика всички с изключение на един пациент, който почина 23 дни след проведената процедура, не само достигат успешно до имплантиране на TAVI, но и имат перипроцедурни резултати, сходни със стандартната група.

Балонна предилатация

Основната цел на балонната предилатация преди имплантация на TAVI протезата е да се редуцира ригидността на калцираните аортни платна, като по този начин се осигури по-лесно пласиране на деливъри системата през нативната аортна клапа, по-лесно манипулиране и постигане на оптимално ниво на имплантация. Някои от системите за имплантация, веднъж въведени

в пациента не позволяват обратно изваждане и липсата на предилатация може да се окаже проблем. Саморазгъващите се клапи имат сравнително слаба радиална сила по време на имплантацията (разчита се на радиалната сила, генерирана от стента) и при липса на адекватна предилатация на нативната клапа може да се наложи постдилатация за постигане на оптимална експанзия. Това са доводите, стимулирали ни в новоизработената и изследвана в това проучване иновативна стратегия, целяща оптимизиране на резултатите, да включим интрапроцедурната BAV в протокола за **Минимално инвазивна и прецизна имплантация**. Самата процедура на предилатация представлява раздуване на балон, близък до размерите на аортния анулус (в съотношение 0.9:1.0), преди въвеждането на клапната протеза. При това умерено оразмерено раздуване настъпват два основни процеса, намаляващи ригидността на нативната клапа – сепарация на клапните платна и разчупване на калция, отложен при процеса на дегенерация. В исторически аспект балонната дилатация на аортната клапа е първата перкутанна интервенция при дегенеративен клапен порок, която безспорно е показала своите краткосрочни ползи по отношение на пропускливостта на аортната клапа. След успешна предилатация пласирането и позиционирането на TAVI системата (респективно клапната протеза) е улеснено и по-прецизно, което прави предилатацията атрактивен избор за много оператори.

Не толкова просто седят нещата, когато се разгледат и рисковете от тази интервенция. Новите поколения саморазгъващи се клапи идват с нископрофилни системи за имплантация, които улесняват манипулацията и могат да спестят предилатацията. След раздуването на балона следва дефлация и

при липса на протеза, която да фиксира потенциално мобилна калциева отломка, опасността от емболизация (и то предимно цереброваскуларна) е по-голяма. Не на последно място, обсъждайки балонната предилатация, вземахме предвид и факта, че тя удължава процедурното време и общото време на деснокамерен пейсинг. Последните две (макар и теоретично) противоречат с концепцията за „минималистичен подход“. При употребата на балон с голям диаметър травмата върху изходния тракт на лявата камера при част от нашите пациенти е достатъчна, за да предизвика ляв бедрен блок. За щастие последният е преходен в почти всички случаи – вероятно защото се дължи на обратимо локално травмиране и възпаление в септалния изходен тракт на лявата камера.

Възниква въпросът струва ли си рискът от предилатация, свързан с удължаване на процедурното време, допълнителен деснокамерен пейсинг, риск от емболизация и засягане на изходния тракт на лявата камера, за да се осигури атравматично пласиране на клапата и по-лесно постигане на оптимална позиция при самата имплантация.

Мултицентровото рандомизирано проучване DIRECT [97] включва общо 171 пациенти със саморазгъващи се клапи – CoreValve, Evolut R or Evolut PRO. Съгласно инструкциите на производителя всички те изискват предилатация преди имплантация. Авторите разделят пациентите в две рамена – с директна имплантация и с предилатация. Съгласно техните резултати няма статистически значима разлика по отношение на съдовите усложнения, имплантацията на пейсмейкър и нежеланите събития в рамките на едномесечно

проследяване. Въпреки това честотата на постдилатация е значимо по-голяма в рамото без предилатация (29.4% спрямо 15.1%, $p = 0.03$). Сходни си и резултатите в нашата група изследвани пациенти. В групата в предилатация ($n = 118$) имаме проведените 48 постдилатация – 42,86%. В групата без предилатация проведените постдилатации са 48 при 96 пациента – 50%. Налице е сигнификантна статистически разлика, $p = 0.04$.

През 2018, Shivaraju и колеги публикуват данните за серия от 50 пациенти, които преди имплантация на TAVI протеза получават предилатация с балон 12 mm или 14 mm. Поради относително малкия размер на балона те не използват деснокамерен пейсинг по време на предилатацията [116]. Въпреки относително малката серия пациенти, базирайки се на техните резултати, можем да заключим, че предилатация с „подценен“ по размер балон в повечето случаи е напълно достатъчна, за да осигури безпроблемно преминаване на новите системи за имплантация на TAVI, но не елиминира необходимостта от постдилатация.

Всички тези аспекти се разглеждат, когато провеждаме нашите процедури. При първите ни имплантации, предилатацията все още не е стандартна част от протокола. Стремехът ни да се съкрати времето за процедура и да се редуцира риска от емболия ни мотивира да избягваме предилатацията там, където е възможно. Първите процедури са провеждани под контрола на проктор, който не изискваше задължителна предилатация и ни съветваше при възможност за директна имплантация. Именно поради това голяма част от

пациентите, интервенирани в първата група са без предилатация. Прави впечатление нарастването на предилатацията, което е статистически значимо – 41,1% в група 1 спрямо 71,6% в група 2 (таблица 42).

Таблица 42. Дял на предилатация в група 1 и 2.

Предилатация		Група 1	Група 2	Общо	p
Не	n	83	19	102	< 0.001
	%	58,9%	28,4%	49,0%	
Да	n	58	48	106	
	%	41,1%	71,6%	51,0%	
Общо	n	141	67	208	
	%	100,0%	100,0%	100,0%	

Случаи на по-трудно манипулиране със системата за имплантация през нативната клапа (по време на преминаването и по време на позиционирането), както и няколко случая на недоекспандиране ни накараха да обсъдим въвеждането на предилатацията като част от иновативния протокол за имплантация. Недоекспандирането на клапната протеза най-често беше свързано с немалка парапротезна аортна инсуфициенция и налагаше провеждане на постдилатация.

От друга страна, фрактурирането на перивалвуларния калций на фона на вече имплантирана клапа протеза значително редуцира възможността за рекойл, и теоретично може да повиши риска от хемоперикард или трайно ритъмно-проводно нарушение.

Мнозинството от пациентите с TAVI в нашето проучване получават саморазгъваща се клапа и предилатацията винаги влиза в съображение. Опитът ни с балонни валвулопластики се оказва полезен за предилатацията. Избрана е стратегия, сходна на използваната от Shivaraju. В рамките на втората група пациенти е провеждана предилатация с по-малък размер балон в сравнение с клапния пръстен, като обикновено се спираме на съотношение 0,8:1 0,9:1, но никога 1:1. Съзнателно целим да осигурим безпрепятствен пасаж на протезата през нативната аортна клапа, а не постигането на максимален клапен отвор. Използвани са балони Z-Med II (NuMed, Inc, USA) и Optimed с дължина 40 mm, като инфлацията е осъществявана по твърдия водач, който впоследствие се използва за имплантация на клапата. При всички случаи на предилатация се прилага деснокамерен пейсинг с честота около между 140 и 200 уд./min средно 160 уд./min, като целта на високофреквентния пейсинг е редуциране на систолното артериално налягане между 40 и 60 mm Hg. Преди раздуването се пласира между 1/3 и 1/2 от дължината на балона (не повече) в лявата камера. Умерено подцененият размер прави балона достатъчно атравматичен, като в същото време тази дълбочина на навлизане в камерата е достатъчна да се избегне разместване на балона извън пределите на клапата. Самата инфлация се осъществява бързо, на ръка с 50 ml спринцовка, пълна с 30 ml контраст и физиологичен серум в съотношение 1:10. Тази комбинация се оказва компромис между достатъчно добро контрастиране на балона, от една страна, и достатъчно нисък вискозитет, от друга, за бърза дефлация. Последният е важен за бързите раздувания и спадания на балона, което съкращава продължителността на периодите за деснокамерен пейсинг.

Раздуването на балона се осъществява от асистент-оператора, като основният оператор внимателно фиксира интродюсера, твърдия водач и шафта на балона, за да се избегне миграция. За успешна предилатация се приема тази, при която се визуализира оптимално разгъване на балона с преодоляване на талията на мястото на аортния пръстен. Вероятно стриктното приложение на тази стратегия е причината, че да няма нито едно голямо усложнение (остра високостепенна аортна регургитация, продължителен срив на хемодинамиката, руптура на клапния пръстен и/или междукамерната преграда), които са описани в литературата.

Постепенно за нас предилатацията се утвърди като стандартна процедура при имплантация на TAVI клапата за всички пациенти с очаквано трудно пласиране на системата за имплантация – масивна дегенерация на платната с критично малка клапна площ (AVA), хоризонтален ход на аортата. При подбирането на адекватен по размер балон се постига оптимална предилатация при малък риск от емболизация. Считаме, че затрудненото манипулиране със системата за имплантация в нативната клапа, включително когато не е предилатирана, също е предпоставка за откъсване на калциеви отломки и следва да се избягва. Въвеждането на предилатацията като стандартна част от протокола при група 2 не доведе до по-чести емболични инсулти спрямо група 1 – в група 1 честотата на инсултите е 2,8%, а в група 2 – 1,5%. Същото обаче значително облекчи манипулирането на системата по време на имплантация и за нас безспорно е един от факторите, позволяващи оптимална имплантация на клапата (позиция 0-1) и скъсяване на процедурното и рентгеновото време във втората спрямо първата група.

Балонна постдилатация

За разлика от класическата хирургия при TAVI не се ексцизират нативните аортни платна, а те биват „избутани“ встрани от решетката (стента) на новата протеза. Наличието на масивна фиброза и калциноза правят тези структури изключително ригидни и дори след имплантацията на клапата, нейният стент и остатъкът от нативната аортна клапа са в постоянен пространствен конфликт. Всъщност, експанзията на рамката на биологичната TAVI протеза много често е непълна и позицията на протезата спрямо асцендентната аорта често е по-скоро ексцентрична (коса), отколкото коаксиална [117]. Такава позиция води до релативно „удължаване“ на недоекспандираната клапа и съответно до неоптимална височина при имплантацията и което е още по-неблагоприятно – до наличие на неуплътнено пространство между външната част на рамката на аортната клапа и изходния тракт на лявата камера [118]. Този проблем съпътства TAVI процедурите от тяхното начало и е един от аспектите, в които класическата хирургия все още има предимство. Редица подобрения (допълнителна външна тъканна престилка, повишена радиална сила) в новите системи за имплантация и новите поколения клапи постигат редуция на паравалвуларния лийк (респ. аортна инсуфициенция), но проблемът все още не е решен.

Най-често използваният подход за разрешаване на този проблем остава балонната постдилатация. Тя представлява раздуване на балон във вече имплантираната TAVI протеза. Балонната постдилатация цели да обработи (експандира) лендинг зоната (респективно изходния тракт на лявата камера) за

по-плътното прилягане (апозиция) на TAVI протезата. При раздуването на балон в имплантираната протеза екстремно се увеличава радиалната сила на стента, носещ протезата, с което се „избутват встрани“ и фрактурират дегенериралите структури от изходния тракт на лявата камера, аортния клапен пръстен и аортните платна. Нещо повече, аортният клапен отвор благодарение на приложеното допълнително външно усилие придобива форма, сходна с тази на балона и рамката на TAVI протезата – т.е. кръг, а не елипса. Всичко това води до по-плътното прилягане (апозиция) на „поличката“ на протезата към изходния тракт на лявата камера и аортния клапен пръстен, с което се постига оптимално циркумферентно уплътняване и се елиминира паравалвуларната аортна инсуфициенция. Съгласно различни автори честотата на балонната постдилатация варира – средно в около 18%(99) и най-често до 41% [119].

Макар и незаменима по отношение на справянето с парапротезната инсуфициенция, балонната постдилатация крие допълнителен риск за пациента. За осъществяването ѝ е необходим допълнителен период на деснокамерен пейсинг, а освен това съществува и риск от руптура на аортния анулус при раздуването на балона. Тя удължава процедурното време, добавя още един период на макар и кратка коронарна и мозъчна перфузия. Плътното „захващане“ на TAVI протезата от раздутия балон крие риск от краниална миграция на клапната протеза, породена от генерирания сърдечен дебит, ако не се използва бърз пейсинг с достатъчно висока честота.

Балонната постдилатация е проблем, засягащ предимно саморазгъващите се аортни клапи – т.е. тези, чийто носещи стентове са с ниска радиална сила и при момента на имплантацията на които няма допълнително усилие

върху аортния пръстен, генерирано от балон и носи рисковете от ниския дебит и емболизация на частици от клапата. В същото време високофреквентния пейсинг също не е безобиден за състоянието на пациента и потенциалните усложнения. Проучване при 411 пациенти, проведено от Fefer в Sheba Medical Center [80], показва, че повече от 3 пейсинг-епизода на процедура водят до повишаване нивата на тропонина, честотата на ритъмни (предсърдно мъждене), проводни нарушения, налагащи имплантиране на постоянен ЕКС и перипроцедурната смъртност, а продължителните (над 35 s) епизоди на бърз пейсинг влошават както перипроцедурната, така и средносрочната преживяемост. Същевременно в цитираното проучване не е намерена разлика от гледна точка на усложнения и клинични резултати между групите с нито един епизод, един или два пейсинг епизода до 35 сек. Поради тези причини постдилатацията не е стандартен подход при нито един минималистичен протокол, включително и при нашия, и периодите на бърз пейсинг не надхвърлят два по време на всяка импалнтационна процедура и то с максимално кратка продължителност.

След верифициране на правилната позиция на имплантираната клапна протеза, блокираният в некоронарния синус Pigtail катетър се изважда и се провежда аортография с оглед на регистрация на остатъчната аортна инсуфициенция и контрастиране на асцендентната аорта. Практиката ни показва, че визуализирането на имплантираната TAVI протеза в две коси взаимно перпендикулярни проекции (лява и дясна) обикновено е достатъчно, за да се визуализира недоекспандиране на клапната протеза, което може да обясни наблюдавания PVL. Асиметрия в оплетката на стента също насочва за това.

Всъщност балонната постдилатация помага за справяне с парапротезната аортна инсуфициенция до толкова, доколкото тя е резултат от недоекспандиране на клапата. В повечето центрове с голям опит, както и в нашето проучване, балонна постдилатация на клапата се предприема след 5-минутно изчакване, особено в случаите на имплантирана саморазтваряща се клапа (от типа Corevalve/Evolut/Portico), защото тяхната нитинолова решетка продължава да се стреми към постигане на фабрично зададения диаметър, оказва натиск върху клапните структури и апозицията се подобрява с течение на времето. Не случайно, в повечето проучвания (както и в нашето) степента на аортна парапротезна регургитация намалява между деня на имплантацията и 30-ия ден от проследяването.

При нашите пациенти се провежда постдилатация единствено при наличие на умерена и повече от умерена аортна инсуфициенция (втора и повече от втора) комбинирани с рентгенови данни за неоптимално разгъване на имплантираната TAVI протеза.

Балонната постдилатация се осъществява с безопасен за клапната протеза балон – т.е. поне 5 mm под нейния максимален размер. За преминаване през вече имплантираната клапна протеза обикновено се използва Pigtail катетър и StorQ 0,035“ водач. По пласирания в лявата камера Pigtail катетър водачът се сменя с твърд и балонът се пласира частично в лявата камера, така че аортният клапен пръстен (в идеалният случай видимата ангиографски талия на клапната протеза) да попада в средата на балона. Инфлацията на балона отново се извършва на ръка с разреден контраст от асистент-опера-

тора (за подробности виж *Процедурата по предилатация*). Рентгеноскопският контрол в повечето случаи е достатъчен, за да верифицира непосредствения ефект от постдилатацията върху експандирането на клапата. Важно е инфлациите и дефлациите на балона да се извършват максимално бързо, от една страна, а от друга, да се постигне номиналният му размер (т.е. с достатъчно количество контраст). При балонната постдилатация бързият деснокамерен пейсинг е особено важен. Ако лявата камера успее да генерира достатъчен дебит на кръвотока, това не само ще измести балона антеградно, но заедно с него би могло да измести протезата, изваждайки я от изходния тракт на лявата камера. След края на постдилатацията балонът и водачът се изваждат от лявата камера, верифицира се имплантираната клапна протеза и чрез аортография – остатъчната аортна инсуфициенция. При пациенти с висок риск от КИН повторната верификация на паравалвуларната регургитация се верифицира чрез ТТЕ.

Към момента не съществуват ръководства или ясни индикации за осъществяване на интервенцията. Преценката за постдилатация в голяма степен зависи от операторите. Тази хетерогенност е засегната и в повечето публикации, разглеждащи резултатите от постдилатацията.

Подходът ни към балонната постдилатация не е по-различен от повечето минималистични протоколи – последната влиза в съображение само при неоптимално експандиране на клапата, като честотата е представена в таблица 43.

Таблица 43. Честота на постдилатацията в двете разгледани групи

Постдилатация		Група 1	Група 2	Общо	р
Не	N	79	33	112	0,360
	%	56,0%	49,3%	53,8%	
Да	N	62	34	96	
	%	44,0%	50,7%	46,2%	
Общо	N	141	67	208	
	%	100,0%	100,0%	100,0%	

Наличието на парапротезна аортна инсуфициенция до 2-ра степен, непосредствено след имплантацията на клапата, обикновено е достатъчно за нас да приключим процедурата. Следва да се отбележи, че в хода на проследяването част от тези случаи са с тенденция към редукция на аортната инсуфициенция, вероятно дължаща се на доекспандиране на клапата. В хода на контролните прегледи наличието на до умерена степен аортна инсуфициенция се толерира отлично от пациентите и не се налага допълнителна интервенция. Проведена е и отдалечена късна балонна валвулопластика (отложена постдилатация) при двама пациенти с отличен непосредствен резултат и клинична еволюция.

Abdelghani и колеги [120] проследяват група от 307 пациенти със саморазгъваща се TAVI протеза в опит да открият предикторите за необходимост от постдилатация. Съгласно техните резултати пациентите, при които се налага постдилатация, по-рядко са преживели предходна операция на аортната клапа (0.8% срещу 5.8%), имат по-висок изходен среден клапен градиент през нативната клапна протеза (51,616 mm Hg срещу 47,614 mm Hg, $p = 0.031$) и по-голям диаметър на аортния анулус ($25 \text{ mm} \pm 4 \text{ mm}$ срещу $24 \text{ mm} \pm 3 \text{ mm}$, p

= 0.015). Повечето от пациентите, получили постдилатация, са интервенирани в хода на обща анестезия (96.7% спрямо 89%, $p = 0.015$), получили са по-голям размер TAVI. Логично при пациентите с балонна предилатация честотата на неуспех на протезата е по-висока (15.7% срещу 4.7%, $p = 0.002$). По отношение на нито един от останалите показатели авторите не докладват сигнификантна разлика.

На базата на проследената група пациенти, авторите заключват, че наличието на предсърдно мъждене, по-големият диаметър на лявата камера и по-голямата левокамерна маса са предиктори за неуспех на балонната предилатация. Съществено значение за успеха на постдилатацията има подбора на балон. Съотношението между максималния балон, използван по време на предилатацията, и аортния анулус под 0,9 е независим предиктор за неуспех на предилатацията ($p = 0.007$). По сходен начин, в нашата група с оптимизиран протокол (група 2), отдаваме предпочитание на предилатация в съотношение 0.9:1, а постдилатация се провежда само по показанията, уточнени по-горе.

Резултати според проведената балонна валвулопластика

В нашата изследвана група интерес представлява, че статистически значимо по-ниски средни градиенти през аортната клапа 1 месец след процедурата се откриват при пациентите без балонна интервенция преди или след имплантацията на клапната протеза. Сигнификантно по-високи градиенти се установяват в групата с изолирана интрапроцедурна предилатация. Тази разлика според нас се обясняват с факта, че пациентите „без балон“ са с най-малко увредените клапи, без масивна калциноза по клапата и пръстена и с

отвор, достатъчно голям да премине системата за имплантация. При пациентите с изолирана предилатация обикновено се наблюдават тежка калциноза и силно стеснен отвор и това изисква предилатация, за да се гарантира преминаването на системата за имплантация.

Данни от нашия опит показват, че провеждането на предварителна BAV, интрапроцедурна пре- и постдилатация е процес изцяло воден от избора на оператора и от индивидуалните особености на пациента. Според нас поради големите различия между отделните пациенти, степента на калцификация, големината на аортния отвор, ъгъла на равнината на аортната клапа спрямо аортната дъга и други, на този етап няма възможност да се изведе общ протокол за предилатация. Въпреки че нашият опит е изцяло воден от избора на оператора, резултатите ни корелират с данните от 2-те рандомизирани проучвания, сравняващи TAVI със и без предилатация, а именно, че извършването на TAVI без предилатация е неинфериорно, но не е свързано с опростяване на процедурата и в някои случаи се налага непредвидена предилатация, поради невъзможност за преминаване на системата за имплантация през нативната клапа или затруднение за изваждането на „носа“ на системата за освобождаване от лявата камера. И двата сценария водят до повишен риск от усложнения, а вторият крие и риск от миграция на вече имплантираната клапа.

Тук е мястото да се отбележи, че в нашата обща група от 208 пациенти по време на имплантацията има 2 нежелани миграции на TAHV (0.9%) и една умишлено евакуирана с ласо TAHV (поради установена обструкция на коронарните артерии), която е позиционирана в асцендентната аорта. При един от

пациентите се премина през мигриралата в асцендентната аорта клапа и успешно се имплантира втора на точната позиция. И тримата пациенти са живи на 1-вата година от проследяването и ехографската оценка на мигриралите клапи показва безпроблемна работа на екстраанатомично позиционираните TAVH (без допълнителна миграция и без генериране на трансклапен градиент).

В нашата кохорта пациенти се открива сигнификантно по-висока степен на аортна регургитация 1 месец след процедурата в групата с пре- и постдилатация. Във всички останали възможни комбинация между BAV, пре- и постдилатация не се установи статистическа зависимост между тях и степента на аортна регургитация 1 месец след процедурата. Настоящите резултати обясняваме с факта, че в групата с пре- и постдилатация са именно пациентите с тежка калциноза, която предполага по-лош финален резултат и постдилатацията е следствие от очаквано неоптималната степен на аортна регургитация. Провеждането на постдилатация при неоптимален резултат с оглед степента на аортната регургитация след TAVI намалява степента на регургитация спрямо изходната след процедурата, но не успява да я изравни с тази в останалите групи. Тези данни напълно корелират с данните от метаанализа на Уанг и Лал, при които се открива 15-кратно намаляване на умерената и високостепенната регургитация при постдилатация, но тя отново не достига нивата на групата без постдилатация [99].

Данните от нашето проучване не корелират с данните от проучването на Де Палма [76], при което се открива, че избягването на BAV е свързано с намалена постпроцедурна регургитация.

До разработването на унифицирани скорови системи, изградени върху обективни критерии, благодарение на големи рандомизирани проучвания, не се очаква да бъде публикуван универсален протокол за BAV, пре- и постдилатация. От една страна, някои смятат BAV за отживелица, поради твърде краткия ефект на процедурата (около 6 месеца), докато други я смятат за задължителна част от TAVI. Нашият опит показва, че при пациенти с лош хемодинамичен статус и прогноза BAV като бриджинг терапия към TAVI работи успешно и успява да стабилизира пациентите, докато изчакват основната процедура. BAV също така може да се използва и като своеобразна проба как би реагирало сърцето при пациенти с данни за намален сърдечен дебит и такива с предполагаем „low flow, low gradient“, които се обсъждат за TAVI. Показателно е, че включително пациенти с III-IV клас СН по NYHA, благодарение на предварително проведената BAV, успяват да стигнат до имплантиране на TAVI и то под протокола за „минималистичен подход“, без да имат каквито и да е усложнения.

Съдов достъп

Рутинният трансфеморален достъп е най-важната стъпка в развитието на TAVI процедурите. Всички рандомизирани проучвания подчертават, че именно TAVI процедурите, проведени с трансфеморален достъп (а не тези с алтернативни достъпи като трансапикален, транскаротиден, директен аортен), показват резултати, равностойни и по-добри, в сравнение с откритата хирургия [121]. Затова пък въпреки значимия технически напредък в TAVI протезите и системите за имплантация най-честите усложнения са свързани със съдовия

достъп. Както вече споменахме в рамките на литературния обзор, за истински минималистичен TAVI подход може да се говори тогава, когато използваният основен достъп за имплантация на клапата е трансфеморалният.

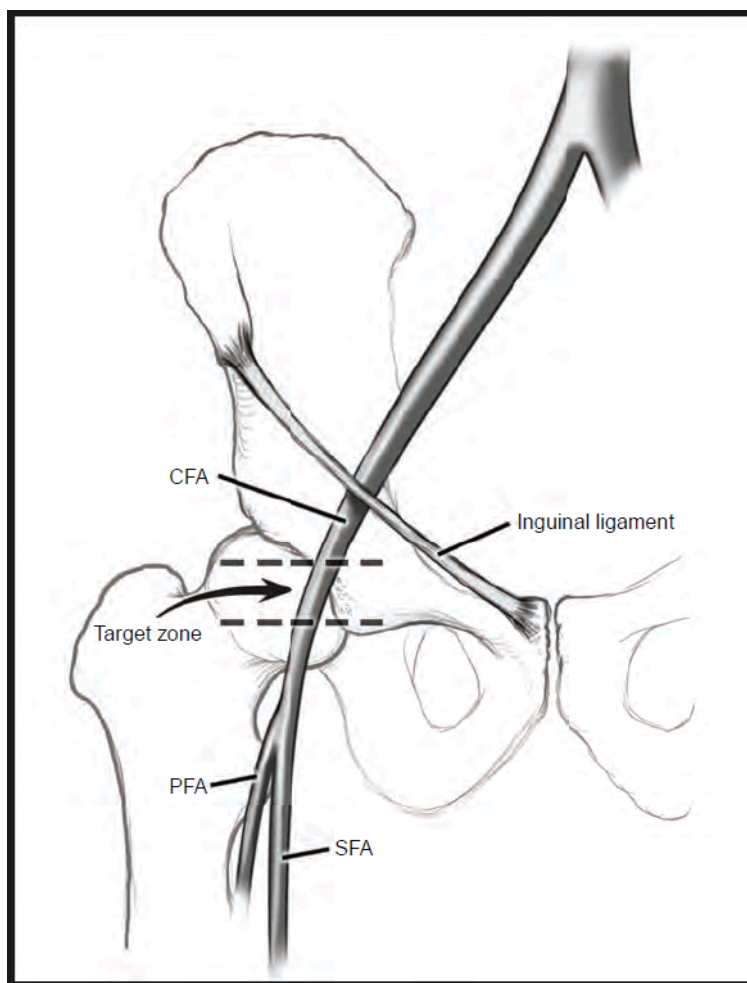
Трансфеморален достъп е използван като основен при всички наши TAVI процедури, независимо от това към коя група принадлежат. Освен безспорните предимства на трансфеморалния пред всички останали достъпи, при локалния протокол на реимбурсация наличието на подходящ трансфеморален достъп е едно от задължителните изисквания. Наличието на предимно саморазгъващи се клапи и в двете проследени от нас групи (клапите, експандиращи се с балон са използвани при едва 3.4% от пациентите) също прави трансфеморалния достъп най-подходящ. Липсата на кримпиране при саморазгъващите се клапи, прави посоката на имплантация фабрично зададена от имплантационната система, и трансапикалният достъп не е приложим.

Всички пациенти преминават доплер-ехографско изследване и СТ на аортоилиачния сегмент преди имплантацията на клапната протеза. В повечето случаи събраната от тях информация е достатъчна по обем, за да изясни подходящата за достъпа страна. Контраиндикациите, които използваме са стандартни: диаметър на съда под 7 mm, тежка калцификация или тортуозност, които няма да могат да се преодолеят с твърдия водач, аневризма на абдоминалната аорта. С особено внимание се подхожда при пациентите с хоризонтален ход на аортната дъга и при тези с предходни интервенции в илеофеморалния сегмент, но последните две не са приемани като абсолютно, а като отно-

сително противопоказание. При равнопоставеност на двете феморални артерии, с оглед удобство на екипа се предпочита дясната. Така при над 75% от случаите именно десният феморален достъп е основен.

Във фазата на минимализация на “delivery” системите използването на феморален достъп е почти винаги възможно. В исторически план, първоначално най-малкият размер на освобождаващия катетър е 18 Fr (6 mm), а най-големият – 24 Fr (8 mm), което поставя и долните граници за размер на съда с цел осигуряване на трансфеморален достъп. Към момента са налични и понископрофилни дивайси, достигащи вече до 14 Fr. Нашият огромен опит с феморалните интервенции ни даде възможността за „подготовка“ на илиофеморалния сегмент преди TAVI в случаите, когато има неблагоприятна анатомия.

За пункция на феморалната артерия е използван предимно скопичен контрол. Пункционното място следва да се осъществи под *ligamentum inguinale*, за да не се образува ретроперитонеален хематом, и над бифуркацията на общата феморална артерия (на повърхностна и дълбока), с оглед избягване на пункция на неосновен съд. Ангиографски това се случва, когато пункцията (NB! Навлизането на иглата в съда, а не навлизането в подкожието) се проектира в средната 1/3 от рентгеноскопската сянка на главата на фемура в AP проекция (фигура 29).



Фигура 29. Оптималната зона за пункция на феморалната артерия

Пункцията под доплер-ехографски контрол като стандартен протокол, не е въведена в нашия център. Такава се използва изключително рядко предимно при пациенти с голям обезитет. Скопичният контрол в ръцете на достатъчно добър оператор е бърз и сигурен метод. Случаите на аномалии в сегмента, които да затруднят скопичния контрол и да дадат предимство на доплера, обикновено са предвидими и видими още на проведената компютърно-томографска аортография.

Особено важен момент е да се пунктира предната стена на артерията. Наличието на т.нар. *латерална* пункция е предпоставка за усукване на съда при пласирането на интродюсера и системата за имплантация на клапата,

както и неуспех на устройствата, използвани за хемостаза (особено силно това правило важи за базираните на шев устройства, какъвто е Proglide). Пункция на контралатералната страна на съда трябва да се избягва, тъй като създава условия за хематом, т.е. използва се т.нар. *модифициран протокол на Селдингер*, при който целта е да се пунктира контролирано само и единствено предната стена и да се избягват повторни пункции. Изобщо наличието на само едно пункционно място, локализирано върху здрав (незасегнат от калциноза) участък на общата феморална артерия е целта, към която се стремим при всички пациенти. Причината за спазването на тази стратегия е двустранна – освен риска от интрапроцедурно кървене, второ пункционно отворстие – било то по задната или по латералната страна, може да доведе до покъсно кървене, тъй като устройствата за затваряне на съдовия достъп затварят основното (процедурното) отворстие на артерията, но нямат никакво отношение към „сателитните“, които могат да продължат да кървят в постпроцедурния период. Съмненията за такива задължително се верифицират след имплантиране на съответния closure device. Не случайно в група 2 тази финална ангиография е част от стандартния протокол, освен ако пациентът не е с изходно намален креатининов клирънс.

След осигуряването на достъп и необходимите интервенции по подготовка за предстоящата хемостаза (т.е. подготовка на Proglide или измерване на дълбочината на пункцията с Manta), обикновено правим няколко милиметра разрез на кожата със скалпел и бужираме мястото последователно с 8 Fr и 12 Fr интродюсер (т.нар. *step up* подход, който не налага инцизия върху самия

съд). Целта на този подход е също така да се редуцират лацерациите на кожата и случаите на кожно и подкожно кървене. При няколко пациенти (предимно обезитетни) раната върху кожата и подкожието налага шев за разрешаване на проблема с подкожно кървене, дори след успешна хемостаза на феморалния достъп.

Подходът ни към съдовия достъп се измени във времето. Първите 14 пациента са с хирургичен съдов достъп. След тях е въведен Proglide (т.нар. *preslosure* техника, при която предварително се въвеждат сутурите в две взаимно перпендикулярни плоскости). След 2018 г. е въведен в нашата рутинна практика иновативен closure device Manta, като от този етап нататък пациентите са интервенирани предимно с нея. Така група 1 и група 2 са изключително хетерогенни. В група 1 съдовохирургично са интервенирани едва 14 пациенти, при 77 интервенцията е осъществена с Proglide и при 30 пациенти – с Manta. Честотата на усложненията, свързани с достъпа, в групата с хирургичен такъв е 8,7%, а в групата с перкутанен – 10,3%. Нито едно съдово усложнение не е било фатално. Тези резултати потвърждават статистиката от големите рандомизирани проучвания, които показват по-голяма честота на съдовите усложнения при перкутанните достъпи, които обаче са свързани с по-малък риск от голямо кървене и неповишен риск от смърт [73].

Интересно е да се отбележи, че едва половината от усложненията в групата с хирургичен достъп са лекувани чрез хирургия, а другата половина – чрез ендоваскуларно лечение. В групата с перкутанен достъп от 19 усложнения, 5 са достигнали до хирургия (26,3%), а останалите 14 (83,7%) са лекувани ендоваскуларно. Този детайл идва да покаже, че настройката на мислене на

екипа е насочена към предимно ендоваскуларно (минимално инвазивно) лечение във всички възможни случаи. Най-честото усложнение е тромбоза на съдовия достъп на а. феморалис комунис, която е използвана за въвеждане на TAVI и е затворена с устройство за затваряне. Не се открива сигнификантна разлика в усложненията, свързани със съдовия достъп, при двете групи (таблица 44).

Таблица 44. Честота на съдови усложнения

Access compl		Група 1	Група 2	Общо	p
Не	N	130	61	191	0,648
	%	92,9%	91,0%	92,3%	
Да	N	10	6	16	
	%	7,1%	9,0%	7,7%	
Общо	N	140	67	207	
	%	100,0%	100,0%	100,0%	

Бърз деснокамерен пейсинг

Lege artis бързият деснокамерен пейсинг е задължителен по време на имплантация на балон-разгващите се клапи, етапите на балонна предилатация и балонна постдилатация. Във всички останали етапи, той е опционален. Целта на пейсирането е да стимулира дясната камера с честота, достатъчно висока да съкрати драстично времето на диастолно пълнене, а оттам и ударния обем и сърдечния дебит. По този начин по време на раздуването на балона в аортния анулус, той остава релативно фиксиран.

Бързото деснокамерно пейсиране крие риск от няколко потенциални усложнения. Осигуряването на допълнителен венозен път е предиктор за съдови компликации, а манипулирането с деснокамерния електрод крие риск от тромбоза и руптура. Бързата деснокамерна стимулация може да тригерира предсърдно мъждене, риентри камерна тахикардия, камерно мъждене и редица други аритмии. Редуцираният сърдечен дебит по време на периодите на пейсиране, особено когато е съчетан с аортна стеноза, може да доведе до периоди на продължителна миокардна (и системна) хипоперфузия. Последната е характерна при наличие на повече на брой и по-продължителни периоди на деснокамерна стимулация.

През 2018 г. е публикувано проучване с общо 412 пациенти, което има за цел да оцени безопасността и ефективността на деснокамерното пейсиране [80]. Пациентите са разделени в 3 групи в зависимост от общото време на деснокамерна стимулация, което са получили по време на TAVI: под 24 секунди, от 25 до 35 секунди и над 35 секунди. Статистическа сигнификантност при групата с най-кратка стимулация авторите докладват по отношение на острата бъбречна недостатъчност, продължителната хипотония, предсърдното мъждене, новопоявили се ляв бедрен блок, постпроцедурно увеличение в тропонина (над 15 пъти), постпроцедурно увеличение в креатинфосфокиназата (над 5 пъти), инсулта и едногодишната преживяемост. Периодите на стимулация на дясната камера с обща продължителност над 24 секунди и особено тези над половин минута значително увеличават риска от споменатите усложнения.

Подходът ни към деснокамерното пейсиране в двете групи е коренно различен. При група 1, включваща пациенти в първата част от нашия опит, бързото деснокамерно стимулиране не е стандартна част от процедурата. Всъщност едва при 16,3% от пациентите в група 1 е извършено деснокамерно стимулиране по време на имплантацията (срещу 100% в група 2, $p < 0.001$).

При втората група пациенти, подобно на повечето автори, ние приемаме деснокамерния високофреквентен пейсинг като задължителна част от нашия минималистичен TAVI протокол – с цел да предотвратим мигрирането на балона в асцендентната аорта, да намалим случаите на емболизация и да осигурим по-екзактно позициониране на клапната протеза в изходния тракт на лявата камера. До голяма степен това решение беше опростено от задължителното въвеждане на предилатация, преди имплантацията на TAVI протезата. При вече пласиран електрод за временна стимулация, доста по-спокойно и прецизно за нас е да провеждаме имплантирането на клапата под деснокамерен пейсинг.

Част от минималистичния подход в група 2 включва рутинното въвеждане на електрода за временен пейсинг през *v. mediana cubiti dextra*. Позиционирането на електрода през кубитална вена води до по-добър комфорт на пациента, намалява риска от феморални усложнения (например при прегъване на интродюсера) и не затруднява ранното раздвижване дори при пациенти с преходни проводни нарушения. Едва при липса на подходяща вена на десен горен крайник е използван десен феморален венозен достъп, който почти винаги води до успех, но компрометира комфорта на пациента. Под ангиографски контрол се пласира 5 Fr биполярен катетър до дясната камера,

като за да се редуцира травматичността на устройството и да се улесни достъпът до дясната камера винаги е използван катетър с балонче на върха. Стремехът не е да се позиционира катетъра стабилно във върха на дясната камера, като след това винаги спадаме балона и правим проба. За пробата се използва честота около 90-100 импулса в минута за период около 15 секунди, като по този начин целим да верифицираме стабилността на електрода и същевременно да избегнем неблагоприятните последствия от спада в сърдечния дебит. За задоволителен е приеман единствено резултатът с постигната 100% стимулация. Всеки друг случай приключва с препозициониране на катетъра и нов опит.

Пациентите с предходно имплантиран пулсов генератор (независимо от неговата стимулираща, ресинхронизираща или дефибрилираща индикация) третирахме по друг начин. При тях не се имплантира допълнителен електрод, а се използва програматор за пейсмейкър в режим за временно пейсиране интрапроцедурно, за да се предизвика бърза деснокамерна стимулация.

За разлика от други екипи ние не използваме твърдия водач за имплантиране на TAVI за временно левокамерно пейсиране като рутинна методика. Макар и промотирано от някои автори като „опростяващо“ процедурата (намаляване на процедурното и рентгеновото време, липса на допълнителен достъп), то има някои съществени недостатъци. В този случай е необходим втори електрод, обикновено поставен подкожно в областта над бедрената кост и не може да служи при необходимост от пейсиране в постпроцедурния период. Това разсъждение се потвърждава от резултатите в проучването EasyTAVI [81], което наистина показва намаляване на процедурното време с

между 7 и 10 минути, използвайки този подход, но при 9,3% от пациентите в крайна сметка се е наложило позициониране на деснокамерен електрод поради новопоявили се проводни нарушения. Дискусионен е също и въпросът доколко е оправдано настаняването на пациента в структура, непредназначена за интензивно лечение (каквато е тенденцията при почти всички минималистични протоколи) непосредствено след TAVI, без електрод в охранителен режим. Такъв подход не е приложен при нито един от нашите пациенти.

Самото деснокамерно стимулиране е осъществявано с честота средно около 180 импулса в минута (между 160 и 200 уд/min) на 12mV, като периодите на стимулация се ръководят от оператора непосредствено преди раздуването на балона или позиционирането на клапата и се спират възможно найрано след това. Предпочитаме постепенно, а не внезапно намаляване от тази честота с оглед на инхибиращия ефект върху проводната система на сърцето и избягването на постстимулационни брадикардии. За известно време след прекратяване на рапид пейсинга пациентите остават със стимулирана честота около 100 уд/min, което е оптимално и за увеличаване на сърдечния дебит. С цел да редуцираме продължителността на деснокамерна стимулация при позициониране на клапата, в периода на началното ѝ експандиране не използваме пейсинг. До този момент от имплантацията долната част на протезата е едва частично експандирана, горната е напълно прибрана в системата за имплантация и като цяло системата е неоклузивна за аортния пръстен. Манипулирането от този момент нататък изисква редукция в сърдечния дебит с оглед постигане на прецизност и увеличаване на успеваемостта за постигане на нашата предефинирана цел клапата да бъде имплантирана в

позиция 0/1 спрямо аортния пръстен, което се постигна във втората група при 47 от пациентите (74%).

След приключване на TAVI процедурата електродът остава на място, прикачен към пулсов генератор, който е в охранителен (SSI) режим с честота около 60 удара в минута. Така пациентът се съпровожда до леглото в кардиологичното или интензивното отделение. Едва след провеждане на 12-канална ЕКГ е взимано решение за премахване на електрода. При липса на новопоявили се проводни нарушения (най-честите наблюдавани от нас са удължаване на PR-интервала и удължаване на QRS-комплекса, респективно новопоявил се бедрен блок), електродът за временна стимулация и венозното дезиле са премахвани още в деня на процедурата. Предимство при група 2 е рутинната практика за имплантиране на деснокамерния електрод през антекубитална вена, което не затруднява ранното раздвижване на пациента, за разлика от феморалния достъп в група 1.

В заключение, деснокамерната стимулация осигурява оптимална фиксация на балона по време на предилатацията и постдилатацията, както и по-добро позициониране на протезата, което е ключово за перипроцедурния успех и дългосрочните резултати при TAVI.

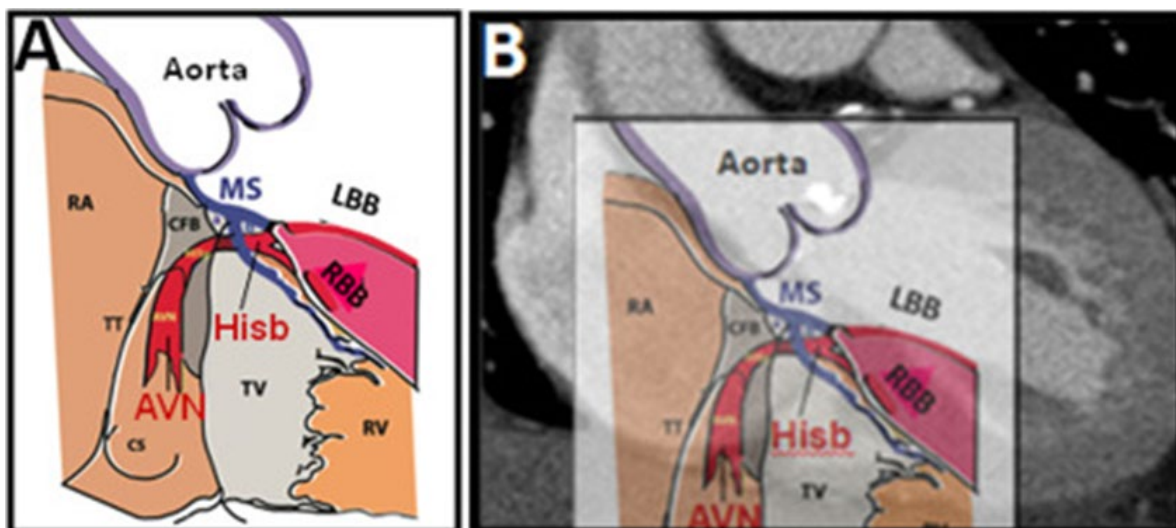
В група 1 бърз деснокамерен пейсинг е осъществен при 16,3% от пациентите, докато всички от група 2 са получили такъв. Както вече споменахме не се наблюдава статистически значима разлика в честотата на инсултите в двете групи, като група 2 е дори с тенденция към по-малко инсулти. Няма разлика и в честотата на имплантация на постоянен пейсмекър – 10,3% за група 1 срещу 9,1% за група 2 ($p = 0.78$).

Позициониране на клапата

Три са основни моменти при позиционирането на TAVI протезата, които задължително следва да се спазят. Протезата трябва да покрие аортния анулус, за да измести встрани дегенериралите аортни платна и по този начин да елиминира стенозата. Същевременно тя трябва да не покрие остиумите на коронарните артерии. Последните са защитени от аортния синус, от който произхождат, така че дори да застане непокрита част на протезата срещу остиума, пространството е достатъчно широко, за да се кръвоснабдява коронарната артерия отстрани. Проблем създават аномално и ниско излизащите коронарни артерии. За предотвратяване на коронарната обструкция при нисък стоеж на коронарните артерии е използвано фазово завъртане по циркумференцията (от 12 часа към 3 часа).

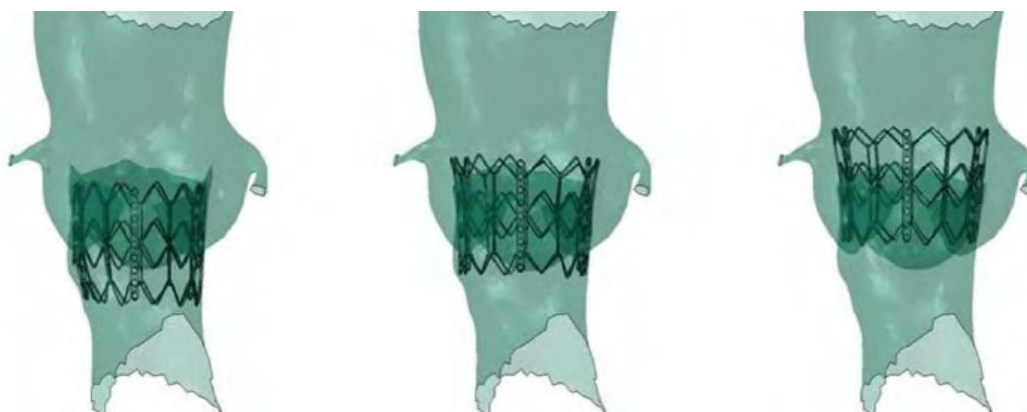Третият момент, който трябва да бъде съобразен е, че TAVI протезата следва да засяга в минимална степен изходния тракт на лявата камера. Непосредствено по аортния анулус се намира мембранозия септум. Веднага след него започва мускулния септум, в което преминава снопа на Хис, разделящ се на ляво и дясно бедро, представени схематично на фигура 30.

Компресия, генерирана от радиалната сила на протезата в началната част на мускулния септум, се предава върху проводната система. Повечето от пациентите с дегенеративна аортна клапна стеноза имат изразена калциноза и на ритъмната система. Така ниските позиции на клапата – позиции над 2, създават съществен риск от механичен инфрахисов блок и имплантация на пейсмейкър.



Фигура 30. Схематично представяне на пространственото отношение между аортния пръстен и проводната система на сърцето

Избирането на проекция, която приравнява в една равнина трите коронарни платна, е задължително за точното ориентиране на оператора за позицията на клапата спрямо изходния тракт на лявата камера, аортния пръстен и синусите на Валсалва, представени схематично на фигура 31. За целта обикновено използвате 2 срещуположни каудални проекции – лява и дясна. Още при провеждането на скенера за предпроцедурна подготовка операторът може да предвиди оптималните проекции за изравняване на аортните платна.



Фигура 31. Схематично представяне на позицията на клапата спрямо аортния пръстен. От ляво на дясно са позиции 2 (неблагоприятна с риск от компресия на проводната система), позиции 1 и 0.

При последните 30 болни в групата с минималистичен подход е използвана т.нар. *cusp overlap technique*, при която за позициониране на клапата се използва дясна каудална позиция, което позволява по-прецизна имплантация на TAVI спрямо дълбочината [122]. Това също допринася за по-голямата имплантация в позиция 0/1.

За тази стратегия е използван подходът на Mendiz и колеги [123]. Всички пациенти са оценени предварително на СТ и са идентифицирани позициите на препокриване на лявото и дясното платно на СТ, като те са валидирани интрапроцедурно. В някои случаи, когато перфектно препокриване не може да се осъществи или когато има други ограничения, два Pigtail катетъра се позиционират в лявото и дясното платно, за да бъде осигурено идеално препокриване между тях. Имплантацията на клапата се започва от средата на завивката на катетъра, точно над анулуса, за да се минимализира контактът на деливъри системата с изходния тракт на лявата камера и да е възможно имплантиране на клапната протеза 2-3 mm под анулуса на нативната клапа. По време на отварянето на клапата преди докосването на протезата с лявото коронарно платно е започван *rapid pacing*. Контактът с лявото коронарно платно е потвърждаван в лява коса проекция, но финалната имплантация е извършвана в проекцията с препокриване на лявото и дясното коронарно платно.

Новопоявил се ляв бедрен блок и имплантация на ПЕКС

Новонастъпил изолиран ляв бедрен блок се открива при 47 от 208 пациенти (22,6%). Всички случаи са в групата със самоекспандиращи се клапи. Това корелира в данните, публикувани в международни анализи [107].

Необходимостта от имплантация на ПЕКС след TAVI е поради множество различни фактори при различните пациенти, като те са съответно новопоявил се ЛББ на фона на съществуващ ДББ, пълен AV блок, AV блок I и II степен с клинична изява.

Новонастъпил пълен AV блок след имплантация на TAVI се открива при 16 от 208 пациенти (7,8%). Всички случая са в групата със самоекспандиращи се клапи и при всички е поставен ПЕКС. Това корелира с данните, които се установят в международните регистри и в проучванията PARTNER и 2014 CoreValve US Pivotal Trial [124]. Самоекспандиращите се клапи са свързани с по-голяма честота на имплантация на ПЕКС, което се предполага, че се дължи на тяхната по-голяма дължина на скелето на протезата, както и на позицията на имплантация.

Когато анализираме по-внимателно пациентите с имплантация на ПЕКС и тези без, се открива тенденция. Групата с *rapid pacing* има 90 пациенти и 13 ПЕКС (14,4%), а групата без – 118 пациенти и 29 ПЕКС (24,6%). Това е на фона на факта, че в групата без *rapid pacing* имаме по-голям брой на имплантация на балон-експандиращи се клапи – 6 в групата без пейсинг срещу 0 в другата група. Когато премахнем тази доказано по-нискорискови за имплантация на ПЕКС група, процентът на имплантация на ПЕКС в групата със самоекспандиращи се клапи без *rapid pacing* става 25,9%. Това се дължи на по-голямата честота на имплантация на клапата в позиция 0-1 в групата с *rapid pacing*.

Необходимостта от имплантация на ПЕКС след TAVI е едно сериозно усложнение, което води със себе си допълнителни рискове. Намаляването в

честотата му е едно от ключовите предимства на имплантацията на TAVI в позиция 0/1 и е асоциирано с по-кратък болничен престой, по-малко разходи и по-голям комфорт за пациента.

Количество контрастно вещество и процедурно време

Има статистически значима разлика в използваното количество контрастно вещество между двете сравнявани групи – средно 131 ml (със стандартно отклонение SD – 64.24 ml) в група 1 и съответно 94 ml (със стандартно отклонение SD – 39.34 ml) в група 2 ($p < 0.001$). Тъй като пациентите, които са кандидати за транскатетърна аортна клапна имплантация, често са възрастни хора с няколко съпътстващи заболявания, включително и придружаващо хронично бъбречно заболяване, от изключителна важност е инвазивните намеси да не водят до влошаване на бъбречната функция, което от своя страна би повлияло негативно на качеството на живот и прогнозата при съответния пациент, а също така и би довело до евентуално увеличаване на броя на хоспитализациите при него. Отношение към степента на бъбречна увреда има и количеството прилагано контрастно вещество, като виждаме, че то е статистически значително по-малко в групата, при която се извършва TAVI с минималистичен подход. Няма статистически значима разлика в процедурното време по имплантацията на TAVI – средно 59.42 min в група 1 (със стандартно отклонение SD – 30.61 min) и съответно 59.25 min в група 2 (със стандартно отклонение SD – 28.88 min) ($p = 0.502$).

Еволюция TEE → TTE + КТ

Трансторакалната ехокардиография представлява златният стандарт за диагностика и оценка на аортната стеноза. TEE допълва TTE в случай на диагностична несигурност и особено в ранните години на транскатетърна аортна клапна имплантация, когато се е използвала преди всичко за получаване точните размери на аортния корен, необходими за избора на аортна клапна протеза, а също така и за интрапроцедурно направляване на процеса. При минималистичния подход в нашата клиника, се разчита на данните от предпроцедурната компютърна томография за избора на клапна протеза, а трансторакалната ехокардиография е методът за изходна оценка на пациента, пери- и постпроцедурно. При всички пациенти в нашия център, на които е извършена TAVI, се извършва TTE – предпроцедурно, интрапроцедурно при необходимост, непосредствено след процедурата, в деня на дехоспитализация от клиниката и на първия месец. Както в се видя от описаната литературна справка, извършената изключително само под ангиографско ръководство TAVI, със запазване на TTE при необходимост, е осъществим, ефективен и свързан със сравнително добри резултати метод въпреки липсата на TEE направление, което се доказва и от нашите резултати. На първия месец постпроцедурно, аортна регургитация (AR) I и > I ст. имат по-малко пациенти в група 2, като AR III степен не се наблюдава при нито един от пациентите от групата с минималистичен подход, а в група 1 – е налична при четирима. Установяват се статистически значимо по-малко пациенти с аортна регургитация \geq I степен след имплантацията на клапната протеза в групата с TAVI-MA – 50.4% от пациентите имат AR I ст. в група 1, 29.6% имат AR II ст., а 3% са с AR III ст.; в

група 2 са съответно 44.3% с AR I ст., 19.7% с AR II ст., като няма пациенти с AR III ст. ($p = 0.020$) (таблица 45).

Таблица 45. Аортна регургитация 1 месец след процедурата по групи

Група		AoP 1 месец (след TAVI)				Общо	p
		0	1	2	3		
Група 1	N	23	68	40	4	135	0,020
	%	17,0%	50,4%	29,6%	3,0%	100,0%	
Група 2	N	22	27	12	0	61	
	%	36,1%	44,3%	19,7%	0,0%	100,0%	
Общо	N	45	95	52	4	196	
	%	23,0%	48,5%	26,5%	2,0%	100,0%	

Болничен престой

Преходът от обща анестезия към повърхностна седация при минималистичния подход позволява трансфериране на пациентите след процедурата директно към отделение по обща кардиология. При група 1 постпроцедурно след Катетеризационната лаборатория пациентите пролежават поне един ден в интензивно кардиологично отделение, докато при група 2 – превеждането към интензивно кардиологично отделение постпроцедурно се извършва само по преценка на оператора, като в над 90% от случаите ни не е имало такава необходимост и пациентите се трансферират директно в отделение по обща кардиология ($p < 0.001$) (таблица 46).

Таблица 46. Престой в ICU

Показател	Група	n	Mean	Median	SD	Min	Max	p
ICU stay	Група 1	141	1,26	0,00	3,41	0,00	30,00	< 0,001
	Група 2	67	0,15	0,00	0,86	0,00	5,00	

Последното има отношение както към по-бързото рехабилитиране и възстановяване на пациента постпроцедурно, така и към по-ранното му изписване от лечебното заведение. Намаленото време, прекарано в отделението за интензивно лечение и в лечебното заведение като цяло, са жизненоважни, тъй като е доказано независимо, че намалява риска от придобити в болницата инфекции и смъртност, особено при възрастни, високорискови пациенти, каквито са именно пациентите, подложени на TAVI.

Не можем да не отбележим, че иновативните хирургични методи и най-вече минимално инвазивните хирургични подходи за лечение на аортна стеноза също се развиват с високи темпове през последните години. Благодарение на иновативното мислене на нашите колеги кардиохирурзи тези методики добиват все по-голямо място в рутинната клинична практика. Това разширение на приложението на минимално инвазивното хирургично аортно клапно протезиране се дължи както на по-малката травматичност, така и на отличните периперативни и средносрочни резултати. В период, частично съвпадащ с периода на провеждане на тук разглежданото проучване (2018-2020 г.), в Отделението по кардиохирургия на УМБАЛ Аджибадем СитиКлиник е извършено аортно клапно протезиране с минимизиран хирургичен разрез при общо 112 пациенти (с дясна странична торакотомия при 26 и с парциална

срединна стернотомия при 86, като при 5 от тях е извършена едновременно и пластика/смяна на възходящата аорта) с отлични резултати, а именно периперативна смъртност 0%, мозъчен инсулт – 1 пациент, ревизия по повод периперативно кървене – 2-ма пациенти. Сравнявайки тези резултати с резултатите от нашето проучване за оптимизиране резултатите от TAVI, ще си дадем сметка, че те са изключително сходни и въпреки нееквивалентните клинични характеристики и липсата на рандомизация, говорят в подкрепа на модерната стратегия, която ние прилагаме, за вземане на индивидуализирано клинично решение за всеки конкретен пациент на базата на мултидисциплинарно обсъждане в рамките на институционалния „аортен сърдечен екип“. Този подход разширява терапевтичните възможности на аортния център и е в интерес на пациентите, които могат да се възползват от пълната палитра за радикално лечение на аортна клапна стеноза.

ИЗВОДИ

Обобщение на сравнителните резултати между **минималистичния** и **стандартния подход** е дадено на таблица 47.

Таблица 47. Финални резултати

Крайна точка	Минималистичен подход (n = 67)	стандартен подход (n = 141)	p value
Вътреболнична смъртност	1 (1,5%)	1 (0,7%)	0,541
30-дневна смъртност	0 (0,0%)	1 (0,7%)	1,000
Конверсия към обща анестезия	0	0	n/a
Конверсия към кардиохирургия	0	0	n/a
Престой в ИКО	3 (4,48%)	37 (26,24%)	< 0,001
Среден престой в ИКО, ч	24ч	32ч	< 0,001
Среден болничен престой	5,5 ± 1,04	6,6 ± 3,68	0,003
Инсулт	1 (1,5%)	4 (2,84%)	0,915
Съдови усложнения	8 (11,94%)	13 (9,22%)	0,623
Лекувани хирургично	1 (12,5%)	5 (38,46%)	0,336
Лекувани ендоваскуларно	7 (87,5%)	8 (61,54%)	0,336
Други усложнения	0	0	n/a
Новонастъпил ЛББ	19 (28,36%)	29 (20,57%)	0,203
Имплантиран ПЕКС	6 (8,96%)	36 (25,53%)	0,005
Миграция на клапна протеза	2 (2,99%)	4 (2,84%)	0,658

Иновативният минималистичен и прецизен подход в сравнение със *стандартния подход* при TAVI е **също толкова добър от гледна точка на твърдите крайни точки** (перипроцедурна смъртност, вътреболнична смъртност, 30-дневна смъртност, конверсия към обща анестезия, конверсия към кардиохирургия) и **е по-добър спрямо стандартния от гледна точка на вторичните крайни точки**: среден престой в интензивно кардиологично отделение (ИКО), среден болничен престой, честота на имплантация на ПЕКС, както и **е също толкова добър при останалите вторични крайни точки**: новонастъпил исхемичен мозъчен инсулт, голямо кървене, инфаркт на миокарда, остра бъбречна недостатъчност, клапни усложнения.

Ограничения на настоящия научен труд:

- Проучването не е рандомизирано.
- Проведено е в два последователни периода, а не едновременно.
- Данните са събирани проспективно, а анализът е проведен ретроспективно.
- Не може да се отхвърли ролята на кривата на обучение в подобряването на резултатите.
- Не може да се уточни ролята на новите нископрофилни клапни системи и подобрени модели клапи.

Минималистичният подход за TAVI е също толкова добър, колкото стандартният относно твърдите крайни точки, заложи в това проучване и по-добър спрямо него в някои от вторичните точки. Обобщено минималистичният подход води със себе си до по-добър комфорт за пациента, по-кратък

болничен престой и по-малко общи усложнения. Благодарение на по-краткия болничен престой, по-ниската честота на имплантация на ПЕКС, липсата на рутинна необходимост от престой в ИКО, анестезиологичен и хирургичен екип води до по-добри фармакоикономически резултати. Минималистичният подход е удачна алтернатива на стандартния подход, която носи само предимства, когато е прилагана от опитни оператори в големи центрове.

С натрупването на нови доказателства и все повече опит с TAVI минималистичният подход ще заеме своето подобаващо място в рутинната практика. Използването на бърз деснокамерен пейсинг при 100% от пациентите е безопасен маньовър, позволяващ имплантиране на TANV в позиция 0/1, което е предиктор за по-малка честота на имплантиране на ПЕКС в постпроцедурния период. Дясната радиална артерия е отличен таргет за втори артериален съдов достъп (осъществен успешно при всички 67 пациента от група 2), позволяващ не само позициониране на ангиографски Pigtail катетър, но и бързо достигане до основния феморален съдов достъп в случай на необходимост от интервенция, коригираща усложнение, възникнало в зоната на устройството за затваряне на съдовия достъп. Рутинната предпроцедурна селективна коронарография предоставя предимството за провеждане на ПКИ на пациентите със значима коронарна болест преди имплантирането на TANV. Постимплантационната ПКИ в случай на прогресия или нововъзникнала коронарна болест е възможна и безопасна, но изисква специални катетри и умения от страна на оператора. Отдалечената предпроцедурна BAV при пациенти във висок клас СН и тежка хипотония е ефикасна и безопасна и позволява както вземане на правилното решение за типа клапа корекция

(хирургична или перкутанна), така и изравняване на перипроцедурния риск при имплантиране на TAHV с групата пациенти без декомпенсация.

Обобщени изводи

1. Лечението с TAVI е ефективно и има позитивен хемодинамичен и клиничен ефект при пациенти с аортна стеноза.

2. Прилагането на TAVI е за предпочитане пред отворената кардиохирургия при високорискови пациенти, тъй като намалява рисковете от перипроцедурни усложнения.

3. Минималистичният подход за TAVI е по-добър в сравнение със стандартния, тъй като води със себе си до по-добър комфорт за пациента, по-кратък болничен престой и по-малко общи усложнения.

4. При минималистичния подход има по-ниската честота на имплантация на ПЕКС.

5. При минималистичния подход липсата на рутинна необходимост от престой в ИКО, анестезиологичен и хирургичен екип води до по-добри фармакоикономически резултати.

6. Минималистичният подход е удачна алтернатива на стандартния подход, която носи само предимства, когато е прилаган от опитни оператори в големи центрове.

7. Използването на бърз деснокамерен пейсинг при 100% от пациентите е безопасен маньовър, позволяващ имплантиране на TAHV в позиция 0/1, което е предиктор за по-малка честота на имплантиране на ПЕКС в постпроцедурния период.

8. Използването на дясната радиална артерия е отличен таргет за втори артериален съдов достъп, позволяващ не само позициониране на ангиографски Pigtail катетър, но и бърз достъп до основния феморален съдов достъп в случай на необходимост от интервенция, коригираща усложнение възникнало в зоната на устройството за затваряне на съдовия достъп.

9. Рутинната предпроцедурна селективна коронарография предоставя предимството за провеждане на ПКИ на пациентите със значима коронарна болест преди имплантирането на TAVI. Постимплантационната ПКИ в случай на прогресия или нововъзникнала коронарна болест е възможна и безопасна.

10. Отдалечената предпроцедурна BAV при пациенти във висок клас СН и тежка хипотония е ефикасна и безопасна и позволява както вземане на правилното решение за типа клапна корекция (хирургична или перкутанна), така и изравняване на перипроцедурния риск при имплантиране на TAVI с групата пациенти без декомпенсация.

11. Прилагането на предпроцедурен ехо-доплер за диагностика на илио-феморалния артериален сегмент позволява откриване на стенолично-тромботични процеси, които биха затруднили съдовия достъп, и дава възможност за тяхното ендоваскуларно отстраняване.

13. Има тенденция за прилагането на лечение с TAVI не само при пациенти с висок оперативен риск, но и при пациенти с нисък риск и по-млада възраст. Отпадането на финансовите ограничения и възможности би позволило по-широкото прилагане на TAVI.

ПРИНОСИ НА НАУЧНИЯ ТРУД

1. **Минималистичният подход при прилагането на TAVI** е ефективен начин за лечение на високорискови пациенти с аортна стеноза, който дава по-добри клинични резултати и е свързан с по-нисък перипроцедурен риск.

2. За първи път се прави систематичен анализ на резултатите от рутинното имплантиране на транскатетърна аортна клапна протеза (TAVI) в България при серия от над 200 последователни пациенти.

3. За първи път в детайлни подробности е описан протоколът за имплантиране на TAVI с феморален достъп.

4. За първи път в нашата страна е приложено и описано затварянето на съдовия достъп с устройства за перкутанно затваряне (closure devices) и клиничните резултати от тяхното серийно приложение при 170 пациенти с имплантация на TAHV, като част от **иновативния минималистичен подход**.

5. Обосновано е провеждането и е изработен алгоритъм за провеждането на балонна аортна валвулопластика при пациенти с декомпенсация и при лица с висок функционален клас сърдечна недостатъчност като преход към по-успешна имплантация на TAVI.

6. Създаден е комплекс от иновативни и авангардни нововъведения, чието приложение е издигнато до нов **минималистичен и прецизен подход** в интерес на подобряване на резултатите и облекчаване на фармакоикономическото натоварване на здравната система.

7. За първи път се прави систематично сравнение на перипроцедурните, вътреболничните, краткосрочните и едногодишните резултати на приложението на **иновативния минималистичен и прецизен подход** спрямо стандартния, който все още се смята за златен стандарт в повечето болници в страната и по света.

8. Научният труд е плод на едно от най-големите едноцентрови проучвания в международен мащаб, сравняващи **иновативния минимално инвазивен** подход със стандартния.

9. Доказва се ролята на използването на радиалната артерия като втори съдов достъп с цел намаляване на съдовите усложнения и кървенето.

10. Доказана е недвусмислено ролята и рационалността на прецизното имплантиране в позиция 0/1 на TAHV под защитата на високофреквентен пейсинг за редуциране на необходимостта от имплантиране на ПЕКС, намаляване на PVL и редуциране на болничния престой.

11. Установени са интрапроцедурните детайли, предсказващи необходимостта от имплантиране на ПЕКС, и начина за тяхното избягване.

12. Калкулирани са вътреболничните разходи и е показана съвкупността от фактори, водещи до увеличаване на тези разходи, и ролята на иновативния минималистичен и прецизен подход за намаляване на тези разходи.

13. Доказана е ролята на **минималистичния и прецизен подход** за увеличаване на комфорта и подобряването на качеството на живот на пациента.

14. Подсказана е възможността за създаване на интервенционална клинична пътека, неангажираща хирургичен и анестезиологичен ресурс за пациентите, които са подложени на имплантация чрез **минималистичния и прецизен подход**.

15. Установяват се възможности за прилагане на TAVI като безопасен лечебен метод и при пациенти с нисък предоперативен риск.

ПУБЛИКАЦИИ И УЧАСТИЯ В НАУЧНИ ФОРУМИ, СВЪРЗАНИ С ТЕМАТА НА ДИСЕРТАЦИОННИЯ ТРУД

Публикации в периодични научни издания

1. **Petrov, I.**, Stankov, Z., Boychev, D., (2021). Valve cracking before valve-in-valve transcatheter aortic valve implantation to treat severe paravalvular leak. *J Am Coll Cardiol Case Rep.*, pre-print, available on print June 2021, doi: 10.1016/j.jaccas.2020.12.042
2. Станков З, Ташева И, Поломски П, Чернева А, Доцева М, Царева И, Добрев Г, **Петров И.** (2021) Ендоваскуларно коронарно стентирание след имплантация на транскатетърна аортна клапна протеза. *Българска кардиология*, 27(1): 66-78. <https://doi.org/10.3897/bgcardio.27.e53896>
3. Чернева А, Станков З, Златарева Н, Ташева И, Добрев Г, Георгиева Г, **Петров И** (2020). Транскатетърна аортна клапна имплантация при пациент с високостепенна аортна регургитация и терминална белодробна недостатъчност. *Българска кардиология*, 26(1): 58-70. <https://doi.org/10.3897/bgcardio.26.e53002>
4. **Петров И.**, Ташева И., Станков З., Симова Я., Павлова С., Царева И. (2018). Клиничен опит с транскатетърна имплантация на аортна клапна протеза. *Българска кардиология*, 24(2): 66-73.
5. **Петров И.**, Димитров Н. (2018) Транскатетърно аортно клапно протезиране. – В: *Диагностика и лечение на болести на аортна клапа и аорта*. Петров И., Симова Я., Кътова Ц. (ред.), София, с. 71-90, ISBN: 978-619-188-157-4.

6. **Петров И.**, Станков З., Ташева И. (2019). Инвазивни методи в кардиологията; Транскатетърно лечение на аортната клапа. В: *Кардиология 2019*, Под ред. на М. Григоров, София, ЦМБ – МУ, 206-210. ISBN: 978-619-7491-02-9

Участия в международни форуми, резюмета, публикувани в списания с импакт фактор

1. Minimalistic approach for transcatheter aortic valve implantation, *International symposium Cardiovascular Diseases*, 19th of December 2020; Portoroz, Slovenia.

2. Minimalistic approach for TAVI, *Innovation in Cardiovascular Intervention*, 8th of December 2019.

3. Minimalistic and precise approach – a step ahead for TAVI results improvement, *4Ts* 12th of February 2021.

Участия в български форуми

1. Minimalistic approach in TAVI, *Balkans Endovascular Course*, 30th of November 2019.

БЛАГОДАРНОСТИ

Искам да изкажа своята огромна благодарност на хората, благодарение на които този научен труд намери своята реализация: **най-вече на целия интердисциплинарен екип на УМБАЛ „Аджибадем Сити Клиник“**, който ежедневно извършва прекрасна клинична и интервенционална дейност, за да получи всеки един пациент най-подходящото за него лечение; на моите помлади колеги и по-специално на *д-р Станков, д-р Чернева, д-р Полонски, д-р Бойчев*, които ми оказаха безценна помощ относно събирането и обобщението на данните във вид удобен за статистическа обработка и интерпретация; на *проф. Гроздински и проф. Златарева* за методичната помощ; на *доц. Кундурджиев* за безценната помощ относно статистическата обработка и допълнителните анализи, на административния персонал за логистичната подкрепа.

Благодаря и на моето семейство за вдъхновението, разбирането и подкрепата, без които не бих се решил да се заема с тази задача, изискваща много време и отдаденост.

БИБЛИОГРАФИЯ

1. Baumgartner H, Falk V, Bax J, et al. 2017 ESC/EACTS Guidelines for the management of valvular heart disease. *European heart journal*. 2017;38(36).
2. Mann DL, Zipes DP, Libby P, Bonow RO, Braunwald E. *Braunwald's heart disease: a textbook of cardiovascular medicine*, 2015.
3. Carabello B, Paulus W. Aortic stenosis. *Lancet (London, England)*. 2009;373(9667).
4. Pompilio F, Francesco A-C, Ferdinando B, et al. Epidemiology and cardiovascular risk factors of aortic stenosis. *Cardiovascular Ultrasound*. 2006;4(1):1-5.
5. Cary T, Pearce J. Aortic stenosis: pathophysiology, diagnosis, and medical management of nonsurgical patients. *Critical care nurse*. 2013;33(2).
6. Catherine M. O, Rick A. N, Robert O. B, et al. 2020 ACC/AHA Guideline for the Management of Patients With Valvular Heart Disease: A Report of the American College of Cardiology/American Heart Association Joint Committee on Clinical Practice Guidelines. 2021.
7. Russo M, Taramasso M, Guidotti A, et al. The evolution of surgical valves. *Cardiovascular Medicine* 2017 :12. 2017.

8. Aditya M, Ravi M, Boback Z, Richard J. S. Evolution of Surgical Aortic Valve Replacement in the Era of Transcatheter Valve Technology. *JAMA Surgery*. 2021;152(11):1080-3.
9. Jonathon P. F, David G. P, DL, Walters, John F. F. Transcatheter aortic valve implantation (TAVI): Valve design and evolution. *International Journal of Cardiology*. 2013;168(3):1822-31.
10. Figulla H, Franz M, Lauten A. The History of Transcatheter Aortic Valve Implantation (TAVI)-A Personal View Over 25 Years of development. *Cardiovascular revascularization medicine : including molecular interventions*. 2020;21(3).
11. Cribier A, Eltchaninoff H, Bash A, et al. Percutaneous transcatheter implantation of an aortic valve prosthesis for calcific aortic stenosis: first human case description. *Circulation*. 2002;106(24).
12. Nishimura R, Otto C, Bonow R, et al. 2017 AHA/ACC Focused Update of the 2014 AHA/ACC Guideline for the Management of Patients With Valvular Heart Disease: A Report of the American College of Cardiology/American Heart Association Task Force on Clinical Practice Guidelines. *Circulation*. 2017;135(25).
13. Members ATF, Vahanian A, Alfieri O, et al. Guidelines on the management of valvular heart disease (version 2012)The Joint Task Force on the Management of Valvular Heart Disease of the European Society of

- Cardiology (ESC) and the European Association for Cardio-Thoracic Surgery (EACTS). *European Heart Journal*. 2021;33(19):2451-96.
14. Overtchouk P, Folliguet T, Pinaud F, et al. Transcarotid Approach for Transcatheter Aortic Valve Replacement With the Sapien 3 Prosthesis: A Multicenter French Registry. *JACC Cardiovascular interventions*. 2019;12(5).
 15. Tang G, Zaid S, Gupta E, et al. Impact of Initial Evolut Transcatheter Aortic Valve Replacement Deployment Orientation on Final Valve Orientation and Coronary Reaccess. *Circulation Cardiovascular interventions*. 2019;12(7).
 16. Thiele H, Kurz T, Feistritzer H, et al. General Versus Local Anesthesia With Conscious Sedation in Transcatheter Aortic Valve Implantation: The Randomized SOLVE-TAVI Trial. *Circulation*. 2020;142(15).
 17. Durko AP, Osnabrugge RL, Van Mieghem NM, Milojevic M, Mylotte D, Nkomo VT. Annual number of candidates for transcatheter aortic valve implantation per country: current estimates and future projections. *European Heart Journal*. 2021;39(28):2635-42.
 18. Bernardi F, Ribeiro H. TAVR: Just How Minimalistic Should it Get? *JACC Cardiovascular interventions*. 2019;12(8).
 19. Carlos F, Paul G, Gaspar C, Carmen G, Fabián S, Eduardo G, et al. Implante percutáneo de la válvula aórtica con estrategia minimalista. 87. 2019.

20. Eberhard G, Jan-Malte S. TAVI de vanguardia. ¿Cuánto minimalismo es suficiente? 87. 2019.
21. Sangaraju S, Cox I, Dalrymple-Hay M, , et al. Effect of procedural refinement of transfemoral transcatheter aortic valve implantation on outcomes and costs: a single-centre retrospective study. *Open heart*. 2019;6(2).
22. Bruno A, Santona L, Palmerini T, et al. Predicting and improving outcomes of transcatheter aortic valve replacement in older adults and the elderly. *Expert review of cardiovascular therapy*. 2020;18(10).
23. Howard C, Jullian L, Joshi M, et al. TAVI and the future of aortic valve replacement. *Journal of cardiac surgery*. 2019;34(12).
24. Otto CM, Nishimura RA, Bonow RO, et al. 2020 ACC/AHA Guideline for the Management of Patients With Valvular Heart Disease: Executive Summary: A Report of the American College of Cardiology/American Heart Association Joint Committee on Clinical Practice Guidelines. *Circulation*. 2021 Feb 2;143(5):e35-e71. doi: 10.1161/CIR.0000000000000932.
25. Christopher A, Tiffany P, Simon R, Bernard P. Frailty in Patients Undergoing Transcatheter Aortic Valve Replacement: Frequently Measured, Seldom Managed*. 2020.
26. Michael J. M, Martin B. L, Vinod H. T, et al. Transcatheter Aortic-Valve Replacement with a Balloon-Expandable Valve in Low-Risk Patients. <https://doi.org/101056/NEJMoa1814052>. 2019.

27. Popma J, Deeb G, Yakubov S, et al. Transcatheter Aortic-Valve Replacement with a Self-Expanding Valve in Low-Risk Patients. *The New England journal of medicine*. 2019;380(18).
28. Bourguignon T, Lhommet P, El Khoury R, et al. Very long-term outcomes of the Carpentier-Edwards Perimount aortic valve in patients aged 50-65 years. *European journal of cardio-thoracic surgery : official journal of the European Association for Cardio-thoracic Surgery*. 2016;49(5).
29. Mylotte D, Lefevre T, Søndergaard L, et al. Transcatheter aortic valve replacement in bicuspid aortic valve disease. *Journal of the American College of Cardiology*. 2014;64(22).
30. Rahhab Z, El Faquir N, Tchetché D, et al. Expanding the indications for transcatheter aortic valve implantation. *Nature reviews Cardiology*. 2020;17(2).
31. Tchetché D, de Biase C, van Gils L, et al. Bicuspid Aortic Valve Anatomy and Relationship With Devices: The BAVARD Multicenter Registry. *Circulation Cardiovascular interventions*. 2019;12(1).
32. Al Emam A, Chamsi-Pasha M, Pavlides G. Ostial coronary occlusion during TAVR in bicuspid aortic valve, should we redefine what is a safe ostial height? *International journal of cardiology*. 2016;212.

33. Barbanti M, Gulino S, Costa G, Tamburino C. Optimization and simplification of transcatheter aortic valve implantation therapy. Expert review of cardiovascular therapy. 2018;16(4).
34. Danny D. Minimalist Approach to Evaluating Patients for Transcatheter Aortic Valve Replacement. 2015.
35. Binder R, Webb J, Willson A, et al. The impact of integration of a multidetector computed tomography annulus area sizing algorithm on outcomes of transcatheter aortic valve replacement: a prospective, multicenter, controlled trial. Journal of the American College of Cardiology. 2013;62(5).
36. Toggweiler S, Gurvitch R, Leipsic J, et al. Percutaneous aortic valve replacement: vascular outcomes with a fully percutaneous procedure. Journal of the American College of Cardiology. 2012;59(2).
37. Jabbour A, Boshell D, Sesel K, et al. Inducible myocardial ischaemia diagnosed using computed tomography dipyridamole stress myocardial perfusion technique. Journal of medical imaging and radiation oncology. 2012;56(4).
38. Achenbach S, Delgado V, Hausleiter J, et al. SCCT expert consensus document on computed tomography imaging before transcatheter aortic valve implantation (TAVI)/transcatheter aortic valve replacement (TAVR). Journal of cardiovascular computed tomography. 2012;6(6).

39. Marco B, Denise T, Giuliano C, et al. Optimized Screening of Coronary Artery Disease With Invasive Coronary Angiography and Ad Hoc Percutaneous Coronary Intervention During Transcatheter Aortic Valve Replacement. 2017.
40. Chieffo A, Giustino G, Spagnolo P, et al. Routine Screening of Coronary Artery Disease With Computed Tomographic Coronary Angiography in Place of Invasive Coronary Angiography in Patients Undergoing Transcatheter Aortic Valve Replacement. *Circulation Cardiovascular interventions*. 2015;8(7).
41. Leber A, Becker A, Knez A, et al. Accuracy of 64-slice computed tomography to classify and quantify plaque volumes in the proximal coronary system: a comparative study using intravascular ultrasound. *Journal of the American College of Cardiology*. 2006;47(3).
42. Christopher S, António F, Rui C, et al. Diagnostic accuracy of computed tomography angiography for the exclusion of coronary artery disease in candidates for transcatheter aortic valve implantation. *Scientific Reports*. 2019;9(1):1-6.
43. Mariama A, Thierry L. *Frontiers*. TAVI: Simplification Is the Ultimate Sophistication. *Cardiovascular Medicine*. 2021.

44. Barbanti M, Gulino S, Costa G, Tamburino C. Optimization and simplification of transcatheter aortic valve implantation therapy. Expert review of cardiovascular therapy. 2018;16(4).
45. Naqvi T. Echocardiography in transcatheter aortic (Core)Valve implantation: Part 2-Transesophageal echocardiography. Echocardiography (Mount Kisco, NY). 2018;35(7).
46. Naqvi T. Echocardiography in transcatheter aortic valve implantation-Part 1- Transthoracic echocardiography. Echocardiography (Mount Kisco, NY). 2018;35(7).
47. De Brito F, Carvalho L, Sarmiento-Leite R, et al. Outcomes and predictors of mortality after transcatheter aortic valve implantation: results of the Brazilian registry. Catheterization and cardiovascular interventions : official journal of the Society for Cardiac Angiography & Interventions. 2015;85(5).
48. Attizzani G, Ohno Y, Latib A, et al. Transcatheter Aortic Valve Implantation Under Angiographic Guidance With and Without Adjunctive Transesophageal Echocardiography. The American journal of cardiology. 2015;116(4).
49. Martin G, Philipp L, Michael N, et al. Transcutaneous aortic valve replacement with the Edwards SAPIEN XT and Medtronic CoreValve prosthesis under fluoroscopic guidance and local anaesthesia only. 2014.

50. Durand E, Borz B, Godin M, et al. Transfemoral aortic valve replacement with the Edwards SAPIEN and Edwards SAPIEN XT prosthesis using exclusively local anesthesia and fluoroscopic guidance: feasibility and 30-day outcomes. *JACC Cardiovascular interventions*. 2012;5(5).
51. Melidi E, Latsios G, Toutouzas K, et al. Cardio-anesthesiology considerations for the trans-catheter aortic valve implantation (TAVI) procedure. *Hellenic journal of cardiology : HJC = Hellenike kardiologike epitheorese*. 2016;57(6).
52. Dall'Ara G, Eltchaninoff H, Moat N, et al. Local and general anaesthesia do not influence outcome of transfemoral aortic valve implantation. *International journal of cardiology*. 2014;177(2).
53. Behan M, Haworth P, Hutchinson N, et al. Percutaneous aortic valve implants under sedation: our initial experience. *Catheterization and cardiovascular interventions : official journal of the Society for Cardiac Angiography & Interventions*. 2008;72(7).
54. Ferro C, Chue C, de Belder M, et al. Impact of renal function on survival after transcatheter aortic valve implantation (TAVI): an analysis of the UK TAVI registry. *Heart (British Cardiac Society)*. 2015;101(7).
55. Ehret C, Rossaint R, Foldenauer A, et al. Is local anaesthesia a favourable approach for transcatheter aortic valve implantation? A systematic review

- and meta-analysis comparing local and general anaesthesia. *BMJ open*. 2017;7(9).
56. Mayr N, Hapfelmeier A, Martin K, et al. Comparison of sedation and general anaesthesia for transcatheter aortic valve implantation on cerebral oxygen saturation and neurocognitive outcome†. *British journal of anaesthesia*. 2016;116(1).
57. Mosleh W, Mather J, Amer M, et al. Propensity Matched Analysis Comparing Conscious Sedation Versus General Anesthesia in Transcatheter Aortic Valve Implantation. *The American journal of cardiology*. 2019;124(1).
58. Husser O, Fujita B, Hengstenberg C, et al. Conscious Sedation Versus General Anesthesia in Transcatheter Aortic Valve Replacement: The German Aortic Valve Registry. *JACC Cardiovascular interventions*. 2018;11(6).
59. Oguri A, Yamamoto M, Mouillet G, et al. Clinical outcomes and safety of transfemoral aortic valve implantation under general versus local anesthesia: subanalysis of the French Aortic National CoreValve and Edwards 2 registry. *Circulation Cardiovascular interventions*. 2014;7(4).
60. Toppen W, Johansen D, Sareh S, et al. Improved costs and outcomes with conscious sedation vs general anesthesia in TAVR patients: Time to wake up? *PloS one*. 2017;12(4).

61. Brecker S, Bleiziffer S, Bosmans J, et al. Impact of Anesthesia Type on Outcomes of Transcatheter Aortic Valve Implantation (from the Multicenter ADVANCE Study). *The American journal of cardiology*. 2016;117(8).
62. Vincent J, Rello J, Marshall J, et al. International study of the prevalence and outcomes of infection in intensive care units. *JAMA*. 2009;302(21).
63. Villablanca P, Mohananey D, Nikolic K, et al. Comparison of local versus general anesthesia in patients undergoing transcatheter aortic valve replacement: A meta-analysis. *Catheterization and cardiovascular Interventions: official journal of the Society for Cardiac Angiography & Interventions*. 2018;91(2).
64. Georg M F, Alexandra J L, John W, et al. Local versus general anesthesia for transcatheter aortic valve implantation (TAVR) – systematic review and meta-analysis. *BMC Medicine*. 2014;12(1):1-9.
65. Hosoba S, Yamamoto M, Shioda K, et al. Safety and efficacy of minimalist approach in transfemoral transcatheter aortic valve replacement: insights from the Optimized transCathEter vAlvular interventioN-Transcatheter Aortic Valve Implantation (OCEAN-TAVI) registry. *Interactive cardiovascular and thoracic surgery*. 2018;26(3).
66. Salim H, Arash H, Hawkins G, et al. The incidence of paravalvular regurgitation in transthoracic echocardiography-guided deployment of

- transcatheter aortic valve is comparable to that of transesophageal echocardiography-guided deployment. 2015.
67. Hyman M, Vemulapalli S, Szeto W, et al. Conscious Sedation Versus General Anesthesia for Transcatheter Aortic Valve Replacement: Insights from the National Cardiovascular Data Registry Society of Thoracic Surgeons/American College of Cardiology Transcatheter Valve Therapy Registry. *Circulation*. 2017;136(22).
68. Van der Wulp K, Thijs I, et al. Incidence and predictors of vascular complications in transaxillary TAVI. *EuroIntervention : journal of EuroPCR in collaboration with the Working Group on Interventional Cardiology of the European Society of Cardiology*. 2020;15(15).
69. Blackstone E, Suri R, Rajeswaran J, et al. Propensity-matched comparisons of clinical outcomes after transapical or transfemoral transcatheter aortic valve replacement: a placement of aortic transcatheter valves (PARTNER)-I trial substudy. *Circulation*. 2015;131(22).
70. Auffret V, Bedossa M, Boulmier D, et al. [From FRANCE 2 to FRANCE TAVI: are indications, technique and results of transcatheter aortic valve replacement the same?]. *Presse medicale (Paris, France : 1983)*. 2015;44(7-8).
71. De Jaegere P, van Dijk L, Laborde J, et al. True percutaneous implantation of the CoreValve aortic valve prosthesis by the combined use of ultrasound

- guided vascular access, Prostar(R) XL and the TandemHeart(R).
EuroIntervention: Journal of EuroPCR in collaboration with the Working Group on Interventional Cardiology of the European Society of Cardiology. 2007;2(4).
72. Bernardi F, Gomes W, de Brito F, et al. Surgical cutdown versus percutaneous access in transfemoral transcatheter aortic valve implantation: Insights from the Brazilian TAVI registry. Catheterization and cardiovascular interventions : official journal of the Society for Cardiac Angiography & Interventions. 2015;86(3).
73. Hernández-Enriquez M, Andrea R, Brugaletta S, et al. Puncture Versus Surgical Cutdown Complications of Transfemoral Aortic Valve Implantation (from the Spanish TAVI Registry). The American journal of cardiology. 2016;118(4).
74. Biancari F, Romppanen H, Savontaus M, et al. MANTA versus ProGlide vascular closure devices in transfemoral transcatheter aortic valve implantation. International journal of cardiology. 2018;263.
75. Al-Ani A, Hoffmann P, von Lueder T, Opdahl A. Safety and efficacy of hybrid vascular closure technique using both a suture- and collagen-mediated closure device after transfemoral transcatheter aortic valve implantation. Catheterization and cardiovascular interventions : official journal of the Society for Cardiac Angiography & Interventions. 2020;95(6).

76. De Palma R, Settergren M, Rück A, et al Impact of percutaneous femoral arteriotomy closure using the MANTA TM device on vascular and bleeding complications after transcatheter aortic valve replacement. Catheterization and cardiovascular interventions : official journal of the Society for Cardiac Angiography & Interventions. 2018;92(5).
77. Sawaya F, Lefèvre T, Spaziano M, et al. Transfemoral Transcatheter Aortic Valve Implantation: How Minimalistic Can We Become? Journal of interventional cardiology. 2016;29(6).
78. Ilaria D, Francesco B, Carlo T, et al. Percutaneous management of vascular access in transfemoral transcatheter aortic valve implantation. <http://www.wjnet.com/>. 2014.
79. Allende R, Urena M, Cordoba J, et al. Impact of the use of transradial versus transfemoral approach as secondary access in transcatheter aortic valve implantation procedures. The American journal of cardiology. 2014;114(11).
80. Paul F, Andrada B, Yoni G, et al. Impact of Rapid Ventricular Pacing on Outcome After Transcatheter Aortic Valve Replacement. 2018.
81. Faurie B, Souteyrand G, Staat P, et al. Left Ventricular Rapid Pacing Via the Valve Delivery Guidewire in Transcatheter Aortic Valve Replacement. JACC Cardiovascular interventions. 2019;12(24).
82. Cribier A, Savin T, Saoudi N, et al. [Percutaneous transluminal aortic valvuloplasty using a balloon catheter. A new therapeutic option in aortic

- stenosis in the elderly]. Archives des maladies du coeur et des vaisseaux. 1986;79(12).
83. Ben-Dor I, Pichard A, Satler L, et al. Complications and outcome of balloon aortic valvuloplasty in high-risk or inoperable patients. JACC Cardiovascular interventions. 2010;3(11).
84. Khawaja M, Sohal M, Valli H, et al. Standalone balloon aortic valvuloplasty: indications and outcomes from the UK in the transcatheter valve era. Catheterization and cardiovascular interventions : official journal of the Society for Cardiac Angiography & Interventions. 2013;81(2).
85. Deharo P, Jaussaud N, Grisoli D, et al. Impact of Direct Transcatheter Aortic Valve Replacement Without Balloon Aortic Valvuloplasty on Procedural and Clinical Outcomes: Insights From the FRANCE TAVI Registry. JACC Cardiovascular interventions. 2018;11(19).
86. Bagur R, Kwok C, Nombela-Franco L, et al. Transcatheter Aortic Valve Implantation With or Without Preimplantation Balloon Aortic Valvuloplasty: A Systematic Review and Meta-Analysis. Journal of the American Heart Association. 2016;5(6).
87. Fink N, Segev A, Kornowski R, et al. Balloon dilatation and outcome among patients undergoing trans-femoral aortic valve replacement. International journal of cardiology. 2017;230.

88. Kapadia S, Kodali S, Makkar R, et al. Protection Against Cerebral Embolism During Transcatheter Aortic Valve Replacement. *Journal of the American College of Cardiology*. 2017;69(4).
89. Bagur R, Solo K, Alghofaili S, et al. Cerebral Embolic Protection Devices During Transcatheter Aortic Valve Implantation: Systematic Review and Meta-Analysis. *Stroke*. 2017;48(5).
90. Bijuklic K, Haselbach T, Witt J, et al. Increased Risk of Cerebral Embolization After Implantation of a Balloon-Expandable Aortic Valve Without Prior Balloon Valvuloplasty. *JACC Cardiovascular interventions*. 2015;8(12).
91. Alkhouli M, Zack C, Sarraf M, et al. Morbidity and Mortality Associated With Balloon Aortic Valvuloplasty: A National Perspective. *Circulation Cardiovascular Interventions*. 2017;10(5).
92. Kleiman N, Maini B, Reardon M, et al. Neurological Events Following Transcatheter Aortic Valve Replacement and Their Predictors: A Report From the CoreValve Trials. *Circulation Cardiovascular interventions*. 2016;9(9).
93. Grube E, Naber C, Abizaid A, et al. Feasibility of transcatheter aortic valve implantation without balloon pre-dilation: a pilot study. *JACC Cardiovascular interventions*. 2011;4(7).
94. Fiorina C, Maffeo D, Curello S, et al. Direct transcatheter aortic valve implantation with self-expandable bioprosthesis: feasibility and safety.

- Cardiovascular revascularization medicine : including molecular interventions. 2014;15(4).
95. Spaziano M, Sawaya F, Chevalier B, et al. Comparison of Systematic Predilation, Selective Predilation, and Direct Transcatheter Aortic Valve Implantation With the SAPIEN S3 Valve. *The Canadian Journal of Cardiology*. 2021;33(2):260-8.
96. Leclercq F, Robert P, Akodad M, et al. Prior Balloon Valvuloplasty Versus Direct Transcatheter Aortic Valve Replacement: Results From the DIRECTAVI Trial. *JACC Cardiovascular interventions*. 2020;13(5).
97. Toutouzas K, G B, Voudris V, Drakopoulou M, et al. Pre-Dilatation Versus No Pre-Dilatation for Implantation of a Self-Expanding Valve in All Comers Undergoing TAVR: The DIRECT Trial. *JACC Cardiovascular interventions*. 2019;12(8).
98. Harrison J, Hughes G, Reardon M, et al. Balloon Post-Dilation Following Implantation of a Self-Expanding Transcatheter Aortic Valve Bioprosthesis. *JACC Cardiovascular interventions*. 2017;10(2).
99. Wang N, Lal S. Post-dilation in transcatheter aortic valve replacement: A systematic review and meta-analysis. *Journal of interventional cardiology*. 2017;30(3).
100. O' Sullivan K, Bracken-Clarke D, Segurado R, et al. Is local anesthesia the optimum strategy in retrograde transcatheter aortic valve implantation? A

- systematic review and meta-analysis. The Thoracic and cardiovascular surgeon. 2014;62(6).
101. Ates I, Cilingiroglu M. Percutaneous access versus surgical cut down for TAVR: Where do we go from here? Catheterization and cardiovascular interventions : official journal of the Society for Cardiac Angiography & Interventions. 2018;91(7).
102. Drafts B, Choi C, Sangal K, et al. Comparison of outcomes with surgical cut-down versus percutaneous transfemoral transcatheter aortic valve replacement: TAVR transfemoral access comparisons between surgical cut-down and percutaneous approach. Catheterization and cardiovascular interventions : official journal of the Society for Cardiac Angiography & Interventions. 2018;91(7).
103. Vora A, Rao S. Percutaneous or surgical access for transfemoral transcatheter aortic valve implantation. Journal of thoracic disease. 2018;10(Suppl 30).
104. Maria K, Ioannis K, George L, et al. Pacemaker insertion. 3. 2015.
105. Toggweiler S, Kobza R. Pacemaker implantation after transcatheter aortic valve: why is this still happening? Journal of thoracic disease. 2018;10(Suppl 30).
106. Hamandi M, Tabachnick D, Lanfear A, et al. Effect of new and persistent left bundle branch block after transcatheter aortic valve replacement on long-

- term need for pacemaker implantation. Proceedings (Baylor University Medical Center). 2020;33(2).
107. Chekrallah C, Marco B, Antonio M-G, et al. Long-Term Outcomes in Patients With New-Onset Persistent Left Bundle Branch Block Following TAVR. 2019.
108. Tzamtzis S, Viquerat J, Yap J, et al. Numerical analysis of the radial force produced by the Medtronic-CoreValve and Edwards-SAPIEN after transcatheter aortic valve implantation (TAVI). Medical engineering & physics. 2013;35(1).
109. Muñoz-García A, Hernández-García J, Jiménez-Navarro M, et al. Factors predicting and having an impact on the need for a permanent pacemaker after CoreValve prosthesis implantation using the new Accutrak delivery catheter system. JACC Cardiovascular interventions. 2012;5(5).
110. Husser O, Pellegrini C, Kessler T, et al. Predictors of Permanent Pacemaker Implantations and New-Onset Conduction Abnormalities With the SAPIEN 3 Balloon-Expandable Transcatheter Heart Valve. JACC Cardiovascular interventions. 2016;9(3).
111. Leon MB, Smith CR, Mack M, et al. Transcatheter Aortic-Valve Implantation for Aortic Stenosis in Patients Who Cannot Undergo Surgery. <https://doi.org/10.1056/NEJMoa1008232>. 2010.
112. Dharam J. K. Placement of Aortic Transcatheter Valves 2A - American College of Cardiology. 2021.

113. Voigtländer L, Seiffert M. Expanding TAVI to Low and Intermediate Risk Patients. *Frontiers in cardiovascular medicine*. 2018;5.
114. Anantha-Narayanan M, Kandasamy V, Reddy Y, et al. Low-Risk Transcatheter Versus Surgical Aortic Valve Replacement - An Updated Meta-Analysis of Randomized Controlled Trials. *Cardiovascular revascularization medicine : including molecular interventions*. 2020;21(4).
115. Paul G, Roxana M, Jean-Philippe C, et al. Antithrombotic Therapy After Transcatheter Aortic Valve Replacement. 2019.
116. Shivaraju A, Thilo C, Sawlani N, et al. Aortic Valve Predilatation with a Small Balloon, without Rapid Pacing, prior to Transfemoral Transcatheter Aortic Valve Replacement. *BioMed Research International*. 2018;2018.
117. Arsalan M, Walther T. Durability of prostheses for transcatheter aortic valve implantation. *Nature reviews Cardiology*. 2016;13(6).
118. Athappan G, Patvardhan E, Tuzcu E, et al. Incidence, predictors, and outcomes of aortic regurgitation after transcatheter aortic valve replacement: meta-analysis and systematic review of literature. *J Am Coll Cardiol*. 2013;61(15).
119. Daneault B, Koss E, Hahn R, et al. Efficacy and safety of postdilatation to reduce paravalvular regurgitation during balloon-expandable transcatheter aortic valve replacement. *Circulation Cardiovascular interventions*. 2013;6(1).

120. Abdelghani M, de Winter R, Miyazaki Y, et al. Determinants of success and hemodynamic impact of balloon postdilatation of self-expanding transcatheter aortic valves. *Catheterization and cardiovascular interventions: official journal of the Society for Cardiac Angiography & Interventions*. 2018;92(5).
121. Siontis G, F P, Pilgrim T, Mavridis D, et al. Transcatheter aortic valve implantation vs. surgical aortic valve replacement for treatment of severe aortic stenosis: a meta-analysis of randomized trials. *European heart journal*. 2016;37(47).
122. Gilbert H.L. T, Syed Z, lassen M, et al. "Cusp-Overlap" View Simplifies Fluoroscopy-Guided Implantation of Self-Expanding Valve in Transcatheter Aortic Valve Replacement. 2018.
123. Mendiz OA, Noč M, Fava CM, et al. Impact of Cusp-Overlap View for TAVR with Self-Expandable Valves on 30-Day Conduction Disturbances. *Journal of Interventional Cardiology*. 2021;2021.
124. Goldsweig A, Al-Ani A, Almomani A. Pacemaker Requirements following Self-Expanding Transcatheter Aortic Valve Replacement. *Cardiology*. 2020;145(1).