

МЕДИЦИНСКИ УНИВЕРСИТЕТ – СОФИЯ  
МЕДИЦИНСКИ ФАКУЛТЕТ – СОФИЯ  
УНИВЕРСИТЕТСКА БОЛНИЦА „АЛЕКСАНДРОВСКА”  
КАТЕДРА ПО УРОЛОГИЯ

Д-Р БОРИЛ ПЕТРОВ ПЕТРОВ

**ЕНДОСКОПСКА ЕКСТРАПЕРИТОНЕАЛНА  
РАДИКАЛНА  
ПРОСТАТОВЕЗИКУЛЕКТОМИЯ (ЕЕРПЕ) И  
НЕЙНАТА ЕФЕКТИВНОСТ ПРИ  
ЛЕЧЕНИЕТО НА ПРОСТАТНИЯ КАРЦИНОМ**

**ДИСЕРТАЦИЯ**

За присъждане на образователна и научна степен  
“ДОКТОР”  
Научна специалност 03.01.42

Научни ръководители:  
Доц. д-р Красимир Проданов Янев, дм  
Доц. д-р Маринчо Иванов Георгиев, дм

София, 2021

*На баца ми!*

## СПИСЪК НА ИЗПОЛЗВАНИТЕ СЪКРАЩЕНИЯ

РПЖ – рак на простатната жлеза

РРП – радикална ретропубична простатектомия

ЛРП – лапароскопска радикална простатектомия

ЕЕРПЕ – ендоскопска екстраперитонеална радикална простатектомия

ПСА – простатен специфичен антиген

ТРУЗ – трансректален ултразвук

ЯМР – ядрено-магнитен резонанс

КАТ – компютърна аксиална томография

ПЕТ – позитрон емисионна томография

ПКФ – простатна кисела фосфатаза

ЛХ – лутеинизиращ хормон

ДХТ – дехидротестостерон

ДПХ – доброкачествена простатна хиперплазия

ТУР – трансуретрална резекция

ДРИ – дигитално ректално изследване

АУА – Американска Урологична Асоциация

СЗО – Световна Здравна Организация

## **СЪДЪРЖАНИЕ**

### **I. ВЪВЕДЕНИЕ**

### **II. ЛИТЕРАТУРЕН ОБЗОР**

1. Простата
  - 1.1 Анатомия
  - 1.2 Функция
  - 1.3 Хормонална регулация
    - 1.3.1 Тестостерон
    - 1.3.2 Естрогени
    - 1.3.3 Пролактин
2. Епидемиология, етиология, карциногенеза и биология на рака на простатната жлеза
  - 2.1 Епидемиология
  - 2.2 Етиология
  - 2.3 Карциногенеза
  - 2.4 Биология
3. Патология
  - 3.1 Класификация на карциномите на простатата
  - 3.2 Степенуване
  - 3.3 Форми на карцинома на простатата
4. Диагностика
  - 4.1 Простатен специфичен антиген (ПСА)
  - 4.2 Дигитално ректално изследване
  - 4.3 Трансректален ултразвук и биопсия
  - 4.4 Ядрено-магнитен резонанс
  - 4.5 Компютърна томография
  - 4.6 ПЕТ скенер
  - 4.7 Костна сцинтиграфия
  - 4.8 Определяне на стадия

## 5. Терапия

### 5.1 Отворена радикална простатовезикулектомия

#### 5.1.1 Перинеална радикална простатектомия

#### 5.1.2 Ретропубична радикална простатектомия

### 5.2 Радиотерапия

### 5.3 Хормонална терапия

### 5.4 Минимално инвазивна радикална простатектомия

#### 5.4.1 История на лапароскопията

#### 5.4.2 Лапароскопска радикална простатектомия

#### 5.4.3 Ендоскопска екстраперитонеална радикална простатектомия (ЕЕРПЕ)

#### 5.4.4 Робот- асистирана радикална простатектомия

## **III. ЦЕЛ И ЗАДАЧИ**

## **IV. МАТЕРИАЛ И МЕТОДИ**

### 1. Клиничен материал – данни и набор от пациенти

### 2. Методи

#### 2.1. Техника на ЕЕРПЕ

##### 2.1.1 Позициониране на пациента

##### 2.1.2 Разположение на троакарите

##### 2.1.3 Тазова лимфаденектомия

##### 2.1.4 Лигиране на плексуса на Santorini

##### 2.1.5 Дисекция на шийката на пикочния мехур

##### 2.1.6 Препариране на семенните мехурчета

##### 2.1.7 Инцизия на фасцията на Денонвил

##### 2.1.8 Апикална дисекция

##### 2.1.9 Уретро-везикална анастомоза

###### 2.1.9.1 С единични шевове

###### 2.1.9.2 С продължителен шев

### 3. Статистически методи

## **V. РЕЗУЛТАТИ**

1. Анализ на предоперативните данни
  - 1.1 Възраст
  - 1.2 Стойности на ПСА
  - 1.3 Предоперативна хистология
  - 1.4 Потентност
  - 1.5 Предоперативни интервенции на простатата
2. Вид на оперативната интервенция
  - 2.1 Продължителност на операцията
  - 2.2 Интраоперативна кръвозагуба
  - 2.3 Интраоперативни усложнения
3. Постоперативни усложнения
4. Постоперативна цистография
5. Окончателни хистологични данни
  - 5.1 pT- стадий
  - 5.2 pN- стадий
  - 5.3 Степен на злокачественост
  - 5.4 Оценка по Gleason
  - 5.5 Хистологична оценка на резекционните линии

## **VI. ОБСЪЖДАНЕ**

## **VII. ЗАКЛЮЧЕНИЕ**

## **VIII. ИЗВОДИ**

## **IX. ПРИНОСИ**

## **X. БИБЛИОГРАФИЯ**

## **XI. ПУБЛИКАЦИИ И НАУЧНИ СЪОБЩЕНИЯ, СВЪРЗАНИ С ДИСЕРТАЦИОННИЯ ТРУД**

## **XII. ПРИЛОЖЕНИЯ**

## I. ВЪВЕДЕНИЕ

Ракът на простатната жлеза (РПЖ) е важен медико-социален проблем не само при застаряващите мъже, но и в по-млада възраст, той се „подмладява”. РПЖ е най-честото злокачествено заболяване у мъжете в Европа с честота 62.1/100 000( около 450 000 нови случаи през 2018г.) и е на второ място като причина за смърт след рака на белия дроб /1,2/. По данни на Българския национален раков регистър през 2015 г. са регистрирани 2545 нови пациенти с РПЖ /3/. Това прави 72.9/100 000 заболяемост. Същата година от РПЖ са починали 967 пациенти. Фактичестката смъртност е 27.7/100 000. След злокачествените тумори на кожата РПЖ е най-често срещаното злокачествено заболяване сред мъжете в България.

В повечето страни от Европейската общност като цяло смъртността от РПЖ е с тенденция да намалява(8-14/100 000). През 2015 г. тя е спаднала до 10.7/100 000 и продължава да намалява, за разлика от нашата страна, Румъния и Русия, където все още продължава да расте /4/.

Тенденцията за намаляване на смъртността от РПЖ в страните от Западна Европа е в резултат на много добрата ранна диагностика и изключителния напредък в лечението на това заболяване с широкото прилагане на радикалната простатектомия при ограничени в простатата тумори, а така също и на комбинирана антиандрогенна и лъчетерапия в случаите на локално авансирало заболяване /5, 6/.

Основните причини за все още увеличаваща се смъртност от РПЖ у нас се дължат на закъснялата диагностика на заболяването в резултат на ниската здравна култура на населението, самолечуване, липса на профилактични прегледи, неспазване алгоритмите за диагностика от страна на специалистите, но също много важно е

късното въвеждане на съвременните методи на лечение и то само в няколко големи медицински центрове в страната.

Радикалната ретропубична простатектомия (РРП) е въведена в България през 1995 г. /7/; лапароскопската радикална простатектомия (ЛРП) 2005 г. /8/; ендоскопска екстраперитонеална радикална простатектомия през 2010; робот-асистираната ЛРП 2011г. /9/, брахитерапия 2010 г. /10/.

„Лапароскопия” произхожда от 2 гръцки думи, означаващи фланг (страна) и вътрешност. Днес лапароскопия означава процедура, при която съдържанието на интраперитонеалната кухина или на екстраперитонеалното пространство се изследват и манипулират при диагностични и/или терапевтични интервенции. Първ прилага експериментално лапароскопия в началото на ХХ век Georg Kelling, който вкарал въздух в абдоминалната кухина на куче и огледал коремните органи с цистоскоп /11/. До 1990 г. лапароскопията в урологията се прилага спорадично и само с диагностична цел. През 1991 г. Clayman съобщава за първата лапароскопски направена нефректомия /12/. По същото време Schuessler съобщава за първата лапароскопски направена лимфаденектомия за рак на простатата /13/. Същият автор описва отстраняване на семенните мехурчета по време на лапароскопска лимфаденектомия /14/. През 1992 г. Schuessler прави първата трансперитонеална лапароскопска радикална простатектомия и публикува резултатите от тяхната начална серия от 9 пациенти през 1997 г. /15/. Важно е да се отбележи, че тези първи операции (общо 9 за 5 години) са продължавали средно по 9 часа, което е наложило необходимостта от по-нататъшно усъвършенстване на оперативната техника.

Rabou и сътр. описват първата екстраперитонеална радикална простатектомия и за разлика от Schuessler те са много по-

удовлетворени от резултатите от новоразвиващата се техника /16/. По-нататъшното развитие на тази техника се свързва със Stolzenburg et al. и е известна като ендоскопска екстраперитонеална радикална простатектомия (ЕЕРПЕ) през 2002 г. /17/. Терминът ЕЕРПЕ се използва, за да опише напълно екстраперитонеалния достъп до простатата за радикална простатектомия. На базата на големия си оперативен опит с тази техника същият авторски колектив от Университетската клиника в Лайпциг предлага много модификации и подобрения на тази операция, включително стандартизиране на достъпа за съхраняване на съдовонервния сноп на простатата, имащ отношение към запазване на потенцията /18, 19/. Особен принос за запазване на постоперативната континентност има установената анатомична структура на външния уретрален сфинктер от същия колектив.

Понастоящем ЕЕРПЕ е първи метод на избор за пациенти с локализиран рак на простатата в бързо увеличаващия се брой на „простатни” центрове в света.

Това беше и идеята на настоящия дисертационен труд - да **обобщим интра- и ранните следоперативни резултати на направените от нас ендоскопски екстраперитонеални простатектомии в Университетските клиники в Лайпциг и София.**

## II. ЛИТЕРАТУРЕН ОБЗОР

### 1. Простата

#### 1.1. Анатомия

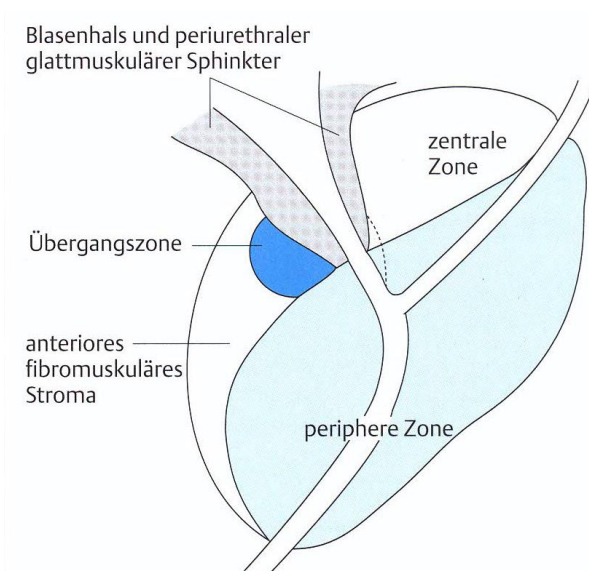
Простатната жлеза (от гръцкото наименование Prostates = “който стои отпред”) като част от мъжката полова система, образува функционална единица заедно със семенниците (тестисите), надсеменниците, семепроводите, семенните мехурчета и булбоуретралната жлеза (Cowper). В качеството си на фибромускулен и жлезист орган тя е разположена каудално от пикочния мехур. Нормалната простата на възрастния индивид тежи около 20 гр. и покрива по надлъжната си ос около 2.5 см. от дължината на уретрата. Вентрално простата е фиксирана към дорзалната повърхност на долната симфиза (symphysis pubis) чрез ligamenta puboprostatica, а каудално се придържа от урогениталната диафрагма. На задната страна на простата диагонално преминаващите семепроводи (ductus ejaculatorii) пробиват жлезата и се свързват със семенното хълмче (colliculus seminalis) само на няколко милиметра проксимално от външния сфинктер на уретрата (sphincter urethrae externus) в лумена на простатната част на уретрата /20/. Задната страна на простатата граничи с ректума, от който я разделя само тънък слой съединителна тъкан, т.нар. фасция на Денонвил.

Хистологично простатната жлеза се състои от 30-50 жлезни лобчета (ацини), които са обвити със строма, състояща се от гладка мускулатура и съединителна тъкан с колагенови, ретикулярни и еластични влакънца.

McNeal популяризира концепцията за зонава анатомия на простатата/21/. Той я подразделя на няколко зони(фиг. 1):

- **централна зона(zentrale Zone)**, разположена дорзокраниално с жлези с широк лумен

- **преходна зона(Übergangszone)**, с жлези с тесен лумен, разположена медиолатерално на уретрата
- **периферна зона(periphäre Zone)**, която също е с жлези с широк лумен и строма, обхващаща централната зона
- **предна фибромускулна (агландуларна) зона(anteriores fibromuskuläres Stroma)**



**Фиг. 1.** Зоново разпределение на простатата според McNeal (по Jocham et al.2007)

Тези зони се засягат различно от неопластичните заболявания на простатата. Около 60 – 70% от РПЖ произхожда от периферната зона, 10-20% - от переходната и 5-10% - от централната зона. ДПХ като правило се развива от переходната зона.

Клетките на жлезния епител показват характерните признаци на секретиреща жлезиста клетка. Отделните простатни жлези се състоят от базални клетки и цилиндричен епител, отделящ секрет.

В секретирания жлезен епител имунохистохимично освен андрогенния рецептор се отделят също специфичната простатна кисела фосфатаза (ПКФ) и простатния специфичен антиген (ПСА) /22/.

Кръвоснабдяването на простата се извършва от aa. vesicales inferiores, aa. pudendae internae и aa. rectales mediae. Венозният отток се осъществява съвместно с дълбоката дорзална вена на пениса (v. dorsalis penis) през разширен перипростатен плексус (plexus Santorini). Дренажът на лимфните съдове става в noduli lymphatici iliaci interni et externi. Простата се инервира от разширена гъста мрежа от симпатикови и парасимпатикови нервни влакна, тръгващи от plexus pelvici и plexus vesicalis.

## **1.2. Функция на простата**

Простата произвежда млечен секрет с рядка консистенция, който образува 30-40 % от обема на еякулата. Простатният секрет е с кисела реакция (pH 6.4-6.8) и освен голямото количество спермин и спермидин (за повишаване подвижността и способността за оплождане на сперматозоидите) съдържа и простагландин за стимулация на матката. Цитратът и цинксъдържащите части отговарят за буферното действие със семиналната плазма, както и за влиянието върху тестостероновия метаболизъм. Протеазите втечняват простатния секрет /23/.

## **1.3. Хормонална регулация**

### **1.3.1. Тестостерон**

Простатата е хормонално чувствителен орган, който превръща циркулиращия в кръвта тестостерон в неговата активна форма – ДХТ (дехидротестостерон). Тестостеронът се образува и отделя от клетките на Лайдиг в тестисите в 90 % и само 10 % - от

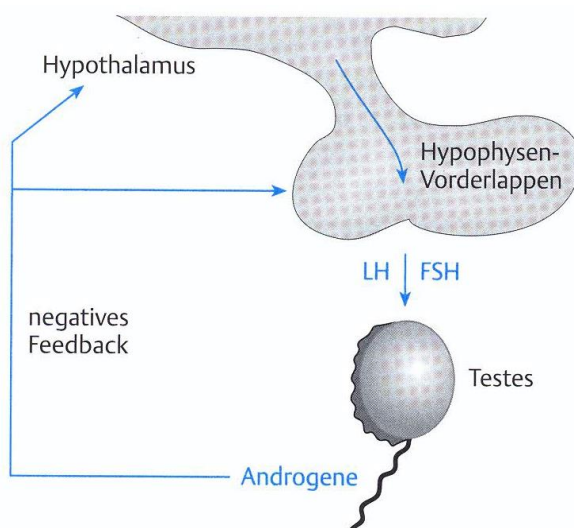
надбъбречните жлези, стимулирани от ЛХ (лутеинизиращ хормон)- (фиг.2). След постъпването на тестостерона от кръвта в простатата той се редуцира интрацелуларно от ензима  $5\alpha$ -редуктаза до биологично активния ДХТ и се свързва с андрогенните рецептори /24/.

### 1.3.2. Естрогени

При мъжа естрогените се срещат само в ниски серумни нива. Те произлизат от тестикуларната секреция и периферната ароматизация на тестостерона в мастната тъкан. Техният механизъм на действие при мъжа не е напълно изяснен, но се предполага, че имат синергичен ефект спрямо андрогените на простатата /23/.

### 1.3.3. Пролактин

Пролактинът е хипофизен хормон, който увеличава синтеза на андрогени в тестисите и надбъбречните жлези, а така също усилва действието на тестостерона и приемането му в тъканта на простата. По отношение на развитието на ДПХ (доброкачествена простатна хиперплазия) или РПЖ изглежда, че играе второстепенна роля /23/.



**Фиг. 2.** Схематично представяне на хипоталамо-хипофизо-гоналната ос (по Jocham et al.2007)

## **2. Епидемиология, етиология, карциногенеза и биология на РПЖ**

### **2.1. Епидемиология**

Карциномът на простатата е второто по честота раково заболяване при мъжете над 40 години, след бронхиалния карцином. Заболеваемостта от карцином на простатата подлежи на географски и етнологични различия. На първо място сред раковите заболявания у мъжете, със заболяемост от 21%, е афро-американското население в САЩ. Азиатските народи имат сравнително нисък дял на заболяемост – 1-7 / 100 000. Във Федерална република Германия този дял варира между 26-29/100 000. Наблюдава се обаче тенденция за увеличение в световен мащаб. По данни на Националния център за здравна информация за България през 2011 г. са регистрирани 2637 нови пациенти с РПЖ. Починалите от РПЖ за същата година са 900 пациенти. С честота 16.1% от всички злокачествени заболявания у мъжете РПЖ е на второ място.

По-малко от 1% от карциномите на простата се диагностицират преди навършване на 40-годишна възраст. Пикът на честота на заболяването е между 70 и 75-годишна възраст.

### **2.2. Етиология**

Причините за възникване на карцинома на простатата все още остават до голяма степен неясни. Като рискови фактори са установени:

- Възраст
- Фамилна анамнеза
- Етническа принадлежност

За потенциални рискови фактори се приемат:

- Хранене /прием на хиперкалорични храни, съчетани с

- намалена физическа активност/  
- затлъстяване - до 40% по-висок риск от заболяване  
- хиповитаминози и дефицит на олигоелементи  
/22, 25/.

### **2.3. Карциногенеза**

Според концепцията за стволовите клетки карциномните клетки се развиват от трансформирани стволови клетки, локализирани в слоя на базалните клетки на простатата. Тези клетки са загубили базално-клетъчния си фенотип. Те са възприели секреторни свойства, но продължават да притежават пролиферативна активност като предишните клетки от слоя на базално-клетъчния слой. Този процес на диференциация от базални клетки към клетки със секреторни свойства се индуцира от циркулиращите андрогени и зависи от броя на реагиращите андрогенни прицелни клетки в базално-клетъчния слой. Инвазивният характер на карциномите на простатата се основава на образуването на нов материал от базални мембрани, който е необходим за проникването на туморните клетки през екстрацелуларната матрица /26/.

### **2.4. Биология на туморите**

Простатният карцином основно произхожда от ацинарния епител (ацинарен аденокарцином) /27/. Минимален процент (0.2-0.8 %) се развива от епитела на каналите (дуктален аденокарцином), който по-често е комбиниран с ацинарен карциномен компонент.

Простатният карцином показва широка морфологична палитра. При това могат да възникнат еднородни и нееднородни модели. Около 95% от карциномите на простатата съответстват на обичайния тип. Около 47-49 % от тях имат еднороден, а 51-53 % нееднороден строеж. При нееднородните карциноми прогнозата, а с

това и терапията, се определя от най-ниската в структурно отношение степен на диференциация /22/.

В над 70 % от пациентите растежът на тумора започва в задния или страничния дял на простатата, а при около 10 % в жлезите на предната комисура. При 10-20 % произходът на тумора не може да бъде установен. В над 85 % от случаите се касае за мултифокален карцином. Разпространението на тумора се осъществява чрез инфилтриращ растеж най-напред в рамките на простатата, а по-късно се стига до инфилтрация на семенните мехурчета и на тазовата съединителна тъкан, относително рядко на ректума, пикочния мехур или уретрата.

Трите епителиални типа клетки на простатата - секреторно-жлезисти, базални и ендокринни клетки - се засягат по най-различен начин от карциногенезата. Обичайният карцином на простата се изявява имунохистохимично напр. като секреторния епител, т.е. той съдържа простатна кисела фосфатаза и простатен специфичен антиген. Антигенните рецептори също се срещат само в секреторния епител, докато базалните клетки и клетките на стромата съдържат естрогенни рецептори, но такива липсват в секреторния епител /28/.

### **3. Патология**

#### **3.1. Класификация на карциномите на простата**

Приблизително 95 % от карциномите на простатата са аденокарциноми, по-рядко се описват преходноклетъчни и плоскоепителни карциноми. Могат да се разграничат еднородни и нееднородни карциноми на простатата, като двете групи са равностойни по честота /29,30/. Преглед на честотното разпределение на отделните хистологични типове е представен на **таблица 1.**

<b>Вид на карцинома на простата</b>	<b>Честота</b>
<b>1. Еднороден карцином на простата</b>	<b>44 %</b>
- високо диференциран аденокарцином	14 %
- ниско диференциран аденокарцином	15 %
- крибриформен карцином	7 %
- солиден недиференциран карцином	8 %
<b>2. Нееднороден карцином на простатата</b>	<b>53 %</b>
- високо и ниско диференциран аденокарцином	7 %
- крибриформен и солиден карцином	6 %
- крибриформен образец от други типове	25 %
- други комбинации	15 %
<b>3. Редки форми</b>	<b>3.0 %</b>
- ендометроиден карцином	0.2 %
- уротелиален клетъчен карцином на преходния епител	2.0 %
	0.3 %
- плоскоепителен карцином	0.2 %
- слузест карцином	0.1 %
- аденоидно-цистичен карцином	0.1 %
- карциносакром	0.1 %

**Таблица 1:** Класификация на карциномите на простатата с честотно разпределение

### **3.2. Степенуване (Grading)**

Определянето степента на злокачественост на карциномите на простатата има за цел да разкрие корелации с клинични картини, а с това и да предостави на разположение прогностичен фактор, който да улеснява вземането на решение относно избора на терапия. При степенуването се вземат предвид хистологични образци и

цитологични параметри. Различават се две класификационни системи за степенуване:

- класификация по Gleason
- класификация по Mostofi (СЗО)

Като най-съществена от тях се е наложила класификацията по Gleason. Тя е създадена през 1966 г. от Donald F. Gleason, включена е в класификациите на СЗО от 1993 г. и е претърпяла няколко актуализации /27, 31, 32,33, 34, 35, 36/.

В основата на “Класификацията по Gleason” са заложили различни примери за растеж на карцинома на простатата, които след отпадането на хистологичната архитектура подчертават увеличаващите се различия на карцинома от нормалните клетки. Тъй като често при карциномите на простатата са налице няколко различни варианти за растеж, системата за степенуване е разделена на първичен (преобладаващ) и вторичен (друг) модел (**табл. 2**).

Класификацията описва един сбор между 2 и 10 като 2 е най-малко агресивен, а 10 – най-агресивен тип тумор. Прогнозата е благоприятна при Gleason score до 6 и неблагоприятна от 7 нагоре. Изчисляването на Gleason score става:

- при еднакво структурирани тумори – точките според дадената табела, умножени по 2
- при различно структурирани тумори – точките за преобладаващата част (т.н. първичен грейдинг), събрани с точките за частта, която образува втората по големина компонента (т.н. вторичен грейдинг). Когато при пункционна биопсия са налице повече от 2 различни части за вторичен грейдинг се използва най-неблагоприятната част.

През последните години в урологичната литература се обсъжда въвеждането и на „третичен” Gleason /37, 38, 39,40,41,42/.

Пример	Форма на жлезите	Размери на жлезите	Разстояние между жлезите	Граница на огнището	Инвазия в стромата
1	единични, обли	средни	плътно прилепнали	ясно различима	минимална
2	единични, заоблени, различаващи се от пример 1	средни	Разделени една от друга на разстояние колкото диаметъра на жлезата	Не много ясно различима	лека
3	единични неправилни, или	малки, средни, големи	разделени една от друга на разстояние по-голямо от диаметъра на 1 жлеза	трудно различима	умерена
	папиларен или крибриформен епител	средни или големи	заоблени маси с гладък, ясно различим кант	трудно различима	обширна
4	слети жлезни маси или "hypernephroid"	малки	слети	неясна инфилтрираща	голяма
5	няколко много малки жлези или пръстеновидни клетки или	малки	анапластични епителни маси	неясна инфилтрираща	много голяма
	малко на брой дребни лумена в солиден епител, централни некрози	малки	заоблени маси и нишки с гладки, ясно различими кантове	трудно различима	обширна

**Таблица 2.** Хистологични критерии за степенуването по Gleason

На преден план в системата за степенуване по Mostofi и СЗО стои степента на хистологична диференциация и степента на хистологично-цитологичния атипизъм. Диференциацията съответства на образуването на жлези. Отдиференцирането става равностойно на загубата на жлези, какъвто е случаят напр. при крибриформените, както и при солидните и трабекуларни тумори. В това отношение понятието “анаплазия”, респ. “атипизъм” се характеризира от Mostofi с това, че са налице вариации в размерите и формата на ядрата, както и изменения в разпределението на хроматина. Ядрената анаплазия се разделя на три степени. **Таблица 3** показва степенуването на карциномите на простатата по Mostofi.

Степен I	Туморът образува жлези, раковите клетки са с ниска степен на ядрена аплазия
Степен II	Туморът образува жлези, раковите клетки са с умерена степен на ядрена аплазия
Степен III	Туморът образува жлези, раковите клетки са със значителна степен на ядрена аплазия Включени са недиференцирани тумори без каквото и да било образуване на жлези

**Таблица 3:** Степенуване на карциномите на простатата по Mostofi

За разлика от нас във Федерална Република Германия се използва още една система за степенуване, на т.н. патолого-урологична работна група „Карцином на простатата”. В нея също са включени хистологичната диференциация и степента на ядрен атипизъм на карциномите на простатата. Съобразно с това се различават:

- I степен съответства на високо диференциран аденокарцином с лек ядрен атипизъм

- II степен съответства на ниско диференциран аденокарцином със или без отделни крибриформни огнища и умерен ядрен атипизъм

- III степен съответства на крибриформен и/или солиден карцином със силно изразен атипизъм

Различните степени са показани на **таблица 4**.

Хистологичен пример	Оценка	Оценка	Ядрени атипизми
високо диференциран грандуларен карцином	0	0	леки ядрени атипизми
ниско диференциран грандуларен карцином	1	1	умерени ядрени атипизми
крибриформен карцином	2	2	ясно изразени ядрени атипизми
солидно-трабекуларен карцином	3		
Сума от оценките	Степен на злокачественост на карциномите		
0-1	Ia, b		
2-3	IIa, b		
4-5	IIIa, b		

**Таблица 4.** Система за степенуване, прилагана от патолого-урологичната работна група “Карцином на простатата”

Съответните еквиваленти между различните схеми на степенуване са представени на **таблица 5** /43/.

<b>Gleason</b>	<b>Патолого-урологична работна група</b>	<b>Mostofi (СЗО)</b>	<b>Прогноза</b>
1. Много добре диференциран аденокарцином	<b>G1a</b>	<b>Степен 1</b>	благоприятна
2. Добре диференциран аденокарцином	<b>G1b</b>		благоприятна
3. Умерено диференциран аденокарцином (гландуларен)	<b>G2a</b>	<b>Степен 2</b>	относително благоприятна
4. Умерено диференциран аденокарцином (крибриформен)	<b>G2b</b>	<b>Степен 3</b>	неблагоприятна
5. Лошо диференциран аденокарцином	<b>G3a</b>		неблагоприятна
5. Недиференциран	<b>G3b</b>		неблагоприятна

**Таблица 5:** Съпоставяне на различните схеми на степенуване

### **3.3 Форми на карцинома на простата**

*Манифестният (клиничният ) периферен или “капсулен” карцином* е диагностициран чрез ректално туширане карцином, който се потвърждава чрез аспирационна или прободна (щанцова) биопсия, трансуретрална резекция (ТУР), простатектомия или чрез обдукция.

**Инцидентният** карцином е клинично непознат и се установява случайно от патолога – хистологично в препарата от трансуретрална резекция или аденомектомия.

**Окултният** карцином се проявява чрез метастази. Първичният тумор не е бил открит по клиничен път.

**Латентният** карцином не може да се открие приживе посредством клинични методи. Той се верифицира едва чрез обдукция /29/.

#### **4. Диагностика**

Карциномът на простатата рядко проявява симптоми и едва в локално напреднал стадий може да се стигне до микционни смущения, подобни на тези при доброкачествената простатна хиперплазия. В метастазирал стадий често се обръща внимание, едва когато метастазите в костите предизвикват болки.

Диагнозата на простатния карцином е комплексен метод. Стандартният подход за диагнозата включва:

##### **4.1. Простатен специфичен антиген (ПСА)**

Простатният специфичен антиген е гликопротеин с молекулно тегло около 30 000 далтона, който се секретира единствено от епителните клетки на простатата /44/. Неговото физиологично значение се основава на втечняването на семиналната плазма, от която е изолиран за първи път през 1971 г от Nara et al. /45/, и в която се установява физиологично във висока концентрация. Поради това той не е туморспецифичен, а само органо-, респективно тъканно специфичен елемент на семиналната плазма, който може да се измери в серума. Въпреки своята тъканна специфичност ПСА освен в простатата се открива и в други тъкани – при неоплазми на слюнчените жлези, при някои яйчникови тумори и при 70 % от

туморите на гърдата. Значителна експресия обаче се наблюдава само при РПЖ и карцином на гърдата /46/.

В серума ПСА се намира в две форми – свободна и свързана. По-голямата част, в около 90 %, е свързана със специфични антипротеази, а свободната фракция е приблизително 10 % от нивата на серумния антиген.

При ДПХ се намира повишена концентрация на свободен ПСА, докато при карциномите е ниска. Чрез измерване на свободния и тоталния ПСА и изчисляване на тяхното съотношение, т.н. ratio, значително се подобрява специфичността на ПСА. Много проучвания показват, че при стойности на свободния ПСА между 14 и 25 % може да се въздържим от простатна биопсия в 19 до 64 % от случаите. Чувствителността е от 71-95 %.

Принципът на специфичните за възрастта стандартни стойности за ПСА е въведен /47/, за да се увеличи сензитивността на детекция на карцинома на простатата при по-младите мъже с по-висока ПСА- концентрация, която при 70 годишен мъж не би била повод за съмнение за карцином на простатата(табл.6).

Възрастова група (години)	Гранични стойности на ПСА (ng/ml)
40 - 49	0,0 – 2,5
50 - 59	0,0 – 3,5
60 - 69	0,0 – 4,5
70 - 79	0,0 – 6,5

**Таблица 6.** Специфични за възрастта номинални стойности за тотален серумен ПСА

## **4.2. Дигитално ректално изследване (ДРИ)**

Дигиталният ректален преглед е основен елемент на клиничната диагностика на РПЖ. Той се извършва в положение като за литотомия, в странично легнало положение или при навеждане на пациента напред. След инспектиране /оглед/ на анодермата предварително намазания с лубрикант показалец се въвежда в ануса, като пациентът се инструктира същевременно с това да стегне тазовото дъно. Оценяват се:

- тонуса на сфинктера
- наличие на хемороидални изменения
- ампулата на ректума
- простатата: размери, консистенция, възможност за разграничаване, повърхност, изместване на ректалната лигавица и болезненост при палпация

Неуголемените семенни мехурчета не могат да се палпират /48/. При наличие на карцином на простатата при ДРИ се напипва груб, неравен възел, за разлика от еластичната консистенция при наличие на ДПХ. Палпираният възел винаги налага биопсично изследване. Диференциално диагностично се вземат предвид хронични възпаления, инфаркти на простатата, кисти на простатата, калцификати и грануломатозен простатит /49/. В различни проспективни изследвания чувствителността на ректалната палпация за поставянето на диагноза карцином на простатата е 69-92 %, специфичността е между 48 и 89 % /50/.

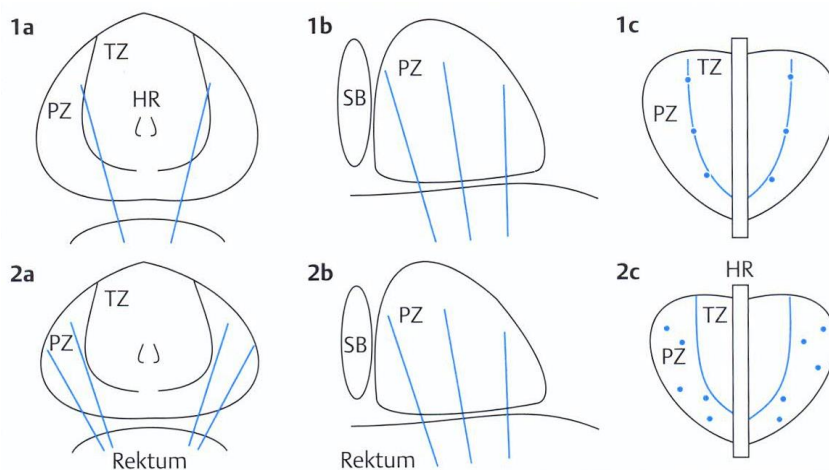
## **4.3. Трансректален ултразвук и биопсия**

За трансректалния ултразвук (ТРУЗ) се използват специално пригодени към анатомията ултразвукови сонди за ректална апликация. Те позволяват освен точно определяне размерите на простатата, също и оценка на вътрешната структура. По правило

карциномните области се изобразяват хипоехогенно в сравнение с останалата тъкан. Като стандарт днес се приема изображение в няколко плоскости със звукови глави 5 – 10 МHz. Освен размерите и разпространението на тумора може да се даде отговор на въпроса за възможно преминаване извън капсулата към инфилтрация на семенните мехурчета.

### Биопсия под ултразвуков контрол

Като стандартен метод за вземане на биопсичен материал по настоящем се определя ултразвуково направляваната биопсия на простатата. Тази сектантна биопсия под ултразвуков контрол обаче често не е достатъчна за оптимално диагностициране на РПЖ. В зависимост от размера на простатната жлеза стандартно трябва да се оценят поне 10 цилиндъра с биопсичен материал, при което е задължително да се обхване и периферната зона (фиг.3).



**Фиг. 3** Схемa на сектантна биопсия(1a-с) и на 10-кратна (2a-с) (PZ- периферна зона;TZ- преходна зона;HR- уретра;SB- срамна кост)- по Jocham et al.2007

Отрицателният резултат от биопсията не изключва РПЖ, така че ако все още е налице съмнение за тумор трябва да се направи повторна биопсия с вземане на повече проби, т.н. сатурационна биопсия. При нея се вземат между 20 и 30 проби, като се откриват до 50 % карцином при пациенти, които са класифицирани като свободни от тумор от предходна биопсия /49/.

#### **4.4. Ядреномагнитен резонанс (ЯМР)**

ЯМР превъзхожда ТРУС както по отношение на детекцията и локализацията на тумора, така и при определянето на стадия. Техниката на ЯМР-изследване на простатата с висока разделителна способност включва използването на комбинация от ендоректални и Phased-array- соленоиди, както и прилагането на мултипланарни T2-FSE и T1w-SE-секвенции. Посочените в литературата по-нови резултати за точността при стадирането на РПЖ е от 82 – 88 % със сензитивност от 80 – 95 % и специфичност от 82 – 93 % /51/.

#### **4.5. Компютърна аксиална томография (КАТ)**

КАТ изследването няма значение за прогнозирането на патологичния стадий поради липсващото контрастиране между карциномните огнища и здравата простатна тъкан. КАТ може да бъде използван за преценка на състоянието на лимфните възли или за наличие на инфилтрация на перипростатните структури (m. levator ani, пикочен мехур, ректум) при високо рискови пациенти със стойности на ПСА над 20 ng/ml и Gleason score над 7.

#### **4.6. Позитрон-емисионна томография (ПЕТ)**

При РПЖ основното приложение на ПЕТ е в комбинация с КАТ (ПЕТ/КАТ). Информацията от тази хибридна техника значително се увеличава поради наслагването на образите на ПЕТ с

тези на КАТ. При РПЖ се използва за подпомагане на първичното стадиране, рестадиране, оценка на ефективността на заболяването в остатъчни туморни маси, както и мониториране на провежданата терапия /52/. Методът се прилага при пациенти с биохимичен рецидив, за изобразяване на костни метастази с много висока чувствителност /53/. Той е метод на избор при планиране на лъчелечение.

#### **4.7. Костна сцинтиграфия**

Скелетната сцинтиграфията е чувствителна техника за доказване на костни метастази и значително превъзхожда чувствителността на конвенционалните рентгенови снимки. Според препоръките на АУА тя се препоръчва при пациенти със стойности на ПСА над 20ng/ml или при съответната симптоматика. Трябва обаче да се има предвид, че при всички процеси на преустройство в рамките на лечението след счупване на кости и възпаления могат да настъпят изменения, подобни на остеобластни метастази в костите /49/.

#### **4.8. Определяне на стадия**

Освен “разпределението по степени” на туморните клетки, от значение за прогнозата и решението за определена терапия е и разпространението на тумора в простатата, но също така и инфилтрацията на семенните мехурчета и наличие на метастази в регионалните лимфни възли. През последните години се наложиха две системи за класификация:

1. Системата ABCD на “American Joint Commission” (AJC) – представена на **табл. 7**:

<b>А. Инцидентно, без метастази</b>		
	A1	< 3 микроскопски огнища на тумор в простатата / високо диференцирани, монофокални
	A2	> 3 микроскопски огнища на тумор в простатата / умерено диференцирани, мултифокални
<b>В. Ограничен в простатата / интракапсуларен; възможни са лимфогенни метастази</b>		
	B1	< 1,5 cm в максимално разпространение
	B2	> 1,5 cm в максимално разпространение или един дял
<b>С. Екстракапсуларен; често лимфогенни метастази</b>		
	C1	Фиксиран към стената на таза / инфилтрира съседни органи
<b>Д. Всички стадии на първичен тумор; неизбежни метастази</b>		
	D1	Метастази в лимфни възли < 5 cm / вътретазови (intrapelvina)
	D2	Метастази в лимфни възли > 5 cm извънтазови (extrapelvina)

**Таблица 7.** Класификация на туморите по системата ABCD (AJC)

2. Системата TNM на “Union International Contre le Cancer” (UICC)

Тази система – Т- тумор, N(Nodulus)– лимфен възел, М- метастази - се препоръчва от Европейската организация за изследване и лечение на рака (EORTC) и се прилага в цяла Европа (таблица 8).

<b>T: Първичен тумор</b>		
	Tx	Първичният тумор не може да бъде оценен
	T0	Няма основание за първичен тумор
T1		Туморът не може да се регистрира клинично, тъй като не се палпира или диагностицира с образни методи на изследване
	T1a	Туморът е случайна хистологична находка (incidental carcinoma) в 5 % или по-малко от резецираната тъкан
	T1b	Туморът е случайна хистологична находка (incidental carcinoma) в повече от 5 % от резецираната тъкан
	T1c	Туморът е диагностициран при иглена биопсия вследствие на завишена стойност на PSA
T2		Туморът е ограничен в простатата
	T2a	Туморът е в едната половина на единия дял
	T2b	Туморът е в повече от половината на единия дял, но не и в двата дяла
	T2c	Туморът е и в двата дяла
T3		Туморът инфилтрира капсулата на простатата
	T3a	Екстракапсуларно разпространение – едностранно или двустранно
	T3b	Туморът инфилтрира едното или двете семенни мехурчета
T4		Туморът е фиксиран или инфилтрира и други съседни структури освен семенните мехурчета (шийката на пикочния мехур, външния сфинктер, ректума, леваторния мускул) и/или е фиксиран към стената на таза

<b>N: Регионални лимфни възли</b>			
	Nx	Регионарните лимфни възли не могат да бъдат оценени	
	N0	Без метастази в регионалните лимфни възли	
	N1	Доказуеми метастази в регионалните лимфни възли	
<b>M: Далечни метастази</b>			
	Mx	Наличие на далечни метастази не може да бъде оценено	
	M0	Без далечни метастази	
	M1	Налични далечни метастази	
		M1a	Метастаза(и) в нерегионални лимфни възли
		M1b	Метастаза(и) в костите
		M1c	Друга(и) локализация (и)

**Табл.8** Класификация на туморите по системата TNM (UICC-2002)

В болница „Лозенец“ сме възприели следната тактика за диагностика:


При активно търсене на простатен карцином, преди да пристъпим към физикален преглед и ултразвукова диагностика се определят стойностите на свободния и общия ПСА, както и тяхното съотношение. Ако няма съмнителна находка от прегледа и стойностите на ПСА са под 4ng/ml, на пациента се препоръчва нов профилактичен преглед след 10-12 месеца. При стойности над 4ng/ml е наложително изключване на простатит и евентуално след това и особено при съмнителна находка от прегледа пристъпваме към простатна биопсия. Стандартно взимаме 6 проби под ехографски контрол и антибиотична защита. Ако хистологичният

резултат е отрицателен и стойностите на ПСА са под 4 ng/ml препоръчваме на пациента нов преглед след 1 година. Ако хистологичният резултат е положителен на пациента се препоръчва подходящо за стадия лечение. В случаите без доказан карцином, но с наличие на High grade PIN или atypical small acinar proliferation (ASAP), или покачване на ПСА, или несъответствие между хистологичния резултат и стойностите на ПСА, препоръчваме нова, евентуално сатурационна биопсия, след 4- 6 месеца(**Приложение 3**).

## **5. Терапия**

Решението относно терапията се взема въз основа на индивидуалния клиничен и биологичен стадий на тумора. Очакваната продължителност на живота на пациента и неговото общо състояние също са важни критерии при избора на терапия. Благодарение на подобрените възможности за диагноза и особено с въвеждане изследването на ПСА, карциномите на простатата се диагностицират все по-често в ранен клиничен, локално ограничен стадий. При този стадий за пациента и лекуващия лекар са налице различни възможности за терапия, които по същество включват радикална простатовезикулектомия, перкутанна лъчетерапия, брахитерапия, хормонална терапия, но също и стратегия на изчакване, т.н. стратегия “Wait-and-see”. През последните години множество работни групи разработват статични модели за прогнозиране на резултата от терапията, която въз основа на комбинация от получените в рамките на диагностиката находки (стойност на ПСА, диференциация на тумора въз основа на биопсиите на простатата и др.), позволяват специфична за съответната терапия оценка на показателите за ефективността на лечението. Широко разпространение намира т.н. номограма на Kattan за предоперативна прогноза - вероятност за свободна от

рецидив преживяемост след радикална простатектомия /54, 55, 56/. Тази номограма е приложима само за пациенти, които са избрали радикална простатектомия за терапия на тяхното заболяване.



**Фиг. 4** Kattan – номограма (по Jocham et al. 2007)

## 5.1. Отворена радикална простатовезикулектомия

Радикалната простатовезикулектомия е избор на метод за лечение на пациенти с локализиран карцином на простатата при които се очаква продължителност на живота над 10 години.

### 5.1.1. Перинеална простатектомия

Първата радикална простатектомия е извършена през 1866 г. от немския хирург Theodore Bilroth чрез перинеален достъп. Тази операция не е намерила по-нататъшно развитие поради високия си процент смъртност. Понастоящем първата радикална простатектомия се свързва с Hugh Hampton Young. През 1905 г. той подробно описва оперативната техника на перинеалната радикална простатектомия /57/. По това време смъртността от операцията е била 17 %, с много чести усложнения /58/.

### **5.1.2. Ретропубична простатектомия**

През 1945 г. Т. Millin описва за първи път ретропубичната транскапсулна простатектомия за лечение на ДПХ /59/. През 1947 г. той адаптира тази техника за извършване на радикална простатектомия при РПЖ /60/.

С увеличаване познанията за анатомията на малкия таз, през последните 30 години стана възможно значително да се подобри ефективността на радикалната простатектомия по отношение контрола на туморите, впечатляващо да се намали морбидността и да се разработи запазваща потентността и щадяща нервите техника на опериране. Заслуга за това има американския уролог Patrick Walsh /61, 62, 63, 64/. Наблюдаваното като резултат от това подобрене на качеството на живота в постоперативния период, заедно с добрите дългосрочни показатели за ефективността на лечението, превърнаха радикалната простатектомия в най-честата, а понастоящем и най-ефективната форма на терапия при локално ограничен карцином на простатата /65,66/.

### **5.2. Радиотерапия**

Клетките на простатния карцином са чувствителни на облъчване. По тази причина радиотерапията се прилага при пациенти с карцином на простатата в различни стадии на тумора основно с лечебна цел при тумори в начален стадий и второстепенно като адювантна терапия след радикална простатектомия или като палиативна мярка за подобряване качеството на живот в напреднал стадий на заболяването. Съобщава се за 10 годишна свободна от рецидив преживяемост до 85%. Основните странични ефекти на лъчетерапията са импотентност (20 – 50 %), стриктура на уретрата (4.6 %), ректални проблеми (проктит, кървене, стеноза в 3.3 %) и цистит (2.6 %) /67, 68,69,70/.

### **5.3. Хормонална терапия**

Хормоналната терапия не се причислява към възможните терапии за лечение на карцином на простатата. Зависимостта на карцинома на простатата от андрогенните хормони е известна още от времето на Huggins и Hodges /71/. Целта на това лечение е да отнеме на туморните клетки насърчаващите им растежа андрогени, за да може по този начин да се спре пролиферацията на тумора, да се редуцира туморната маса и да се постигне намаляване на размерите. Различават се 2 вида андрогенна блокада – обикновена и максимална.

Под обикновена андрогенна блокада се разбира изключването на андрогените, произвеждани от тестисите на мъжа. Това се постига чрез хирургична или медикаментозна кастрация, в резултат на което нивото на периферно циркулиращия тестостерон може да се снижи с около 90-95 %. За медикаментозна кастрация се прилагат LHRH-аналози. Максималната андрогенна блокада се получава, когато освен произвежданите в тестисите андрогени се потисне и производството на андрогени от кората на надбъбречните жлези. С приема на антиандрогени, чрез блокиране на стероидните рацептори в туморната клетка, могат да се блокират конкурентно дори остатъчните 5-10 % от циркулиращия тестостерон /72/.

### **5.4. Минимално инвазивна радикална простатектомия**

#### **5.4.1. История на лапароскопията**

Първоначално лапароскопията се описва в Европа и се развива от редица европейски лекари с различни специалности. През 1901 г. дрезденският хирург Georg Kelling първи докладва за лапароскопска намеса, т.нар. от него “кьолиоскопия (Kolioskopie) (оглед на вътрешностите) /73/. Hans Christian Jacobaeus, шведски интернист, споделя през 1910 г. своя опит в торако-лапароскопията на човек

/74/. Следващите десетилетия са белязани от усъвършенстване и технически иновации. Така Heinz Kalk, берлински интернист, разработва оптична система с визуално поле от 135° и техниката с два троакара /75/. Kurt Semm, гинеколог от Кил, разработва редица техники, чиято кулминация е през 1982 г. с провеждането на първата лапароскопска апендектомия /76/. След първоначалното скептично и отчасти негативно отношение на германски и европейски хирурзи към новите лапароскопски оперативни методи, в края на 80-те години доклади от успешно проведени интервенции във Франция и САЩ довеждат до стремително развитие на минимално инвазивната хирургия в Германия и в цяла Европа /77/.

#### **5.4.2. Лапароскопска радикална простатектомия (ЛРП)**

За първи път Schuessler et al. 1992, 1997 описват простатектомията като изцяло лапароскопска интервенция /15,78/. Те съобщават резултати от общо 9 пациента, но тогава все още не могат да изтъкнат предимства спрямо отворената оперативна процедура. Така по онова време средната продължителност на операцията при една интервенция възлиза на 9,4 часа. От момента на първата публикация техниката търпи непрекъснато подобрение. Преди всичко френски работни групи в Бордо и Париж работят интензивно върху усъвършенстването на техниката и я стандартизират дотолкова, че днес в специализираните центрове лапароскопската (трансперитонеална) радикална простатектомия (ЛРП) спада към предпочитаните методи на терапия при пациенти с локално ограничен карцином на простатата (Jacob et al. 2000, Guillonneau et al. 2000, 2001, Rassweiler et al. 2001) /79,80,81,82/.

Основните предимства на ЛРП са минимално инвазивния достъп, значително по-добрата визуализация на оперативното поле чрез използване на камера и монитор, скъсен престой на уретралния

катетър поради прецизно извършената уретровезикална анастомоза, както и редуциране на кръвозагубата по време на операцията. Всички тези предимства предполагат по-бързо възстановяване на пациента и съответно по-кратък болничен престой. Като недостатък се дискутират оперативната сложност, както и свързаното с това на обучение на хирурга /83/. Освен това трансперитонеалният достъп до екстраперитонеално разположената простата показва потенциални възможности за интраперитонеални усложнения. Така например в серия от 567 пациенти Guillonpeau и съавтори посочват дял на усложненията от 17,1 %, при което като интраперитонеални усложнения при 2-ма пациенти се стига до нараняване на илеума, в един случай – до лезия на сигмата, при 6-ма пациенти – до постоперативен илеус, а при 5 – до образуване на хемоперитонит. Освен това при 4 случая се описва интраоперативно увреждане на уретрата, като 2 от тези пациенти развиват уроперитонит /84/. Fahlenkamp и съавтори също съобщават за относително висок процент на усложнения /85/.

#### **5.4.3. Ендоскопска екстраперитонеална радикална простатектомия (ЕЕРПЕ)**

Първата публикация за изцяло екстраперитонеална лапароскопска техника на опериране е направена от Rabou и Bollens /16,86/. Паралелно с това в клиниката и поликлиниката по урология към Университет Лайпциг, основавайки се на придобития опит в областта на екстраперитонеалната тазова лимфаденектомия, екстраперитонеалното лечение на херния с проленово платно, както и въз основа на 70 лапароскопски трансперитонеални простатектомии, беше разработена изцяло екстраперитонеална техника, която е описана и наложена от Stolzenburg et al. през 2002

като т.н. “ендоскопска екстраперитонеална радикална простатектомия” /87,88,89,90,91,92,93/.

#### **5.4.4 Робот- асистирана радикална простатектомия**

Много скоро след въвеждането на роботизираната da Vinci Surgical System® през 1999 г. са направени и първите съобщения за роботизирана радикална простатектомия. Тази техника дава възможност за по- прецизно запазване на перипростатните нерви и за постигане на много добри резултати за пациента по пет показателя- т. нар. пентафекта/94,95,96/.

### **III. ЦЕЛ И ЗАДАЧИ**

#### **Цел:**

Цел на настоящия труд е да се анализира ефективността на ендоскопската екстраперитонеална радикална простато-везикулектомия за лечението на локално ограничен рак на простатната жлеза.

#### **Задачи:**

1. Да се проучат различните оперативни техники за лечение на РПЖ
2. Да се анализират резултатите на оперираните от нас пациенти по повод на РПЖ по следните показатели:
  - 2.1. Оперативен достъп
  - 2.2. Времетраене на оперативната интервенция
  - 2.3. Интраоперативна кръвозагуба
  - 2.4. Интраоперативни усложнения
  - 2.5. Ранни следоперативни усложнения
  - 2.6. Болничен престой
  - 2.7. Периоперативна смъртност
3. Да се оценят предимствата на ЕЕРПЕ пред останалите оперативни техники
4. Да се проучат и приложат нови техники за намаляване честотата на инсуфициенция на уретро-везикалната анастомоза

## IV. МАТЕРИАЛ И МЕТОДИ

### 1. Клиничен материал - данни и набор от пациенти

Основа на настоящия труд представляват данните за пациентите на клиниката и поликлиниката по урология към Университетска клиника Лайпциг (**Приложение 1**) и клиника по урология на Университетска болница „Лозенец“ София (**Приложение 2**).

Направена беше систематична, основана на база данни оценка на 176 пациенти с клинично локално ограничен карцином на простатата, които в периода от 01.01.2006 г до 31.12.2006 г. са се подложили на ЕЕРПЕ в Университетската клиника в Лайпциг и 24 пациенти, претърпели същата интервенция в Университетска болница „Лозенец“ за периода 01.01.2013г до 31.05.2016 г. Данните са взети от изследвания, протоколи от операциите, ИЗ от стационарния престой след операцията и от хистологичната експертиза на патолога.

Регистрирани бяха следните предоперативни данни:

- възраст
- предоперативна стойност на PSA
- предоперативна хистологична находка
- клинична находка от дигитален ректален преглед, респ. изходна хистология
- предоперативен статус на континентност
- предоперативен статус на потентност
- предишни операции в долната част на абдомена / малкия таз или на простатата

Регистрирани бяха следните периоперативни данни:

- пациенти с тазова лимфаденектомия
- продължителност на операцията

- интраоперативна кръвозагуба
- едновременно интраоперативно отстраняване на херния
- интраоперативни усложнения
- смъртност

Регистрирани бяха следните постоперативни данни:

- постоперативни усложнения
- честота на постоперативните хемотрансфузии
- резултати от постоперативна цистография
- среден престой на катетъра
- патохистологични резултати
- постоперативен статус на континентност
- смъртност

В резултатите от този труд са включени данни от извършените оперативни интервенции по метода ЕЕРПЕ в Университетските клиники в Лайпциг и София. Благодарение на клиничната ми работа като асистент и оператор в Лайпциг и на базата на натрупания голям опит в конвенционалната хирургия на простатния рак оценихме предимствата на този метод.

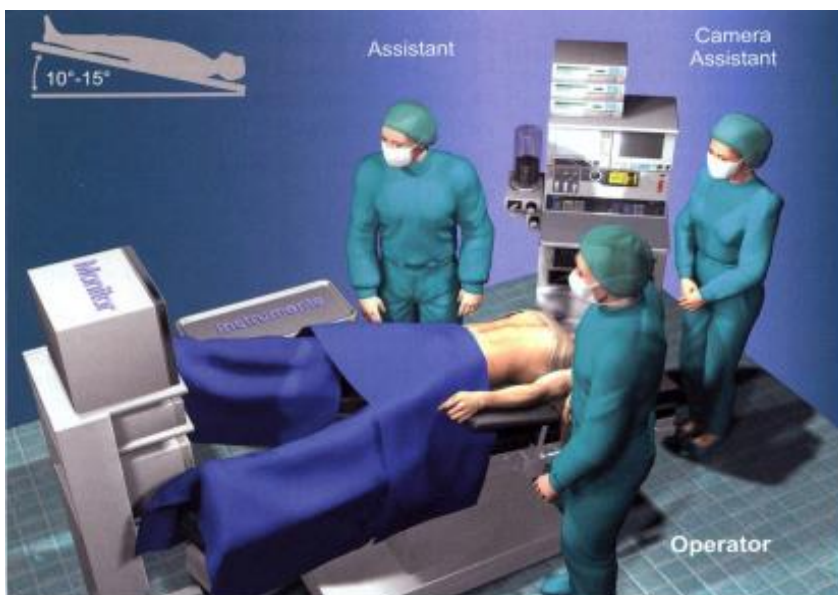## **2. Методи**

### **2.1. Техника на ЕЕРПЕ**

#### **2.1.1. Позициониране на пациента.**

Под пълна наркоза пациентът се позиционира легнал по гръб на операционната маса в положение Тренделенбург 10-15° (фиг. 5). Лапароскопската апаратура с монитора се разполагат при разтворените крака на пациента, което позволява позиционирането

им по-близо до операционната маса. Операцията се провежда от оператор и асистент. Функцията на оператор на камерата се изпълнява от втори асистент.



**Фиг. 5** Разположение на пациента и оперативния екип- по Stolzenburg et al 2007.

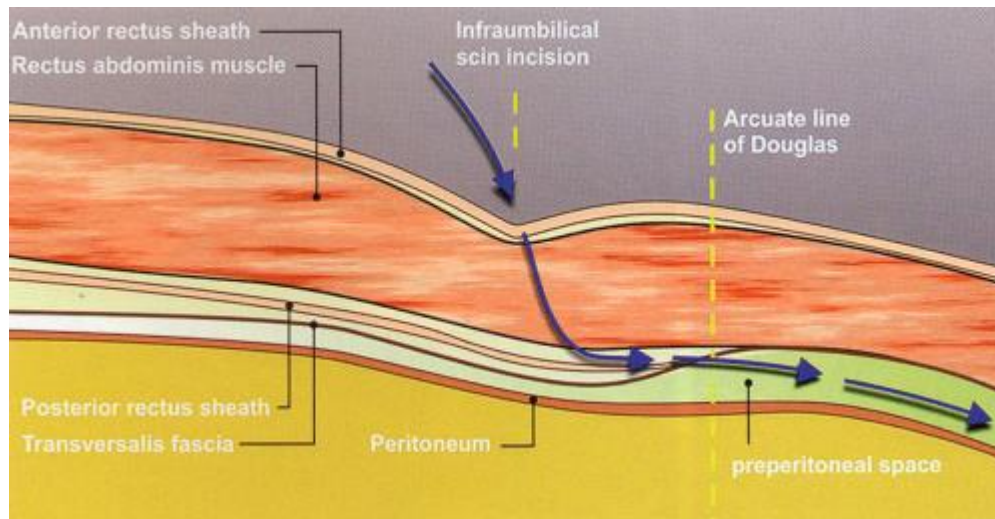
В изпълнението на ЕЕРПЕ има няколко по-важни етапа:

### **2.1.2. Подготовка на преперитонеалното пространство и разположение на работните троакари**

Разположението на оперативния екип около операционната маса, показано на фиг 4. може да варира в зависимост от това с коя ръка основно работи операторът (дясна или лява).

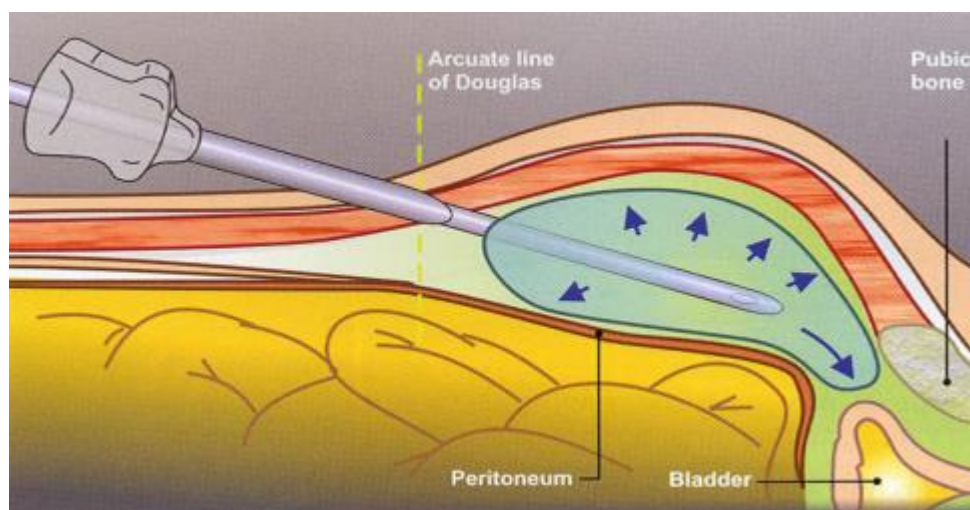
Подготовката на преперитонеалното пространство започва с параумбиликална инцизия с дължина около 1,5 cm вдясно под пъпа (за оператор, работещ основно с лява ръка). Прави се напречен разрез на предния лист на влагалището на правия коремен мускул,

тъпо избуване на влакната на *musculus rectus abdominis* в надлъжна посока и представяне на задния лист на влагалището на ректуса. По продължение на последния в дистална посока преперитонеалното пространство се отделя най-напред дигитално (фиг.6а,b).



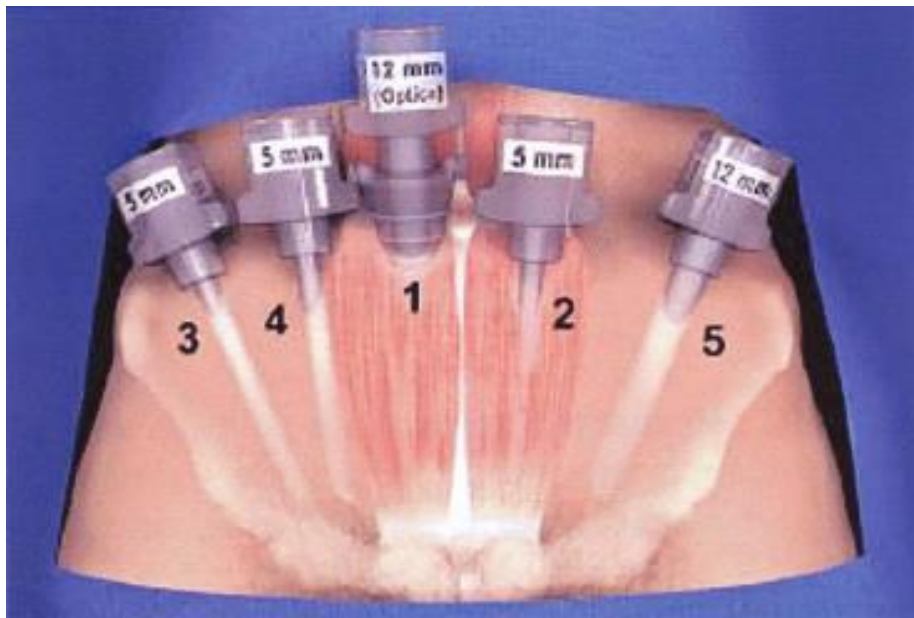
**Фиг. 6а** Подготовка на преперитонеалното пространство- по Stolzenburg et al 2007.

В същия слой се въвежда т.н. троакар с балон и преперитонеалното пространство продължава да се подготвя под визуален контрол чрез раздуване на балона.



**Фиг. 6б** Подготовка на преперитонеалното пространство- по Stolzenburg et al 2007.

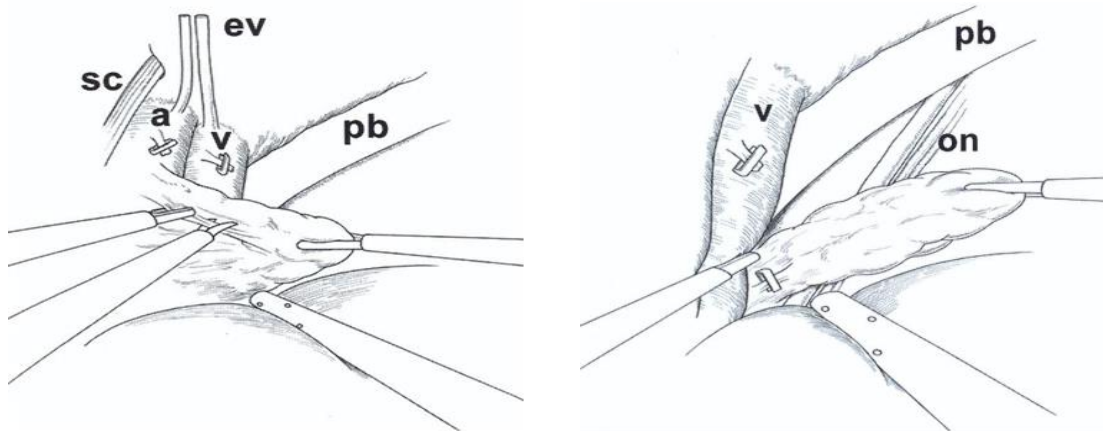
След отстраняване на балонния троакар се правят поддържащи шевове през предния лист на влагалището на ректуса и се въвежда и фиксира оптичен троакар (тип Hasson). Инсуфлацията с CO<sub>2</sub> се извършва до налягане от 12mmHg. Един 5.5 mm работен троакар се позиционира в преперитоналното пространство на два напречни пръста в ляволатерална посока спрямо централната линия между симфизата (2/3) и пъпа (1/3). След последващо отпрепариране на преперитонеалното пространство се позиционират още три работни троакара (два от 5.5mm и един от 10 или 12 mm), както е показано на **фиг.7.**



**Фиг. 7** Разположение на троакарите- по Stolzenburg et al 2007.

### **2.1.3. Тазова лимфаденектомия**

Ако е необходимо интервенцията може да започне непосредствено с лимфаденектомията. Тя се извършва като Staging-лимфаденектомия двустранно в следните граници: бифуркацията на arteria iliaca communis (краниално), arteria iliaca externa до отделяне на arteria iliaca interna (латерално), arcus pubis (каудално) и nervus obturatorius (постериорно)-(фиг. 8a,b ).



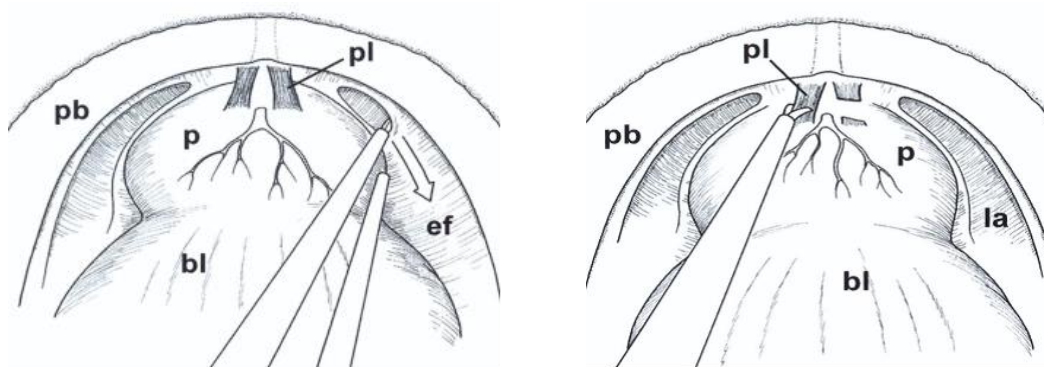
**a**

**b**

**Фиг. 8a,b-** Тазова лимфна дисекция(*sc*-семенна връв; *ev*-епигастрални съдове; *pb*-пубисна кост; *on*-обтураторен нерв; *a*-а. илиака екстерна; *v*-в. илиака екстерна)- по Stolzenburg et al 2007.

#### **2.1.4 Освобождение на предната повърхност на простатата и лигиране на плексуса на Santorini.**

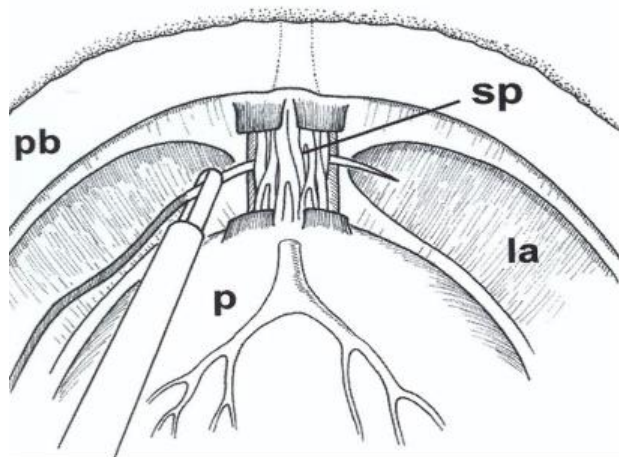
След първоначална визуализация на предната повърхност на простатата и на вътретазовата фасция последната се инцизира(**фиг.9a**). След това двете връзки от пубиса до простатата се разделят (**фиг. 9b**). Следва лигатура на дорзалния венозен плексус (plexus santorini)- **фиг. 10**. За тази цел използваме леко извита игла МН plus и Vicryl с дебелина 0.



**a**

**b**

**Фиг. 9a,b-** Инцизия на ендопелвинната фасция и пубо-простатните връзки(*pb*-пубисна кост; *p*-простата; *pl*-пубо-простатен лигамент; *ef*-ендопелвинна фасция; *bl*-пикочен мехур)- по Stolzenburg et al 2007.

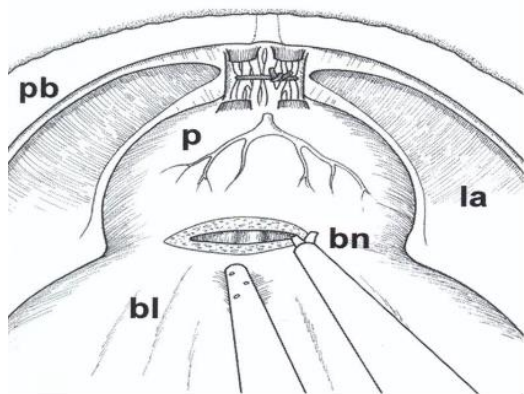


**Фиг. 10-** Лигиране на плексуса (*pb*-пубисна кост; *p*-простата; *sp*-плексус на Santorini; *la* -м. леватор ани)- по Stolzenburg et al 2007.

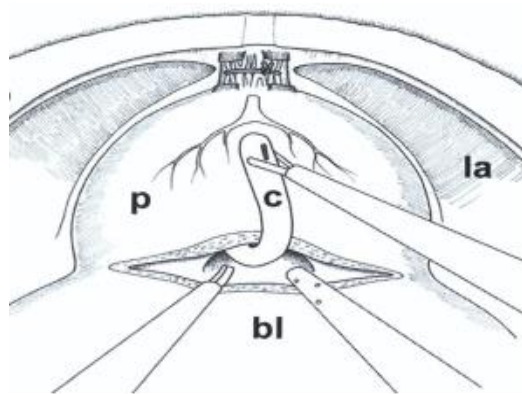
### **2.1.5 Дисекция на шийката на пикочния мехур**

Пикочният мехур покрива простатата под формата на триъгълник. Дисекцията на шийката на мехура започва от върха на този триъгълник – между 11-01 часа. (фиг. 11a,b). Отваря се мехурната шийка, балонът на катетъра се изпразва и се изтегля от мехура. С помощта на граспер върхът на катетъра се фиксира от асистента чрез изтегляне по посока на симфизата. С тази маневра става видима границата на лигавицата между простатата и пикочния мехур. Дисекцията на шийката на мехура се разширява двустранно в латерална посока.

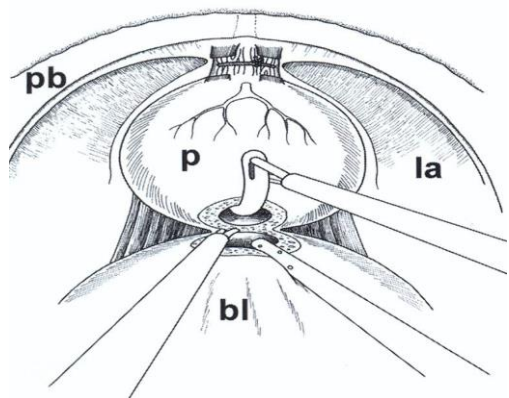
Още преди разделянето на дорзалната страна на мехурната шийка се инцизира тънката фасция двустранно върху латералната повърхност на простатата, за да се улесни сигурна задно-латерална препарация на съдово-нервния сноп при невросъхраняваща операция. Едва след това се извършва пълно разделяне на дорзалната страна на шийката на пикочния мехур. След окончателното разделяне на шийката на мехура се показва един “анатомичен прозорец” с поглед към ампулите на ductus deferens (фиг.11c,d).



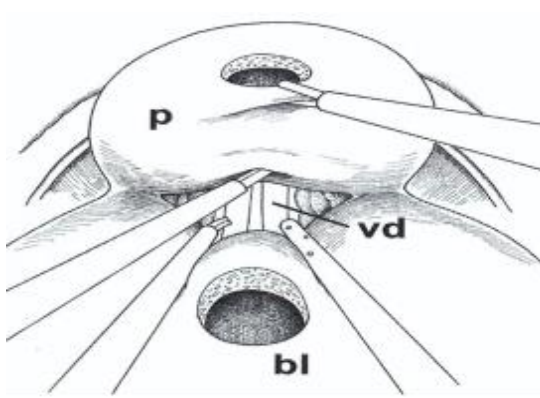
a



b



c



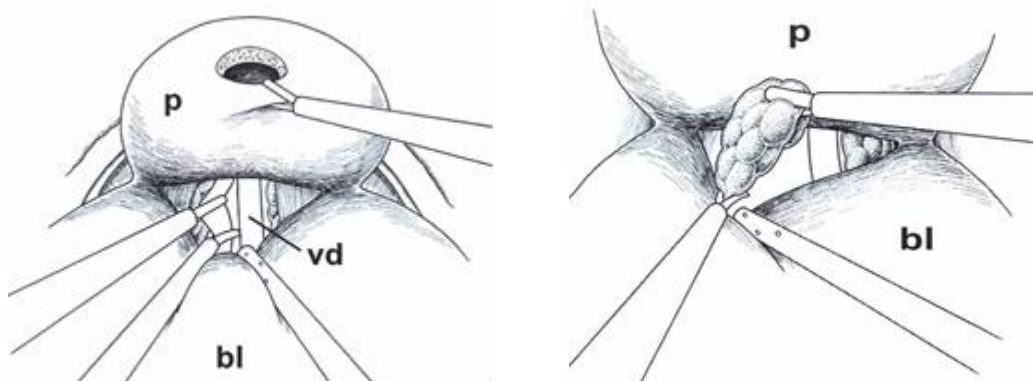
d

**Фиг. 11a,b,c,d** –Дисекция на мехурната шийка(*pb*-пубисна кост; *p*-простата; *bl*-пикочен пехур; *bn*-мехурна шийка; *la*-м. леватор ани; *c*-катетър; *vd*-семепровод)- по Stolzenburg et al 2007.

### 2.1.6. Препариране на семенните мехурчета

Следващата стъпка е разделянето на ампулите на ductus deferens (**фиг. 12a,b**). Асистентът фиксира двете ампули краниално, при което след изтеглянето им в краниална посока се представят семенните мехурчета. След това те се дисецират постепенно. По възможност в областта на върха на мехурчетата трябва да се избягва електрокоагулация поради близостта им с невровакуларния сноп. Тук се прави дисекция само с ултразвуков скалпел (напр. UltraCision<sup>R</sup>) или с използване на метални клипси. За да се избегне със сигурност увреждане на невровакуларния сноп в тази област,

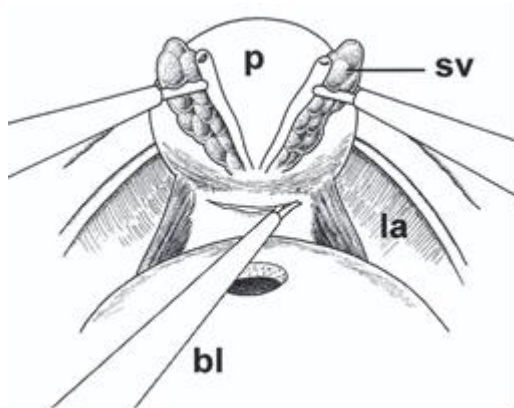
върховете на семенните мехурчета могат да бъдат разделени и оставени *in situ*.



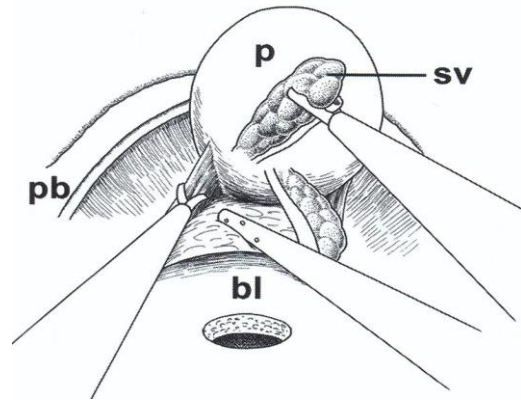
**a** **b**  
**Фиг. 12a,b-** Препариране на семенните мехурчета (*p*-простатата; *vd*-семенпровод; *bl* -пикочен пехур)- по Stolzenburg et al 2007.

### **2.1.7. Инцизия на фасцията на Денонвил, дисекция на кантовете на простатата и препарация на съдово-нервния сноп**

След дисекцията на семенните мехурчета асистентът фиксира дясната ампула на ductus deferens и дясното семенно мехурче, а опериращият – лявата ампула на ductus deferens и лявото семенно мехурче, съответно в кранио-латерална посока. Така отново се образува “анатомичен позорец”, който се ограничава краниално от долната повърхност на простатата и латерално – от кантовете на простатата. Между тези структури се простира по-здравата задна фасция на Денонвил. Тя се инцизира директно каудално на простатата, при което се разкрива типичната преректална мастна тъкан (**фиг. 13a,b**). След това ректумът се отпрепарира тъпо най-напред по централната линия.



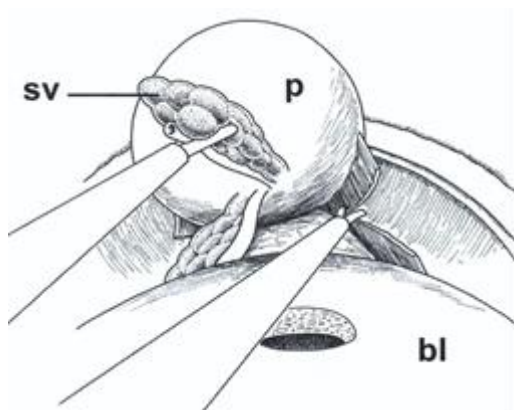
**a**



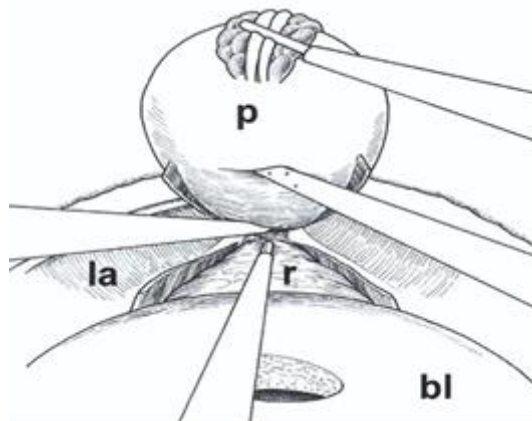
**b**

**Фиг. 13а,б-** Инцизия на фасцията на Денонвил и отпрепарирание на ректума(*p*-простата; *sv*-семенно мехурче; *la*-м.леватор ани; *bl*-пикочен мехур; *pb*-срамна кост)- по Stolzenburg et al 2007.

След окончателното разделяне на фасцията на Денонвил асистентът изтегля простатата кранио-латерално. От това опъване се получава по-ясна визуализация на кантовете на простатата, които дърпат от дорзолатерално към медиокраниално задната повърхност на простатата и на съдово-нервния сноп, разположен тангенциално дорзолатерално на простатата. Кантовете на простатата се разделят постепенно с ултразвуков скалпел. При това стъпка по стъпка се отделя и съдово-нервния сноп, ако се извършва невро-съхраняваща операция (**фиг. 14а,б**). За препарирание на последния също се използва ултразвуков скалпел, за да се избегне кървене от малките разклонения на артериите, влизащи в простатата. Като алтернатива могат да се използват клипсове.



a

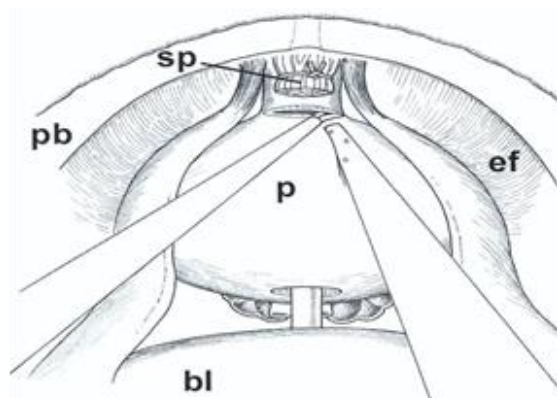


b

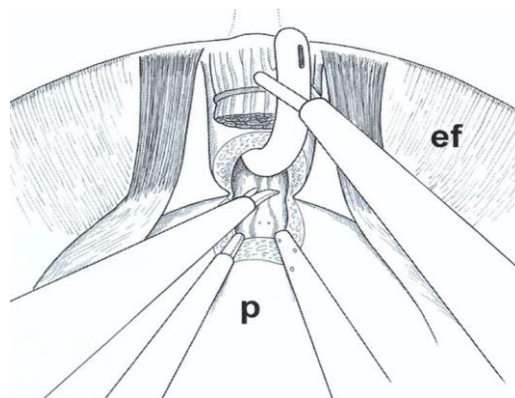
**Фиг. 14a,b-** Разделяне на кантовете на простатата и препариране на съдово-нервния сноп (*p*-простата; *sv*-семенно мехурче; *la*-м.леваторани; *bl*-пикочен мехур; *r*-ректум)- по Stolzenburg et al 2007.

### 2.1.8. Апикална дисекция

След прерязването на plexus santorini се прекъсва уретрата на границата с простатата. Апикалната дисекция започва вентрално и се извършва от латерална в медиална посока, тъй като латерално преходът уретра/простата се вижда по-ясно (**фиг. 15a,b**). След прерязването на вентралната стена на уретрата катетерът се луксира напред и се фиксира по посока на симфизата. След това се прерязва и дорзалната стена на уретрата. За по-добра ориентация при всеки пациент трябва да се верифицира colliculus seminalis.



a



b

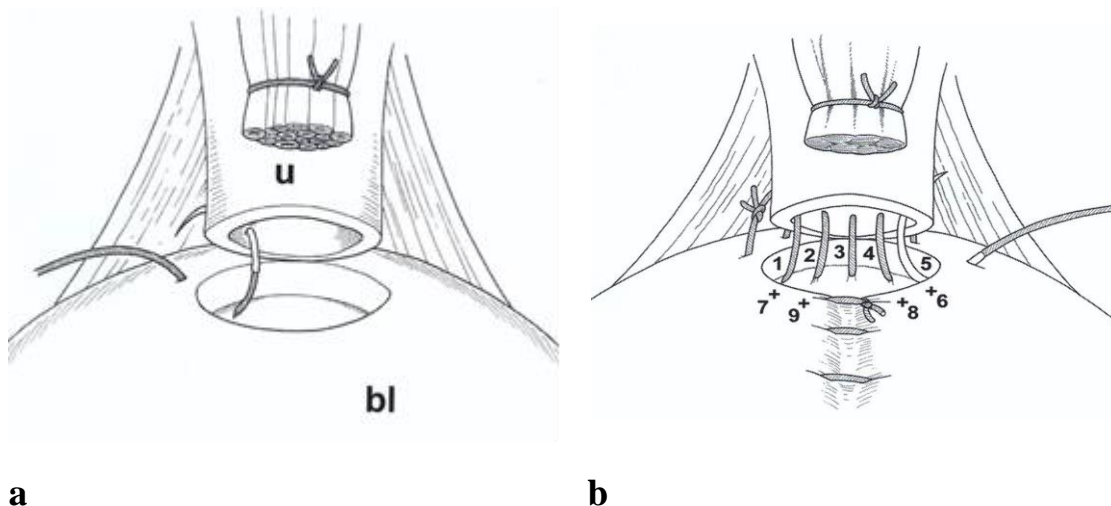
**Фиг.15a,b-**Апикална дисекция (*p*-простата;*sp*-Санторини-плексус;*ef*-ендопелвинна фасция;*bl* - мехур;*pb* -пубис)- по Stolzenburg et al 2007.

Като оперативен трик при по-леко кървене може за кратко време налягането на CO<sub>2</sub> да се повиши до 16-18 mm Hg. Обикновено това води до преустановяване на кървенето. Трябва да се избягва монополярна коагулация на останалата след ампутацията част от уретрата, за да се изключи увреждане на musculus sphincter uretrae (“външния” сфинктер) и на съдово-нервния сноп от евентуални проведени токове. По-леките кървения от останалата след ампутацията част от уретрата се спират чрез анастомозните шевове. След окончателната дисекция простатата се опакова в стерилна торбичка, която се изтегля частично навън чрез троакара в лявата долна част на абдомена (10-12мм троакар). Троакарът се въвежда обратно в преперитонеалното пространство покрай стерилната торбичка. Издърпването на стерилната торбичка предотвратява изтичането на CO<sub>2</sub> от преперитонеалното пространство. Окончателното изваждане на препарата става едва в края на операцията посредством разширяване на отвора на троакара до 3-5 cm (в зависимост от размерите на простатата).

### **2.1.9. Уретровезикална анастомоза**

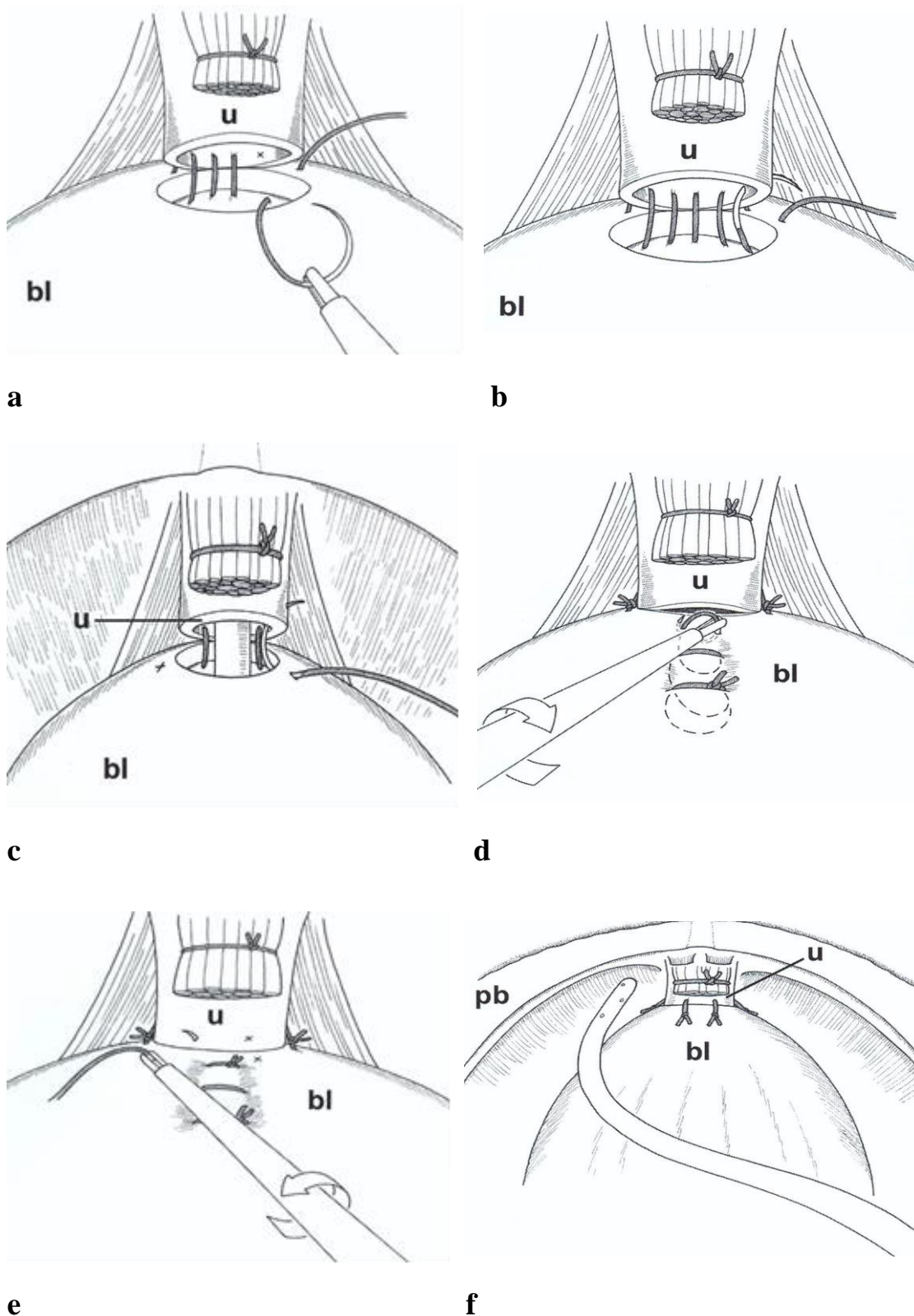
#### **2.1.9.1 С единични шевове**

Уретровезикалната анастомоза се прави с 8-10 възлови шева (2-0 Vicril, игла UR-6), при което всички шевове се изпълняват отвън навътре на пикочния мехур и отвътре навън на уретрата. Въздържаме се от използване на метален дилататор (буж) или други помощни средства за анастомозата. Всички възли се връзват интракорпорално. За разлика от най-често практикуваната досега техника “Montsouris-Technique” на ЛРПЕ, при която дорзалните анастомозни шевове се връзват интралуменно, при ендоскопската екстраперитонеална радикална простатектомия всички възли са разположени екстралуменно. **Фигура 16a,b** показва последователността на отделните анастомозни шевове.



**Фиг. 16a,b-** Последователност на анастомозните шевове(*u*-уретра;*bl*-пикочен мехур)- по Stolzenburg et al 2007.

Анастомозата започва с шев на 8 часа (бекхенд-бекхенд с ляв наклон). Шевовете се връзват на 7, 6 и 5 часа. След пробождане на шийката на пикочния мехур (форхенд с десен наклон) асистентът фиксира катетера в краниална посока. Уретрата се пробожда с бекхенд, т.е. след пробождането на мехура иглата трябва да се завърти на 180 градуса. След всяко пробождане катетерът се връща в уретрата, за да се изключи със сигурност фиксирането му с шева. Шевът на 4 часа се прави с форхенд за шийката на мехура и с форхенд за уретрата. Накрая катетърът се позиционира в мехура. В случаите с относително широк отвор на шийката на мехура след връзване на дорзалната ѝ стена, шийката се стеснява на 12 часа с два до 3 шева (непрекъснат шев или възлови шевове). Едва след това се прави шева на латералната и вентралната анастомоза (**фиг. 17a,b,c,d,e**). Накрая анастомозата се тества за водонепропускливост. През отвора на троакара в дясната долна част на абдомена се въвежда 20 Ch. тръбен дрен, който се позиционира латерално на анастомозата (**фиг. 17f**). Изважда се торбичката с простатата и се възстановява целостта на коремната стена.



**Фиг. 17a,b,c,d,e,f-** Техника на анастомозните шевове и завършване на операцията (*u*-уретра; *bl*-пикочен мехур)- по Stolzenburg et al 2007.

### **2.1.9.2 С продължителен шев**

Във връзка с поставената задача да се проучат и приложат нови техники за уретро-везикалната анастомоза при 2 пациенти от софийската група направихме същата анастомоза с продължителен шев, с което съкратихме времето за извършването ѝ, а с това и цялото оперативно време, със средно 15 мин. С тази техника се постигна и отлична херметичност на анастомозата, което позволи максимално ранно изваждане на уретралния катетер. Такава анастомоза в групата от Лайпциг не беше извършвана.

### **3. Статистически методи**

Всички пред-, пери- и постоперативно проучени и анализирани данни бяха първоначално регистрирани в таблица на програмата Microsoft Excel®. С помощта на Microsoft Access® се разработиха и програмираха база данни, което осигури бърз и лесен достъп до информацията.

За статистически анализ беше използвана част от статистически пакет на IBM SPSS 19. За ниво на значимост, при което се отхвърля нулевата хипотеза, бе избрано  $p < 0.05$ . Бяха използвани  $\chi^2$ , екзактен тест на Фишер, корелационен анализ и Kaplan-Mayer.

## V. СОБСТВЕНИ РЕЗУЛТАТИ

### 1. Анализ на предоперативните данни

Предоперативно получените данни произхождат от картоните на пациентите на клиниката и поликлиниката по урология към Университетска клиника Лайпциг и Клиниката по урология на Университетска болница „Лозенец“.

Анализът на данните е направен разделно за двете групи пациенти и след това са сравнени.

#### 1.1. Възраст на пациентите

##### *Клиника в Лайпциг*

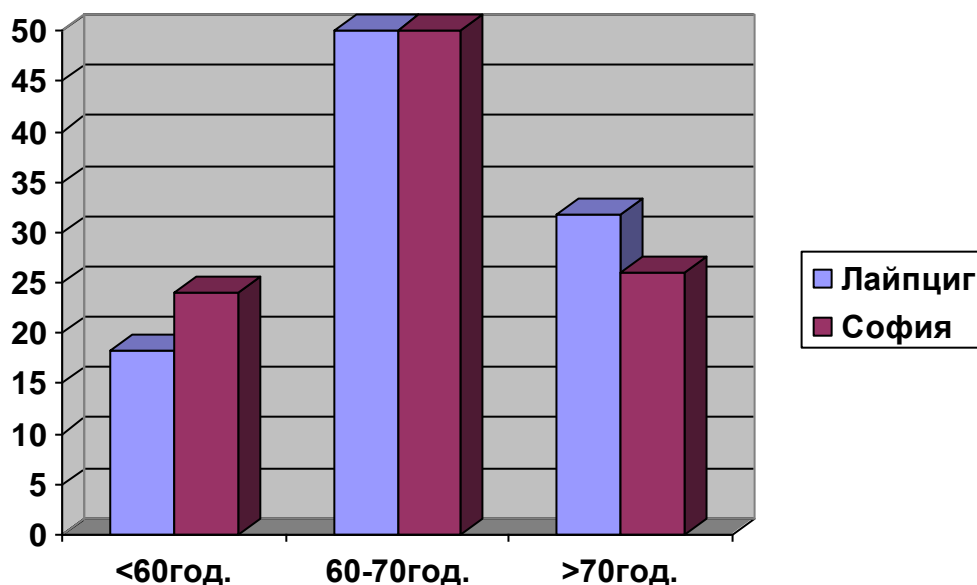
Броят на оперираните пациенти е 176.

Средната възраст на пациентите е  $67 \pm 9$  г. Най-възрастният пациент е на 82г., най-младият е на 44 г. Половината от пациентите (50%) са в декадата 61 -70 г. Тези над 70 г са 31.7% и под 60 г. – 18.3 % (**фиг. 17**).

##### *Болница „Лозенец“*

Броят на оперираните пациенти е 24.

Средната възраст на пациентите е  $65 \pm 7$  г. Най-възрастният пациент е на 72г., най-младият е на 47 г. Половината от пациентите (50%) са в декадата 61-70 г. Тези над 70 г са 26% и под 60 г. –24% (**фиг. 17**).



**Фиг. 17.** Процентно разпределение на пациентите по декади.

### 1.2. Стойности на ПСА

Средната стойност на ПСА в Лайпциг е  $8.3 \text{ ng/ml} \pm 1.3 \text{ ng/ml}$ , Един пациент (S.W. на 67 г.) поради висока стойност на ПСА –  $66.8 \text{ ng/ml}$  е изключен от статистическия анализ. Той беше опериран по негово желание независимо от предоперативния Gleason score 8. Окончателната хистология при него показва локално авансирал РПЖ с наличие на метастази в обтураторните лимфни възли и Gleason score 9.

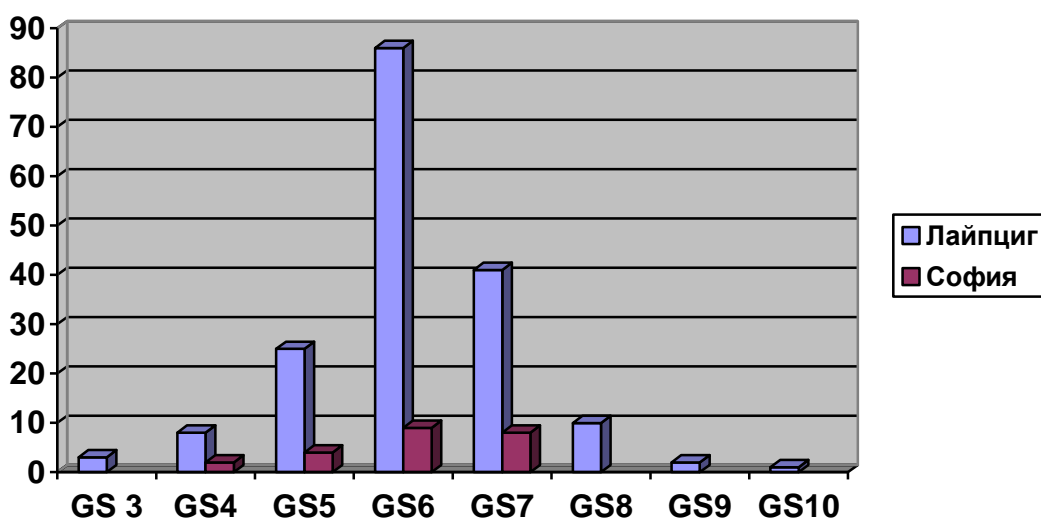
Средната стойност на ПСА в София е  $13.05 \text{ ng/ml} \pm 2.1 \text{ ng/ml}$ ., която е по-висока от тази в групата от Лайпциг. Смятаме, че това се дължи на закъснялата диагноза.

### 1.3. Предоперативна хистология

При всички (176+24) пациенти беше направена предоперативна трансректална биопсия на простатата за хистологично потвърждаване на карцином на простатата. В единични случаи карциномът беше диагностициран в рамките на трансуретрална резекция на простатата (TUR-P).

На **фиг. 18** е представено разпределението на пациентите по системата на Gleason предоперативно. Анализът на резултатите показва, че половината от пациентите (86) са с Gleason score 6 и заедно с тези с Gleason 5 и 7 са основната част от лайпцигската група.

Анализът на резултатите за българската група пациенти е сходен – най-много пациенти са тези със Gleason score от 5 до 7.



**Фиг. 18.** Разпределение на пациентите по Gleason score.

### 1.4. Потентност

Състоянието на потентността предоперативно беше определено с анкета (стандартен въпросник на IIEF-5) и е от значение за

извършването на невро-съхраняваща ЕЕРПЕ. Ако даден пациент получи по-малко от 22 точки сумарно от 5-те въпроса, при него са налице признаци на еректилна дисфункция, което обезсмисля извършването на невро-съхраняваща операция. Такъв тип операция е направена на 82-ма (46.6%) пациенти от Лайпциг.

В Университетска болница „Лозенец“ умишлено се въздържахме от този тип операция поради причини, които ще упоменем по-долу в текста.

### **1.5. Предоперативни интервенции на простатата**

На всички пациенти, оперирани в Лайпциг е направена уретроцистоскопия за изключване на симултанен тумор на пикочния мехур. При 10 пациенти (5.7 %), претърпели ТУР на простатата са поставени и уретерални стентове двустранно за по-лесна интраоперативна верификация и протекция на остиумите.

## **2. Вид на оперативната интервенция**

При всички пациенти (176 + 24) беше проведена ендоскопска екстраперитонеална радикална простатектомия (ЕЕРПЕ).

При 59 (33.5%) пациенти в Лайпциг и при 12 (50%) пациенти в София, въз основа на критериите за включване, беше направена и тазова лимфаденектомия. Критериите за включване бяха:

- предоперативна стойност на PSA > 10 ng/ml и/или
- предоперативна оценка по Gleason  $\geq 7$  и/или
- предоперативна степен G3 (лошо диференциран карцином)

## **2.1. Продължителност на операцията**

Под продължителност на операцията се разбира времето в минути (мин.), което е било необходимо от разрязването на кожата до зашиването ѝ. Данни за анализ са налице от всичките пациенти.

Оперативното време варира в широки граници – от 70 до 260 мин. като средната продължителност на операцията на пациентите в Лайпциг е 144 мин., а в София – 178 мин.

Тотална ендоскопска херниопластика с проленово платно при установена интраоперативно ингвинална херния е направена при 6 пациенти (3.4%). Това няма отношение към оперативното лечение на РПЖ, но го съобщаваме, защото в тези случаи се удължава общото оперативно време.

При един пациент (V.J. на 59 г.) поради локално авансирал процес, с инфилтрация на семенните мехурчета се наложи да се направи разширена лимфна дисекция. При извършване на анастомозата се получи прорязване на шевове, което наложи пълната ѝ ревизия с реконструкция на мехурната шийка и протекция на уретерните остиуми. Това доведе до много дълго оперативно време (390 мин.) и този случай е изключен от общата статистика и анализ.

## **2.2. Интраоперативна кръвозагуба**

Интраоперативната загуба не може да бъде определена с точност. Тъй като по време на операцията продължава да се поддържа непрекъсната диуреза и при отварянето на шийката на пикочния мехур от нея изтича урина, аспирираната течност е смес от кръв и урина, а понякога има и промивна течност. След края на операцията това количество се отчита директно на аспирационната система. Все пак се получава една ориентировъчна (приблизителна стойност) за интраоперативната кръвозагуба.

При оперираните пациенти в Лайпциг ориентировъчната интраоперативна кръвозагуба възлезе средно на 200 ml (50-600ml). За пациентите в София тези стойности са незначително по-високи - съответно 250 ml (100-700 ml).

### **2.3. Интраоперативни усложнения**

Имаме по 1 случай на интраоперативна лезия на ректума, които бяха затворени ендоскопски с единични шевове на 2 етажа. Освен това в 2 от случаите при въвеждане на работните троакари бяха наранени епигастралните съдове. Овладяването на появилото се в резултат на това кървене от тези съдове се извърши чрез поставяне на титанови скоби и биполярна коагулация.

Общият дял на интраоперативните усложнения възлезе на 2 %.

### **3. Постоперативни усложнения**

Постоперативните усложнения (**таблица 9**) са усложнения, които се проявяват след приключването на операцията. Разграничаваме възникналите постоперативни усложнения на такива, наложили ранна (в рамките на 1 месец) реинтервенция; такива, наложили късна (след повече от месец) реинтервенция; и такива, които не налагат повторно оперативно вмешателство.

От лайпцигската група при 2 пациента в рамките на 1 месец след операцията се стигна до изискващо реинтервенция вторично кръвотечение, което беше овладяно ендоскопски. В 4 от случаите се стигна до образуване на следоперативно симптоматично лимфоцеле. Въз основа на това при тях беше направено лапароскопска фенестрация. Един пациент с интраоперативно възникнали поражения на ректума разви следоперативна ректоуретрална фистула, която беше отстранена временно с колостомия. След 4 месеца целостта на червото беше възстановена без усложнения.

Като късни (след месец и повече от месец) налагащи реинтервенция усложнения, в групата от Лайпциг се получи по 1 случай на портхерния и на анастомозна стриктура. Хернията беше овладяна с открита херниопластика. При пациента с анастомозна стриктура беше извършена трансуретрална инцизия на шийката на пикочния мехур.

Като неналагащо интервенция усложнение в 5 от случаите възникна анастомозна недостатъчност. Анастомозна недостатъчност дефинираме като персистираща екстравазация на контрастно вещество, която може да се докаже след 14-я постоперативен ден (цистография). При тези 5 пациента катетърът бе оставен за по-дълго време.

В софийската група пациенти има относително по-висок дял на анастомозната инсуфициенция (2/24). И в двата случая се касае за ятрогенно увреждане на анастомозата – изваждане на катетъра с раздут балон от пациента и на неправилно поставяне на уретрален катетър по повод хематурия при липса на достатъчно опит. Аналогично на лайпцигската група катетърът беше задържан по-дълго време след репозиция под визуален контрол.

Постоперативните уроинфекции се лекуваха стандартно с антибиотик по антибиограма и без да се налага поставяне на уретрален катетър. При нито един от тези пациенти не се стигна до уросепсис.

<i>Усложнения</i>	<i>Лайпциг - терапия</i>	<i>София - терапия</i>
Вторично кървене	2 – ендоскопска ревизия	0
Лимфоцеле	4 – лапароскопска фенестрация	0
Анастомозна инсуфициенция	5–удължен престой на уретралния катетер	2 – удължен престой на уретралния катетер
Анастомозна стриктура	1 – ТУР на мехурната шийка	0
Уринна фистула	1 – временна колостома	0
Уроинфекция	5 – консервативно антибиотична	2 – консервативно антибиотична
Портхерния	1 – херниопластика	0

**Табл. 9.** Постоперативни усложнения

При 2 пациента от лайпцигската група се стигна до следоперативно вторично кървене с клинично значимо понижаване на хемоглобина. По тази причина при тях се извърши хемотрансфузия.

#### **4. Постоперативна цистография**

За проверка на плътността на уретровезикалната анастомоза направихме цистография на всеки (176+24) пациент.

Средният престой на уретралния катетър в Лайпциг при липса на екстравазат от анастомозата е 5.8 дни, за София средният престой е 6.9 дни. При незначителни дефекти в анастомозната област оставяхме постоянния кететър за още 5-7 дни, като контролната цистография се провеждаше в амбулаторни условия.

#### **5. Окончателни хистологични данни**

Описаните тук хистологични данни са получени от Института по патология към Университетска клиника Лайпциг и патологоанатомичното отделение на Университетска болница „Лозенец“.

##### **5.1. pT – стадий**

За оценка на pT стадия препаратът се изследва микроскопски от патолога и се класифицира по системата TNM UICC 2002. За точното разяснение на отделните стадии виж точка **4.8** от литературния обзор.

В лайпцигската група при 15 пациента (8.5 %) беше установен стадий на тумора pT2a, при 13 (7.4 %) - стадий pT2b, при 120 (68.2 %) – стадий pT2c, при 13 (7.4 %) – стадий pT3a, при 14 (7.9 %) – стадий pT3b и при 1 случай (0.6 %) – стадий pT4.

За софийската група пациенти тези стойности са съответно: при 1 (4%) – стадий pT1a; при 3 (12.5%) – pT2a; при 8 (33%) – pT2b; при 10 (42%) – pT2c; и по 1 случай със стадий pT3a и pT3b. Тези стойности са сравнени в **таблица. 10**.

Стадий	Лайпциг		София	
	брой	%	брой	%
pT1a	0	0	1	4
pT2a	15	8.5	3	12.5
pT2b	13	7.4	8	33
pT2c	120	68.2	10	42
pT3a	13	7.4	1	4
pT3b	14	7.9	1	4
pT4	1	0.6	0	0

**Табл. 10.** Разпределение на пациентите по pT - стадий

## 5.2. pN-стадий

pN стадият също се класифицира по системата TNM UICC 2002. Той оценява поразяването на лимфните възли, както е посочено в точка **4.8** от литературния обзор. При 84 пациента от Лайпциг въз основа на критериите за включване (виж точка **2** по-горе в текста) беше направена тазова лимфаденектомия. В 77 случая в отстранените лимфни възли не бяха открити метастази на карцином на простата. При 7 пациента по време на хистологичната експертиза бяха установени метастази на карцином на простата.

В софийската група при 8 пациенти беше направена тазова лимфаденектомия, без наличие на метастази от простатен карцином и само в 1 случай бяха открити такива. (**таблица 11**).

pN- стадий	Лайпциг		София	
	брой	%	брой	%
pNx	92	52.2	15	62.5
pN0	77	43.8	8	33
pN1	7	4.0	1	4

**Табл. 11.** Разпределение на пациентите по pN - стадий

### 5.3. Степен на злокачественост (Grading)

Степента на злокачественост на тумора се определя микроскопски, както е описано в точка **3.2** от литературния обзор.

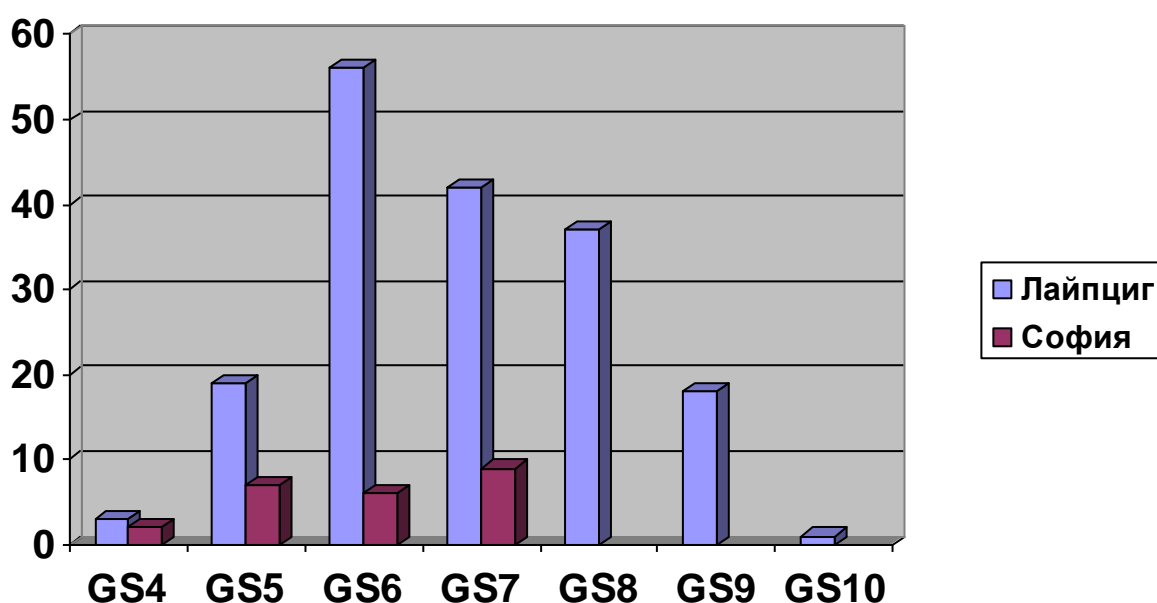
При пациентите от Лайпциг прави впечатление, че разпределението на пациентите по степен на злокачественост (Grading) е почти по равно за G2 и G3, докато при софийската група повече от половината са в G2 и 1/3 – G3. Сравнението е показано на **таблица 12.**

Grading	Лайпциг		София	
	брой	%	брой	%
G1	1	0.6	0	0
G2	83	47.2	16	67
G3	92	52.2	8	33

**Табл.12.** Разпределение по честота на Grading

#### 5.4. Оценка по Gleason

На **фиг. 19** е показано разпределението на пациентите в зависимост от постоперативния Gleason score. За софийската група пациенти се запазва тенденцията за най-голяма честота на Gleason score 5-7, както е бил предоперативния. За разлика от нашата група в лайпцигската се забелязва изместване броя на пациентите (135 от 176) към по-висок, респ. по-неблагоприятен Gleason score – 6-8.

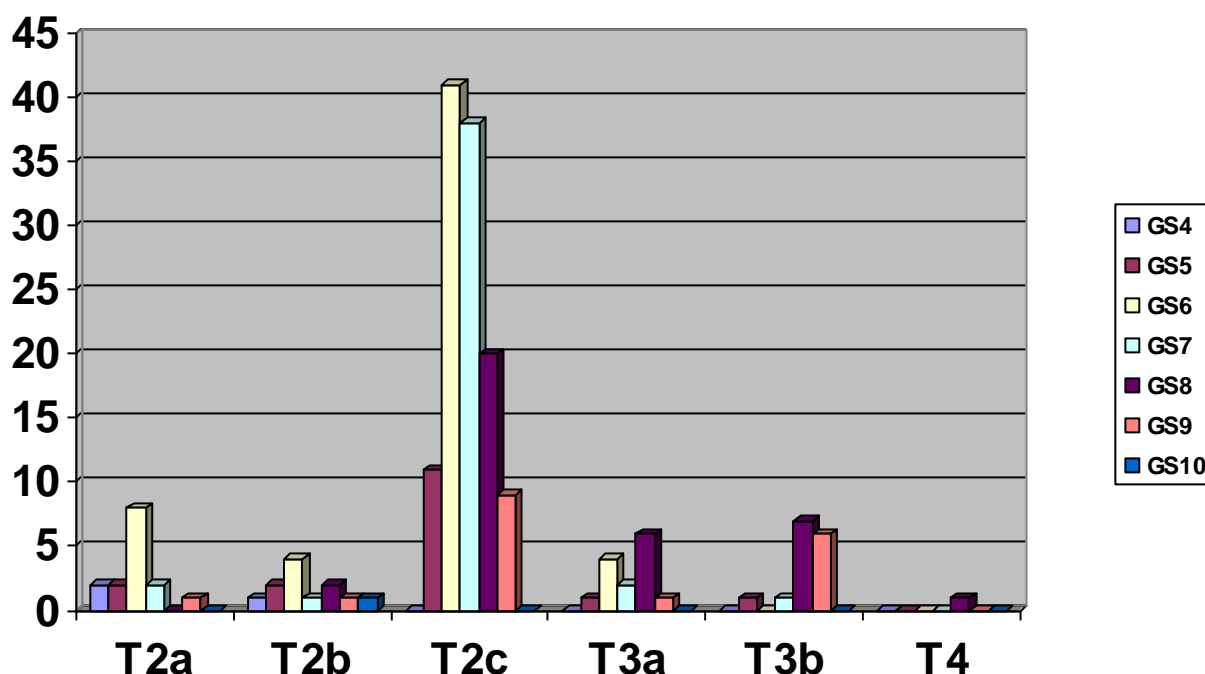


**Фиг. 19.** Постоперативно разпределение по Gleason

Честотното разпределение на оценката по Gleason - score в зависимост от pT стадия показва най-голям брой пациенти в стадий pT2c и с Gleason – score 5-9 за групата от Лайпциг (**таблица 13, фиг. 20**).

Стадий	Брой	Gleason- score						
		4	5	6	7	8	9	10
pT2a	n=15	2	2	8	2	0	1	0
pT2b	n=12	1	2	4	1	2	1	1
pT2c	n=119	0	11	41	38	20	9	0
pT3a	n=14	0	1	4	2	6	1	0
pT3b	n=15	0	1	0	1	7	6	0
pT4	n=1	0	0	0	0	1	0	0

**Табл. 13.** Честотно разпределение по Gleason в зависимост от pT- стадия

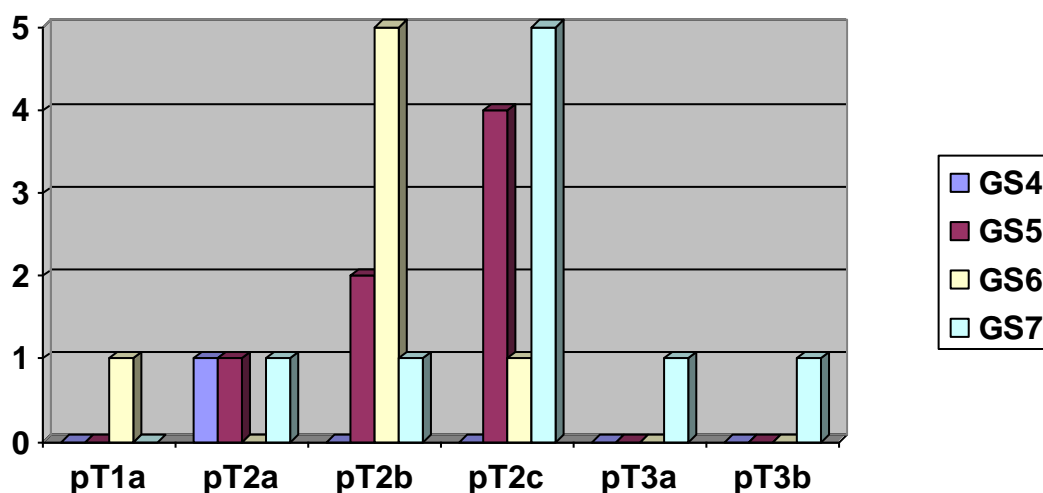


**Фиг. 20.** Разпределение по Gleason в зависимост от pT- стадия

Аналогичната таблица и графика за българската група показва най-голям брой пациенти в стадий pT2b – pT2c и Gleason – score 5-7. За разлика от лайпцигската група в софийската има 1 пациент в стадий pT1a и нито един в pT4 стадий при максимален Gleason – score 7. (таблица 14, фиг. 21).

Стадий	Брой	Gleason- score			
		4	5	6	7
pT1a	n=1	0	0	1	0
pT2a	n=3	1	1	0	1
pT2b	n=8	0	2	5	1
pT2c	n=10	0	4	1	5
pT3a	n=1	0	0	0	1
pT3b	n=1	0	0	0	1

**Табл. 14** Честотно разпределение по Gleason в зависимост от pT-стадия



**Фиг. 21** Разпределение по Gleason в зависимост от pT-стадия

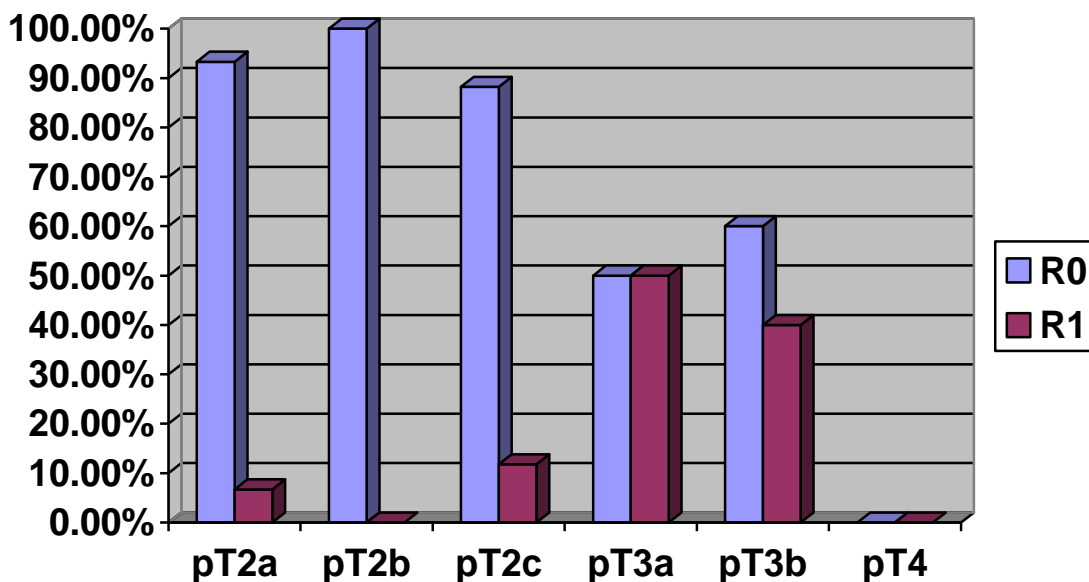
### 5.5. Хистологична оценка на резекционните линии (абластичност на операцията)

Основният критерий за радикалност на една онкологична операция е наличието на свободни от туморни клетки резекционни граници. В лайпцигската група има 29 случая с позитивни резекционни линии (R1) като най-висок е процентът при пациентите в стадий pT2c – 11.8 % (14/119), при пациенти с pT3a – 50 % (7/14) и

при пациентите с pT3b – 40 % (6/15). Общият брой пациенти с позитивни резекционни линии в стадий pT3 представлява почти половината от случаите – 45 % (13/29). Това е показано на **таблица 15** и **фиг. 22**.

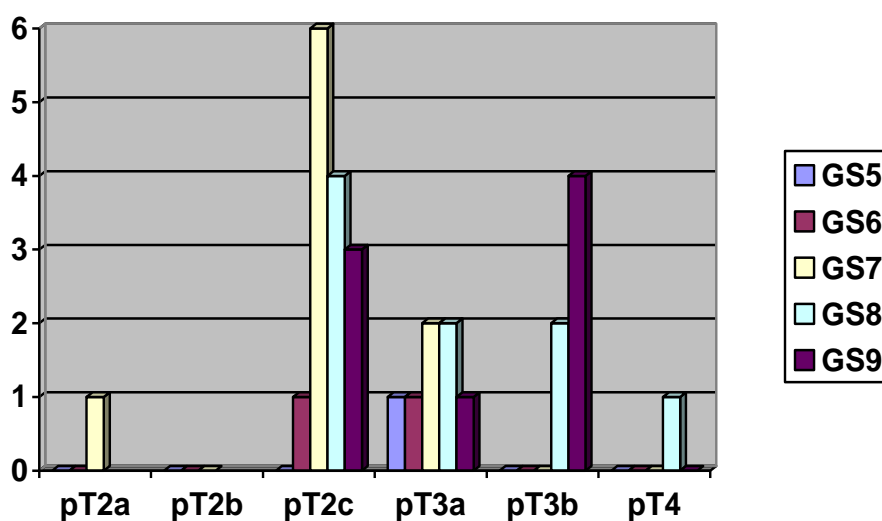
Стадий	Брой	R0	R1	Общо
pT2a	n=15	n=14 (93.3%)	n=1 (6.7%)	R1 в pT2- стадий 15/147 (10,2%)
pT2b	n=12	n=12 (100%)	n=0	
pT2c	n=119	n=105 (88.2%)	n=14 (11.8%)	
pT3a	n=14	n=7 (50%)	n=7 (50%)	R1 в pT3- стадий 13/29 (45%)
pT3b	n=15	n=9 (60%)	n=6 (40%)	
pT4	n=1	0	1	

**Табл. 15** Разпределение на резекционните линии в зависимост от pT-стадия



**Фиг. 22** Процентно разпределение на резекционните линии (R0-R1) в зависимост от pT стадия

Наблюдава се ясна зависимост на позитивните резекционни линии не само от pT-стадия, но и от по-високия Gleason score (фиг. 23). Трябва обаче да отбележим, че позитивни резекционни линии при pT-стадий по-висок от pT3a, поради преминаване на тумора през капсулата на жлезата, не е необичайно, но наличието на такива при по-ниски от посочения стадий са резултат от техническа грешка по време на оперативната интервенция.

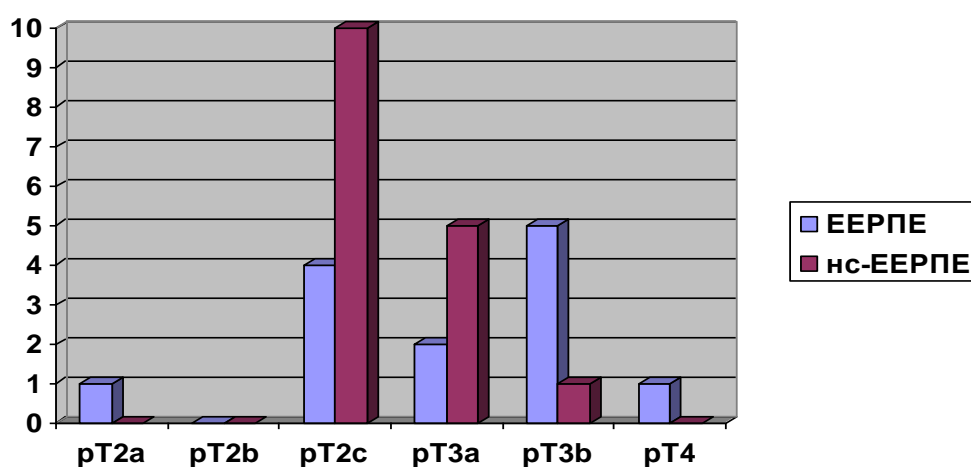


**Фиг. 23** Честотно разпределение на позитивните резекционни линии (R1) по pT- стадий и Gleason – score

От разгледаните 29 случая с позитивни резекционни линии при 16(62%) от тях е извършена невросъхраняваща простатектомия, като при 10 пациенти туморът е бил в стадий pT2c (таблица 16, фиг. 24).

Стадий	Брой	ЕЕРПЕ	нс- ЕЕРПЕ	Общо
pT2a	n=1	1	0	нс- ЕЕРПЕ с R1 в pT2-стадий (10/15)
pT2b	n=0	0	0	
pT2c	n=14	4	10	
pT3a	n=7	2	5	нс- ЕЕРПЕ с R1 в pT3-стадий (6/13)
pT3b	n=6	5	1	
pT4	n=1	1	0	

**Табл. 16** Разпределение на позитивните резекционни линии при нс-ЕЕРПЕ според pT- стадий



**Фиг. 24** Разпределение на позитивните резекционни линии при нс-ЕЕРПЕ според pT- стадий

Поради високият процент (62 %) на случаи с позитивни резекционни линии при невросъхраняваща простатектомия на анализираната до тук група от такъв тип операция при българските пациенти умишлено се въздържахме.

При българската група пациенти нямаме случай с позитивни резекционни линии.

## VI. ОСБСЪЖДАНЕ

Предоперативните данни на пациентите са взети от картоните на пациентите на Клиниката и Поликлиниката по урология към Университетска клиника Лайпциг и Клиниката по урология на Университетска болница Лозенец. Интраоперативните, постоперативните данни и наблюдението през първия месец след операцията са от оперативните протоколи и историите на заболяването. Разрешението за ползването на тези документи е дадено от съответните институции (приложение 1). Основание за това е участието на автора в диагностичната и оперативна дейност на двете клиники. Макар че на места е направен опит за сравнение между двете клиники по различни показатели, това не е от клинично значение, защото обобщава оперативния опит на автора.

Броят на оперираните пациенти в Лайпциг е значително по-голям (176) от този в България (24). Това се дължи на много по-големия брой пациенти, преминали в Клиниката в Лайпциг, докато в болница „Лозенец” този показател е значително по-нисък, поради естеството на работа в това здравно заведение.

По отношение средната възраст на оперираните пациенти, тя е почти еднаква в двете клиники, което позволява да се вземат като еднородна обща група. Същото се отнася и до най-младия пациент (44 спрямо 47) и най-възрастния – 82 и 72. Най-голям брой оперирани пациенти са в декадата 61-70 години (около 50 % за двете групи), което съвпада и с литературните данни. Останалите възрастови групи също са приблизително еднакво разпределени.

Средната стойност на ПСА в Лайпцигската група е по-ниска от тази на Софийската – 8.3 спрямо 13.05 ng/ml. Най-вероятно това се дължи на закъснялата диагноза на карцинома на простата у нас, което има различни обективни и субективни причини. Това насочва

вниманието към подобряване на скрининговите методи за ранно откриване на простатния карцином, повишаване квалификацията на общопрактикуващите лекари и уролози, както и здравната култура на населението в тази насока. За тази цел въведохме в нашата практика диагностичен алгоритъм за простатен карцином (Приложение 4).

При статистическата обработка на данните един болен на 67 г от Лайпциг с много висок ПСА (66.8ng/ml) беше изключен от статистическия анализ. Предоперативната трансректална биопсия на простата, направена при всички пациенти (176+24), потвърди хистологичната находка за карцином на простата. В редки случаи карциномът се доказва инцидентно по време на операция за доброкачествена хиперплазия на простата. В един наш случай карциномът беше диагностициран в рамките на трансуретралната резекция на простата (TUR-P).

Разпределението на пациентите по системата на Gleason предоперативно показва, че половината от тях (86) са с Gleason score 6 и заедно с Gleason 5 и 7 са основната част от лайпцигската група. Тези данни са сходни и с българската група – основната част са с Gleason score от 5 до 7.

Особено важно е определяне потентността при по-младите пациенти предоперативно с оглед вземане на решение за необходимостта от извършване на невро-съхраняваща ЕЕРПЕ операция. Беше използвана анкета (стандартен въпросник на ПЕФ-5), при която, ако пациентът получи 22 точки сумарно от 5-те въпроса, е налице еректилна дисфункция и извършването на невро-съхраняваща операция се обезсмисля. Такъв тип операция е направена в около половината от случаите в Лайпциг (82-ма или 46.6 %), докато в българската група - при нито един. В Университетска болница „Лозенец” не е извършена такъв тип

операция поради високия процент на позитивни резекционни линии. Нямаме данни за ефекта на невро-съхраняващата операция поради липсата на по-продължително наблюдение и това не е било цел на нашата разработка. В някои от случаите пациентите съобщават за наличие на постоперативна ерекция, но отново подчертаваме, че това не е било цел на извършената операция. В нашата практика сме се ръководели на първо място от радикалността на операцията, а не върху качеството на сексуалния живот. Това се подкрепя и от трайните хистологични резултати.

Отношение към извършването на ЕЕРПЕ имат предишни оперативни интервенции върху жлезата и пикочния мехур. В нашия статистически анализ при 10 пациента (5.7 %) от Лайпциг е имало предхождаща ТУР на простата, което наложи поставяне предоперативно на двустранни уретерални стентове, улесняващи интраоперативната работа и протекция на уретерните остии.

При всички пациенти беше извършена ЕЕРПЕ (176+24). Симултанно при 84 (47.7 %) пациенти от Лайпциг и при 9 (37.5 %) пациенти от София се извърши и тазова лимфаденектомия поради предоперативни стойности на ПСА над 10ng/ml, и/или Gleason score по-голям от 6 и/или лошо диференциран карцином – G3. Това има отношение за прогнозата на заболяването, както и за необходимостта от допълнително консервативно лечение – хормоно- и лъчетерапия.

Продължителността на операцията се определя от обема на интервенцията, квалификацията на оперативния екип, придружаващите заболявания на пациента и възникналите непредвидени интраоперативни усложнения. Тя се измерва в минути от разреза на кожата до зашиването ѝ. По-краткото време на оперативната интервенция води до по-бързото възстановяване на пациента в ранния следоперативен период. Оперативното време за

този тип операция (ЕЕРПЕ) поради изброените по-горе фактори варира в широки граници – 70 до 260 мин., като средната продължителност за групата в Лайпциг е 144 мин, а за тази в София -178 мин. При 6 пациента от Лайпциг допълнително е направена ендоскопска херниопластика с проленово платно. Това няма отношение към оперативното лечение на карцинома, но удължава общото оперативно време.

При един пациент се наложи да се направи разширена лимфна дисекция. При извършване на уретралната анастомоза се получи прорязване на шевове, което наложи пълната ѝ ревизия с реконструкция на мехурната шийка и протекция на уретерните остиуми. Това доведе до много дълго оперативно време – 390 мин. Този случай го изключихме от статистическата обработка.

Количеството на интраоперативната кръвозагуба не може да се определи точно поради факта, че аспирираната течност е смес от кръв и урина, а не рядко има и промивна течност. След края на операцията това количество се отчита директно на аспирационната система. Все пак се получава една ориентировъчна (приблизителна) стойност за интраоперативната загуба.

При оперираните пациенти в Лайпциг ориентировъчната интраоперативна кръвозагуба възлезе средно на 200 ml (50-600ml), а за тези в София – малко по-високи – 250ml (100-700ml).

Интраоперативните усложнения, възникват по време на самата интервенция. В нашата разработка те възлизат на 2 %. Имали сме по 1 случай с лезия на ректума във всяка клиника. Целостта на червото беше възстановена веднага ендоскопски с единични шевове. Освен това при други 2 случая при въвеждане на работните троакари бяха наранени епигастралните съдове. Овладеяването на появилото се в резултат на това кървене от тези съдове се извърши чрез поставяне на титанови скоби и биполярна коагулация. Този вид усложнения не

са специфични за ЕЕРПЕ и могат да се получат при всякакъв вид хирургична интервенция.

Възникналите постоперативни усложнения се разделят на такива, които налагат ранна (в рамките на 1 месец) реинтервенция; такива, които налагат късна (след повече от 1 месец) реинтервенция и такива, които не налагат нова оперативна интервенция.

От лайпцигската група при 2 –ма пациенти в рамките на 1 месец след операцията до стигна до изискващо реинтервенция вторично кръвотечение, което беше овладяно ендоскопски. В 4 от случаите се стигна до образуване на следоперативносимптоматично лимфоцеле. Въз основа на това при тях беше направено лапароскопска фенестрация. Един пациент с интраоперативно възникнали поражения на ректума разви следоперативна ректоуретрална фистула, която беше отстранена временно с колостома. След 4 месеца целостта на червото беше възстановена без усложнения.

Като късни (след 1 месец и повече) налагащи реинтервенция усложнения, в групата от Лайпциг се получиха по 1 случай на портхерния и на анастомозна стриктура. При пациента с анастомозна стриктура се направи трансуретрална инцизия на шийката на пикочния мехур.

Като неналагащо интервенция усложнение в 5 от случаите възникна анастомозна недостатъчност. При тях катетърът беше оставен за по-дълго време.

В софийската група анастомозната инсуфициенция има относително по-висок дял(2/24). И в двата случая се касае за ятрогенно увреждане на анастомозата – изваждане на катетъра с раздут балон от самия пациент и екстравезикално позициониране на уретрален катетър по повод на хематурия от млад и неопитен лекар.

Аналогично на лайпцигската група катетърът беше задържан по-дълго време след репозиция под визуален контрол.

Постоперативно възникналите уроинфекции се лекуваха стандартно с антибиотик по антибиограма, без да се налага поставяне на уретрален катетър. При нито един от тези пациенти не се стигна до развитие на уросепсис.

При 2-ма пациенти от лайпцигската група се стигна до постоперативно вторично кървене, с клинично значимо понижаване на хемоглобина. По тази причина при тях се извърши хемотрансфузия. При българските пациенти такава не се наложи.

За проверка на херметичността на уретровезикалната анастомоза направихме цистография на всички оперирани пациенти.

Средният престой на уретралния катетър в Лайпциг при липса на екстравазат от анастомозата е 5.8 дни, за София – 6.9 дни. При незначителни дефекти в анастомозната област оставяхме постоянния катетър за още 5-7 дни, като контролната цистография се провеждаше в амбулаторни условия.

Хистологичната оценка и класификация на трайните препарати е извършена по системата TNM UICC от 2002 г. Най-голям процент пациенти за групата от Лайпциг са със стадий pT2c (67.6 %). Аналогично за софийската група в този стадий също са най-много пациенти (41.6 %), които заедно с тези от pT2b (33%) представляват 3/4 от всички пациенти.

pN стадият също се определя по системата TNM. Той отразява засягането на лимфните възли от тумора. Въз основа на горепосочените критерии при 84 пациента от Лайпциг се направи и тазова лимфна дисекция, като в 7 от тези случаи се установиха метастази от простатния карцином. В софийската група от 9 пациента при само 1 бяха намерени метастази. Процентът на

пациентите с метастази в лимфните възли показва идентични стойности за двете групи и е силно повлиян от Gleason score.

Степента на злокачественост на тумора е определена при всички пациенти. Пациентите от Лайпциг са разпределени почти по равно (без 1) в G2 и G3, докато при софийската група 2/3 са в G2.

При анализа на оценката за разпределение на пациентите в зависимост от постоперативния Gleason score за софийската група се запазва тенденцията за най-голям брой пациенти с Gleason score 5-7, както е бил предоперативния, за разлика от лайпцигската, където има изместване броя на пациентите към по-висок, т.е. към по-неблагоприятен Gleason score - 6-8.

Основният критерий не само за ефективността на оперативния метод, но и за квалификацията на оператора е хистологичната оценка на резекционните линии, т.н. абластичност на операцията. В групата от Лайпциг има 29 случая (16.5 %) с позитивни резекционни линии. Най-много са пациентите в стадий pT2c – 14 случая, в pT3a и pT3b – общо 13. Докато при пациентите в стадий от pT3a нагоре не е необичайно да се получат позитивни резекционни линии поради преминаване на туморния процес през капсулата на жлезата. Наличието обаче на такива в стадий по-нисък от pT3 най-често е резултат на оперативна техническа грешка. В българската група нямаме случай с позитивни резекционни линии.

В 62 % от случаите с позитивни резекционни линии на пациентите от Лайпциг е извършена невросъхраняваща операция. Поради тази причина от такъв тип операции при българските пациенти съзнателно се въздържахме.

## **VII. ЗАКЛЮЧЕНИЕ**

Получените добри резултати от нас от провеждането на ЕЕРПЕ при пациенти с ограничен в простата тумор са обнадеждаващи и ни дават основание да продължим с прилагането на тази оперативна техника без да се омаловажават и останалите методи на лечение на простатния карцином.

При избора на българските пациенти за ЕЕРПЕ сме се ръководели от няколко критерии:

- липса на необходимост от разширена лимфна дисекция
- при пациенти с наднормено тегло (ИТМ под 30 кг/м<sup>2</sup>)
- липса на придружаващи заболявания
- липса на предхождащи коремни операции
- при изрично желание от страна на пациента

На всички останали пациенти предлагаме и беше извършена отворена радикална простатектомия.

ЕЕРПЕ като минимално инвазивен метод на лечение на ограничен в простата карцином е отлична алтернатива на значително по-скъпата робот-асистирана оперативна техника и на конвенционалната простатектомия.

## **VIII. ИЗВОДИ**

1. ЕЕРПЕ като оперативна техника все още се прилага само в единични големи урологични центрове в нашата страна. Болница „Лозенец“ е един от по-малките урологични центрове, където успешно се прилага тази техника.

2. Броят на оперираните и анализирани случаи (176+24) е достатъчно голям, за да се направят достоверни статистически анализ и изводи.

3. ЕЕРПЕ като оперативна техника е показана при пациенти с ограничен в простатата карцином.

4. РПЖ е заболяване, което засяга средната възраст. И при двете групи в 70 % от оперираните пациенти възрастта е до 70 години.

5. Предоперативният хистологичен резултат показва, че преобладават пациенти с Gleason score 5-7 и за двете групи. Постоперативният Gleason score в софийската група се запазва, докато в лайпцигската се забелязва изместване към по-висок, респ. по-неблагоприятен Gleason score 6-8.

6. Продължителността на оперативната интервенция при българската група е средно 178 мин., а при лайпцигската – 144 мин. Времетраенето на операцията се определя от обема на интервенцията, квалификацията на оперативния екип, придружаващите заболявания на пациента и възникналите непредвидими интраоперативни усложнения.

7. Наблюдавахме минимална интраоперативна кръвозагуба при ЕЕРПЕ-200-250 мл.

8. Интраоперативни усложнения, включващи лезия на стената на ректума и нараняване на епигастралните съдове при поставяне на работните троакари, установихме само в 2 % от всички случаи.

9. Постоперативни усложнения наблюдавахме в единични случаи - при 2 пациенти вторично кървене, при 4 симптоматично

лимфоцеле, при 1 портхерния и при 1 – анастомозна стриктура.  
Уроинфекции имаше при 5.

10. За разлика от лайпцигската група при българската няма нито един пациент с позитивни резекционни линии, което очертава по-добра прогноза за заболяването и е добър показател за усвоената и приложена оперативна техника на ЕЕРПЕ.

## **IX. ПРИНОСИ**

1. Направен е подробен исторически преглед на хирургичното лечение на рака на простатната жлеза като е акцентирано на предимствата на минимално инвазивната оперативна техника-ЕЕРПЕ.
2. Обобщени и анализирани са 200 клинични случаи с простатен карцином в две независими една от друга клиники за периода 2005-2006г.(Лайпциг) и 2013-2016г.(София).
3. Анализирани са резултатите на основните показатели (възраст на пациентите, хистологичен находка, оперативно време, кръвозагуба, периоперативни усложнения).
4. Показано е, че продължителността на оперативната интервенция се определя от обема на самата интервенция, придружаващите заболявания на пациента, възникналите непредвидими интраоперативни усложнения, както и от квалификацията на оперативния екип.
5. Установена е зависимостта на позитивните резекционни линии от извършената невросъхраняваща операция, оказваща влияние върху прогнозата на заболяването.
6. Посочени са мерки за намаляване честотата на анастомозната инсуфициенция чрез прилагането на продължителен шев, което съкращава престоя на уретралния катетер – принос с практически характер.
7. Създаден и е представен диагностичен алгоритъм на простатния карцином, приложим в урологичната практика.
8. Участието на автора в операционен екип в реномиран урологичен център в Лайпциг в продължение на няколко години и усвояването на оригиналната методика на ЕЕРПЕ са предпоставка за успешното ѝ приложение в болница Лозенец под личното ръководство на автора.

## Х. БИБЛИОГРАФИЯ

1. Bray F, Ferlay J, Soerjomataram I, Siegel RL, Torre LA, Jamal A. Global cancer statistics 2018: GLOBOCAN estimates of incidence and mortality worldwide for 36 cancers in 185 countries
2. *CA Cancer J Clin* 2018; 68: 394-424.
3. Български национален раков регистър, София 2017
4. Bosetti C, Bertuccio P, Chatenoud L, et al. Trends in mortality from urologic cancers in Europe, 1970-2008. *Eur urol* 2011; 60:1-15
5. Bill-Axelsson A, Holmberg I, Ruutu M et al. Radical prostatectomy versus watchful waiting in early prostate cancer. *N Engl J Med* 2005; 352:1977-1984
6. Bria E, Cuppone F, Giannarelli D et al. Does hormone treatment added to radiotherapy improve outcome in locally advanced prostate cancer?: meta-analysis randomized trials. *Cancer* 2009; 115:3446-3456.
7. Чакъров С, Фачиков Ц, Бечев Р и сътр. Радикална простатектомия с разширени показания- начален опит. V Национален конгрес по урология, София 25-28 октомври 1995г., Сборник резюмета, 82-83.
8. Генадиев Ц, Гайдаров Д, Велева В, и сътр. Лапароскопска радикална простатектомия- първи случай в нашата практика. *МП-Хирург Заболявания* 2007; 38(4): 10- 16
9. Колев Н, Горчев Г, Стратев С и сътр. Робот- асистирана урологична хирургия- първи случай в практиката. VII Национален конгрес по урология, София, 9- 11 ноември 2011г. Сборник резюмета. с. 45.
10. Генадиев Ц, Велева В, Гайдаров Д. Високодозна интерстициална брахитерапия за лечение на карцином на простатата- High Dose Rate/HDR/ Brachitherapy- оперативна техника и начални резултати. XXIII Варненски урологични дни, 15- 17 септември 2011г., Варна. Резюмета, с. 7- 8.
11. Kelling G (1923) Zur Colioskopie. *Arch Clin Chir* 126:226

12. Clayman RV, Kavoussi LR, Soper NJ et al (1991) Laparoscopic nephrectomy: initial case report. J Urol 146:278.
13. Schuessler WW, Vancaillie TG, Reich H et al (1991) Transperitoneal endosurgical lymphadenectomy in patients with localized prostate cancer. J Urol 145:988.
14. Kavoussi LR, Schuessler WW, Vancaillie TG, Clayman RV (1993) Laparoscopic approach to the seminal vesicles. J Urol 150:417-419.
15. Schuessler WW, Schulam PG, Clayman RV et al (1997) Laparoscopic radical prostatectomy: initial short term experience. Urology 50:854.
16. Raboy A, Ferzli G, Albert P (1997) Initial experience with extraperitoneal endoscope radical retropubic prostatectomy. Urology 50:849-853
17. Stolzenburg JU, Do M, Pfeiffer H et al (2002) The endoscopic extraperitoneal radical prostatectomy (EERPE): technique and initial experience. World J Urol 20:48-55.
18. Stolzenburg JU, Truss MC, Do M, Rabenalt R, Pfeiffer H, Dunzinger M, Aedtner B, Stief CG, Jonas U, Dorschner W (2003) Evolution of endoscopic extraperitoneal radical prostatectomy (EERPE)- technical improvements and development of a nerve-sparing, potency-preserving approach. World J Urol 21:147-152.
19. Stolzenburg JU, Rabenalt R, Tannapfel A, Liatsikos E (2006) Intrafascial nerve sparing endoscopic extraperitoneal radical prostatectomy. Urology 67:17-21.
20. Hautmann R, Huland H (1997): Urologie. Springer-Verlag Berlin, Heidelberg, 6-10.
21. McNeal JE(1972): The prostate and prostatic urethra: A morphologic study. J Urol 107:1008.
22. Helpap B, Rubben H. (1998): Prostatakarzinom: Pathologie, Praxis und Klinik Berlin, Heidelberg, New York, Barcelona, Budapest, London, Mailand, Paris, Santa Clara, Singapur, Tokio: Springer.

23. Holstein AF (1985): Die mannlichen Geschlechtsorgane. Benninghoff Anatomie, Munchen, Wien, Baltimor, Fleischhauer K, Staubesand J, Zenker W. 14. Auflage, 493-497
  
24. Hofner K, Stief Ch G, Jonas U (2000): Benigne Prostatahyperplasie: Ein Leitfaden fur die Praxis. Berlin, Heidelberg, New York, Barcelona, Hongkong, London, Mailand, Paris, Singapur, Tokio. Springer Verlag.
  
25. Jocham D, Miller K (2007): Prostatakarzinom: Praxis der urologie Band II. Stuttgart, New York. Georg Thieme Verlag. 3 Auflage, 131-140
  
26. Bonkhoff H, Remberger K. (1996): Differentiation pathways and histogenic aspects of normal and abnormal prostatic growth: a stem cell model. Prostate. Feb; 28(2),98-106
  
27. Eble JN, Sauter G, Epstein JI, Sesterhenn IA (Eds.): World Health Organisation Classification of Tumours of the urinary System and Male Genital Organs. IARC Press: Lyon 2004; 162-208
  
28. Dhom G, Bonkhoff H: (1992) Epidemiologische und morfologische Aspekte des Prostatakarzinoms. In: Endocrine Therapie des fortgeschrittenen Prostatakarzinoms. Jakse G, Wolff JM (Hrsg.). Springer, 3-16
  
29. Helpap B (1991): Histopathologie. In: Aktuelle Therapie des Prostatakarzinoms. Ackermann R, Altwein JE, Paul P (Hrsg.). Berlin Heidelberg, New York, London, Paris, Tokio, Hong Kong, Barcelona, Budapest. Springer Verlag, 11-42.
  
30. Helpap B, Weißenbach L (1998): Klassifikation, Zellkinetik und Grading des manifesten prostatakarzinoms. In: Die Prostata, 2: Prostatakarzinom. Helpap B, Senge Th, Vahlensieck W (Hrsg). Pharm and Medical Inform, Frankfurt, 102-132.
  
31. Shah R, Zhou M. Prostate biopsy interpretation: An illustrated guide. Springer- Verlag Berlin Heidelberg 2012
  
32. Mellinger GT, Gleason D and Bailar J 3<sup>rd</sup>: The histology and prognosis of prostatic cancer. J Urol 1967; 97:331.
  
33. Gleason DF and Mellinger GT: Prediction of prognosis for prostatic adenocarcinoma by combined histological grading and clinical staging. J Urol 1974; 111:58.

34. Epstein JI, Allsbrook WC Jr, Amin MB et al: The 2005 International Society of Urological Pathology (ISUP) Consensus Conference on Gleason Grading of Prostatic Carcinoma. *Am J Surg Pathol* 2005; 29:1228.
35. Epstein JI: Gleason score 2-4 adenocarcinoma of the prostate on needle biopsy: a diagnosis that should not be made. *Am J Surg Pathol* 2000; 24:477
36. Helpap B and Egevad L: The significance of modified Gleason grading of prostatic carcinoma in biopsy and radical prostatectomy specimens. *Virchows Arch* 2006; 449:622
37. Epstein JI: An Update of the Gleason Grading System. *J Urol* 2010; 183: 433-440.
38. Whittemore DE, Hick EJ, Carter MR et al: Significance of tertiary Gleason pattern 5 in Gleason score 7 radical prostatectomy specimens. *J Urol* 2008; 179:516.
39. Harnden P, Shelley MD, Coles B et al: Should the Gleason grading system for prostate cancer be modified to account for high-grade tertiary components? A systematic review and meta-analysis. *Lancet Oncol* 2007; 8: 411.
40. Van Oort IM, Schout BM, Kiemeny LA et al: Does the tertiary Gleason pattern influence the PSA progression-free interval after retropubic radical prostatectomy for organ-confined prostate cancer? *Eur Urol* 2005; 48:572.
41. Sim HG, Telesca D, Culp SH et al: Tertiary Gleason pattern 5 in Gleason 7 prostate cancer predicts pathological stage and biochemical recurrence. *J Urol* 2008; 179: 1775.
42. Trock BJ, Guo CC, Gonzalgo ML et al: Tertiary Gleason patterns and biochemical recurrence after radical prostatectomy: proposal for a modified Gleason scoring system. *J Urol* 2009; 182:1364.
43. Helpap B, Weißenbach L (1998): Klassifikation, Zellkinetik und Grading des manifesten Prostatakarzinoms. In: *Die Prostata, 2: Prostatakarzinom*. Helpap B, Senge Th, Vahlensieck W (Hrsg). Pharm and Medical Inform, Frankfurt, 102-132.

44. Wolff JM, Jakse G (1996): Das prostataspezifische Antigen in der Früherkennung des Prostatakarzinoms. DMW 121, 1508-1514.
45. Hara M, Inorre T, (1971): Some physiochemical characteristics of gamma seminoprotein, an antigenic component specific for human seminal plasma. Jap J Legal Med 25, 322.
46. Петкова Л: Простатоспецифичен антиген: място в съвременната диагностика и скриниране на простатен карцином. 3- та национална конференция 11- 13 октомври 2012, Варна.
47. Oesterling JE (1996): Age specific reference range for serum PSA. N Engl J Med 335, 345-346.
48. Hautmann R, Huland H (1997): Urologische Diagnostik. Urologie. Springer-Verlag Berlin, Heidelberg, 65-66.
49. Wolff J, Altwein JE (2004): Prostatakarzinom – Grundlagen und Therapie. Springer-Verlag Berlin, Heidelberg, New York, 6-7.
50. Adolphs HD (1991): Screening – Diagnostik und Ausschlussdiagnostik urologischer Tumoren. Prostatakarzinom – rectale Palpation mit hoher Sensitivität. Therapiewoche 41, 12, 735-740.
51. Heuck A, Scheidler B, Sommer B, Graser A, Muller-Lisse U-G, Mabmann J (2003): MR-Tomographie des Prostatakarzinoms. Der Radiologe 43, 464-473.
52. Weckesser M, K. Juergens. Prostatic carcinoma in PET-CT hybrid imaging, Thieme, New York, 2010, 169-177
53. Tateishi U et al: A meta-analysis of (18)F-fluoride positron emission tomography for assessment of metastatic bone tumour. Ann Nucl Med 2010; 24(7): 523-531
54. Kattan MW, Eastham JA, Stapleton AM, Wheeler TM, Scardino PT (1998): A preoperative nomogram for disease recurrence following radical prostatectomy for prostate cancer. J Natr Cancer Inst 90.10, 766-771.
55. Kattan MW, Zelefsky MJ, Kupelian PA, Scardino PT, Fuks Z, Leibel SA (2000): Pretreatment nomogram for predicting the outcome of three-

dimensional conformal radiotherapy in prostate cancer. *J Clin Oncol* 18.19 3352-3359.

56. Kattan MW, Potters L, Blasko JC, Beyer DC, Fern P, Cavanagh W, Leibel S, Scardino PT (2001): Pretreatment nomogram for predicting freedom from recurrence after permanent prostate brachytherapy in prostate cancer. *Urology* 58.3, 393-399.

57. Young HH(1905): The early diagnosis and radical cure of carcinoma of the prostate: being a study of 40 cases and presentation of radical operation which carried out in four cases. *Johns Hopkins Hosp. Bull*; 16:315-321.

58. Young HH, Davis DM(1926): Neoplasms of the urogenital tract. In: *Young's practice of urology*. Philadelphia: WB Saunders 653-654.

59. Millin T(1945): Retropubic prostatectomy: a new extravesical technique: Report on 20 cases. *Lancet* 2, 693-696.

60. Memmelaar J, Millin T(1949): Total prostatovesiculectomy: retropubic approach. *J Urol*; 62: 340-348.

61. Reiner TA, Walsh PC (1979): An anatomical approach to the surgical management of the dorsal vein and Santorini's plexus during radical retropubic surgery. *J Urol*; 121:198-200.

62. Walsh PC, Donker PJ(1982): Impotence following radical prostatectomy: insight into etiology and prevention. *J Urol*; 128: 492-497.

63. Walsh PC, Lepor H, Eggleston JC(1983): Radical prostatectomy with preservation of sexual function: anatomical and pathological considerations. *Prostate*; 4:473-485.

64. Walsh PC(1998): Anatomic radical prostatectomy: evolution of the surgical technique. *J Urol*; 160:2418-2424.

65. Walsh PC (2000): Radical prostatectomy for localized prostate cancer provides durable cancer control with excellent quality of life: a structured debate. *J Urol*; 163: 1802.

66. Hull GW, Rabbani F, Wheeler TM, Kattan MW, Scardino PT (2002): Cancer control with radical prostatectomy alone in 1,000 consecutive patients. *J Urol* 167.2 Pt 1, 528-534.

67. Borghede, G, Hedelin H, Holmang S, Johansson KA, Albenborg F, Pettersson S, Sernbo G, Wallgren A, Mercke C (1997): Combined treatment with temporary short-term high dose rate iridium-192 brachytherapy and external beam radiotherapy for irradiation of localized prostatic carcinoma. *Radiother Oncol* 44, 3, 237-344
68. Deger S, Dinges S, Roigas J, Schnorr D, Turk I, Budach V, Hinkelbein W, Loening SA. (1997): High-dose rate iridium 192 afterloading therapy in combination with external beam irradiation for localized prostate cancer. *Tech. Urol.* 3.4, 190-194.
69. Zeitlin SI, Sherman J, Raboy A, Lederman G, Albert P (1998): High dose combination radiotherapy for the treatment of localized prostate cancer. *J Urol* 160.1, 91-95.
70. Sylvester JE, Blasko JC, Grimm PD, Meier R, Malmgren JA (2003): Ten year biochemical relapse-free survival after external beam radiation and brachytherapy for localized prostate cancer: The Seattle experience. *Int J Radiat Oncol Phys.* Nov 15; 57(4), 944-952.
71. Huggins C, Hodges CV(1941): Studies on prostatic cancer: the effect of castration of estrogen and of androgen injection on serum phosphatases in metastatic carcinoma of the prostate. *Cancer Res*; 1:293-297.
72. Novara G et al.(2009): Impact of surgical and medical castration on serum testosterone level in prostate cancer patients. *Prostate cancer Urol Int*; 82:249-255.
73. Kelling G(1901): Die Tamponade der Bauchhöhle mit Luft zur Stillung lebensgefährlicher Intestinalblutungen. *Münch Med Wochenschr*; 48:1480-1483.
74. Jacobaeus HC(1910): Über die Möglichkeit der Zystoskopie bei Untersuchungen seröser Höhlungen anzuwenden. *Münch. Med. Wochenschr*; 57:2090-2092.
75. Kalk H(1929): Erfahrungen mit der Laparoskopie. *Z Klin Med*; 111:303-348.
76. Semm K(1983): Die endoskopische Appendektomie. *Gynäkol Prax*; 7: 131-140.

77. Fornara P, Doehn C, Seyfarth M, Jocham D(2000): Why is urological laparoscopy minimally invasive?. *Eur Urol* 37:241-250.
78. Schuessler WW, Kavoussi LR, Clayman RV, Vancaille TH(1992): Laparoscopic radical prostatectomy: initial case report (abstract 130). *J Urol*; 147:246 A.
79. Jacob F, Salomon L, Hoznek A, Bellot J, Antiphon P, Chopin DK, Abbou CC(2000): Laparoscopic radical prostatectomy: Preliminary results. *Eur Urol*; 37:615-620.
80. Guillonneau B, Vallancien G(2000): Laparoscopic radical prostatectomy: the Montsouris experience. *J Urol*; 163:418-422.
81. Guillonneau B, Rozet F, Barret E, Cathelineau X, Vallancien G(2001): Laparoscopic radical prostatectomy: assessment after 240 procedures. *Urol Clin North Am*; 28:189-202.
82. Rassweiler J, Sentker L, Seemann O, Hatzinger M, Rumpelt HJ (2001): Laparoscopic radical prostatectomy with the Heilbronn technique: an analysis of the first 180 cases. *Urol*; 166:2101-2118.
83. Stolzenburg JU, Bhanot SM, Rabenalt R, Do M, Truss MC, Ho K, Schwaibold H, Anderson C(2005): Modular surgical training for endoscopic extraperitoneal radical prostatectomy. *British Journal of Urology International*; 96:1022-1027.
84. Guillonneau B, Rozet F, Cathelineau X, Lay F, Barret E, Dublet JD, Baumert H, Vallancien G(2002): Perioperative complications of laparoscopic radical prostatectomy: the Montsouris 3-year experience. *J Urol*; 167: 51-56.
85. Fahlenkamp D, Rassweiler J, Fornara P, Frede T, Loaning S(1999): Complications of laparoscopic procedures in urology: experience with 2407 procedures at four German centers. *J Urol*; 162:765-771.
86. Bollens R, Van den Bosche M, Roumeguere T, Damoun A, Ekane S, Hoffmann P, Zlotta AR, Schulman CC(2001): Extraperitoneal laparoscopic radical prostatectomy. Results after 50 cases. *Eur Urol*; 40:65-69.

87. Stolzenburg JU, Do M, Pfeiffer H, König F, Aedtner B, Dorschner W (2002): The endoscopic extraperitoneal radical prostatectomy (EERPE): technique and initial experience. *World J Urol*; 20:48-55.
88. Stolzenburg JU, Do M, Rabenalt R, Pfeiffer H, Horn LC, Jonas U, Dorschner W (2003): Endoscopic extraperitoneal radical prostatectomy (EERPE)- initial experience after 70 procedures. *J Urol*; 169:2066-2071.
89. Stolzenburg JU, Truss MC, Rabenalt R, Do M, Pfeiffer H, Bekos A, Neuhaus J, Stief CG, Jonas U, Dorschner W (2004): Die endoskopische extraperitoneale radikale Prostatektomie(EERPE)- Ergebnisse nach 300 Eingriffen. *Der Urologe A Jun*; 43(6):698-707.
90. Stolzenburg JU, Rabenalt R, Do M, Ho K, Dorschner W, Waldkirch E, Jonas U, Schultz A, Horn L, Truss MC (2005): Endoscopic extraperitoneal radical prostatectomy (EERPE)- oncological and functional results after 700 procedures. *J Urol*; 174:1271-1275.
91. Stolzenburg JU, Rabenalt R, Do M, Tannapfel A, Truss MC, Liatsikos EN (2006): Nerve sparing endoscopic extraperitoneal radical prostatectomy (EERPE)- The University of Leipzig technique. *J Endourol*; 20:925-929.
92. Stolzenburg JU, Liatsikos EN, Rabenalt R, Do M, Sakelaropoulos G, Horn L, Truss MC (2006): Nerve sparing endoscopic extraperitoneal radical prostatectomy- effect of puboprostatic ligament preservation on early continence and positive margins. *Eur Urol*; 49:103-111.
93. Stolzenburg JU, Rabenalt R, Tannapfel A, Liatsikos EN (2006): Nerve sparing endoscopic extraperitoneal radical prostatectomy. *Urol*; 67:17-21.
94. Abbou CC et al (2001): Laparoscopic radical prostatectomy with a remote controlled robot. *J Urol*; 165:1964-1966.
95. Pasticier G et al (2001): Robotically assisted laparoscopic radical prostatectomy: feasibility study in men. *Eur Urol*; 40:70-74.
96. Patel VR et al (2011): Pentafecta: A new concept for reporting outcomes of robot-assisted laparoscopic radical prostatectomy. *Eur Urol*; 59:27-32.

## **XI. ПУБЛИКАЦИИ И НАУЧНИ СЪОБЩЕНИЯ, СВЪРЗАНИ С ДИСЕРТАЦИОННИЯ ТРУД**


- 1. Петров Б., К. Янев-** Исторически преглед на хирургичното лечение на рака на простатната жлеза. Годишник на Софийския университет „Св. Климент Охридски”, Медицински факултет, Том 2, с. 81-86, 2017 София.
- 2. Б. Петров-** Алгоритъм за диагноза на простатен карцином в Университетска болница „Лозенец”. Годишник на Софийския университет „Св. Климент Охридски”, Медицински факултет, Том 2, с. 89-94, 2017 София.
- 3. Petrov B., P. Petrov-** Comparative Analysis of Results of Endoscopic Extraperitoneal Radical Prostatectomy in two clinical centres. Comptes rendus de l'Academie bulgare des Sciences; Tome 71, No 9, p. 1253-1258; 2018, Sofia, Bulgarie.


## XII. ПРИЛОЖЕНИЯ


### Приложение 1


Universitätsklinikum Leipzig AöR, Department für Operative Medizin; Liebigstraße 18, 04103 Leipzig

**Bescheinigung zur Vorlage**

 **Universitätsklinikum Leipzig**  
Anstalt öffentlichen Rechts  
Department für Operative Medizin  
Klinik und Poliklinik für Urologie  
Direktor: Univ.-Prof. Dr. med. Jens-Uwe Stolzenburg, FRCS (Ed), FRCS (Eng)  
Tel. (0341) 97 17600  
Fax (0341) 97 17609

 Ausbildungszentrum der Europäischen Akademie für Andrologie


 zertifiziert durch die Deutsche Kontinenz-Gesellschaft e.V.

 **DKG** KREBSGESELLSCHAFT

**Zertifiziertes Prostatakrebszentrum**

Leipzig, 02. Mai 2013  
prof.sto-vie

Herr **Dr. Boril Petrov** ist berechtigt, zu wissenschaftlichen Zwecken die Daten der Patienten der Klinik und Poliklinik für Urologie des Universitätsklinikums Leipzig AöR für den Zeitraum von Juli 2005 bis Dezember 2006 einzusehen und anonymisiert zu verwenden.



Univ.-Prof. Dr. med. Jens-Uwe Stolzenburg, FRCS (Ed), FRCS (Eng)  
Direktor der Klinik und Poliklinik für Urologie

UNIVERSITÄTSKLINIKUM LEIPZIG AöR  
Klinik und Poliklinik für Operative Medizin  
Direktor: Univ.-Prof. Dr. med. Jens-Uwe Stolzenburg,  
FRCS (Ed), FRCS (Eng)  
Liebigstraße 20, Haus 4 • 04103 Leipzig  
Tel. 0341 / 97-1 76 00 • Fax 97-1 76 09

Aufsichtsratsvorsitzender: Prof. Dr. Wolfram H. Knapp  
Medizinischer Vorstand und Sprecher des Vorstandes: Prof. Dr. med. Wolfgang E. Fleig  
Kaufmännischer Vorstand: Dipl.-Kfm. Eckehard Zimmer

Liebigstraße 18  
04103 Leipzig  
Telefon 0341 97 109

Steuernummer: 231-14904074  
IK: 26140 10 52  
Internet: www.uniklinik-leipzig.de

Bankverbindung: Deutsche Bank  
BLZ: 860 700 00  
Kto: 1247 998  
SwiftCode: DEUTDE33 IBAN: DE 27 860 700000 12 47 99 800

\* Д-р Борил Петров има право да използва с научна цел анонимно данните на пациентите на Клиника и поликлиника по урология на Университет- Лайпциг за времето от месец юли 2005г. до месец декември 2006г.

Унив. Проф. Д-р Йенс- Уве Шолценбург, Директор на Клиника и Поликлиника по урология, Лайпциг

## Приложение 2



### Приложение 3

