

## БИФОСФОНАТНА НЕКРОЗА НА ГОРНА И ДОЛНА ЧЕЛЮСТ – КЛИНИЧЕН СЛУЧАЙ

Ц. Цветанов и А. Бакърджиев

Катедра по орална хирургия, Факултет по дентална медицина, Медицински университет – Пловдив

## BISPHOSPHONATES-RELATED OSTEONECROSIS OF THE UPPER AND LOWER JAW – A CASE REPORT

Ts. Tsvetanov and A. Bakardjiev

Department of Oral Surgery, Dental Faculty, Medical University – Plovdiv

<p><b>Резюме:</b></p> <p><b>Ключови думи:</b></p> <p><b>Адрес за кореспонденция:</b></p>	<p>Бифосфонатите са аналог на пирофосфатите, които са естествени модулатори на костния метаболизъм, синтезирани и използвани са още от 19. век, но тяхната <i>in vitro</i> способност да инхибират преципитацията на калциевия фосфат е приложена клинично през 1960 г. Бифосфонат-асоцираната некроза е рядък клиничен феномен, свързан с антиостеокластна, антиангиогенна активност и инхибиращо действие върху ендотелноклетъчната пролиферация. Целта на настоящата публикация е да се представи случай на пациентка с бифосфонатна некроза на горна и долна челюст след проведена зъбна екстракция и интравенозно лечение със Zometa® по повод метапроцеси в костите след карцином на дясната гърда. Лечението в този случай на бифосфонатната некроза включва антибиотична и антифунгална терапия.</p> <p>бифосфонати, зъбна екстракция, некроза</p> <p><i>Д-р Цветан Цветанов, д.м., Катедра по орална хирургия, Факултет по дентална медицина, Медицински университет, бул. „Христо Ботев“ 3, 4000 Пловдив, тел. 0898325332</i></p>
<p><b>Summary:</b></p> <p><b>Key words:</b></p> <p><b>Address for correspondence:</b></p>	<p>Bisphosphonates (BPs) are stable analogs of pyrophosphate, which are naturally occurring modulators of bone metabolism and have been synthesized and used since the 19th century but their <i>in-vitro</i> ability to inhibit the precipitation of calcium phosphate was applied clinically in 1960s. BPs associated osteonecrosis of the jaw is a rare but serious clinical condition caused by antiosteoclastic, antiangiogenic and antihuman endothelial cell proliferation effects of bisphosphonates which inhibit bone turnover. The aim of this publication is to show the case of a woman with bisphosphonates induced osteonecrosis of the upper and lower jaw after tooth extraction and intravenous appliance of Zometa® used extensively to treat bone metastasis of breast cancer. The treatment plan in these case includes antibiotics and antifungal drugs.</p> <p>bisphosphonates, tooth extraction, necrosis</p> <p><i>Tsvetan Tsvetanov, Ph.D, D.D.S., Department of Oral Surgery, Dental Faculty, Medical University, 3, Hristo Botev Bvd, Bg – 4000 Plovdiv, Tel. +359 898-32-53-32</i></p>

### ВЪВЕДЕНИЕ

Бифосфонатите са аналог на пирофосфатите, които са естествени модулатори на костния метаболизъм, синтезирани и използвани са още от 19. век, но тяхната *in vitro* способност да инхибират преципитацията на калциевия фосфат е приложена клинично през 1960 г. Бифосфонат-асоцираната некроза е рядък клиничен феномен, свързан с антиостеокластна, антиангиогенна активност и инхибиращо действие върху ендотелноклетъчната пролиферация [10].

Първото описание на бифосфонат-асоцираната остеонекроза е на Marx през 2003 г., етиологията е предмет на дискусии от оралните и лицево-челюстни хирурзи. При проучване на 169 пациенти с костни метастази и интравенозна бифосфонатна терапия, 8.9% (n = 15) от тях развиват бифосфонат-асоцирана остеонекроза [5]. През 2007 г. Американската асоциация на оралните и лицево-челюстни хирурзи (AAOMS) определя бифосфонат-асоцираната остеонекроза на челюстите като област на оголена кост в лицево-челюстния регион, която не се възста-

новява за 8 седмици и се среща при пациенти със системен прием на бифосфонати, липсват данни за проведена лъчетерапия в максило-мандибуларния комплекс [4]. В нашата страна Й. Шейтанов [3] в своя публикация представя обща характеристика, механизъм на действие, фармакокинетика и индикации за приложение на бифосфонати.

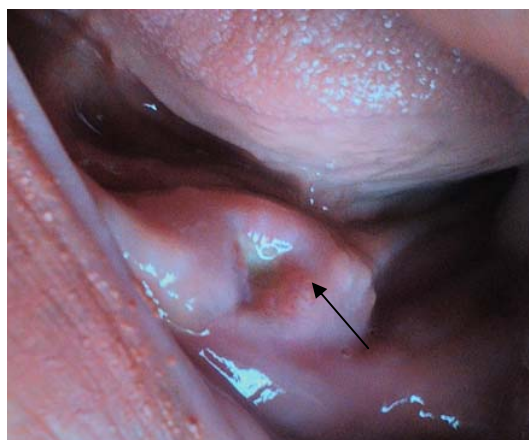
Бифосфонатите орално се предписват за лечение на остеопороза. Интравенозно бифосфонатите се прилагат за лечение на остеолитични костни лезии, свързани с мултиплен миелом и костни метастази от карцином на гърдата и простатен карцином [9]. V. Goranova-Marinova, P. Pechalova-Petrova и S. Goranov [8] представят случай на 66-годишен пациент с мултиплен миелом с проведена химиотерапия и прием (14 цикъла) на бифосфонати Pamidronate/Zoledronate и диагностицирана остеонекроза на челюстта 1 година след началото на заболяването. Зл. Коларов [2] извършва преглед на клиничните проучвания върху ефективността и безопасността на Ibandronate (Bonviva).

А. Бакърджиев [1] съобщава, че бифосфонатите са с мощно инхибиторно действие по отношение на остеокластната активност. Според A. Borgioli et al. [6] лечението на бифосфонатната некроза на челюстите е трудно и продължително. Когато фармакологичното лечение с антибиотици и локални антисептици не е способно да повлияе усложненията на бифосфонатната некроза, клиницистите е необходимо да предприемат радикално хирургично лечение. Според А. Бакърджиев [1] на първо място се препоръчва дългосрочно антибиотично лечение; радикално хирургично лечение, като дебридман на раната и покриването ѝ с ламбо по съседство е необходимо да се избягва. Препоръчва се единствено загладване на остри костни ръбове, които спомагат за поддържане на възпалението и болката в засегнатия участък, т.е. агресивното хирургично лечение е контрапродуктивно. G. Freiburger [7] докладва за прилагане на хипербарна оксигенация като допълнителна терапия към хирургичното и антибиотичното лечение чрез отделяне на реактивен кислород и азотни частици, модулиращи редокс-сензитивните интрацелуларни сигнални молекули, включени в костта. P. Vescovi et al. [12] описват консервативно-хирургично лечение при I стадий на бифосфонат-асоциираната остеонекроза, свързан с минимална костна експозиция. Консервативно-хирургичното лечение включва дебридман на раната под локална анестезия на 63 пациенти и

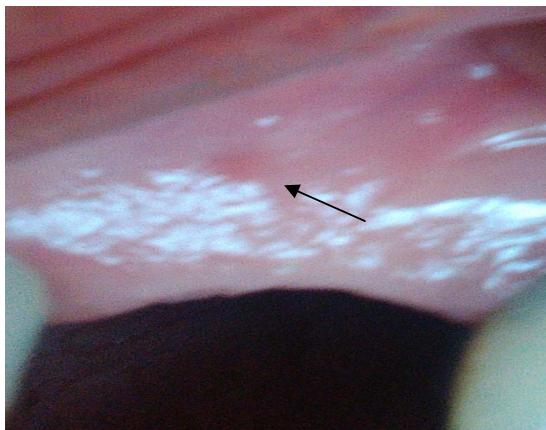
приложена нискоенергийна лазерна терапия, озон терапия или хипербарна оксигенация. Авторите постигат пълен заздравителен процес в 92.6% от случаите и оптимални резултати чрез използването на лазер.

### ОПИСАНИЕ НА КЛИНИЧЕН СЛУЧАЙ

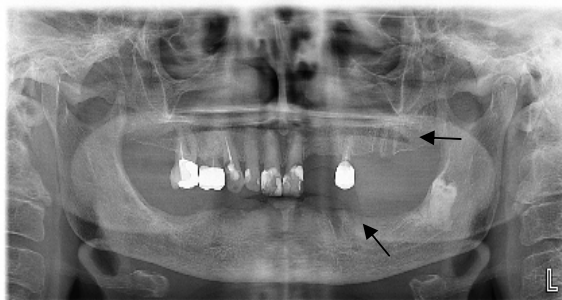
Пациентка АХ на 71 години. Анамнеза и статус: оплаква се от незаздравяваща рана в областта на 36. зъб след екстракция. От месец май се провежда лечение със Zometa по повод метапроцеси в костите след карцином на дясната гърда. В момента – незначителни оплаквания от незаздравяващата рана. Обективно: остео-некрозен участък в областта на 27. зъб и 36. зъб. Костта е оголена с променен жълтеникаво-синкав цвят в двата посочени участъка (фиг. 1). В областта на 23. зъб се установява фистулен ход, от който изтича гнойна колекция (фиг. 2). Параклиника: ортопантомографията показва незаздравяващи алвеоли на 27. и 36. зъб (фиг. 3). Не се установява дифузен деструктивен процес около тях. Диагноза: Бифосфонат-асоциирана некроза на горна и долна челюст. Лечение: назначено медикаментозно лечение – Flagyl 250 mg 2 пъти дневно (антибиотик срещу анаероби), Fluconazole 50 mg, 1 път дневно (антифунгално средство), Unasyn 375 mg 2 пъти дневно (комбиниран пеницилинов антибиотик от Ampicillin и Sulbactam). Поведение по повод основното заболяване – нашето наблюдение и лечение не пречи на допълнително изследване със сцинтиграфия и продължаване на лечението с бифосфонат при нужда, преценена от онколога. Беше препоръчано да не се правят зъбни протези, да се поддържа добра устна хигиена, при нужда – нов контролен преглед.



Фиг. 1. Оголена кост с жълтеникаво-синкав цвят



Фиг. 2. Фистулен ход



Фиг. 3. Незаздравяващи алвеоли на 27. и 36. зъб

### ОБСЪЖДАНЕ И ЗАКЛЮЧЕНИЕ

Нашият клиничен случай се доближава до описания от S. L. Ruggiero [11] случай на пациент с бифосфонат-асоциирана остеонекроза в обеззъбен участък на челюстната кост, наличие на екстраорални и интраорални фистули в случай на вторична инфекция на некротичната кост. Повечето пациенти се оплакват от променена чувствителност в засегнатата област вследствие компресията на съдовонервния сноп от възпалената кост. Липсват рентгенографски промени преди значително костно засягане и деминерализация.

Снемането на точна анамнеза и статус ще подпомогне клиницистите в диагностицирането на лезиите, свързани с бифосфонат-асоциираната остеонекроза. Информирането на пациентите за потенциални орални изяви често се пренебрегва.

Необходима е колаборация между онколог, пациент и лекар по дентална медицина. Подходяща орална хигиена, чести контролни прегледи и минимално инвазивно дентално лечение, когато е необходимо, ще забави развитието на бифосфонат-асоциираната остеонекроза.

### Библиография

1. Б а к ъ р д ж и е в, А. Орална хирургия в денталната медицина. Основни принципи, методи и оперативни протоколи. Пловдив, Авто Принт, 2011, XXIV, 199, 203, 204.
2. К о л а р о в, Зл. Преглед на клиничните проучвания върху ефективността и безопасността на Ibandronate (Bonviva). Ревматология, 14, 2006, № 3, 32-40.
3. Ш е й т а н о в, Й. Бифосфонати – обща характеристика, механизъм на действие, фармакокинетика, индикации за приложение. Ревматология, 4, 1996, № 3, 35-40.
4. A A O M S. American Association of Oral and Maxillofacial Surgeons position paper on bisphosphonate-related osteonecrosis of the jaws. J Oral Maxillofac Surg, 65, 2007, № 3, 369-76.
5. A s s a f, A. T. et al. Incidence of Bisphosphonate-related Osteonecrosis of the Jaw in Consideration of Primary Diseases and Concomitant Therapies. Anticancer Research, 33, 2013, №9, 3917-3924.
6. B o r g l o l i, A. et al. Bisphosphonates-related osteonecrosis of the jaw: Clinical and physiopathological considerations. Ther Clin Risk Manag, 2009, № 5, 217-27.
7. F r e l b e r g e r, G. G. Utility of hyperbaric oxygen in treatment of bisphosphonate-related osteonecrosis of the jaws. J Oral Maxillofac Surg, 67, 2009, № 5, 96-106.
8. G o r a n o v a – M a r l i n o v a, V., P. Pechalova-Petrova et S. Goranov. Osteonecrosis of the jaw in patients on bisphosphonate treatment. Review of literature with contribution of a case of multiple myeloma. Folia medica, 51, 2009, № 4, 53-57.
9. K i m, Y-G. et al. Study on bisphosphonate-related osteonecrosis of the jaw (BRONJ): case report and literature review. J Korean Assoc Oral Maxillofac Surg, 36, 2010, № 4, 291-302.
10. K u m a r, V. et A. K. Shahi. Bisphosphonates induced Osteonecrosis of the Jaw: A review. Int J Sci Eng Res, 3, 2010, № 11, 1-5.
11. R u g g i e r o, S. L. Guidelines for the diagnosis of bisphosphonate-related osteonecrosis of the jaw (BRONJ). Clin Cases Miner Bone Metab, 4, 2007, № 1, 37-42.
12. V e s c o v i, P. et al. Conservative Surgical Management of Stage I Bisphosphonate-Related Osteonecrosis of the Jaw. Int. J. Dentistry, 2014, 8 pages.

Постъпила за печат на 9 май 2016 г.