МЕДИЦИНСКИ УНИВЕРСИТЕТ – СОФИЯ
МЕДИЦИНСКИ ФАКУЛТЕТ

КАТЕДРА ПО НЕВРОХИРУРГИЯ

Д-р Христо Руменов Цонев

ДИСЕРТАЦИОНЕН ТРУД

СРАВНИТЕЛЕН АНАЛИЗ НА ОПЕРАТИВНО И ЕНДОВАСКУЛАРНО ЛЕЧЕНИЕ НА АНЕВРИЗМИ НА СРЕДНА МОЗЪЧНА АРТЕРИЯ

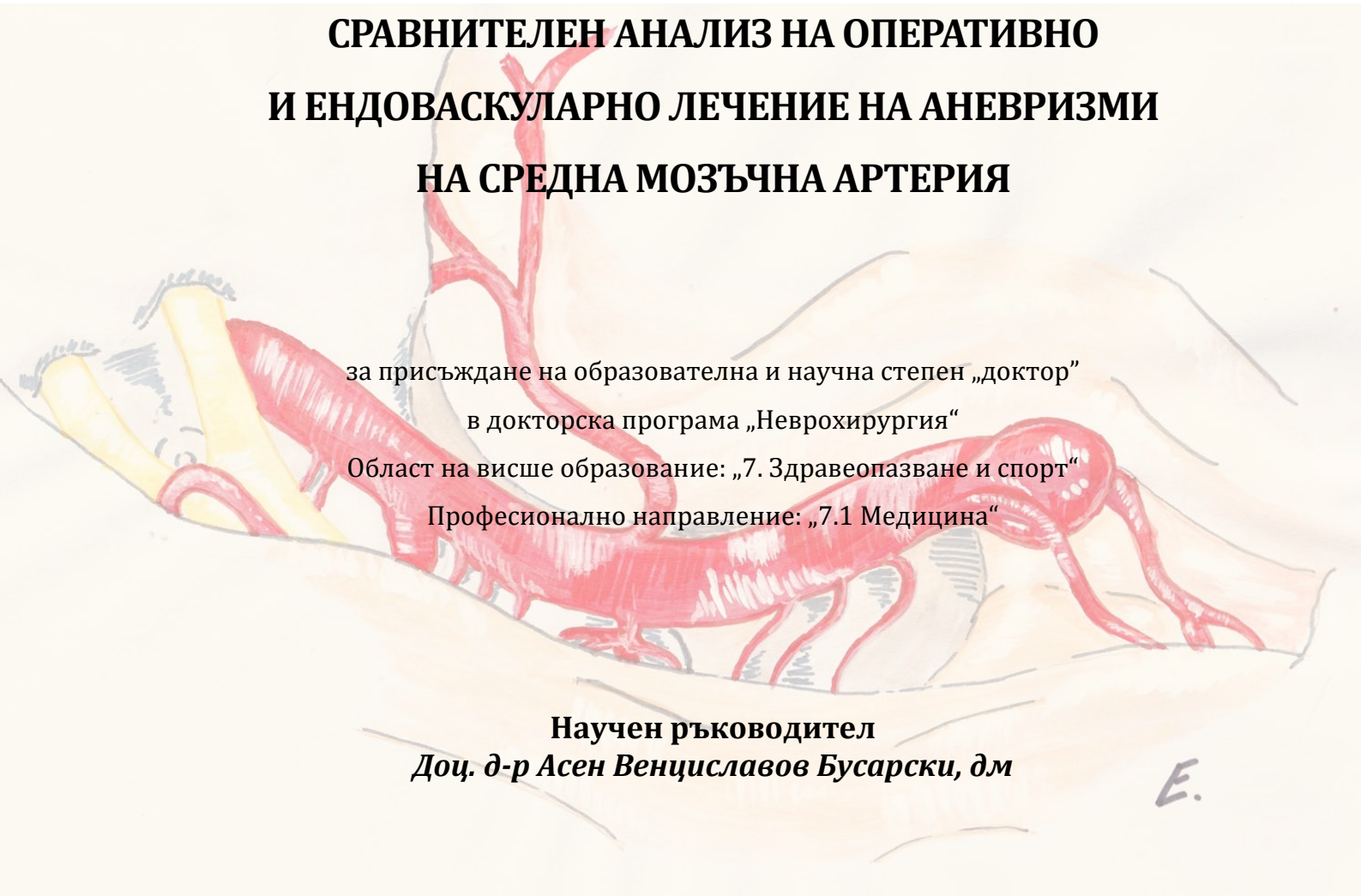

за присъждане на образователна и научна степен „доктор”
в докторска програма „Неврохирургия“
Област на висше образование: „7. Здравеопазване и спорт“
Професионално направление: „7.1 Медицина“

Научен ръководител
Доц. д-р Асен Венциславов Бусарски, дм

София, 2023

Съдържание

I. **ЛИТЕРАТУРЕН ОБЗОР** 5

1.1. ИНТРАКРАНИАЛНИ АНЕВРИЗМАЛНИ РАЗШИРЕНИЯ 5

1.1.1. Въведение 5

1.1.2. Епидемиология 5

1.1.3. Класификация 6

1.1.4. Патофизиология на мозъчните аневризми 7

1.2. КЛИНИЧНА КАРТИНА НА ИНТРАКРАНИАЛНИТЕ АНЕВРИЗМАЛНИ РАЗШИРЕНИЯ 12

1.2.1. Клинична картина на неруптурирали мозъчни аневризми 13

1.2.2. Клинична картина на руптурирали мозъчни аневризми 14

1.3. ДИАГНОСТИКА НА ИНТРАКРАНИАЛНИТЕ АНЕВРИЗМАЛНИ РАЗШИРЕНИЯ 17

1.3.1. Компютърна томография 17

1.3.2. Компютър-томографска ангиография 18

1.3.3. Конвенционална субтракционна дигитална ангиография 19

1.3.4. Магнитнорезонансно изобразяване 19

1.4. ОПЕРАТИВНО ЛЕЧЕНИЕ НА ИНТРАКРАНИАЛНИТЕ АНЕВРИЗМАЛНИ РАЗШИРЕНИЯ 20

1.4.1. Развитие на аневризмалната хирургия 21

1.5. ЛЕЧЕНИЕ ПРИ АНЕВРИЗМИ НА СРЕДНА МОЗЪЧНА АРТЕРИЯ 26

1.5.1. Микрохирургични методи за лечение при аневризми на средна мозъчна артерия 26

1.5.2. Ендоваскуларни методи за лечение при аневризми на средна мозъчна артерия 29

1.5.3. Комбинирани методи за лечение при аневризми на средна мозъчна артерия 31

1.6. УСЛОЖНЕНИЯ 33

1.6.1. Интраоперативни усложнения 33

1.6.2. Усложнения, свързани със субарахноидната хеморагия 34

1.7. АНЕВРИЗМИ НА СРЕДНА МОЗЪЧНА АРТЕРИЯ 39

1.7.1. Анатомия на Силвиевата фисура 39

1.7.2. Анатомия на средна мозъчна артерия 42

1.7.3. Интракраниални аневризмални разширения, локализирани в областта на средна мозъчна артерия 46

1.7.4. Естествена еволюция на интракраниалните аневризмални разширения, локализирани в областта на средна мозъчна артерия 50

1.8. СЪВРЕМЕННИ ХИРУРГИЧНИ ПРОБЛЕМИ, СВЪРЗАНИ С ОПЕРАТИВНОТО ЛЕЧЕНИЕ НА АНЕВРИЗМИ НА СРЕДНА МОЗЪЧНА АРТЕРИЯ 53

1.9. СЪВРЕМЕННИ ХИРУРГИЧНИ И СПЕЦИФИЧНИ ЗА БЪЛГАРИЯ ПРОБЛЕМИ, СВЪРЗАНИ С ОПЕРАТИВНОТО ЛЕЧЕНИЕ НА АНЕВРИЗМИ НА СРЕДНА МОЗЪЧНА АРТЕРИЯ 53

II. **ЦЕЛ И ЗАДАЧИ** 55

2.1. ЦЕЛ 55

2.2. ЗАДАЧИ 55

III. **МАТЕРИАЛ И МЕТОДИ** 56

3.1. КЛИНИЧЕН МАТЕРИАЛ 56

3.2. ЕКСПЕРИМЕНТАЛЕН МАТЕРИАЛ 59
3.3. ДИЗАЙН НА ПРОУЧВАНЕТО 60
3.4. МЕТОДИ ЗА ЛЕЧЕНИЕ ПРИ АНЕВРИЗМИ НА СРЕДНА МОЗЪЧНА АРТЕРИЯ 60
3.4.1. Микрохирургични методи за лечение при аневризми на средна мозъчна артерия 60
3.4.2. Ендоваскуларни методи за лечение при аневризми на средна мозъчна артерия 61
3.4.4. Методи за оценка на резултатите 62
3.4.5. Статистическа обработка на получените резултати 63
IV. **РЕЗУЛТАТИ** 65
4.1. СРАВНИТЕЛЕН АНАЛИЗ НА ИЗХОДНИТЕ ДАННИ В МИКРОХИРУРГИЧНАТНА И ЕНДОВАСКУЛАРНАТА ГРУПА ПАЦИЕНТИ С НЕРУПТУРИРАЛИ АНЕВРИЗМИ 65
4.1.1. Демографско представяне на пациентите в групата на неруптуриралите аневризми 65
4.1.2. Клинична характеристика на пациентите в групата на неруптурирали аневризми 66
4.1.3. Морфологична характеристика на аневризмалните разширения 67
4.2. РЕЗУЛТАТИ ПРИ ПАЦИЕНТИ С НЕРУПТУРИРАЛИ КЛИПСИРАНИ АНЕВРИЗМИ 68
4.2.1. Клинични резултати в групата на микрохирургично клипсираните 68
4.2.2. Невроизобразителни резултати в групата на микорхирургично клипсираните 69
4.2.3. Усложнения в групата на микрохирургично клипсираните 71
4.2.4. Влиянието на аневризмалната морфология върху изход от лечението в групата на клипсираните 71
4.3. РЕЗУЛТАТИ ПРИ ПАЦИЕНТИ С НЕРУПТУРИРАЛИ ЕНДОВАСКУЛАРНО ТРЕТИРАНИ АНЕВРИЗМИ 73
4.3.1. Клинични резултати в групата на ендоваскуларно третираните 73
4.3.2. Невроизобразителни резултати в групата на ендоваскуларно третираните 74
4.3.3. Усложнения в групата на ендоваскуларно третираните 76
4.3.4. Реоперации в групата на ендоваскуларно третираните 78
4.3.5. Влиянието на аневризмалната морфология върху изхода от лечението в групата на ендоваскуларно третираните 78
4.4. СРАВНИТЕЛЕН СТАТИСТИЧЕСКИ АНАЛИЗ НА КРАЙНИТЕ РЕЗУЛТАТИ В ГРУПАТА НА НЕРУПТУРИРАЛИТЕ АНЕВРИЗМИ 81
4.4.1. Клинични резултати в двете групи в зависимост от избраната оперативна техника 81
4.4.2. Невроизобразителни резултати в двете групи в зависимост от избраната оперативна техника 82
4.4.3. Усложнения в двете групи в зависомост от избраната оперативна техника 84
4.4.4. Влиянието на аневризмалната морфология върху клиничния изход в групата на неруптуриралите аневризми 85
4.4.5. Влиянието на аневризмалната морфология върху степента на облитерация в групата на неруптуриралите аневризми 86
4.4.6. Влиянието на аневризмалната морфология върху степента на усложнения в групата на неруптуриралите аневризми 87
4.4.7. Влиянието на аневризмалната морфология и връзката ѝ с провеждането на реоперации 88

4.5. СРАВНИТЕЛЕН АНАЛИЗ НА ИЗХОДНИТЕ ДАННИ В МИКРОХИРУРГИЧНАТНА И ЕНДОВАСКУЛАРНАТ ГРУПА ПРИ ПАЦИЕНТИТЕ С РУПТУРИРАЛИ АНЕВРИЗМИ 89
4.5.1. Демографско представяне на пациентите в групата на руптурираните аневризми 89
4.5.2. Клинична характеристика на пациентите в групата на руптурирали аневризми 90
4.5.3. Морфологична характеристика на аневризмалните разширения 94
4.6. РЕЗУЛТАТИ ПРИ ПАЦИЕНТИ С РУПТУРИРАЛИ КЛИПСИРАНИ АНЕВРИЗМИ 95
4.6.1. Клинични резултати в групата на микрохирургично клипсираните 96
4.6.2. Невроизобразителни резултати в групата на микорхирургично клипсираните 98
4.6.3. Усложнения в групата на микрохирургично клипсираните 99
4.6.4. Влиянието на аневризмалната морфология върху изход от лечението в групата на клипсираните 101
4.7. РЕЗУЛТАТИ ПРИ ПАЦИЕНТИ С РУПТУРИРАЛИ ЕНДОВАСКУЛАРНО ТРЕТИРАНИ АНЕВРИЗМИ 103
4.7.1. Клинични резултати в групата на ендоваскуларно третираните 104
4.7.2. Невроизобразителни резултати в групата на ендоваскуларно третираните 106
4.7.3. Усложнения в групата на ендоваскуларно третираните 108
4.7.4. Реоперации в групата на ендоваскуларно третираните 111
4.7.5. Влиянието на аневризмалната морфология върху изхода от лечението в групата на ендоваскуларно третираните 111
4.7.6. Сравнителен статистически анализ на крайните резултати в двете групи 113
4.8. ВЛИЯНИЕТО НА ASPECT RATIO (AR) ПРИ ВЗЕМАНЕ НА РЕШЕНИЕ ЗА ИЗБОРА НА ОПЕРАТИВНА ИНТЕРВЕНЦИЯ ПРИ ПАЦИЕНТИ С АНЕВРИЗМИ НА СРЕДНА МОЗЪЧНА АРТЕРИЯ 119
4.9. ВЛИЯНИЕТО НА ASPECT RATIO (AR) ВЪРХУ СТЕПЕНТА НА ОКЛУЗИЯ ОЦЕНЕНА ПО РЕЙМЪНД-РОИ (RROC) ПРИ ПАЦИЕНТИ С АНЕВРИЗМИ НА СРЕДНА МОЗЪЧНА АРТЕРИЯ 120
4.10. РЕЗУЛТАТИ ЕКСПЕРИМЕНТАЛНА ЧАСТ 122
4.11. КЛИНИЧНИ СЛУЧАИ, ИЛЮСТРИРАЩИ МИКРОХИРУРГИЧНАТА ТЕХНИКА 128
V. **ОБСЪЖДАНЕ** 138
НЕДОСТАТЪЦИ НА ПРОУЧВАНЕТО 153
VI. **ИЗВОДИ И ЗАКЛЮЧЕНИЕ** 155
VII. **ПРИНОСИ НА ДИСЕРТАЦИОННИЯ ТРУД** 158
VIII. **ПУБЛИКАЦИИ, СВЪРЗАНИ С ДИСЕРТАЦИОННИЯ ТРУД** 159
IX. **БИБЛИОГРАФИЯ** 160
X. **ПРИЛОЖЕНИЕ 1** 186

I. ЛИТЕРАТУРЕН ОБЗОР

1.1. Интракраниални аневризмални разширения

1.1.1. Въведение

Интракраниалните аневризми са придобити разширения на мозъчните съдове и обикновено са разположени в цистерналните им сегменти. Те представляват дилатация на интракраниалните кръвоносни съдове, при които всички слоеве на съдовата стена са засегнати от дегенеративни промени, чието развитие и еволюция в даден етап може да доведе до руптура. Формирането и развитието на мозъчните аневризми са многофакторни събития. Руптурата на мозъчна аневризма води до субарахноидна хеморагия (САХ), което е тежко състояние в медицината с кумулативна смъртност до 50% за 6 месеца [85, 117].

В миналото лечението на интракраниалните аневризмални разширения се е фокусирало върху пациентите с руптурирали аневризми, докато в наши дни, с навлизането на модерните изобразяващи техники, все повече нараства броят на диагностицираните неруптурираните аневризми, което повдига въпросите за необходимостта от превантивно им оперативно лечение.

1.1.2. Епидемиология

Интракраниалните аневризмални разширения са честа съдова патология, като в аутопсионни серии се докладват между 0.4-10% [52, 118, 182]. В метаанализи на аутопсионни проучвания се установява, че разпространението на аневризмалните разширения сред популацията е около 2% [225]. Интракраниалните аневризмални разширения са рядкост при деца и юноши, но разпространението им в популацията над 30 години нараства значително. Когато метаанализът е коригиран за възраст и пол, разпространението на неруптурирали аневризмални разширения е значително по-голямо – 3,2% (95% [CI], 1,9–5,2) в популация на средна възраст без съпътстващи заболявания и с равно разпределение между половете [282].

Преобладаващото разпространение на неруптурирали интракраниални аневризмални разширения е по-голямо при жените, както и при пациенти с фамилна анамнеза за САХ от аневризмален произход [282]. Рисковите фактори, предразполагащи към формирането на интракраниални аневризмални разширения (de novo), са тютюнопушенето и хипертонията [137].

Спонтанната субарахноидна хеморагия се изявява с екстравазация на кръв в субарахноидното пространството, разположено между вътрешната и средната мозъчна обвивка (арахноидея). Тя се дължи в 80% от случаите на руптура на мозъчна аневризма. В една част от случаите (до 15%) причината за спонтанната субарахноидна хеморагия остава неизвестна [95, 143]. Кръвоизливите от мозъчни аневризми в общата популация са 8-11 на 100 000 годишно [32, 94, 123, 213, 232]. Честотата на аневризмалната субарахноидна хеморагия се повишава с нарастване на възрастта, със среден пик на изява на 55 години [178]. Рискът от аневризмална субарахноидна хеморагия при жените е 1,6 пъти по-висок от този при мъжете [168]. Аневризмалната субарахноидна хеморагия се асоциира с висок морбидитет и морталитет [101, 147]. Приблизително 50% от пациентите умират или остават тежко инвалидизирани след инициалния субарахноиден кръвоизлив, а други 23-35% загиват в резултат на повторни кръвоизливи [115, 119].

1.1.3. Класификация

Съществуват различни класификации на аневризмалните разширения в зависимост от етиологията, патологоанатомичната характеристика и локализацията им.

Етиологичната класификация за възникване на интракраниалните аневризмални разширения е предложена от Weir през 1985 г., като причините за възникването им са разделени в няколко основни групи: *хемодинамични; структурни; генетични; възпалителни; травматични; неоплазмени; асоциирани с други съдови заболявания* [283].

От *патологоанатомична гледна точка* интракраниалните аневризмални разширения се разделят на сакциформени (сакуларни), фузиформени, дисекиращи, блистерни аневризми (“blister-like” aneurysms) и аневризми на Charcot-Bouchard. Най-значими са сакциформените аневризми поради по-високата честота на разпределение сред популацията, като според проучване сакциформени аневризми са 96%, докато фузиформени аневризми представляват едва 3% [155]. Сакциформените аневризми са съдови разширения, които произхождат в областта на бифуркациите на мозъчните артерии и съставляват 66-98% от интракраниалните аневризмални разширения [305]. Вариантите във формата на сакциформените аневризми също са много, като разнообразието в това отношение зависи от размера, формата и взаимоотношението с родителския съд. Колкото по-голяма е аневризмата, толкова по-голямо е разнообразието в нейната форма и съответно по-вероятно е включването в аневризмалния сак

на изходящи дъщерни артериални клонове. Поради тази причина обособена подгрупа на сакциформени аневризми представляват комплексните аневризми.

Най-общо аневризмите могат да се разделят на *разположени в предната част на Вилизиевия кръг*, които ангажират вътрешната каротидна артерия и нейните основни разклонения – средна и предна мозъчна, и *аневризми на вертебро-базиларната система*. В проучването си Fox, обединява данни от 4957 пациента с общо 5008 аневризми, като 95% от тях са разположени в предна циркулация: вътрешна каротидна артерия – 37%; предна мозъчна артерия – 31%; средна мозъчна артерия – 13%; базиларна артерия – 9%; вертебрална артерия – 5% [88]. В проучване на Romansky са описани 194 пациенти с 201 мозъчни аневризми, като според локализацията са разделени на аневризми на вътрешна каротидна артерия (37,3%), подразделени в няколко групи в зависимост от сегмента, от които произхождат: аневризми, разположени в кавернозния сегмент; параклиноидни; аневризми, разположени в мястото на отделяне на задна комуникантна артерия; аневризми, разположени в мястото на отделяне на предна хороидална артерия; аневризми на дисталната част на вътрешна каротидна артерия в областта на бифуркацията. Аневризми, разположени на комплекса предна мозъчна артерия/предна комуникантна артерия, 38,3%, аневризми на средна мозъчна артерия – 18,4%, и аневризми разположени в областта на вертебро-базиларната система – 3,4% [13].

1.1.4. Патофизиология на мозъчните аневризми

Сакциформените интракраниални аневризмални разширения възникват в резултат на нарушен баланс между локалния хемодинамичен стрес, наличие на конгенитални дефекти на вътрешната еластична мембрана и мускулния слой на съдовете и дегенерация на артериалната стена. Патогенезата на интракраниалните аневризми показват, че протеолизата на артериалната стена чрез матричните металопротеинази, апоптозата и хроничното възпаление играят ключова роля в прогресирането на заболяването [128, 129, 131]. Разбирането на биологичните промени, които настъпват на тъканното, клетъчното и молекулярното ниво, свързани с естествената еволюция на аневризмалните разширения и тяхното въздействие върху здравето на пациента, е важно при разработването на стратегии за профилактика, диагностика и лечение.

Аневризмите на мозъчните съдове са значително по-чести от аневризмите на екстракраниалните съдове с идентичен калибър, като причината за това е в техните структурни различия [244]. Интракраниалните артерии варират по размер като стените им са изградени от три отделни микроскопични слоя: tunica intima, tunica media и tunica adventitia. Най-вътрешният слой е интимата, която е съставена от монослой от ендотелни клетки от луминалната страна, които са в директен контакт с кръвния поток, последван от субендотелиален слой на съединителната тъкан. Мембрана от еластични влакна, наречена вътрешна еластична ламина, отделя интимата от средния слой. Средния слой (tunica media) се състои главно от концентрични слоеве от клетки на гладката мускулатура и колагеновите влакна. Колагеновите влакна на адвентицията, съседни на tunica media, са ориентирани циркулярно и постепенно се преориентират в надлъжно направление спрямо външния слой. В повечето артерии адвентицията се отделя от tunica media с друг слой еластични влакна, наречен външна еластична ламина [145, 148]. Мозъчните артерии и съответно аневризмите нямат собствени хранещи съдове (vasa vasorum) и се хранят посредством дифузия от кръвта в техния лумен. Характерни за стената на сакциформените аневризми са нарушената цялост и фрагментиране на вътрешната еластична ламина, както и дефектите в мускулния слой. През 1930 г. Forbus описва наличието на прекъсвания в гладкомускулния слой на артериалните съдове, особено в областта на техните бифуркации. В продължение на много години се смята, че тези пролуки в tunica media представляват вродени дефекти, които допринасят за развитието на интракраниалните аневризми [91]. Stehbens демонстрира, че т.нар. дефекти могат да бъдат визуализирани под светлинна микроскопия и че всъщност са физиологични и представляват места, на които адвентицията се инвагинира и достига до вътрешната еластична ламина [261]. Тази констатация се потвърждава от съвременни експериментални проучвания демонстриращи, че високо организирания колаген се намира в областта на пролуките в tunica media, което осигурява здравина и еластичност на съда, и е несъвместима с концепцията за дефект. Експериментално индуцираните интракраниални аневризми при плъхове доказват, че аневризмалните разширения не произхождат на мястото на тези пролуки в tunica media [89].

Друга характерна структурна промяна е миоинтималната хиперплазия, което понятие включва в себе си пролиферация и миграция на гладкомускулни клетки, изчерпване на клетъчните компоненти и неравности в луминалната повърхност,

вследствие на възпалителна инфилтрация [16]. Мускулния слой присъства само в началните отдели на шийката на аневризмата, а вътрешната еластична мембрана изтънява и може да се открие в отделните участъци на шийката или аневризмалната стена като отделни остатъчни фрагменти [283].

Установени са хистологични различия между руптурирали и неруптурирали аневризми. При руптуриралите се наблюдава по-голяма експресия на фибронектин, както и наличието на ендотелиални увреждания и загуба на плътност на стената, отколкото при неруптурирали аневризми [127, 145, 148, 195, 267]. В проучване, включващо 44 руптурирали и 27 неруптурирали аневризми, Kataoka открива, че аневризмалните разширения със стени, наподобяващи миоинтимална хиперплазия, са по-устойчиви и руптурират по-рядко, докато тези с изтънени дегенерирали стени и с отлагане на хиалин руптурират по-често, дори при минимален хемодинамичен стрес [145]. В проучване, включващо 66 интракраниални аневризми, Frosen идентифицира четири хистологични типа на аневризмалната стена и описва морфологични промени в тях, корелиращи с риска от руптуриране. **Тип А** – ендотелиализирана аневризмална стена с линйена организация на гладкомускулните клетки; **тип В** – задебелена аневризмална стена с дезорганизация на гладкомускулните клетки; **тип С** – хипоцелуларна аневризмална стена с участъци на миоинтимална хиперплазия и организирани тромбози; **тип D** – екстремно тънка, покрита с организирани тромбози аневризмална стена. Тези четири типа отразяват последователните етапи в дегенерацията на аневризмалния фундус, които предшестват руптурата. Осен това те могат да се открият заедно в стената на една и съща аневризма, като тип А е най-близо разположен до шийката и с приближаване до руптурата се откриват съответно тип В, С и D. На този модел на подреждане на дегенеративните промени в аневризмалния фундус съответства и честотата на руптура при различните типове, като вероятност от руптура при тип А е 42%, при тип В – 55%, при тип С – 64%, и при тип D – 100% [90].

Стените на аневризмалния фундус са подложени на увеличен хемодинамичен стрес в сравнение със стените на самата артерия. В нормалната артериална стена съществуват три механизъма за адаптация към повишения хемодинамичен стрес. Първите два ***пролиферацията*** и ***миграцията*** на гладкомускулните клетки към лумена на съда се обозначават с термина ***миоинтимална хиперплазия***, докато третият механизъм представлява инфилтрация на съдовата стена от възпали-

телни клетки, освобождаващи цитокини, които от своя страна контролират предходните два процеса [124]. В стената на аневризмалния фундус към тези три механизъма се добавя и пристенното тромбообразуване, което се дължи на завихряне на кръвотока, като вторичното организиране на тези тромби води до задебеляването на аневризмалната стена [203].

В началните етапи на нарастване на аневризмалното разширение тези процеси водят до адаптиране на стената към хемодинамичния стрес, като с течение на времето водят до дегенерацията ѝ и предизвикват допълнителни дисметаболитни хипоксични промени в ендотелиалните и прилежащите гладкомускулни клетки. Те от своя страна започват да секретират матриксни металопротеиназни ензими, които водят до деструкция на екстрацелуларния матрикс. Морфологичните промени, настъпващи в резултат на миоинтималната хиперплазия, и матриксната деструкция се изразяват в нарастване на аневризмата и промяна на нейната форма, като се обозначават с темина "ремоделиране на аневризмалната стена" [45, 197]. Тези механизми целят компенсиране на хемодинамичния стрес върху аневризмалната стена, но не могат да предотвратят руптурирането ѝ.

Класическите схващания за образуването и развитието на аневризмалните разширения са свързани с наличието на локален дефект в съдовата стена, която е подложена на хемодинамичен стрес. Теорията за образуването на аневризмите в резултат на "water hammer effect", упражняван от пулсовата вълна в зоните на бифуркация са подложени на съмнение и имат историческа стойност [246]. Хемодинамичният стрес и напрежението, упражнявано върху съдовата стена, както и нарушаването на ламинарния кръвоток в турбулентен са ключови фактори в процеса на нарастването и развитието на аневризмалното разширение. Ferguseon развива теорията, че структурната "умора" на съдовата стена е резултат на механичния стрес и вибрациите, предизвикани от турбулентния кръвоток [81]. Всички модели и хипотези се основават на взаимодействието между хемодинамичните сили, специфичната съдова геометрия и локалните промени в съдовата стена както на хистологично, така и на клетъчно ниво. През последните години с помощта на експериментални модели беше доказано, че основно значение за аневризмалното формиране има тангенциалното напрежение в съдовата стена – "wall shear stress". Това е напрежението, което кръвотокът оказва върху ендотелната повърхност на кръвоносните съдове. Високото тангенциално напрежение, което съществува при ламинарния кръвоток, благоприятства нормалната функция на ендотелиалните

клетки, което води до вазодилатиращ и антикоагулационен ефект. Ниското или променящо се тангенциално напрежение върху съдовата стена се наблюдава при турбулентния кръвоток, което от своя страна води до ендотелиална пролиферация, апоптоза, деструктивно ремоделиране на съдовата стена и секреция на вещества, които предизвикват вазоконстрикция, тромбоцитна агрегация и локални нарушения в коагулацията. Проучвания върху интраневризмалния хемодинамичен кръвоток показват, че нарастването на мозъчните аневризми се асоциира с ниско тангенциално напрежение [210]. Boussel установява, че аневризмалното нарастване вероятно е асоциирано с ниско тангенциално напрежение [37]. В друго проучване Yamaguchi открива, че аневризмите с по-високо съотношение (фундус/шийка) корелират с по-висока степен на руптура и са асоциирани с ниско тангенциално напрежение върху съдовата стена [299]. В ретроспективно проучване, включващо 8 руптурирали и 18 неруптурирали аневризми, Jou установява, че при аневризми на вътрешната каротидна артерия зоните на ниско тангенциално напрежение се асоциират с разкъсване на аневризмалната стена [135].

Патохистологичните процеси, протичащи в аневризмалната стена, са компенсаторни и водят до нарастване в размерите на аневризмата, като след изчерпване на компенсаторните механизми настъпва руптура. Има редица проучвания, целящи да се определят критичните размери, при които аневризмите руптурират. В кооперативно проучване, включващо 2329 случая, Weir установява, че началният размер, при който аневризмите кървят, е 3 мм [283]. При измерване на ангиографски образи на 1092 руптурирали аневризми, Kassel установява, че 80% от тях са между 5 и 15 мм, 13% са по-малки от 5 мм и 7% са по-големи от 15 мм [142]. Други подобни проучвания са проведени на база ангиографско изследване на 636 руптурирали аневризми с размер между 2,5 и 28 мм, при което са отчетени резултати, показващи среден размер на руптуриралите аневризми от 8,1 мм, като според локализацията на аневризмите разпределението е: вътрешна каротидна артерия – 8,6 мм; предна мозъчна артерия – 6,7 мм; предна комуникантна артерия – 7,6 мм; средна мозъчна артерия – 8,3 мм; вертебро-базиларна система – 10,7 мм [190]. В проучване на 336 аневризми Jeong установява, че руптуриралите аневризми на предна мозъчна артерия са по-малки от тези на средна мозъчна артерия [130]. Други проучвания имат за цел да установят връзка между критичния размер на руптуриране и локализацията на аневризмата. Ferguson и Ebina предполагат определени аспекти в морфологията на средна мозъчна артерия, които са предпоставка

за формирането на аневризми с по-големи размери [78, 81]. Forget и Qureshi също докладват по-големи размери на аневризмите, локализирани в областта на средна мозъчна артерия [86, 218].

Епидемиологичните данни от известните серии сочат значително по-голямото разпространение на аневризмите в популацията в сравнение с честотата на аневризмалната субарахноидна хеморагия. Това дава основание, че по-голяма част от аневризмите не руптурират [289]. Еволюцията на мозъчните аневризми не е напълно проучена и не е възможно да се дефинира кои аневризми са с риск от бъдещ кръвоизлив и в какви срокове би могъл да настъпи той. Данните, предоставени от Helsinki Cerebral Aneurysm Database, съдържат информация за 4257 пациента с интракраниални аневризмални разширения за периода от 1980 г. до 2008 г. От 4257 пациенти, 3062 (72%) от тях са представени с аневризмален САХ вследствие на руптура и 1195 (28%) от пациентите са диагностицирани с неруптурирали интракраниални аневризмални разширения. Множествени аневризми са наблюдавания при 30% от пациентите, в резултат на което се наблюдават 6163 аневризми при 4257 пациенти, като от тях 3062 са руптурирали и 3101 са неруптурирали [176]. Най-голямото международно проучване върху неруптурирали аневризми ISUIA (International Study of Unruptured Intracranial Aneurysms) обобщава, че рискът от руптура зависи от разположението, размера и предшестващата анамнеза за преживяна субарахноидна хеморагия. Проучването определя 5-годишна кумулативна честота на руптура при пациенти, които не са преживели САХ и имат аневризми в областта на каротидната система, предна и средна мозъчна артерия с размери: по-малки от 7 мм – 0%; между 7 и 12 мм – 2.6%; между 13 и 24 мм – 14.5%; по-големи от 25 мм – 40%. Кумулативната честота на руптура на аневризми в зависимост от размера в задната циркулация за същия период е, както следва: по-малки от 7 мм – 2.5%; между 7 и 12 мм – 14.5%; между 13 и 24 мм – 18.4%; по-големи от 25 мм – 50% [221]. Все още обаче липсва метод, който да оцени каква би била естествената еволюция на мозъчните аневризми и да дефинира точно определен размер и предвестниците за аневризмална руптура [154, 251].

1.2. Клинична картина на интракраниалните аневризмални разширения

Клиничната проява на интракраниалните аневризмални разширения варира в широки граници от асимптомно протичане при случайно диагностицирани аневризми по повод на друго образно изследване до тежки субарахноидни и/или интрапаренхимни хеморагии.

1.2.1. Клинична картина на неруптурирали мозъчни аневризми

Неруптурираните аневризми могат да се представят с широка гама от клинични прояви: главоболие без аневризмална руптура; исхемични мозъчни промени; епилептични прояви; мас ефект на аневризмата върху прилежащи мозъчни структури (мозъчен ствол, ЧМН, хипофизната жлеза). Тези клинични прояви могат да служат като предвестници за вероятна бъдеща руптура и не бива да бъдат подценявани в клиничната практика. Показателно за това е повишаване на годишния риска от руптура до 6% при наличие на обемен ефект [206].

Главоболието може да е остро и хронично, като острото главоболие често може да се свърже с т.нар. *предупреждаващо главоболие* (“warning leaks”), което се свързва с интрамуралната руптура и ремоделирането на аневризмалната стена. Хроничното главоболие най-често ангажира едната половина на главата и се локализира ретробулбарно или периорбитално от страната на аневризмата, като вероятно причината за това главоболие е локалното дурално дразнене от нарастващото аневризмално разширение. В случите, когато главоболието обхваща цялата глава, може да се мисли за гигантски аневризми и може да се дължи на обемния процес [115, 197, 203].

Исхемичните събития могат да се наблюдават като дистален тромбоемболизъм от мигрирали интрааневризмални тромби. Такива прояви могат да се наблюдават както при малки, така и при големи неруптурирали аневризмални разширения [49]. Клиничната изява на тези исхемии обикновено е лека и се изразява в транзиторни исхемични атаки, като появата им може да предшества аневризмална руптура [198]. В серия с 269 пациенти с неруптурирали аневризми са наблюдавани исхемични инсулти или преходни исхемични нарушения, дължащи се на аневризмален тромбоемболизъм при 3,3%[217].

Епилептичните прояви при интракраниалните аневризмални разширения са описани, но честотата им е изключително рядка. Други проучвания сочат, че епилептичните прояви се срещат предимно при големи и гигантски аневризми [60, 187]. Причината за самите пристъпи не е самата аневризма, а наличието на перианевризмална глиоза, като резултат на паренхимна увреда. Тъй като причината за пристъпите е перианевризмалната глиоза, а не самата аневризма, се счита, че епилептичните прояви не е прогностичен фактор за предстояща аневризмална руптура [298].

Обемният ефект, причинен от интракраниалните аневризмални разширения, не винаги е вследствие на големия размер. В зависимост от нервните структури, които

са подложени на компресия от аневризмалното разширение, варира и съответната клинична изява. При аневризми, локализирани в областта на вътрешна каротидна артерия, по специално – офталмичният ѝ сегмент на мястото на отделяне на офталмичната артерия, такива аневризми могат да доведат до лезия на II ЧМН и последващ дефект в зрителното поле [126, 253]. При аневризми, локализирани в областта на задна съединителна артерия и по-рядко на върха на базиларната артерия, могат да настъпят увреди на III ЧМН, водещи до офталмопареза. Интракраниални аневризмални разширения, локализирани в областта на базиларната артерия, могат да доведат също и до лезия за VI ЧМН. При аневризми на вътрешна каротидна артерия, ангажиращи кавернозния синус, най-често се засяга V1 (офталмичния нерв) и клиниката наподобява на тригеминална невралгия. Аневризмите, локализирани в областта на вертебралната артерия, най-често в областта на отделяне на долната малкомозъчна артерия или на гигантски аневризми на базиларната артерия, могат да доведат до увреда на каудалната група ЧМН и развиваща се последваща булбарна пареза (дизартрия, дизфония, дизфагия). Такива аневризми, разположени в областта на мозъчния ствол и достигащи гигантски размери, са предизвикателство за осъществяване на оперативно лечение, поради трудната си локализация, наличие на атеросклеротични плаки, калцификати и пристенни тромбози.

1.2.2. Клинична картина на руптурирали мозъчни аневризми

Субарахноидната хеморагия е патологично състояние, което съществува при навлизане на кръв в субарахноидните пространства. Субарахноидната хеморагия представлява 5% от мозъчните инсулти, като една от най-честите причина за САХ е руптура на интракраниално аневризмално разширение, повечето аневризмални разширения остават незабелязани до момента на руптурата [283].

Патофизиологичните последици зависят от обема и локализацията на хеморагията. Възрастта на пациентите и преморбидното им състояние също трябва да се имат предвид. Може да се очаква корелация между обема на субарахноидната хеморагия и степента на тежест в клиничното протичане. Тази взаимовръзка води до развитието на последващ риск от изразен съдов вазоспазъм, повишено вътречерепно налягане, развитие на хидроцефалия, нарушения в мозъчния кръвоток и метаболизъм, водещи до формиране на исхемични огнища, системни изменения, катаболни състояния, нарушена сърдечна дейност и тежки случаи до сърдечна аритмия [285].

Най-често 45% от руптурираните аневризми водят до субарахноидна хеморагия, 33% водят до интрапаренхимни хематоми, 12% до интравентрикулни хеморагии,

16% от руптурираните аневризми водят до комбинирани интрапаренхимни и интравентрикулни хеморагии и 4% от тях могат да доведат до образуване на субдурални хематоми. Като в зависимост от локализацията на аневризмалното разширение се наблюдават някой характерни особености. Интрапаренхимните хематоми най-често се наблюдават при аневризми в областта на средна мозъчна артерия (47%) и артерия перикалоза (59%). Субдуралните хематоми се наблюдават при около 7% от руптурираните аневризми на средна мозъчна артерия. Интравентрикулни хеморагии се наблюдават по-често при аневризми, локализирани в задната част на Вилизиевия кръг [176].

Типичната клинична изява на пациенти със субарахноидна хеморагия е внезапно силно главоболие "описвано от пациентите, като най-силното в живота им" [255]. В клиничната картина често присъства вратна ригидност поради синдрома на менингорадикулерно дразнене, като в началото първите 7 до 10 часа може да не се наблюдава [94]. Гаденето и повръщането също са често срещани при пациенти с субарахноидна хеморагия, но могат да отсъстват при тези с по-леки форми. Повръщането не е отличителна черта, тъй като може да присъства при до 50% от пациентите с главоболие, което не е свързано със субарахноидна хеморагия [170].

Преходната загуба на съзнание също е често срещана при пациенти със САХ от аневризмален произход. При руптурата на аневризмата интракраниалното налягане нараства бързо до стойности, съизмерими със стойности на диастолното кръвно налягане. Така мозъчният кръвоток се осъществява само по време на систолата и зависи от разликата между систолното и диастолното налягане и продължителността на систолата. Силно ограничения мозъчен кръвоток намалява скоростта на кървене, което заедно с инициацията на механизмите на кръвосъсирване води до образуване на фибринова запушалка на мястото на руптура. Циркулаторният арест, който настъпва при изравняване на интракраниалното налягане с диастолното налягане, предизвиква глобална исхемия, чиято клинична изява е загуба на съзнание [181]. Фокален неврологичен дефицит често е налице при пациенти с интрапаренхимни хематоми, но такъв може да присъстват и при лица без интрапаренхимна хеморагия, като неврологичният дефицит е свързан с преходния локален или дифузен вазоспазъм, който се появява в момента на руптурата и също е един от възможните механизми, водещи до спиране на екстравазацията на кръв. Внезапно начало и силно главоболие с преходната загуба на съзнание при наличието на САХ е отличителен белег на аневризмална руптура, докато при пациенти със САХ от неаневризмален произход не се наблюдава загуба на съзнание [77].

През 1900 г. френският офталмолог Albert Terson описва кръвоизлив в стъкловидното тяло при някои пациенти със субарахноидна хеморагия от аневризмален произход. По-късно се установява, че хеморагиите в стъкловидното тяло могат да бъдат наблюдавани при офталмоскопия при 3 до 13% от пациентите със САХ [180]. Наличието на симптома на Terson е лош прогностичен белег и се свързва с по-неблагоприятна прогноза [61].

Разработени са няколко клинични скали за оценка на пациенти с руптурирали интракраниални аневризмални разширения и развиващата се последваща субарахноидна хеморагия. Това са скалата на Ботерел, скалата на Хънт и Хес и скалата на Световната федерация по неврохирургия (WFNS). Нито една от тях не е общоприета въпреки многобройните анализи [233]. В нашата клинична практика използваме за оценката на неврологичното състояние при постъпването на пациенти с руптурирали интракраниални аневризмални разширения скалата на Хънт и Хес, като степента на неврологичната увреда при инициалната проява е един от най-силните прогностични фактори за изхода от заболяването [120]. Поради наличието на субективен фактор в скалата на Хънт и Хес и възможността от компрометиране, Световната федерация по неврохирургия (WFNS) въвежда опростена и обективна скала за оценка на пациенти, включваща в себе си оценка по Glasgow Coma Scale (GCS) и наличието на неврологичен дефицит [273] (таблица 1).

Таблица 1. Клинични скали за оценка на тежестта на пациенти със субарахноидна хеморагия от аневризмален произход

Степен	Скала на Хънт и Хес	Скала на WFNS
I	Асимптомни или с леко главоболие	GCS 15, без неврологичен дефицит
II	С умерено или тежко главоболие, изразена вратна ригидност и синдром на менингорадикулерно дразне, без неврологичен дефицит, с изключение на пареза на черепномозъчен нерв (III ЧМН)	GCS 13-14, без наличие на неврологичен дефицит
III	сомнолентен, синдром на менингорадикулерно дразнене, лек неврологичен дефицит	GCS 13-14, с наличие на неврологичен дефицит
IV	сопор, умерен до тежък неврологичен дефицит (хемипареза), децеребрационна ригидност и вегетативни нарушения	GCS 7-12, със или без наличието на неврологичен дефицит
V	дълбока кома, децеребрационна ригидност.	GCS 3-6, със или без наличието на неврологичен дефицит

1.3. Диагностика на интракраниалните аневризмални разширения

С технологичния напредък в невроизобразяващите методи, традиционната диагностика посредством лумбална пункция и ликворно изследване се използва все по-рядко в клиничната практика. Съвременната диагностика на интракраниалните аневризмални разширения е насочена не само върху изобразяването на руптурираната аневризма, но и дава възможност за прецизиране на локализацията, размерът и морфологията на аневризмалното разширение. Това от своя страна е важна стъпка в предоперативната подготовка на пациентите със САХ и избирането на най-подходящия метод за лечение, като индивидуалният подход при тези пациенти е ключов в лечението им.

1.3.1. Компютърна томография

Компютърната томография (КТ) е първо средство на избор за диагностично изобразяване и остава "златен стандарт" при пациенти с клинична картина на САХ. Компютърната томография без контрастно усилване установява САХ при 95% от случаите в първите 72 часа от инцидента [166]. КТ може да предвиди локализацията на аневризмалното разширение в зависимост от начина на разпределение на кръвта, като приблизително 78% от тях са локализирани в областта на средна мозъчна и предна комуникантна артерия [140]. КТ дава възможност не само да се диагностицира САХ, но и за определяне на наличието на остра хидроцефалия, интрапаренхимен, субдурален хематом и наличието на исхемични огнища. Друга съществена роля на КТ е определяне на прогнозата по отношение на развитие на ранен или късен вазоспазъм. Количеството на кръв в субарахноидните пространства и интравентрикуларно може да варира от незначителна количество кръв до масивно натрупване включително и във всичките мозъчни стомахчета. Fisher 1980 г. предлага скала за оценка на тежестта на пациентите със субарахноидна хеморагия, в която се включва първоначално наличието или отсъствието на интравентрикулна хеморагия. Впоследствие тази скала е модифицирана и навлиза широко в клиничната практика [58] (таблица 2).

Таблица 2. Образно диагностични скали за оценка на количеството на субарахноидна хеморагия и наличието на интравентрикулна хеморагия

Степен	Скала на Фишер	Честота на симптоматичен вазоспазъм (%)	Модифицирана скала на Фишер
0			Без САХ или интравентрикулна хеморагия
1	Без САХ или интра-вентрикулна хеморагия	21%	Минимален САХ, без интравентрикулна хеморагия в двата латерални вентрикула
2	Дифузни или локални колекции с дебелина на слоя под 1 мм	25%	Минимален САХ, с интравентрикулна хеморагия в двата латерални вентрикула
3	Дифузен с локализирани колекции с дебелина на слоя над 1мм	37%	Дифузен САХ, без интравентрикулна хеморагия в двата латерални вентрикула
4	Интра-паренхимна или интра-вентрикулна хеморагия без дифузен САХ	31 %	Дифузен САХ с интравентрикулна хеморагия в двата латерални вентрикула

В проучване Mayfrank установява по-високата смъртност и морбидитет при пациенти с умерена или тежка интравентрикулна хеморагия, като по този начин определя интравентрикулнаната хеморагия като независим прогностичен фактор по отношение на смъртността и морбидитета след прекаран САХ [179], което определя и използването на модифицираната скала на Fisher в нашата клинична практика.

1.3.2. Компютър-томографска ангиография

Използването на компютър-томографска ангиография при пациенти със САХ показва добри резултати, като при проспективно изследване открива 97% от аневризмите и утвърждава метода като безопасен и ефективен. Използва се като първоначално (и в някои случаи единствено) образно изследване при пациенти с руптурирали и неруптурирали аневризмални разширения [114]. Методът е неинвазивен и дава 3-измерен образ, който може да помогне за разграничаването на нормалните съдове, разположени в непосредствена близост до аневризмалната стена. Този метод може също много добре да визуализира аневризмалния сак и разположението му спрямо околните костни структури, което е важно при предоперативното хирургично планиране. Друго предимство на компютър-томографската ангиография е, че се използва и за оценка на съдовия вазоспазъма [53].

1.3.3. Конвенционална субтракционна дигитална ангиография

Конвенционалната субтракционна дигитална ангиография се приема за "златен стандарт" в диагностицирането на мозъчните аневризми с чувствителност 80-85% [272]. Конвенционалната ангиография има за цел да оцени следните пет характеристики на аневризмалните разширения: (1) произход; (2) размер, форма и връзка с родителските и съседните артерии; (3) наличие и местоположение на вазоспазъм; (4) изместване на прилежащите мозъчни съдове, тъй като това предполага мас-ефект; (5) наличие на други аневризми или съдови аномалии. Въпреки че този метод е инвазивен, предимството му е свързано с възможността за ранна ангиографска диагностика на вазоспазъма и възможността за корекцията му посредством балонна ангиопластика и/или локално приложение на вазодилатиращи медикаменти [74].

Въвеждането на ротационната ангиография дава възможност за 3D реконструкция, което позволява по точното изобразяване на формата и размера на аневризмата, големината на шийката, ориентацията на фундуса, както и разположението на хранещите ѝ дъщерните съдове. Този метод има особено значение при провеждането на ендоваскуларно лечение особено при сложни аневризми, за визуализиране на вторични малки дъщерни разширения на фундуса (blebs), които често корелират с мястото на руптурата [270].

Въпреки това тази техника не винаги може точно да опише анатомията на шийката и връзката на малките произлизщи в съседство съдове. При сравняване между 3D конвенционалната субтракционна ангиография и 3D компютър-томографската ангиография, последната има предимства, поради своя неинвазивен характер при еднаква информативност и преимуществото на 3D компютърната томография при изобразяването на калцификати в аневризмалното разширение и най-вече възможността за изобразяването на съседните структури – черепна основа, прилежащи съдови и нервни структури и мозъчния паренхим [24].

1.3.4. Магнитнорезонансно изобразяване

Ядрено-магнитният резонанс (ЯМР) не е чувствителен към САХ в рамките на първите 24–48 ч., особено при малки количества кръв, разположени в субарахноидните пространства поради малкото количество метхемоглобин. През последните десетилетия се натрупаха нови знания относно приложението на различните

секвенции на магнитния резонанс в клиничната практика. Въвеждането на FLAIR секвенцията е най-чувствителното образно изследване за откриване на кръв в субарахноидното пространство и е от особена важност при определянето на руптурираната аневризма при пациенти с множество аневризми [106]. Последните години поради лесната достъпност на пациентите до ядрено-магнитния резонанс води до повишаване на броя на инцидентно откритите аневризмални разширения. Това от своя страна води до въпроса кои аневризми да се третират и кои да се наблюдават.

Визуализацията на контрастното усилване в стената на интракраниалното аневризмално разширение посредством секвенция на ЯМР "black blood" показва наличието на корелирация между дебелината на стената на аневризмата и наличието на интрамурално възпаление. Това може да представлява нов инструмент за прогнозиране на руптура на аневризмалните разширения [208]. Приема се, че хемодинамичният стрес върху стената на аневризмата води до ендотелна реорганизация, с развитие на възпалена реакция, водеща до последващо нарастване на аневризмата и евентуално руптуриране, като тези процеси могат да бъдат визуализирани посредством тази секвенция на ЯМР [208]. Проучване на Petridis показва, че повишаването на контрастното усилване в стена на аневризмата е прогностичен фактор за нестабилността на аневризмата и възможност за руптура [212].

Магнитно-резонансната ангиография е с ограничени възможности при диагностицирането на интракраниалните аневризмални разширения, тъй като изследването зависи от аневризмалното разширение спрямо магнитното поле и наличието на аневризмална тромбоза [236]. В сравнение с дигиталната субтракционна ангиография е със значително по-лоша чувствителност към аневризми, които са с размери < 3 mm диаметър [286]. Магнитно-резонансната ангиография може да бъде полезен метод като скринингов тест при високорискови пациенти.

1.4. Оперативно лечение на интракраниалните аневризмални разширения

Оперативното лечение на интракраниалните аневризмални разширения цели изключването на патологичното съдово разширение от нормалния мозъчен кръвоток, което е единственото патогенетично лечение. Интракраниалните аневризмални разширения могат да се третират посредством директни микрохирур-

гични техники, ендоваскуларни техники, комбинирани хирургични и ендоваскуларни стратегии или непреки техники, като обвиване на аневризмалното разширение и реваскуларизационни процедури с последваща оклузия на родителския съд, от който произлиза аневризмалното разширение т.нар. *trapping*. Аневризмите са много разнообразни и следователно хирургичният подход към всяка една от тях е строго специфичен. Оптималната стратегия за лечение на този тип патология се определя най-добре от мултидисциплинарен екип, включващ неврохирург и интервенционален рентгенолог.

1.4.1 Развитие на аневризмалната хирургия

В исторически план хирургичното лечение на интракраниалните аневризмални разширения започва през 1937г., когато Dandy за пръв път използва сребърен клипс при оперативното лечение на мозъчна аневризма [62]. Последващите години редица автори публикуват резултати при успешно клипсирани аневризми на вътрешна каротидна артерия. Проучванията от този период на лечение на интракраниалните аневризмални разширения са насочени както към сравнението на оперативното и консервативното лечение, така и за времето на провеждането на оперативно лечение [184]. През 1953г. Norlén и Olivecrona публикуват резултати при голяма серия от пациенти със смъртност 3%, като в зависимост от времето на провеждане на оперативното лечение пациентите са разделени на две групи – първата, при която е предприето изчаквателно поведение до 3 седмици след острия период на САХ, и втората – оперирани в ранния период [201]. За кратко време с натрупването на опит и усъвършенстването на хирургичните техники се подобряват и резултатите при хирургичното лечение. В проучване от 1958 г. Hook и Norlén демонстрират оптимистична прогноза за бъдещето на аневризмалната хирургия. В серия от 45 пациенти са осъществили директно клипсиране на аневризми на средна мозъчна артерия, като четирима пациенти са починали периоперативно, а 30 са се възстановили напълно. Тези резултати се считат за отлични за времето си и насърчават последващи опити за хирургичното лечение на аневризмалните разширения [116]. В публикацията си от 1971 г. Robinson съобщава за 84 случая на пациенти с руптурирали аневризми на средна мозъчна артерия, като смъртността в серията е 9% при пациенти с по-лека клинична изява на субарахноидна херморагия и до 50% при пациенти с по-тежка клинична изява и наличие на съпътстващи заболявания. Колкото до времето за извършване на оперативната интервенция, при отлагане на

операцията след 11 дена от инцидента, периоперативната смъртност се свежда до едва 7%. Освен това проучване установява, че обвиването на аневризмалния купола (wrapping) е неефектнивно, като при 32-ма пациенти, при които е основен метод на лечение, смъртността е 34% поради повторно кървене [228]. Ранната смъртност и заболяемост след субарахноидна хеморагия вследствие на руптура на аневризмални разширения е докладвана подробно от "Cooperative Study of Intracranial Aneurysms and Subarachnoid Haemorrhage" през 1966 г., от Pakarinen през 1967 г. и от други изследователи, анализиращи големи серии от случаи [172, 200, 207]. Въпреки това риск от последващ кръвоизлив и смърт при пациентите, които са оцелели при инициалния кръвоизлив, но не са претърпели дефинитивно хирургично лечение, не е доказан в дългосрочни проучвания. В други проучвания се доказва, че средна честота на повторно кървене от аневризмалното разширение е около 3% годишно за първите 10 години, като две трети от тези рехеморагии са били фатални [291, 293]. Усъвършенстването на неврохирургичните техники през последващите години утвърждава оперативното лечение при руптурирали мозъчни аневризми и клипсирането им, като единствен метод и "златен стандарт" за радикално лечение на този тип съдови заболявания.

Последващото развитието на аневризмалната хирургия е съсредоточено върху усъвършенстването на оперативните техники, изработването и внедряването на голяма гама от микрохирургични клипсове [136]. В периода от 70-те до края на 90-те години на XX век голям брой проучвания са насочени към определяне на оптималните срокове за провеждане на хирургичното лечение. Резултатите от отложената хирургия за период, достатъчен за преодоляване на съдовия вазоспазъм, показват намаляване на риска от постоперативни мозъчни исхемични усложнения, чиято честота е висока в сравнение с ранното хирургично лечение [171]. Мозъчният вазоспазъм е част от естествения ход след аневризмална руптура и наличието на кръв в субарахноидното пространство [79]. Последващи проучвания съобщават, че появата на вазоспазъм възниква около 3-тия ден след аневризмалната руптура и съвпада с клиничното влошаване, като пика на спазъма е между 5-ия и 14-ия ден от инцидента [188]. Тези, както и резултатите от проучванията на Winn, че честотата на рехеморагията през първите 30 дни след началния кръвоизлив достига до 20-30%, водят до промяна в концепцията за отложена хирургична интервенция и все повече бива предпочитано извършването на ранно хирургично лечение. В проучване на Suzuki от 1976 г., включващо 31 пациенти, оперирани в рамките

на 4 дни след инициалния САХ, авторът докладва по-добри резултати при извършване на ранно хирургично лечение, дори при пациенти, които са с тежка клинична изява [264]. В друго проучване същият колектив показва ниската честотата на вазоспазъм в случаите на извършване на ранно оперативно лечение през първите 24 часа след аневризмалната руптура, като изказват твърдението, че отстраняването на кръвта от субарахноидните пространства, може да играе основна роля за предотвратяване на развитието на вазоспазъм [265]. В проучване на Sano от 1978 г. са изследвани 443 случая на интракраниални аневризмални разширения, като 403 случая са оперирани посредством микрохирургични техники и при 82,4% от хирургично лекуваните случаи са постигнати добри резултати при оперативна смъртност от 5,4%. Като авторите установяват, че пациентите, подложени на оперативно лечение през първите три дни след субарахноидната хеморагия, показват добри резултати, с относително ниска честота на постоперативен вазоспазъм [243]. Същевременно много автори (Gilingham, 1976 г.; Yasargil, 1984 г.; Романски, 1998 г.) продължават да показват много добри резултати при извършването на отложено оперативно лечение при руптурирали интракраниални аневризмални разширения [13, 96, 304].

В началото на 90-те години на XX в. всичко това налага извършването на голямо мултицентрично проучване, което да даде отговор на въпроса за сроковете за провеждане на оперативното лечение. The International Cooperative Study on the Timing of Aneurysm Surgery е проспективно, нерандомизирано, стандартизирано епидемиологично проучване. Резултатите от проучването са разделени в две части, като в първата се сравняват резултатите от оперативното лечение и общите резултати от лечението, а във втората част се сравняват резултатите от лечението на оперираните пациенти в зависимост от срока на извършване на оперативната интервенция. На базата на огромния материал, включващ 922-ма пациенти, оперирани по повод на руптурирала мозъчна аневризма авторите изваждат няколко генерални извода: 1) ранната аневризмална хирургия след преживян САХ не е технически по-трудна въпреки по-ригидния и оточен мозък; 2) хирургичните резултати са по-добри при оперираните след 10-ия ден от САХ, но тези по-добри резултати са свързани с поемане на голям риск от последваща повторна хеморагия и развитие на вазоспазъм; 3) ранната хирургия предотвратява появата на последваща хеморагия, но не и появата на вазоспазъма; 4) обобщените резултати показват, че изходът от ранната аневризмална хирургия е еквивалентен на този от късната хирургия,

като отговорността на хирурга е да избира между по-високия оперативен морталитет и морбидитет при ранното оперативно лечение или морбидитета и морталитета при естествения ход на заболяването по време на изчакването до провеждане на късна аневризмална хирургия [107, 143, 144].

Съвременният етап в лечението на мозъчните аневризми обхваща периода от началото на 90-те години на XX век до наши дни. Въвеждането на електролитно откачащите се платинени спирали през 1991 г. от италианския неврохирург Guido Guglielmi бележи новата ера в лечението на интракраниалните аневризмални разширения [103, 104]. Оттогава до наши дни благодарение на техническия напредък, използването на ендоваскуларния метод на лечение на мозъчните аневризми се утвърждава като алтернативен подход. От 2002 г. до 2008 г. честотата на ендоваскуларно койлираните аневризми в САЩ и Великобритания нараства съответно от 17% и 35% до 58% и 68% [97, 254]. Продължава съществуването на значителни спорове и дебати относно най-добрия терапевтичен подход при мозъчните аневризми (руптурирали и неруптурирали). Пречките за разрешаване на този спор включват методологически недостатъци на публикуваните изследвания, факта, че ендоваскуларните методи все още бързо се развиват, и необходимостта от дългосрочно проследяване на ендоваскуларните резултати.

1.4.1.1 Развитие на аневризмалната микрохирургия в България

В началото на 80-те години на XX век редица български автори начело с Карагьозов започват развитието на българската аневризмална хирургия като публикуват серия доклади по тема [6, 8]. През 1983 г. Карагьозов описва и прилага транскраниалния-трансорбитален оперативен достъп към аневризмите на предната част на Вилизиевия кръг, с костно-мускулно ламбо се отваря едновременно фронтотемпоралната област на черепния покрив и орбитата, заедно с орбиталния вход, което позволява намаляването необходимостта от грубо екартиране на мозъчния паренхим [4]. С това се бележи началото на развитието на аневризмалната хирургия у нас. Впоследствие през 1985 г. е публикувана глава “Аневризми, артерио-венозни малформации и хеморагични инсулти” в научен обзор на тема “Микроневрохирургия” [7]. Последващите години се наблюдава активно развитие в областта на аневризмалната хирургия [1, 2, 10]. През 1998 г. са публикувани и резултатите на Романски, който извършва количествен микрохирургичен анализ на Вилизиевия

кръг, както и анализира хирургичните резултати след операциите при 201 мозъчни аневризми и ги сравнява със световната литература, с което дава отговор на някои от актуалните въпроси, свързани с аневризмалната хирургия [13]. По-късно В. Бусарски описва модификация на трансорбиталния "keyhole" достъп, като го нарича транссуперцилиарна суперолатероорбитотомия. Началото на XX век аневризмалната хирургия се развива във все повече неврохирургични центрове в нашата страната [3, 9]. През 2013 г. са публикувани данни от най-големия неврохирургичен център в България, включващи 606 пациенти с мозъчни аневризми, оперирани за период от 7 години, с което се утвърждава като водещ център за лечение на съдовата патология [11]. Монография от Т. Ефтимов и В. Наков на тема „Интракраниални аневризми", публикувана 2014 г., дава поглед върху съвременното развитие на аневризмалната неврохирургия в епохата на развитие на ендоваскуларните тенденции [5]. През 2015 г. са публикувани и резултати на В. Наков от ранното оперативно лечение на руптурирали мозъчни аневризми [12].

1.4.1.2. Развитие на аневризмалната ендоваскуларна хирургия в България

Българската неврорентгенология се утвърждава и развива началото на 90-те години в Отделението по неврорентгенология в УМБАЛ "Александровска", което работи в тясна колаборация с Клиниката по неврохирургия в болницата. В началото мозъчните ангиографии се осъществяват посредством директна пункция на каротидите, като М. Лесев е първият български неврорентгенолог, който има основен принос за утвърждаване и въвеждане на съвременния диагностичен метод в България. По-късно неврорентгенологията се развива и в други центрове. През 2007 г. във Военномедицинска академия от М. Лилов е осъществена и първата терапевтична ендоваскуларна процедура по повод на мозъчна аневризма. Последните години в УМБАЛ "Св. Иван Рилски" – София, се изгражда ***Референтен център по мозъчно-съдови заболявания***, който начело със Ст. Сираков се превръща във водещ ендоваскуларен център за лечение на интракраниални аневризмални разширения, като наред с това се публикуват редица научни трудове, включително и две монографии на тема ендоваскуларно лечени на мозъчни съдови малформации и интракраниални аневризмални разширения [14, 15].

1.5. Лечение при аневризми на средна мозъчна артерия

1.5.1. Микрохирургични методи за лечение при аневризми на средна мозъчна артерия

През годините са предлагани редица достъпи, които са имали за цел разширяване на зрителното и работното поле, като същевременно се лимитира краниотомията и се намали осъществяването на тракция върху мозъчния паренхим. Концепцията за арахноидна цистернална хирургия без нарушаване на целостта на мозъчния паренхим е въведена от Yasargil, като част от тази концепция е и птерионалния "keyhole" достъп, наречен от него фронто-темпоро-сфеноидален [300, 302, 303]. Концепцията за бърза и лимитирана аневризмална хирургия на Hernesniemi се изразява в описаната от него малка латеро-супраорбитална краниотомия и последваща дисекция на Силвиевата фисура [111].

Основен принцип при аневризмалната хирургия е осигуряването на ранна визуализация на хранещите съдове, с цел постигане на добър проксимален контрол. При този вид хирургия фокусът не е насочен към аневризмалния фундус, а към хранещите артерии и аневризмалната шийка. С малки изключения, всички аневризми на средна мозъчна артерия могат да бъдат достигнати посредством извършването на птерионална краниотомия. При този достъп може да се визуализира черепната база и съдовете от предната част на Вилизиевия кръг при минимална ретракция на мозъчния паренхим. Премахването на сфеноидното крило и отстраняването на орбиталния покрив отваря пространство, изискващо минимална ретракция на челния лоб, за да се осигури достъп до параселарната област. Внимателната дисекция на Силвиевата фисура дава възможност за разширяване на зрителното поле с последващ бърз и лесен достъп до аневризми, локализирани в областта на средна мозъчна артерия [304].

Директният транссилвиев достъп към бифуркацията на средна мозъчна артерия е най-ефективният и физиологичен достъп до аневризми, локализирани в тази част. При постигане на добра мозъчна релаксация отварянето на фисурата изисква минимална ретракция при визуализиране на съдовите структури. От всички микрохирургични операции на интракраниални аневризмални разширения хирургията на аневризми на бифуркацията на средна мозъчна артерия изисква най-малко екартиране на мозъка, което прави транссилвиевия достъп благоприятен дори при

пациенти със значителен мозъчен едем [256]. Редица автори показват добри резултати при аневризми на средна мозъчна артерия, като първо достигат до базалните цистерни и бифуркацията на вътрешната каротидна артерия, а след това продължават с дистална дисекция, разделяйки Силвиевата фисура от проксимално към дистално, като достигат до бифуркацията на средна мозъчна артерия [76, 211, 263, 290]. Yasargil приема по-различен метод за дисекция на фисурата, наречена от него "от вътре навън", като започва дистално и работи в дълбочина, разделяйки фисурата, движейки се проксимално по протежението на средна мозъчна артерия. Субпиалната дисекцията на фисурата се извършва по остър начин, като се отваря проксимално и се стреми да се запази пиалният план към фронталния и темпоралния дял, като така се попада директно върху бифуркацията на средна мозъчна артерия. Особеното при този транссилвиев достъп е, че трябва да се има предвид възможността да се попадне първоначално на аневризмалната шийка и купола, преди да е визуализиран ясно М1 сегментът. Необходимо е да се продължи с внимателна дисекция, като се достигне до дисталната част на М1 сегмента. След като е постигнат дистален контрол на М1 сегмента се пристъпва към дисекция на самото аневризмално разширение [301]. Дисекцията на Силвиевата фисура е значително по-сложна при лечение на аневризми, произхождащи от М1 сегмента на средна мозъчна артерия, като това е свързано с отделянето на ранен темпорален клон. Тези аневризми са по-трудни за визуализиране, тъй като те възникват в близост до лимена на инсулата и коляното на средна мозъчна артерия. В тези случаи е необходимо извършването на широка дисекция на фисурата, за да се осигури достъп до бифуркацията на каротидите и да се даде възможност за визуализиране на проксималния М1 сегмент на артерията. При дисекцията на тази част от Силвиевата фисура трябва да се внимава да се протектира предния темпорален клони и лентикулостриатните артерии, излизащи от М1 сегмента, като в някои случаи лентикулостриални артерии произхождат от основните клонове на М2 сегмента, като имат обратен ход и се връщат обратно по протежение на М1 сегмента, за да достигнат и да навлязат в предната перфорирана субстанция [235].

След като е постигнат дистален контрол на М1 сегмента се пристъпва към дисекция на самото аневризмално разширение. При кървели аневризми хирургът трябва да е особено прецизен при аневризмалната дисекция като кръвните продукти, които са прилепнали към купола на аневризма, не трябва да се отстраняват,

преди да са визуализирани всички прилежащи клонове. При аневризмалната дисекция трябва да се визуализират всички клонове преди извършването на микрохирургичното клипсиране. При малки аневризми тази визуализация не представлява сериозно затруднение, докато с увеличаването на размера на аневризмата и при гигантските аневризми, визуализацията на артериалните клонове от противоположната страна на купола може да е затруднена. При големи и комплексни аневризми и при тези с наличие на калцификати и атеросклеротични плаки в областта на шийката визуализацията на контралатералната страна може да е невъзможна без прилагането на временен клипс [262, 301]. Краткият период на временна оклузия обикновено е безопасен и ефективен начин за визуализация при клипсиране на сложни аневризми в областта на бифуркацията [158]. Временното клипсиране се използва в аневризмалната хирургия с цел контрол при интраоперативна аневризмална руптура; за намаляване напрежението в аневризмалния сак с цел визуализация и протекция на малки съдови клонове, разположени по задната страна на фундуса преди поставянето на постоянен клипс; при необходимостта от извършване на дисекция на видими, но сраснали с аневризмалния сак съдови клонове. Недостатък на тази техника е наличието на временния клипс в и без това лимитираното визуално работно поле, както и повишаването на риска от последваща исхемия [186].

При клипсирането на аневризмалните разширения на средна мозъчна артерия се прилагат няколко общи за аневризмалната хирургия принципа. Когато е възможно, клипсовете трябва да се прилагат успоредно на родителските съдовете, за да се избегне непълното аневризмално клипсиране и да се възстанови нормалният анатомичен кръвоток. С особено внимание трябва да се подхожда, когато се поставя клипс, тъй като неправилното поставяне в някои случаи може да доведе до нарушаване лумена на даден съдов клон, което може да компрометира потока, а също така при наличие на калцификати и атеросклеротични плаки може да доведе и до разкъсване на аневризмалното разширение в основата. Сложните и полилобулираните аневризми често изискват поставянето на повече от един клипс. В тези ситуации техниката за клипсиране може да включва прилагане на фенестриран клипс през дисталната шийка и след това завършване на проксималната оклузия на шийката посредством нефенестриран клипс. Техниката на клипсиране на аневризми с широка шийка и на гигантските аневризми изисква клипсът да се постави на няколко милиметра над

шийката, така че, когато клипсът е затворен, артериалната стена да се реконструира без ограничаване на потока през съда [186].

1.5.2. Ендоваскуларни методи за лечение при аневризми на средна мозъчна артерия

Ендоваскуларната аневризмална хирургия подобно на всяка една минимално инвазивна техника има своите показания и противопоказания. Развитието на ендоваскуларните техники през последното десетилетие и широкото въвеждането в клиничната практика на устройства, ремоделиращи аневризмалната шийка, стентове, пренасочващи кръвния ток, и устройства, нарушаващи движението на кръвния ток в аневризмалното разширение, доведе до разширяване на обхвата на ендоваскуларната аневризмална хирургия. Изборът на ендоваскуларната оперативна техника се определя от морфологията на аневризмалното разширение, както и от наличието или не на аневризмална руптура. Обикновено при неруптурирали аневризмални разширения се използват устройства, централизиращи кръвния ток; устройства, забавящи кръвния ток в аневризмалното разширение, и стент-асистирано койлиране, докато при руптурирали аневризмални разширения най-често се прилага койлиране или посредством временно стент-асистирано, или чрез балон-асистирано койлиране [92]. Въпреки технологичния напредък на този вид хирургия не трябва да се подценяват установените до момента особености при извършване на този вид оперативни интервенции. Аневризмите с диаметър на шийката над 4 мм се считат за трудни за емболизация посредством койлиране [82]. Съществуват допълнителни проучвания, които определят съотношението купол-аневризмална шийка (Dome/Neck ratio) ≤ 2:1 като основен прогностичен фактор за технически трудности и потенциален риск от усложнения [67]. Съотношението височина на аневризмалния купол и аневризмална шийка (aspect ratio) може да се използва като независим предиктор за типа лечение, като се изчислява, че 89% от аневризмите със съотношение ≤ 1,2 се нуждаят от допълнителни устройства за извършването на успешна емболизация чрез койлиране [40].

Ремоделирането на аневризмалната шийка посредством поставянето на постоянни стентове и последващо койлиране е една от първите техники, насочени към подобряване на резултатите при емболизацията на аневризми с широка над 4 мм шийка, като по този начин се протектират излизащите от аневризмалната стена съдови кло-

нове. Съществуват няколко различни техники за осъществяването на стент-асистираното койлиране. Първоначално се доставя стента в родителския съд, като впоследствие с микроводач се преминава през стената на стента и се доставят койлове. Друга техника е т.нар. "jailing"-техника. Микрокатетърът се поставя в аневризмалното разширение, след което се позиционира стента и следва койлиране. "Semi-jailing"-техниката е подобна на предходната, като първоначално стентът се разтваря частично, ремоделирайки аневризмалната шийка, с последващо запълване със спирали и пълното разтваряне на стента в родителския съд [174]. При аневризми с широка шийка може да се използват два стента в конфигурация "Y" с цел протекция на функционално важни клонове [56, 110]. При аневризмалните разширения с голям размер на шийката се прилагат стентове, които залягат в областта на шийка, като по този начин осигуряват протекция при последващото койлиране [98]. Последните години се налагат, особено поради по-малката честота на тромбоемболични усложнения и нуждата от продължителна антиагрегантна терапия, ремоделиращи аневризмалната шийка техники посредством временно стентиране, което е възможно да се извърши с помощта на протекция с балон т.нар. *балон-асистирано койлиране*, както и посредством временни стентове (Commaneci) [26, 105, 252]. Друг начин за оклузия на аневризмалните разширения е употребата на устройства *flow disrupture*, забавящи кръвотока в аневризмалното разширение т.нар. *Woven EndoBridge device* (WEB), като този вид устройства е подходящ при аневризмални разширения с широка шийка и неправилна морфология [214].

Употребата на стентове, пренасочващи кръвния ток, т.нар. *flow-diverter*, имат за цел да намалят притока на кръв вътре в аневризмалното разширение през шийката, което води до постепенно забавяне на кръвния ток, тромбоза и евентуално атрофия на самата аневризма."Flow"-модулиращите устройства (FDS) са ефективни при лечението на интракраниални аневризми и причиняват постепенна тромбоза на аневризмалния сак, като пренасочват кръвотока и причиняват стегнация. Те действат като скеле за нео-ендотелизация и ремоделиране на артериалната стена, като интрааневризмална трансформация на тромб в колаген води до окончателно намаляване и изчезване на аневризмалното разширение [139, 165]. Механизмът на действие бива разделен на три етапа: хемодинамичен, образуване на тромб и ендотелизация [84]. Хемодинамичният стадий настъпва непосредствено след поставянето на "Flow"-модулиращите устройства, което води до нарушаване на турболентния кръвоток към и из-

вън аневризмата от родителската артерия, което се дължи на съпротивлението, създадено от поставения стент. Въпреки че контрастното помътняване и/или изпълване могат да се визуализират на ангиографиите, вътре в аневризмата се наблюдава значително намаляване на скоростта на кръвния ток и нормализирането на тангенциалното съпротивление в съдовата стена „wall shear stress“ [18]. Това е последвано от незабавно активиране на тромбоцитите с прогресивно образуване. на стабилен тромб (етап на образуване на тромби) в продължение на дни до седмици. Тромбозата и последващата оклузия на аневризмата зависят от размера на аневризмалната шийка, реологията на кръвта и тромбоцитния отговор. Ендотелизационният етап представлява трансформацията на аморфния тромб до неговия краен колагенов стадий и едновременната и прогресивна ендотелизация на устройството. Това се дължи на CD34+ ендотелни прогениторни клетки, като продължителноста на този етап може да отнеме от няколко месеца до години [175]. Степента на запушване на аневризмата след поставянето на такъв вид устроиства на 6-ия месец е около 75% [19, 31]. Тъй като механизмът му на действие не зависи от размера на аневризмата, размера на шийката, съотношението на купола-аневризмална шийка или нуждата от запълване с койлове, това го прави надежден метод за лечение на тази съдова патология. Основният ограничаващ фактор при приложението му на територията на средна мозъчна артерия е наличието на лентикулостриатните съдове и на риск от последваща съдова оклузия [48, 250].

1.5.3. Комбинирани методи за лечение при аневризми на средна мозъчна артерия

Микрохирургичното клипсиране и ендоваскуларното емболизиране са две от най-широко използваните техники, прилагани при лечението на интракраниални аневризмални разширения, като и двете техники целят изключване на аневризмалното разширение от мозъчното кръвообращение, което се смята за дефинитивно лечение при този тип патология. Голяма част от мозъчните аневризми могат да се третират независимо и по двата метода. В съвременните съдови центрове се прилага мултимодалният подход, който в някои случаи може да е решаващ. Така възниква и концепцията за ***комбинирано лечение при комплексните аневризмални разширения***. Комбинираното лечение при тях може да се дефинира, като третиране на една и съща мозъчна аневризма чрез двете оперативни техники, като обикновено се започва с ендоваскуларната и впоследствие, поради невъзможност

за извършването ѝ, наличие на остатък или реканализация, се прилага микрохирургичното клипсиране. Мултимодалните подходи за комбинирано лечение трябва да бъдат възприети като елегантно допълнение към целия терапевтичен набор от инструменти, тъй като те повишават безопасността и подобряват лечението на онези сложни аневризми, далеч надхвърлящи възможностите, които биха могли да се постигнат при независимото използване на един от двата метода. В сравнение с некойлираните аневризми тези, които са койлирани на първи етап, могат да са сериозно предизвикателство дори пред опитен хирург поради факта, че след поставяне на временен клипс те не колабират поради поставените койлове. Друго предизвикателство пред хирурга е трудната дисекция, която се дължи на настъпилата интрааневризмална тромбоза. Миграцията на койловете през аневризмалната шийка и навлизането им в основни артериални клонове може неимоверно да затрудни микрохирургичното клипсиране. Наличието на миграция на койловете в субарахноидното пространство също представлява сериозна трудност по време на съдовата дисекция. Отстраняването на койловете е един от вариантите, с които се цели да се избегне стеноза на родителските артерии, когато не е възможно извършването на адекватно клипсиране на аневризмалната шийка. В други случаи при пациенти, претърпели поредица от ендоваскуларни процедури чрез койлиране, се препоръчва отстраняване на койловете с цел намаляване на мас-ефекта върху околните тъкани. За аневризмите, които са с малък размер, но имат благоприятна шийка за клипсиране и при които не се наблюдава миграция на койлове, се извършва директно клипсиране без отстраняване на койловете. Директното клипсиране без отстраняване на койловете се използва и при аневризми, които са трудни за дисекция, но имат подходяща за клипсиране шийка и при които не се наблюдава миграция на койловете. Важно е да се отбележи и че ситуациите, в който микрохирургичното клипсиране предшества повторна ендоваскуларна процедура, също крият известни рискове и може да представляват сериозно затруднение поради факта, че микрохирургичният клипс може да съвпада с работната проекция, което от своя страна да доведе до компрометиране на кръвния ток в родителския съд при извършването на ендоваскуларната интервенция. Микрохирургичното клипсиране е ефективен метод за лечение на реканализирани или койлирани аневризми с наличие на остатък [12, 220, 269, 295].

1.6. Усложнения

Хирургичният морбидитет е трудно да се диференцира от морбидитета, дължащ се на артериална оклузия, тромбоза или вазоспазъм. В проучване, проведено при 230 пациенти с руптурирали интракраниални аневризмални разширения, се установява, че оперативната мозъчна травма е една от причините за формирането на постоперативни мозъчни лезии, като на първо място по честота е първичната мозъчна лезия вследствие на инициалната субарахноидна хеморагия. На второ място е артериалната тромбоза и на трето – оперативната травма вследствие на прекомерната мозъчна ретракция [215].

1.6.1. Интраоперативни усложнения

1.6.1.1. Интраоперативна руптура

Интраоперативната аневризмална руптура е често срещано усложнение при хирургичното и ендоваскуларното лечение на мозъчните аневризми. Честотата на интраоперативната аневризмална руптура при пациентите с руптурирали аневризмални разширения е между 6-40% според различните автори и между 1-20% при неруптурирали [47, 161]. Рисковите фактори за настъпване на интраоперативна аневризмална руптура се определят от наличието на предходна аневризмална руптура, степента на тежест на инициалната на субарахноидната хеморагия, времето на провеждане на операцията след иктуса, опита на съдовия неврохирург и местоположението на аневризмалното разширение. Колкото до некървелите аневризмални разширения скорошни проучвания съобщават, че по-тънката аневризмална стена може да е предиктор за настъпването на интраоперативна аневризмална руптура [54, 257].

Локализацията и размерът на аневризмалното разширение играят важна роля като предиктор за интраоперативна руптура. В проучване на Oppong (2018 г.) се установява, че в сравнение с всяко друго местоположение аневризмалните разширения, разположени в областта на предна комуникантна артерия (ACoA), показват най-висок риск за интраоперативна аневризмална руптура (P < 0,001; OR, 3,27; 95% CI, 2,23-4,78), докато аневризмите, локализирани в областта на средна мозъчна артерия (MCA), са с най-нисък риск от интраоперативна руптура (P < 0,001; OR, 0,41; 95% CI, 0,29-0,58) [63]. Локализацията на аневризмата играе и важна роля при избора на съответната оперативна техника: микрохирургична или ендоваскуларна. В свое проучване Cognard (1997 г.) анализира данните за усложнения при

ендоваскуларно лечение и установява, че аневризмите, локализирани в областта на бифуркацията на средна мозъчна артерия (MCA), са свързани с по-висока степен на усложнения, като докладва 6% настъпили усложнения в серия от 60 пациенти, спрямо 1,5% за аневризмите, локализирани в областта на предна комуникантна артерия. Причината за това се обуславя от сложната анатомия на бифуркацията на средна мозъчна артерия [59].

1.6.1.2. Оклузия на артериален съд

Интраоперативната артериална оклузия от поставен микрохирургичен клипс се дължи от обхващане на артерията между браншовете на клипса или от външно притискане и усукване на артерията вследствие на приложения клипс. В проучване на Barrow (2011 г.) основните причини за интраоперативна оклузия на артериален съд са две. Първата е субективна и се дължи на липсата на опит от страна на оператора, докато втората е обективна и е вследствие от липсата на средства за интраоперативна визуализация на мозъчните съдове и контрола на кръвния ток в тях [30]. Оклузията на артериален съд най-често перфорираща артерия се дължи на неправилния подбор на аневризмалния клипс. Рискът от нежелана оклузия на скрит зад аневризмалния финдус перфорант е по-голям при използване на по-дълъг от необходимото клипс [25]. В ретроспективно проучване на 622 оперирани пациенти с 808 клипсирани мозъчни аневризми, от които 493 руптурирали, на проведена постоперативна контролна конвенционална ангиография се установява оклузия на артериален съд при 44 пациенти (7%). Според локализацията най-висока е честотата на неочаквана оклузия на аневризми, разположени на предна комуникантна артерия (83%). Според размера на аневризмите най-висок е процентът на неочаквана оклузия при малки (< 7 мм) и средни (7-14 мм) аневризми [153].

Редица автори и проучвания се обединяват около ползата от използването на интраоперативното изобразяване на мозъчните съдове, като го приемат за рутинен метод в аневризмалната хирургия. Обръща се и особено внимание върху опита на оператора, като е установена по-малката честота на мозъчни оклузии при оператори с по-голям опит [185, 186, 297].

1.6.2. Усложнения, свързани със субарахноидната хеморагия

1.6.2.1.Рехеморагия

Повторната хеморагия (rebleeding) на интракраниалните аневризмални разширения исторически е била важна причина за високата смъртността след САХ. В

Международното кооперативно проучване за времето на хирургично лечение на аневризмалните разширения (International Cooperative Study on the Timing of Aneurysm Surgery) пиковият риск от повторно кървене при 4% от пациентите е в рамките на първите 24 часа от инициалната руптура. След това рискът от повторна хеморагия спада до 1.5% на ден, с кумулативен риск от 19% през първите 2 седмици [143]. Вторият пиков риск от повторна руптура е в началото на 3-тата седмица [113]. Между 4-тата седмица и 6-ия месец след преживян САХ рискът от повторно кървене постепенно спада, достигайки до 3% годишен риск от хеморагия [292]. Повторното кървене е документирано при 7% от 574 пациенти в проучването на Columbia University SAH Outcomes Project, проведено между 1996 г. и 2002 г. От тях 73% са настъпили в рамките на 3 дни след инициалната проява, като степента на предоперативна неврологична увреда при приемането и максималният диаметър на аневризмата са независими предиктори за повторно кървене [196]. Други серии откриват повишен риск от повторно кървене при пациенти с тежка клинична изява, високи стойности на кръвно налягане, голям размер на аневризмалните разширения, напреднала възраст и женски пол [234]. Рехеморагията е свързана с висока смъртност, достигаща в много от сериите до над 50% [227].

Руптурираните интракраниални аневризмални разширения трябва да бъдат облитерирани чрез микрохирургично клипсиране или ендоваскуларно койлиране във възможно най-кратки срокове. Ранната оклузия на аневризмалното разширение редуцира риска от повторно кървене, улеснява лечението на вазоспазъма, като позволява безопасно поддържане на високи стойности на артериалното налягане и дава възможност по-бързото възстановяване, като се избягват усложненията, свързани по-дълъг болничен престой [249]. За хирургията има доказателства, че ранното клипсиране е свързано с по-добър резултат [107, 144, 287, 288]. Въпреки това честотата на ранното повторно кървене след койлиране на руптурирала аневризма е по-висока 2,6%, отколкото след клипсиране 1,4% в острата фаза. Независимите рискови фактори за последващо повторно кървене след ендоваскуларно лечение са интрацеребрален хематом и малки размери на аневризмата [167]. Повторното кървене след микроневрохирургично клипсиране е по-рядко и варира от 0,14%, с кохорта от 715 пациенти, наблюдавани средно за 8 години, до около 1% при серията на Yasargil, включваща повече от 1350 аневризми [75, 304].

1.6.2.2. Интравентрикулна хеморагия

Интравентрикулната хеморагия (ИВХ) след САХ възниква при над 50% от пациентите [160]. Редица проучвания показват, че наличието на интравентрикулна хеморагия е свързано с по-лоша прогноза [99, 280], докато други постулират обратното [17, 100]. Установено е, че обемът на интравентрикулната хеморагия е свързан с по-висока смъртност и развитието на остра хидроцефалия [44, 179, 307].

1.6.2.3. Хидроцефалия

Механизмите за развитие на хидроцефалия след САХ са различни. Някои автори предполагат, че хидроцефалия възниква поради промени в динамиката на цереброспиналната течност [27, 35], докато други са на мнение, че причината са обструктивни механизми [109, 113] и абсорбционни промени, които настъпват в арахноидните гранулации [46, 80]. Лечението на остро настъпила хидроцефалия след САХ е от решаващо значение и се извършва рутинно посредством поставяне на външен вентрикулен дренаж [69]. Рисковете, свързани с поставяне на външен вентрикулен дренаж, са свързани най-вече с повторно руптуриране на аневризмата поради повишаване на трансмуралното налягане по протежението на аневризмалната стена след намаляване на интравентрикулното налягане [87]. Въпреки това остро настъпилата хидроцефалия може да не отзвучи и следователно значителна част от пациентите развиват хронична хидроцефалия (6-40%) с необходимост от постоянна ликвородрениращa клапна система. Фактори, свързани с развитие на хронична хидроцефалия след аневризмален САХ, са: напреднала възрастта, женски пол, висока степен по скалата на Хънт и Хес при приемане, висока степен по скалата на Фишер при първоначалното сканиране, интравентрикуларна хеморагия, рентгенологично потвърдена хидроцефалия по време на приема, локализация на руптурираната аневризма в задна циркулация, клинично изявен вазоспазъм и ендоваскуларно лечение [205].

Докато при клипсиране на аневризмални разширения интраоперативното отстраняване на основните кръвни съсиреци е доказало преимуществото си пред ендоваскуларното лечение по отношение на развиващия се вазоспазъм, такова не е установено по отношение на хроничната хидроцефалия. В проучването си Sethi констатира, че честотата на шънт-зависимите хидроцефалии не се повлиява от

клиничната процедура без значение от приложената оперативна техника независимо дали се предприема евакуация на интравентрикулната хеморагия и клипсиране, или ендоваскуларно лечение [247].

1.6.2.4. Интрапаренхимни хематоми

На базата на аутопсионни и ретгенологични проучвания е установено, че честотата на интрапаренхимни или интрасилвиеви хематоми, асоциирани с аневризмална руптура, е между 12 и 34% [209, 275]. Интрапаренхимните хематоми се наблюдават най-често при руптура на интракраниални аневризмални разширения, разположени в областта на средна мозъчна артерия, като в различни проучвания варират от 23,8 до 41,6% [150, 202]. В свое проучване Yoshimoto установява, че размер на интрапаренхимния хематом > 30 mm (максимален диаметър) корелира с лоши клинични резултати при пациенти с руптурирали аневризми на средна мозъчна артерия. Интрапаренхимните хематоми вследствие на аневризмална руптура са лош прогностичен белегъ и водят до по-висока честота на повторно кървене, по-тежко изразен съдов вазоспазъм, развитие на мозъчен едем и хидроцефални прояви. Интрапаренхимните хематоми са свързани с по-високи степени по скалата на Хън и Хес и респективно с по-неблагоприятен изход от заболяването при 6-месечно проследяване [306].

Извършването на краниотомия и микрохирургично клипсиране с едновременна евакуация на интрапаренхимния хематом е основна индикация при пациенти с руптурирали аневризми и наличие на паренхимен хематом, които показват бързо клинично влошаване поради обемния ефект. В някои случаи тази хирургична процедура може да е много трудна за изпълнение заради повишеното вътречерепно налягане, нарушенията в авторегулацията, наличието на мозъчен оток и сраствания в арахноидното пространство [199]. Интраоперативно в тези условия лесно може да се получи кортикална контузия вследствие на използването на ретрактори, като това може да доведе до влошаване на резултати [248]. При пациенти без клинични и образнодиагностични изяви на мозъчно херниране, които налагат незабавна евакуация на хематома, може да се подходи посредством ендоваскуларна емболизация с последваща евакуация на хематома, като по този начин се намалява вероятността от повторно кървене и се наблюдава по-малка честота на усложнения и по-добър резултат при проследяване [199].

1.6.2.5. Вазоспазъм. Мозъчна исхемия

Церебралният вазоспазъм се определя като забавено стесняване лумена на интракраниалните артерии, често водещо до намалена перфузия на територията на засегнатата артерия, в резултат на което се стига до развитието на хипоксия и впоследствие до исхемични мозъчни промени. Симптоматичният съдов вазоспазъм след САХ остава основна причина за високата заболяемост и смъртност при пациенти с руптурирали интракраниални аневризмални разширения, като достига до около 15% от засегнатите. Ангиографският вазоспазъм се открива при 50 до 75% от пациентите. Типично е с начало от 3-тия до 5-ия ден след инцидента [141]. Клинично значим вазоспазъм се наблюдава при 20-30% от пациентите [308]. Разликата между ангиографски и клинично значимия вазоспазъм се обуславя от колатералната циркулация и различните степени на съдовия вазоспазъм. За разлика от повторното кървене клиничната картина на вазоспазъма се развива бавно в продължение на часове до дни. Забавената церебрална исхемия се появява обикновено на третия ден след хеморагията, като достига пик между 4-тия и 12-ия ден и може да продължи до 3 седмици след преживяна субарахноидна хеморагия [34]. Количеството на субарахноидната хеморагия в базалните цистерни, визуализирана на първоначалното рентгенологично изследване, е предиктор за риска от развитие на късна исхемия [152]. В серия проучвания авторите съобщават, че отстраняването на кръвните съсиреци от субарахноидните пространства през първите 48-72 ч. може да превентират развитието на вазоспазма, като този интервал даже може да бъде скъсен [20, 122].

Международното кооперативно проучване за времето на провеждане на оперативно лечение при пациенти с руптурирали интракраниални аневризмални разширения не успява да демонстрира значително влияние на ранната хирургия върху честотата на заболяемостта и смъртността от хроничен съдов вазоспазъм. Това все още е причина да считаме, че нивата на потенциалните спазмогени в цереброспиналната течност на пациенти, подложени на ендоваскуларно лечение, може да са по-високи, вследствие на което да се развие по-тежък вазоспазъм [107, 144]. Засега от съществен интерес е дали честотата и тежестта на вазоспазма при пациенти, получаващи ендоваскуларна терапия, се различават значително от тези при пациентите, подложени на открита операция, особено в светлината на нарастващата роля на ендоваскуларното лечение на аневризми. Gruber установява, че чес-

тотата на развитие на исхемия е по-висока при пациенти, претърпели ендоваскуларно лечение, 37,7 срещу 21,6% при подложените на оперативно лечение чрез евакуация на кръвните съсиреци и микрохирургично клипсиране [102].

Забавените исхемични усложнения, дефинирани като промени в нивото на съзнание или появата на нов фокален неврологични дефицити, обикновено се появяват между 3-тия до 14-тия ден след инцидента и се приемат като многофакторни по произход. Основните фактори за развитието на забавените исхемични усложнения включват формиране на микротромби, кортикално разпространяваща се деполяризация, вазоспазъм на дистални малки артерии и възпалителни промени [162, 204, 279].

1.7. Аневризми на средна мозъчна артерия

1.7.1. Анатомия на Силвиевата фисура

Силвиевата фисура и централната бразда са най-важните ориентири по латералната мозъчна повърхност. Силвиевата фисура е най-отчетливият и последователен ориентир на страничната повърхност, като в нея е разположена средната мозъчна артерия и нейните клонове. Силвиевата фисура пресича както базалната, така и страничната мозъчна повърхност и има повърхностна и дълбока част. Тази цистерна е преходна между базалните цистерни и субарахноидното пространство над конвекситета. Най-медиалната и долна част на Силвиевата фисура е в началото на средна мозъчна артерия, отделяща се от вътрешната каротидна артерия. Повърхностната част се вижда по латералната повърхност на мозъка, а дълбоката част, често наричана Силвиева цистерна, е скрита под базалната повърхност. Повърхностната част има стъбло и три рамена. Стъблото започва медиално от предния клиноиден израстък и се простира странично по сфеноидалния ръб между фронталния и темпоралния дял до птериона, където се разделя на предно хоризонтално, предно възходящо и задно рамо. Задното рамо, най-дългото, е продължението на фисурата. То е насочено назад и нагоре, като разделя фронталния и париеталния дял отгоре от темпоралния дял отдолу. Задният му край се извива нагоре, за да завърши в долния париетален лобул, където е обгърнато от супрамаргиналния гирус. Силвиевата фисура се стеснява, тъй като фронталният и темпоралният дял се приближават един към друг на дължина от 15-20 mm [296]. Ширината на фисурата обикновено е около 0,5–1,0 cm на повърхността. В някои случаи обаче

фронталните и темпоралните лобове са близо до повърхността, като по този начин покриват цистерната (фиг. 1А–Б).

А 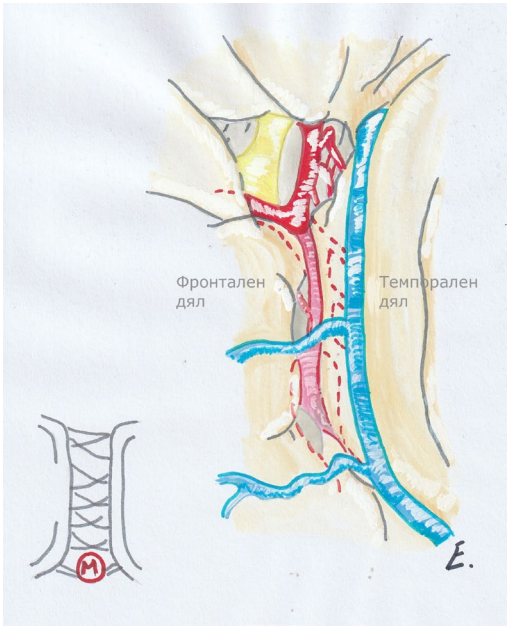

Б 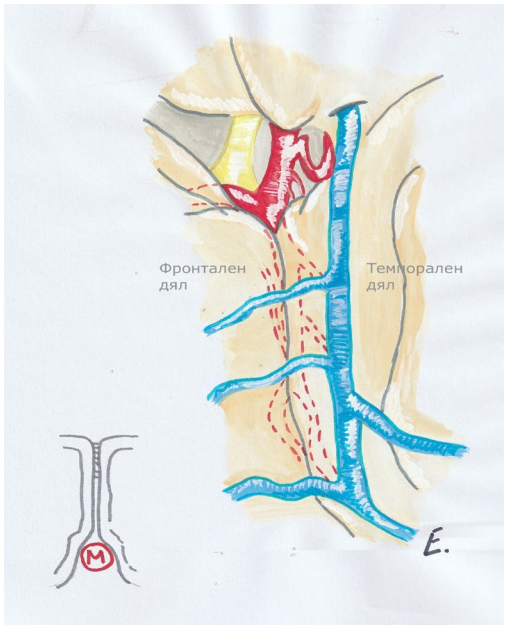

Фигура 1А-В. Вариациите на ширината на проксималната част на Силвиева цистерна и позицията на средната мозъчна артерия (М)

Дълбоката част на Силвиевата фисура, скрита под повърхността, се нарича Силвиевата цистерна. Обикновено латералния орбитален гирус инвагинира темпоралния лоб навътре в проксималната част на Силвиева фисура, като по този начин компресира фисурата, избутва я странично и прикрива нейната по-дълбока част (фиг. 2). Цистерналната част е по-сложна от повърхностната част и е разделена на сфеноидален и оперкулоинсуларен отдел. Сфеноидалният отдел се простира странично от цистерната около вътрешната каротидна артерия, между фронталния и темпоралния лоб. Покривът на сфеноидалния отдел се образува от задната част на орбиталната повърхност на челния лоб и предната перфорирана субстанция. Над покрива са разположени опашатото и лещовидното ядро и предното бедро на вътрешната капсула. Подът е представен от предната част на планум поларе, зоната на горния темпорален полюс. Предният сегмент на ункуса, мястото на амигдалата се намира в медиалната част на пода. Limen insulae е мястото на свързване на фронталния и темпоралния лоб, като се разполага по латералния ръб на сфеноидалния отдел. Това отделение комуникира медиално през Силвиевата валекула, през която преминава средната мозъчна артерия и осигурява комуникация между Силвиевата фисура и цистерните около зрителния нерв и вътрешната каротидна артерия [296].

А 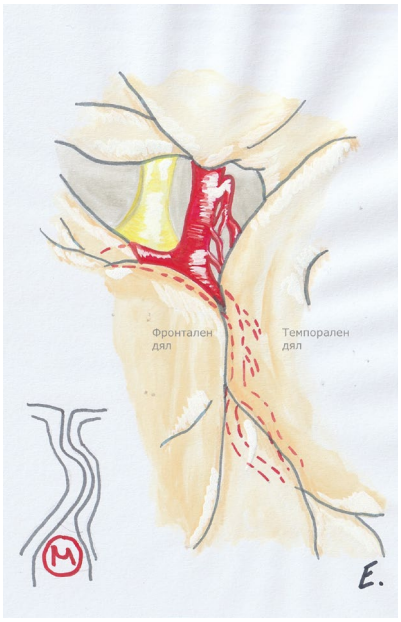

Б 

Фигура 2А-Б. Проксималната част на латералния фронто-орбитален гирус пролабиращ в темпоралния лоб. М = Средна мозъчна артерия (А). Проксималната част на горния темпорален гирус, преминаващ в латералния фронто-орбитален гирус.(Б)

Оперкулоинсуларният отдел е образуван от две тесни пространства: оперкуларно и инсуларно. Оперкуларното е разположено там, където Силвиевите повърхности на фронталния лоб и париеталните дялове отгоре са обърнати към Силвиевата повърхност на темпоралния лоб отдолу. Дълбоката част на повърхностите на трите лоба, които са обърнати един към друг през оперкуларната цепнатина, също са ориентирани така, че да се обърнат към страничната повърхност на инсулата. Инсуларното пространство от своя страна има горна част, разположена между инсулата и оперкула на фронталния и париеталния лоб, и долна част, разположена между инсулата и темпоралния оперкулум [296].

Медиалната стена на Силвиевата цистерна, образувана от инсулата, се вижда само когато се отвори фисурата, с изключение на областта под долния ъгъл на pars triangularis, който често се прибира нагоре, за да освободи малка площ към инсуларната повърхност. Естественото прибиране нагоре на върха на pars triangularis обикновено създава най-големия отвор в повърхностното отделение на Силвиевата фисура и осигурява зона, където често е най-безопасно да започнете дисекцията на фисурата [295, 296].

В Силвиевата фисура се намират средна мозъчна артерия и началото на лентикулостриатните, темпорополярната и предната темпорална артерия, бифуркацията на средна мозъчна артерия и нейните клонове, както и повърхностните и дълбоките Силвиеви вени (с инсуларни клонове) също се намират в нея [237].

1.7.2. Анатомия на средна мозъчна артерия

Средна мозъчна артерия е анатомично най-сложната интракраниална артерия. Тя представлява продължение на вътрешната каротидна артерия, като проксимално се разделя на предна и средна мозъчна артерия. Средната мозъчна артерия е съставена от четири сегмента: М1 – сфеноидален, М2 – инсуларен, М3 – оперкуларен, и М4 – кортикален. Разположена е в медиалния край на Силвиевата фисура, латерално от зрителната хиазма, под предната перфорирана субстанция и назад между разделянето на обонятелния тракт на медиалните и латералните обонятелни стрии. От началото си тя се разполага странично и под предната перфорирана субстанция успоредно и на приблизително 1 см назад от сфеноидния гребен, като това е М1, или сфеноидния сегмент. Този сегмент завършва на мястото на 90-градусов завой, образувайки коляно, разположено на връзката на сфеноидалния и оперкулоинсуларния отдел на Силвиевата фисура. М1 е подразделен на предбифуркационна и следбифуркационна част. Предбифуркационният сегмент е съставен от един главен ствол, който се простира от началото до бифуркацията. Постбифуркационните стволове на сегмента М1 вървят в почти паралелен ход, преди да достигнат коляното. Като в аутопсионни проучвания тази бифуркация се среща в близост до коляното в почти 90% от изследваните мозъчни полукълба. Малките кортикални клонове, произлизащи от главния ствол, проксимално на бифуркацията, се наричат ранни клонове [93, 112, 226, 235].

На нивото на limen insulae артерията се извива назад и нагоре, при което образува извивка, наречена "коляно", за да достигне повърхността на инсулата М2 или инсуларния сегмент, като на нивото на лимена на инсулата се разделя на фронтален и темпорален клон. Тези клонове често се разклоняват непосредствено след бифуркацията, което създава грешно впечатление за наличие на трифуркация [226]. В аутопсионни проучвания на Gibo и Rhoton при 78% от случаите се наблюдава бифуркация на средна мозъчна артерия, 12% трифуркация и 10% се наблюдават четири или повече главни клона [93].

В периферията на инсулата, в областта на циркулярния сулкус нейни клонове преминават към оперкуларната повърхност на фронталния, темпоралния и париеталния дял, като това е М3, или оперкуларният сегмент. Клоновете му, които са насочени към кортикалната повърхност над Силвиевата фисура, правят два 180-градусови завоя, наречени от Lazorthes “double flexion”. Първият завой е в областта на

циркуларния сулкус, където съдовете се насочват нагоре над инсуларната повърхност и завиват на 180 градуса, за да преминат надолу над медиалната повърхност на фронтопариеталния оперкулум. Вторият 180-градусов завой е на повърхността на Силвиевата фисура, където клончетата продължават своя ход по долния ръб на фронтопариеталния оперкулум и се отправят нагоре по латералната повърхност на фронталния и париеталния лоб. Клоновете, започващи от повърхността на Силвиевата фисура и разпростиращи се по латералната повърхност на мозъчната хемисфера, представляват М4, или кортикалният сегмент на средна мозъчна артерия [159].

Перфориращите клонове на средна мозъчна артерия навлизат в предната перфорирана субстанция и се наричат лентикулостриатни артерии. Средно на полукълбо лентикулостриатните артерии са 10 (диапазон, 1-21). Лентикулостриатните клонове произлизат от пребифуркационната част на М1 обичайно и от постбифуркационната част на сегмент М1 в половината полукълба. От общия брой лентикулостриатни разклонения приблизително 80% произлизат от предбифуркационната част на М1. По-голямата част от останалите са от постбифуркационната част на М1, но няколко произлизат и от проксималната част на М2 близо до коляното. Колкото по-рано е бифуркацията, толкова по-голям е броят на постбифуркационните разклонения. Постбифуркационните стволове не дават разклонения към предната перфорирана субстанция, ако бифуркацията е на 2,5 см или повече от началото на средната мозъчна артерия [235].

Лентикулостриатните артерии са разделени на медиална, междинна и латерална група, всяка от които е с уникален произход, състав, морфология и характерно разпределение в предната перфорирана субстанция. Медиалната група е най-непостоянната от трите групи. Когато е налице, се състои от едно до пет разклонения, възникващи върху медиалната пребифуркационна част на сегмента М1 близо до каротидната бифуркация или до ранен клон. Тези разклонения следват относително пряк ход, за да навлязат в предната перфорирана субстанция. Повечето възникват от задната или от горната част на основния ствол. Разклоняването преди навлизане в предната перфорирана субстанция е по-рядко, отколкото в междинните или страничните групи [235].

Междинните лентикулостриатни артерии образуват сложен набор от разклонения, преди да влязат в предната перфорирана субстанция между медиалната и латералната група лентикулостриатни артерии. Те присъстват в повече от 90% от полукълба.

Най-отличителната черта на междинната група е, че тя притежава поне една основна артерия, която създава сложен масив от до 30 разклонения към предната перфорирана субстанция. Междинните лентикулостриатни артерии възникват почти изключително върху М1 или неговите ранни клонове. Повечето възникват от задната, задногорната или горната част на средна мозъчна артерия. Те произлизат предимно от главната или предбифуркационната част на М1 или ранен клон [235].

Латералните лентикулостриатни артерии произхождат предимно от латералната част на М1, следват S-образен ход и навлизат в задната латерална част на предната перфорирана субстанция. Средно 5 странични лентикулостриатни артерии на полукълбо се разделят, за да дадат до 20 клона, преди да навлязат в предната перфорирана субстанция. Те също могат да възникнат от ранните клонове на М1 или от М2, както и от пред- или постбифуркационните стволове на М1. Повече разклонения възникват от постбифуркационни клонове. При наличие на ранно разклонение те могат да възникнат или от горния, или от долния ствол, дистално от бифуркацията, но в повечето случаи произхождат от долния ствол. Те възникват или от задната, горната или задно-горната страна на родителските стволове, насочват се медиално с родителските стволове, след което се извиват рязко отзад, странично и отгоре и накрая се обръщат задно-медиално, точно преди да проникнат в предната перфорирана субстанция. Разклоненията с по-медиален произход възникват под по-малко остър ъгъл спрямо изходния съд и се насочват директно назад, нагоре и медиално към предната перфорирана субстанция [235].

Латералната и междинната група лентикулостриатни артерии преминават през путамена медиално и отзад, за да кръвоснабдяват почти цялата горна част на вътрешната капсула, тялото и главата на опашатото ядро. Медиалните лентикулостриатни артерии кръвоснабдяват страничната част на глобус палидус, горната част на предното бедро на вътрешната капсула и предно-горната част на главата на опашатото ядро. Връзката на латералните лентикулостриатни артерии и бифуркацията на М1 е важна, тъй като бифуркацията е мястото на повечето аневризми, произлизащи от средната мозъчна артерия. Близо 30% от латералните лентикулостриатни артерии произлизат от пред- или постбифуркационните стволове на ≤ 2,0 мм от бифуркацията на М1 сегмента. Около 70% са разположени на ≤ 5,0 мм от бифуркацията, като трябва да се има предвид, че някои клонове възникват директно от бифуркацията [235].

Проксималните аневризми на М1 сфеноидния сегмент са терапевтично предизвикателство, като причината е големият брой перфорантни артерии, водещи началото си оттам. При аневризмалната хирургия в тази област трябва да се подхожда с особено внимание поради факта, че в някои случаи рекурентни клончета, дистално от бифуркацията могат да вървят медиално и да се присъединят към лентикулостриатните артерии, влизащи в предната перфорирана субстанция [284]. Анатомичната сложност на средна мозъчна артерия налага внимателно преглеждане на предоперативните ангиографски образи, като трябва да се използват и триизмерни реконструкции с цел подпомагане и по-добро предоперативно планиране чрез разкриване на взаимоотношението на аневризмалното разширение с разположените в съседство съдови структури. Въпреки това анатомията на средна мозъчна артерия е променлива, сложна и с много припокриващи се клонове от М2 сегмента, като в някои случаи аневризмалната морфология може да не е напълно оценена с ангиография и ангиограмата не може да замести внимателната визуална инспекция на бифуркацията по време на оперативната интервенция [304](Фиг. 3).



Фигура 3. Анатомични особености на аневризми на средната мозъчна артерия разположени в областта на бифуркацията.

1.7.3. Интракраниални аневризмални разширения, локализирани в областта на средна мозъчна артерия

Приблизително от 14 до 20% от всички интракраниални аневризмални разширения възникват по протежението на средна мозъчна артерия, като могат да бъдат разделени в три категории според локализацията им: *проксимални аневризми*, разположени на главния ствол (M1-сегмент), в началото на ранен фронтотемпорален или преден темпорален клон или на перфорантни лентикулостриатни съдове (10-15%); *бифуркационни аневризми*, разположени при първата голяма бифуркация (80–85%); и *дистални аневризми,* които са разположени извън основната бифуркация (5%)[112, 240]. Аневризмите на средната мозъчна артерия често достигат големи размери. Те са с широки шийки, обхващащи родителски артериални клонове. Друга характерна тяхна проява е голямата честота на асоциираните с аневризмалната руптура интрапаренхимни хематоми. Също така често се свързват с множество интракраниални аневризми, което води до диагностициране на голям брой неруптурирали аневризми на средна мозъчна артерия [223]. Аневризмите на средна мозъчна артерия са специфични, което води и до необходимостта от по-задълбочени проучвания по отношение на правилния подбор на пациенти при вземане на решение за оперативно лечение [248]. Бифуркационните аневризми на средната мозъчна артерия са разположени в Силвиевата фисура, между фронталния и темпоралния лоб, където разнообразната съдова анатомия може да повлияе на резултата от проведеното оперативно лечение. Силвиевата фисура варира по форма и обем, а предишните субарахноидни хеморагии могат да доведат до образуване на арахноидни сраствания в областта на фисурата. От друга страна венозната анатомия на Силвиевата фисура е сложна и силно вариабилна [57, 146, 271, 277].

Класифицирането на бифуркационните аневризми на средна мозъчна артерия е според проекцията на купола в Силвиевата фисура, като Yasargil [304] ги класифицира в **3 основни типа**:

- **Тип I – предно-горна проекция**, към Силвиевата фисура, като куполът може да е прилепнал към арахноидните сраствания на Силвиевата фисура, дори към твърдата обвивка на крило на сфеноидната кост, рискувайки ранно разкъсване по време на експозиция.
- **Тип II – задна проекция**, между двата M2 сегмента.

- **Тип III – долна проекция**, към инсулата. Латералните лентикуло-стриатни артерии могат да са разположени надолу и медиално в тясна връзка с основата на аневризмата и тяхната визуализация е от ключово значение преди биполярно преоформяне на купола и налагането на клипс.

- В проучването си от 2007 г. Hernesniemi класифицира аневризмите на бифуркацията на средна мозъчна артерия на **5 основни типа** [64]:

- **Тип I – междустволови**, при който куполът се проектира отгоре в коронарната равнина и отзад в аксиалната; разположени са между двата M2 сегмента, като M2 сегментите са повече или по-малко включени в основата на шийката.

- **Тип II – ориентирани надолу**, при които куполът се проектира отдолу в коронарната равнина и напред в аксиалната равнина към сфеноидния ръб.

- **Тип III – латерални**, при които куполът се проектира странично в коронарната равнина и странично в аксиалната равнина, в същата посока като M1.

- **Тип IV – инсуларни аневризми**, при които куполът се проектира медиално (към инсулата) в коронарна равнина и медиално в аксиалната равнина.

- **Типове II, III и IV не са междустволови и по принцип не ангажират M2 сегмените на средна мозъчна артерия.**

- **Тип V – комплексни аневризми**, при които дисморфични, големи и/или гигантски аневризми имат многопосочна проекцията на купола; ангажират M1 и M2 сегментите е може да представляват комбинация от гореописаните типове.

В свое проучване, обхващащо 141 пациенти с неруптурираните аневризмални разширения, локализирани в областта на бифуркациата на средна мозъчна артерия, Kumar и Karagiozov извеждат класификация на аневризмалните разширения, разделяйки ги на 5 вида въз основа на приликите в техните морфологични характеристики, установени посредством осъществените предоперативни 3D компютър-томографски изображения, които дават по-пълна представа за съдовата и аневризмалната анатомия и влияят върху преценката за подбор на оперативна техника. В проучването са установени 41 (29,1%) аневризми тип I, или *прости,* 82 (58,2%) аневризми тип II, или *централни*, 7 (5%) тип III, 8 (5,7%) тип IV, или *сложни* аневризми, и 3 (2,1%) аневризми тип V, или *блистерни*. Като аневризмите от тип II са най-често срещаният подтип [156] (таблица 3).

Таблица 3. Класификация на интракраниалните аневризмални разширания, локализирани в областта на средна мозъчна артерия

Вид на аневризмалното разширение		Морфологична характеристика на аневризмалното разширение
I тип прости		интракраниално аневризмално разширение, добре отграничено в мястото на максимален хемодинамичен стрес, без обхващане проксимално на M1 сегмента
II тип централен тип		интракраниално аневризмално разширение обхващащо проксимално M1 сегмента
III тип със сложна шийка	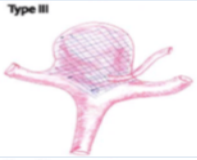	с наличие на клон произлизащ от аневризмалната шийка
IV тип сложни	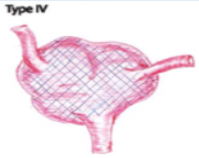	M2 сегмент произлизащ от аневризмалното разширение, вместо от M1 сегмента
V тип		Блистерни аневризми (“blister-like” – aneurysms)

Съществува и друга класификация на аневризмалните разширения локализирани в тази област в основата на която лежи ангулацията между основният съд на M1 сегмента и двата основни клона на M2 сегмента. Като тази класификация разделя аневризмите отново на 5 типа и е насочена по скоро към определяне на възможността и нивото на трудност при осъществяването на ендоваскуларни процедури. Тип I аневризми са с благоприятно съотношение купол-аневризмална шийка (≥ 2:1) която конфигурация позволява поставянето на основния койл т.нар. basket coil в аневризмалното разширение и последващото ѝ изпълване, с нисък риск от ятрогенна оклузия на дъщерните съдове, които излизат от основния съд под ъгъл (> 90°). Тип II аневризми са с широка шийка отворена към един от дъщерните съдове, разклоняващ се от M1 сегмента под ъгъл (> 90°), като конфигурация е благоприятна за ендоваскуларно лечение посредством устройства

ремоделиращи аневризмалната шийка. Тип III аневризми са с широка шийка отворена към един от дъщерните съдове, разклоняващ се от М1 сегмента под остър ъгъл (< 90°). Такъв тип аневризмални разширения са благоприятни за клипсиране, тъй като поради конфигурацията на аневризмалното разширение и острия ъгъл на дъщерния съд (М2 сегмента) може да доведе до неправилно отваряне на стента и компрометиране на кръвотока. Тип IV аневризми са с широка шийка отворена и към двата дъщерни съда, като се отделят под кос ъгъл спрямо М1 сегмента. Тази конфигурация също е благоприятна за клипсиране, като варианта за ендоваскуларно лечение е посредством реконструктивни техники в областа на шийката с поставянето на два стента в Y-конфигурация, като по този назин се осигурява оптимална защита за двата клона на М2 сегмента. Тип V аневризми са с широко отворена шийка към двата дъщерни съда, като двата се разклоняват от М1 под остър ъгъл. Тази конфигурация е благоприятна за клипсиране и представя най-лошия възможен сценарий за ендоваскуларно лечение, като негов вариант за изпълнение е посредством ремоделиращи шийката техники, поставяне на стентове от ново поколение и устройства забавящи кръвотока в аневризмалното разширени [67, 82, 176, 281] (фиг. 4).

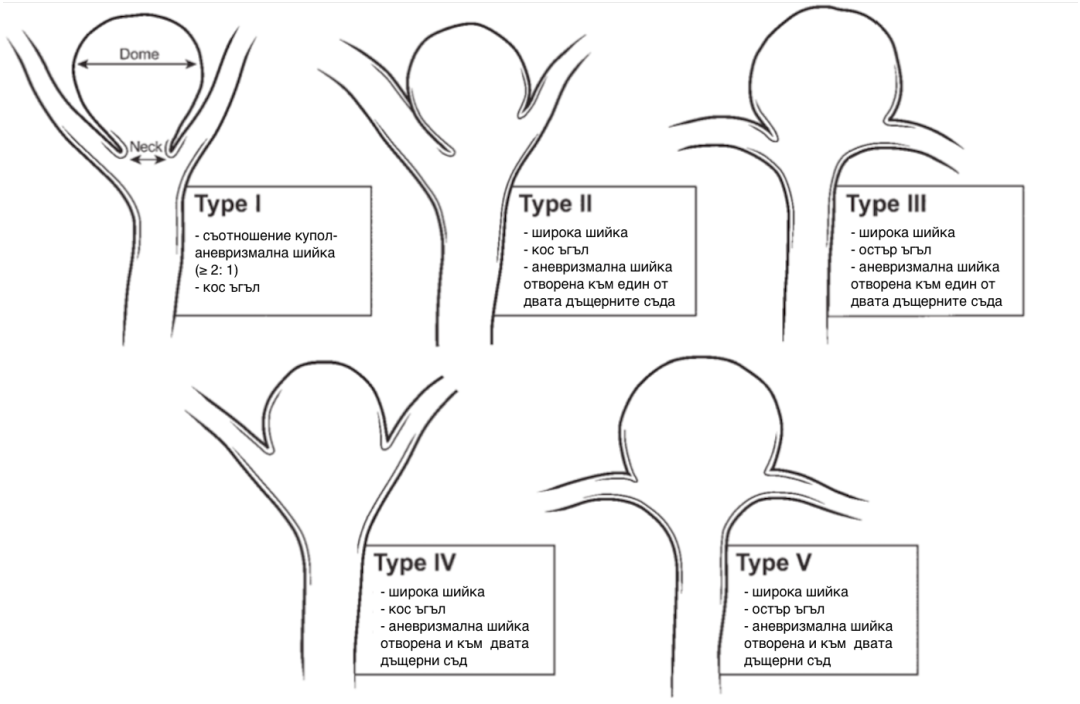

Фигура 4. Класификация на аневризми, локализирани в областта на бифуркацията на средна мозъчна артерия спрямо ангулацията между М1 и М2 сегмента

1.7.4. Естествена еволюция на интракраниалните аневризмални разширения, локализирани в областта на средна мозъчна артерия

В клинични проучвания на руптурирали интракраниални аневризми редица автори установяват, че аневризмите на средна мозъчна артерия са отговорни за 17 до 21% от аневризмалните субарахноидни хеморагии [184, 240, 304]. Въпреки това тази честота се различава значително от аутопсионните проучвания. Публикуваните от McCormick и Acosta Rua данни, получени на базата на 3425 проведени аутопсии, установяват, че 38,9% от аневризмалните разширения са локализирани в областта на средна мозъчна артерия, което го прави най-често срещаното място за възникването им, установени на аутопсия. В това проучването само 19% от аневризмите на средна мозъчна артерия са клинично симптоматични. Те показват значително по-малка вероятност за руптура в сравнение с аневризмите на предната съединителна артерия (52%) и на вътрешната каротидна артерия (32%). Причината аневризмите на средна мозъчна артерия да показват по-малка склонност към руптуриране се дължи на стабилизиращия ефект на мозъчния паренхим, разположен в съседство и обгръщащ аневризмалния сак в Силвиевата фисура, за разлика от другите локализации, изложени свободно в базалните цистерни [182].

По-нови данни от ретроспективната кохорта на Международното проучване на неруптурирали интракраниални аневризми (ISUIA) установяват, че 22,7% от неруптуриралите интракраниални аневризмални разширения при пациенти без анамнеза за САХ са възникнали в областта на средна мозъчна артерия, като в проучването над една трета (37,8%) от пациентите са с множество аневризми и анамнеза за САХ, с нетретирано аневризмално разширение, локализирано в областта на средна мозъчна артерия. В ISUIA се установява кумулативен риск от руптура от 0,05% годишно при аневризми с размери < 10 мм и 1% за тези с размери > 10 мм, без анамнестични данни за преживяна субарахноидна хеморагия. При пациенти с данни за преживяна САХ кумулативният риск от руптура е ~ 0,5% годишно при аневризми с размери < 10 мм и 1% при > 10 мм. Като авторите на проучването също установяват, че аневризмите на средна мозъчна артерия са с по-ниска склонност към руптуриране. При пациенти без анамнеза за САХ, увеличаващият се размер и местоположение са свързани с хеморагичен риск, докато при пациенти с предходно

разкъсване, само размерите и възрастта са определят като прогностичен фактор за аневризмална руптура [125].

1.8. Съвременни хирургични проблеми, свързани с оперативното лечение на аневризми на средна мозъчна артерия

В литературата до момента липсват рандомизирани контролирани проучвания сравняващи безопасността и ефективността на аневризмите на средна мозъчна артерия, като повечето преки сравнения са докладвани под формата на ретроспективни или проспективни проучвания. Публикувани са четири рандомизирани контролирани проучвания, сравняващи функционалния резултат след емболизация посредством койлиране спрямо микрохирургичното клипсиране при руптурирали интракраниални аневризмални разширения: "Finnish Study" 2000г., ISAT 2002г., "Chinese Study" 2012г. и BRAT 2012г. [155, 164, 183, 191] (виж табл. 4).

Публикуването на началните резултати от мултицентричното рандомизирано контролирано проучване, (ISAT) през 2002 г., значително промени терапевтичните стратегии при лечението на интракраниалните аневризмални разширения. Безопасността и ефикасността на ендоваскуларната техника спрямо микроневрохирургичното клипсиране е сравнена при пациенти със субарахноидална хеморагия, вследствие на аневризмална руптура, при което се наблюдават по-добри клинични резултати при пациентите, подложени на ендоваскуларно лечение, което води до намаляване на абсолютния риск с 10,5% в сравнение с микрохрургичното клипсиране (146). Последващият анализ на данните от ISAT разкриват предимствата на ендоваскуларния койлинг пред клипсирането по отношение на смърт и тежка инвалидност на първата година от проследяването, като тази разлика изчезва при проследяването на 5-та година; аневризмите третирани посредством койлираине имат повишен риск от повторно кървене; процентите на повторно третиране са 6,9 пъти по-чести при койлиране, отколкото при клипсиране; койлирането доведе до по-високи разходи за първоначалната процедура, както и за последващите процедури, ангиография, допълнителни късни процедури свързани с реканализирането.; клипсирането предпазва младите пациенти (под 40 години) от САХ по-добре от койлирането, с незначителна разлика по отношение на безопасността; клипсирането е довело до по-добри резултати при пациенти в напреднала възраст с аневризми на средна мозъчна артерия (процент на функционална независимост, съответно клипсирани – 86,7% и емболизирани 0 45,5%. Тези

късни открития от ISAT привличат по-малко внимание от първоначалната публикация, но са важни напомняния че ранните предимства на ендоваскуларната терапия не могат да се приемат за продължителни или обобщени за всички аневризми. Друга много важна характеристика на ISAT е че представлява изследване на руптурирали аневризми и не съществуват данни от клас I, които да фаворизират койлирането пред клипсирането за неруптурирани аневризми [189, 239, 294].

В ISAT са включени предимно аневризми на предна мозъчна и на вътрешна каротидна артерия (83%), което е предпоставка за фаворизиране на избора на лечение спрямо локализацията на аневризмалното разширение, като по този начин резултатите не са приложими при всяка една локализация и по специално за аневризми на средна мозъчна артерия. Разглеждайки резултати от краткосрочното проследяване на 1-ва година в проучването ISAT само 14% от пациентите са били с аневризми на средна мозъчна артерия, като те представляват единствената подгрупа, в която се демонстрира превъзходството на микрохирургичното клипсиране в сравнение с ендоваскуларните техники по отношение на резултатите от лечението [194].

Друго рандомизирано проучване е стартирано през 2003 г. (BRAT) с акцент върху стратегията за избор на лечение при наличие на клинично равновесие [183]. Въпреки това при дългосрочните резултати от проследяването и в двете проучвания се наблюдава намаляване на ползата, постигната посредством ендоваскуларната техника, до степен, при която няма значителна разлика в неврологичните резултати, постигнати при двете групи пациенти [192–194, 258, 259]. В допълнение редица авторите също така установяват увеличение на неоптималните вторични резултати при пациенти третирани посредством ендоваскуларната техника, включително по-висок риск от повторно кървене, по-ниска степен на оклузия и по-висока честота на необходимост от последващо лечение, които са и известните ограничения на ендоваскуларната техника [28, 50, 72, 192, 231, 258].

Според BRAT има три основни недостатъка на проучването, проведето от Molyneux (ISAT). Първият недостатък на изследването е, че голям брой пациенти, лекувани в центровете по време на проучването, не са били включени в него. В резултат на тази политика от над 9559 аневризми в проучването са включени само 2143 пациенти. Въпросите продължават да съществуват във връзка с приложимостта на резултатите от изследването спрямо почти 80% от аневризмите, които

са били прегледани, но изключени от ISAT. Друг недостатък на проучването според BRAT е липсата на достатъчно практически умения при извършване на микрохирургично клипсиране извън специализирани центрове [29, 42, 43]. От друга страна, ISAT не трябва да променя клиничната практика за мнозинството, тъй като са включени предимно пациенти с добра оценка (WFNS) I & II (88%) и не дава информация за лечение при пациенти с наличие на тежка предоперативна неврологична увреда. В допълнение на това в проучването, проведено от ISAT, е фактът, че повече пациенти, поставени в групата на микрохирургичното клипсиране, са претърпели рехеморагия преди провеждане на лечението в сравнение с тези подложени на ендоваскуларно койлиране – 23 спрямо 14 пациенти [183]. Вероятно, модел на поведение, който включва по-ранна хирургическа интервенция, може да намали разликата в резултатите от лечението, демонстрирани от ISAT [28].

Таблица 4. Обобщение на резултатите от 4-те контролирани рандомизирани проучвания

	Повторно кървен клипс [a]	Повторно кървене койл[a]	Пълна оклузия клипс	Пълна оклузия койл	Реоперация клипс	Реоперация койл
Finnish	0 %	0 %	73,7 % [b]	50 % [b]	7 %	23,1 %
ISAT	1,0 %	2,6 %	82 %	66 %	4,2 %	15,1 %
ISAT $_5$[c]	0,3 % *	0,9 % *	#	#	-- --	-- --
ISAT $_{10}$[c]	0,4 %	1,6 %	#	#	-- --	-- --
Chinese	3,3 %	3,2 %	83,7 % *	64,9 % *	-- --	-- --
BRAT [d]	0,8 % [e]	0 %	85 %	58 %	4,5 % *	10,6 % *
BRAT $_3$[d]	0 %	0 %	87 %	52 %	5 % *	13 % *

* статистически занчима разлика ($p < 0,05$)

[a] повторно кървене от третираната аневризма след първата процедура

[b] резултати постигнати след лечение по време на първата хоспитализация

[c] ISAT $_5$ & ISAT $_{10}$ отнасящи се за 5 и 10 годишна проследяемост на проучванията. Резултатите от повторно кървене при тези проучвания се отнася до рецидивен САХ след 1-та година на проследяването.

[d] BRAT $_3$ отнася се за 3 годишна проследяемост на проучването. BRAT & BRAT $_3$ резултати от проведеното лечение.

[e] повторно кървене по време на първоначалната хоспитализация.

[#] не е приложимо

1.9. Съвременни хирургични и специфични за България проблеми, свързани с оперативното лечение на аневризми на средна мозъчна артерия

С развитието на стратегиите за ендоваскуларното лечение продължава дебатът относно оптималните стратегии за лечение на пациенти с аневризми, локализирани в областта на средна мозъчна артерия. Сравнението на двете стратегии – микрохирургично и ендоваскуларно лечение, в рандомизирани проучвания е

силно ограничено, което изисква сравнение на резултати на отделни микрохирургични и ендоваскуларни серии в литературата.

1. Липса на индикациите за вида на извършванта оперативна интервенция.

2. Разширяване на индикациите за ендоваскуларно лечение, което ограничава броя на пациентите за оперативно лечение.

3. Липса на ясно дефинирани индикации за използването на различни ендоваскуларни устройства при лечението на аневризми на средна мозъчна артерия.

4. Липса на сравнителни проучвания върху различните „flow“-модулиращи и „flow“-деструиращи устройства.

5. Неясни критерии, въз основа на които едно аневризмално разширение се определя като „комплексна мозъчна аневризма“.

6. Липса на общоприети обективни критерии при определяне на избора на оперативна интервенция, изключващи субективната намеса на оператора.

Специфични проблеми за страната през последните години:

1. В българската неврохирургична литература липсват публикации, насочени върху стратегиите за поведение при пациенти с аневризми, локализирани в областта на средна мозъчна артерия.

2. Липсата на алгоритъм за поведение при пациенти с руптурирали и неруптурирали аневризми на средна мозъчна артерия.

3. Липсата в последните години на достатъчно микрохирургична аневризмална практика и спадане на нивото на компетентност сред неврохирургичната общност.

II. ЦЕЛ И ЗАДАЧИ

2.1. Цел

Целта на настоящия дисертационен труд е да се направи многофакторен сравнителен анализ на оперативните и постоперативните резултати при микрохирургично клипсирани и ендоваскуларно третирани аневризми, локализирани в областта на средна мозъчна артерия, с оглед оптимизиране приложението на двата метода при лечението на конкретната съдова патология.

2.2. Задачи

1. Да се проследят и обобщят резултатите от хирургично клипсираните и ендоваскуларно третирани неруптурирали аневризми на средна мозъчна артерия.

2. Да се проследят и обобщят резултатите от хирургично клипсираните и ендоваскуларно третирани руптурирали аневризми на средна мозъчна артерия.

3. Да се анализират усложненията и техническите трудности при хирургичното клипсиране.

4. Да се анализират усложненията и техническите трудности при ендоваскуларното емболизиране.

5. Да се включи aspect ratio като един от факторите, определящи аневризмата като неблагоприятен за провеждане на ендоваскуларно лечение.

6. Да се осъществи многофакторен сравнителен анализа на крайния резултат от двете оперативни техники.

7. Да се определи мястото на съвременните 3D принтирани симулатори и машини за виртуална реалност при подготовката на младите неврохирурзи.

III. МАТЕРИАЛ И МЕТОДИ

3.1. Клиничен материал

Обект на настоящото проучване са случаи с руптурирали и неруптурирали сакуларни мозъчни аневризми, локализирани в областта на средна мозъчна артерия. Клинико-оперативният материал обхваща 125 пациенти, оперирани между януари 2013 г. и декември 2019 г. Проучените случаи са разделени в два периода: ***ретроспективен период*** – януари 2013 г.–декември 2017 г., и ***проспективен*** – януари 2018 г. – декември 2019 г. Проучването е проведено в Клиниката по неврохирургия на УМБАЛ „Св. Ив. Рилски“ – София.

Научното изследване отговаря на стандартите и критерии за научност, етичност и е съобразено с изискванията на:

1. Декларацията от Хелзинки за етичност в науката;
2. Принципите на добрата клинична практика;
3. Българските закони и наредби за извършване на клинични и научни изследвания с участието на хора.

Включването на пациенти в проучването е осъществено на базата на предварителен набор от критерии:

1. Възраст на пациента в границите 20-80 г.
2. Локализация на аневризмалното разширение в областта на средна мозъчна артерия.
3. Руптурирала аневризма на средна мозъчна артерия.
4. Неруптурирала аневризма на средна мозъчна артерия.
5. Пациенти, при които е осъществено оперативно лечение посредством микрохирургично клипсиране.
6. Пациенти, при които е осъществено оперативно лечение посредством ендоваскуларна емболизация.
7. Пациенти, при които не е било възможно извършването на облитерация на първи етап посредством емболизация и при които се е наложило последващо лечение чрез микрохирургично клипсиране.

Включените пациенти са последователно хоспитализирани, като проследяването е извършено от автора. Решението за вида на оперативното лечение се основава на интердисциплинарен подход от неврохирург и интервенционален рентгенолог, въз основа на критерии от страна на аневризмалното разширение (размер,

местоположение, морфология, конфигурация, участие на родителския съд или разклоняващ се съд в основата на аневризмата) и критерии от страна на пациента (възраст, продължителност на живота, съпътстващи заболявания и предпочитание на пациента). Изборът на най-подходящия терапевтичен метод за всеки един пациент е свързан с най-ниския перипроцедурен риск и най-високата очаквана степен на оклузия на аневризмалното разширение.

В проучването са включени 125 последователни пациенти, при които са извършени общо 138 оперативни интервенции на аневризми на средна мозъчна артерия – третирани посредством микрохирургично клипсиране и ендоваскуларни техники (схема 1).

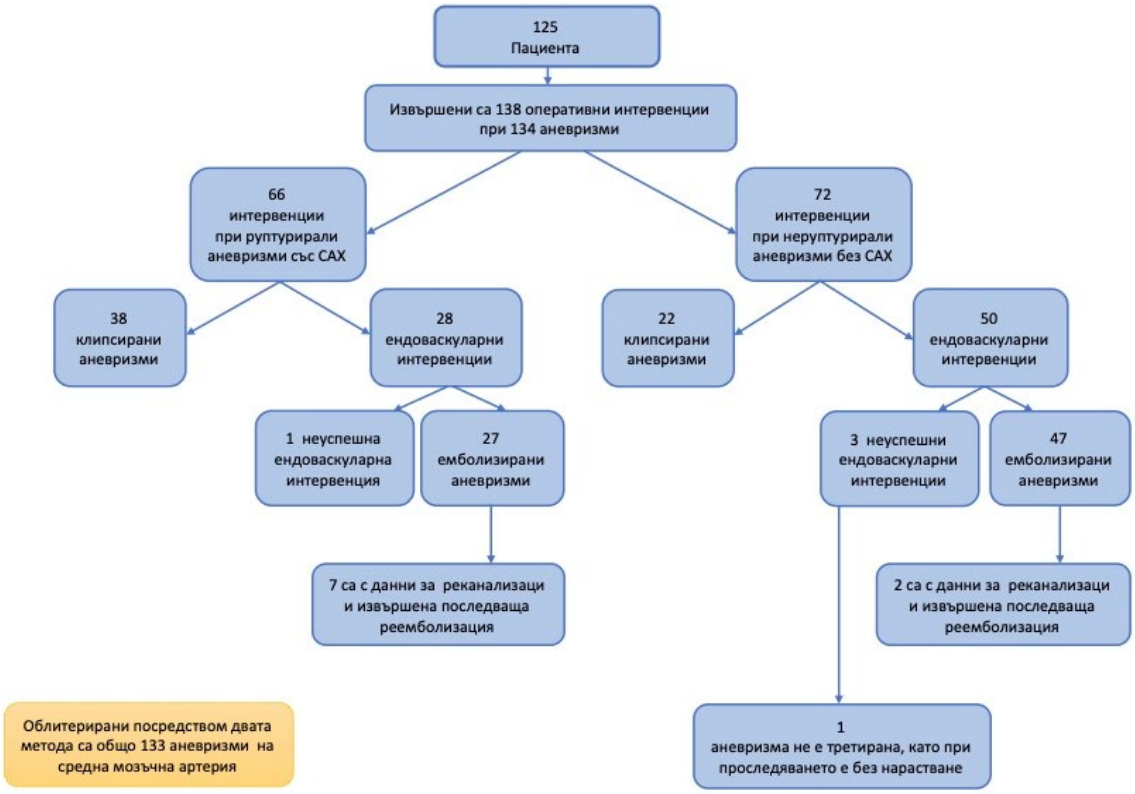

Схема 1. Клинико-оперативен материал

При 83-ма пациенти (62,4%) се установява единично аневризмално разширение, докато при останалите 42-ма пациенти (37,6%) се установиха множество аневризмални разширения. Причините за извършване на 138 оперативни интервенции при 125-те пациенти са множеството интракраниални аневризмални разширения, локализирани в областта на средна мозъчна артерия, както и невъзможността за извършване на ендоваскуларна интервенция поради анатомични особености на аневризмите на първи етап и извършването на последваща оперативна интервенция посредством микрохирургично клипсиране.

- При 6 от пациентите се наблюдават т.нар. „огледални“ аневризми на средна мозъчна артерия, което налага извършването на оперативно лечение в два етапа, като в случаите на аСАХ на първи етап е била третирана отговорната за хеморагията аневризма и на втори етап е била извършена планова облитерация на контралатералното аневризмално разширение. От общо 12-те извършени процедури при тези пациенти са облитерирани 11 аневризми. При един от пациентите поради анатомични особености и невъзможност за ендоваскуларно лечение, както и отказ на пациента да се подложи на микрохирургична интеревнция, състоянието само се проследява.
- При 2-ма от пациентите са визуализирани две аневризми на ипсилатералната средна мозъчна артерия. При тях на едноетапно е осъществена облитерация на общо 4-те аневризмални разширения, но всяка аневризмална облитерация се разглежда като отделна оперативна интервенция поради различните морфологични особености на аневризмалното разширение.
- При 4 пацинети, насочени първоначално към ендоваскуларно лечение, се е наложила промяна на процедурата и са преценени като по-подходящи за микрохирургично клипсиране поради наличието на анатомични особености на аневризмалното разширение и невъзможност за безопасна ендоваскуларна облитерация.

Оперативните интервенции при облитерираните руптурирали неруптурирали аневризми на средна мозъчна артерия посредством микрохирургично клипсиране са извършени от 6 различни оператора, като съответния брои е представен на граф. 1.

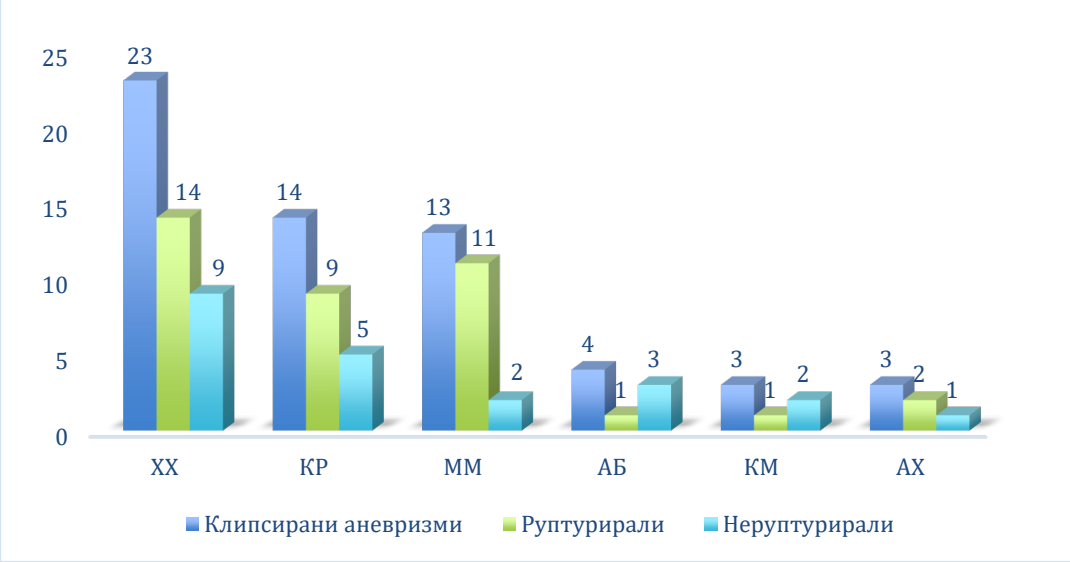

Граф. 1. Разпределение на микрохирургично клипсираните аневризми спрямо операторите (ХХ, КР, ММ, АБ, КМ, АХ)

3.2. Експериментален материал

В експерименталната част на проучването е използвана хибридна симулационна система (UpSim, Neurosurgical Box), което представлява неврохирургичен симулатор с добавена реалност. Симулаторът с добавена реалност включва в себе си виртуална симулация за теоретично обучение и физическа симулация за практическо обучение. Осъществени са два различни лимитирани оперативни достъпи за интракраниални аневризмални разширения на средна мозъчна артерия (миниптерионален и модифициран латерален супраорбитален достъп). Осъществени са общо 20 симулации на оперативни достъпи, разделени в 2 групи, като всяка група е съставена от 10 оперативни симулации. Оперативните симулации са извършени, под микроскопско увеличение и посредством стандартни микрохирургични инструменти.

Оценката на хирургичната експозиция е осъществена с помощта на цифрова система за оценяване (табл. 5). Тази система се основава на модификация на системата за оценяване на Ammirati и Bernardo [22]. Модификацията е направена чрез добавяне на допълнителна оценка за способността за излагане и провеждане на хирургични интервенции върху контралатерални структури [241].

Таблица 5. Скала за оценка на хирургичната експозиция

Оценка	**ХИРУРГИЧНА ЕКСПОЗИЦИЯ**
0	Липса на хирургична експозиция
1	Визуализация на структура, но невъзможност за работа.В случай на сдвоени структури се визуализира само структурата, хомолатерална на достъпа (можете да видите само от хомолатералната страна, но не можете да оперирате)
2	Многоъгълна експозиция; хирургични маневри са възможни, но трудни. В случай на сдвоени структури се визуализира само структурата, хомолатерална на достъпа (можете да видите и да работите с трудност само от хомолатералната страна).
3[a]	Многоъгълна експозиция; улесняват се хирургичните подходи. В случай на сдвоени структури се визуализира само структурата, хомолатерална на достъпа (можете да видите и да работите с лекота само от хомолатералната страна).
4	Има многостранно излагане на структурата, хомолатерална, на достъпа и визуализацията на контралатералната структура. Хирургичните подходи се улесняват от хомолатералната страна (можете да видите и от двете страни, но оперирайте само от хомолатералната страна)
5	Има многостранно излагане на структурата хомолатерална и контралатерална на достъпа. Хирургичните подходи се улесняват от хомолатералната и от контралатералната страна (можете да видите и оперирате и от двете страни)

[a] *Максималният резултат за несдвоени по средна линия структури, докато 4 и 5 се отнасят само за сдвоени структури*

3.3. Дизайн на проучването

Дизайнът на проучването включва ***ретроспективна част*** – периода януари 2013 г. – декември 2017 г., и ***проспективна част*** – от януари 2018 г. до декември 2019 г. с фиксирани критерии за включване на пациентите.

Експериментална част на проучването, състояща се в последователното извършване на 20 оперативни симулации на лимитирани достъпи към предната част на Вилизиевия кръг, е извършена 2020 г. от автора.

За установяване на безопасните граници за подбор на вида оперативна техника при руптурирали и неруптурирали аневризми на средна мозъчна артерия се проучи влиянието на обективни предоперативни и оперативни фактори върху изхода от оперативното лечение в двете групи.

- **Предоперативни прогностични фактори** – предоперативна неврологична увреда, наличие на интрапаренхимен хематом в групата на руптурираните аневризми и морфология на аневризмите в групата на руптурираните и неруптурирали аневризми.

- **Оперативни фактори** – употреба на временна артериална оклузия, посредством временно клипсиране в групата на микрохирургично третираните и различните ендоваскуларни техники в групата на ендоваскуларно третираните.

С цел установяване на влиянието на тези фактори върху резултатите от оперативното лечение всички включени пациенти са класифицирани според всеки един от факторите по отделно, като изходът от лечението е анализиран в зависимост от влиянието на всеки един фактор.

3.4. Методи за лечение при аневризми на средна мозъчна артерия

3.4.1. Микрохирургични методи за лечение при аневризми на средна мозъчна артерия

През годините са предлагани редица достъпи, които са имали за цел разширяване на зрителното и работното поле, като същевременно се лимитира краниотомията и се намали осъществяването на тракция върху мозъчния паренхим. Концепцията за арахноидна цистернална хирургия без нарушаване на целостта на мозъчния паренхим е въведена от Yasargil, като част от тази концепция е и птерионалния “keyhole” достъп, наречен от него фронто-темпоро-сфеноидален, които е и достъпа използван при лечението на руптурирали и неруптурирали аневризми в

нашата серия. Дисекцията на Силвиевата фисура се извършва “от вътре навън”, като започваме дистално и работим в дълбочина, разделяйки фисурата, движейки се проксимално по протежението на средна мозъчна артерия. Субпиалната дисекцията на фисурата се извършва по остър начин, като се отваря проксимално и се стреми да се запази пиалният план към фронталния и темпоралния дял, като така се попада директно върху бифуркацията на средна мозъчна артерия. След като е постигнат дистален контрол на М1 сегмента се пристъпва към дисекция на самото аневризмално разширение.

3.4.2. Ендоваскуларни методи за лечение при аневризми на средна мозъчна артерия

Изборът на ендоваскуларната оперативна техника се определя от морфологията на аневризмалното разширение, както и от наличието или не на аневризмална руптура. Обикновено при неруптурирали аневризмални разширения се използват устройства, централизиращи кръвния ток; устройства, забавящи кръвния ток в аневризмалното разширение, и стент-асистирано койлиране, докато при руптурирали аневризмални разширения най-често се прилага койлиране или посредством временно стент-асистирано, или чрез балон-асистирано койлиране.

Ремоделирането на аневризмалната шийка посредством поставянето на постоянни стентове и последващо койлиране е една от първите техники, насочени към подобряване на резултатите при емболизацията на аневризми с широка над 4 мм шийка, като по този начин се протектират излизащите от аневризмалната стена съдови клонове. При аневризми с широка шийка може да се използват два стента в конфигурация “Y” с цел протекция на функционално важни клонове. При аневризмалните разширения с голям размер на шийката се прилагат стентове, които залягат в областта на шийка, като по този начин осигуряват протекция при последващото койлиране.

Употребата на стентове, пренасочващи кръвния ток, т.нар. *flow-diverter*, имат за цел да намалят притока на кръв вътре в аневризмалното разширение през шийката, което води до постепенно забавяне на кръвния ток, тромбоза и евентуално атрофия на самата аневризма. Освен това отклоняването на кръвотока води до неоинтимално ремоделиране на съдовата стена и излекуване не на аневризмалното разширение, а на самия съдов сегмент.

3.4.4. Методи за оценка на резултатите

3.4.4.1. Критерии за оценка на оперативното лечение

Тъй като целта на операциите е облитерация на аневризмите, за радикална в нашето проучване е приета всяка интервенция, завършила с изключване на аневризмата от нормалното мозъчно кръвообращението. Оценката за радикалност на оперативната интервенция е основана на клинични и невроизобразителни критерии за оценка.

3.4.4.2. Критерий за клинична оценка на изхода от оперативното лечение

Клиничната оценка на изхода от оперативно лечение е извършена с помощта на модифицираната скала на Rankin (mRS). Оценка на изхода от оперативно лечение се извършва при изписването, както и на 6-ия месец и на първата година от проследяването. Клиничните резултатите са класифицирани като добри при mRS – 0-2, или лоши, ако mRS е 3-5.

3.4.4.3. Критерии за невроизобразителната оценка на изхода от оперативното лечение

Критерий за невроизобразителна оценка на изхода от оперативното лечение се определя въз основа на данните от проведените постоперативни контролни КТ и мозъчни ангиографии (конвенционални, КТ или МР ангиографии). Като тук трябва да се има предвид и интраоперативната субективна проверка за пълноценната облитерация на аневризмалното разширение. Невроизобразителната оценката за радикалността на проведеното лечение и степента на оклузия се оценява чрез конвенционална субтракционна дигитална ангиография (DSA), която се приема за "златен стандарт" както при диагностицирането, така и при извършването на постоперативна оценка и проследяване на мозъчните аневризми. Dehdashti и сътр. приемат за аневризмален остатък на контролната ангиография участък от шийката или аневризмата с размер поне 1 мм, видим в поне две проекции. Dehdashti (2006 г.) сравнява дигитална субтрахирана ангиография (DSA) и компютър-томографска (КТ) ангиография за проследяване след аневризмална хирургия и установява 100% сензитивност и при двата метода за откриване на аневризмален остатък [68]. В нашето проучване за ендоваскуларно третираните аневризмални разширения прилагаме класификацията на оклузията на Реймънд-Рой (RROC; известна още като Монреалска скала) [238], като съгласно тази скаладефинираме като клас I като пълна облитерация, клас II – с остатъчна шийка, и клас III –

като остатъчна аневризма. Като клас IV в нашето проучване са оценени аневризми, при които не е било възможно постигане на безопасна облитерация. Оценка на степента на оклузия е извършена при изписването, както и на 6-ия месец и на първата година от проследяването.

3.4.4.4. Критерии за оценка на усложненията

За усложнения, произтичащи от проведената хирургична интервенция, са приети тези, които са довели до промяна в състоянието на пациента, проявени чрез огнищна или общомозъчна неврологична симптоматика, данни от образнодиагностичните изследвания и такива, които променят хода на заболяването в неблагоприятна посока, които са липсвали преди интервенцията. Контролни компютърно томографски (КТ) изследвания са провеждани при всички пациенти в групата на клипсираните. Всяка патологична находка на проведените контролни КТ е регистрирана и при наличие на клинична изява е приемана за усложнение: *хирургично* – когато е провокирано от проведената интервенция, или *неврологично* – когато е провокирано от естеството на заболяването, т.е. от кръвоизлива и последствията от него. Хирургичните усложнения могат да се класифицирани в две групи: директна нервна травма – паренхимна мозъчна увреда; мозъчно-съдова увреда – интраоперативна аневризмална руптура, оклузия или стеноза на артериален съд или тромбоза на мозъчна артерия.

3.4.4.5. Критерии за оценка на морфологична характеристика на аневризмалните разширения

Морфологичната характеристика на аневризмалните разширения е направена на базата на четирите основни геометрични параметъра: размер на аневризмалната шийка; Aspect ratio – съотношението височина на аневризмалния фундус към аневризмалната шийка; Dome/Neck ratio – съотношението ширината на аневризмалния фундус към аневризмалната шийка; Height/Width ratio – съотношението височина към ширина на аневризмалния фундус.

3.4.5. Статистическа обработка на получените резултати

За целта на изследването пациентите са разделени според клиничната си изява в две отделни групи в зависимост от наличието или отсъствието на аневризмална субарахноидна хеморагия (аСАХ). Всяка една от двете групи пациенти с руп-

турирали и неруптурирали аневризмални разширения е разделена на две подгрупи в зависимост от вида на избраната оперативна техника, като впоследствие е извършен анализ на получените резултати.

Използвани са дескриптивна статистика, средни величини и величини, измерващи разсейването.

Проведен е t-тест за проверка на статистическа значимост на разликата между отделни групи.

При оценката на резултатите е приложен хи-квадрат анализ и метода на логистична регресия с цел установяване на връзки между променливите.

За установяване на критично ниво на значимост е прието $p < 0,05$.

IV. РЕЗУЛТАТИ

4.1. Сравнителен анализ на изходните данни в микрохирургичнатна и ендоваскуларната група пациенти с неруптурирали аневризми

Сравнението между двете основни оперативни техники изиска кохерентност на двете изследвани групи по отношение на основни параметри, които да дадат акурантна база за сравнение. Осъществихме сравнение по следните критерии: демографски; спрямо предоперативния неврологичен дефицит, както и аневризмалните морфологични особености.

4.1.1. Демографско представяне на пациентите в групата на неруптурираните аневризми

Разпределението на пациентите в групата на неруптурираните по пол, възраст и локализация е представено в табл. 6. **След осъществените кростабулации и метода хи-квадрат за установяване на статистически значима връзка между вида на оперативната интервенция и пола се констатира, че има статистическото различие в групите по отношение на пола и вида на проведената оперативна интервенция (p = 0,003). Осъществи се тест за сила на взаимодействието, като се вижда, че силата на взаимодействието е между слаба и умерена (Cramer's V = 0,355).** Това може да се обясни с факта, че честотата на разпространени на интракраниалните аневризмални разширения е по-голяма в женската популация, откъдето идва и статистическото различие между двете групи.

Таблица 6. Демографско представяне на пациентите в групата с неруптурирали аневризми

	Неруптурирали клипсирани	Неруптурирали ендоваскуларно третирани	Общо (n=72)
Пол			
Мъже	11 (50%)	8 (16%)	19 (26,4%)
Жени	11 (50%)	42 (84%)	53 (73,6%)
Средна възраст			
Мъже	50,2	55,4	52,8
Жени	47,3	58,0	52,65
Локализация			
M1 сегмент	1 (4,5%)	5 (10%)	6 (8,3%
M2 сегмент	21 (95,5%)	44 (88%)	65 (90,3%)
M3 сегмент	-	1 (2%)	1 (1,4%)

Средната възраст е 48,73 ± 9,96 в групата на клипсираните и 57,6 ± 11,17 в групата на ендоваскуларно третираните пациенти. **Осъществи се t-тест при независими извадки за сравнение между двете групи, като бе покрито условието на**

Левин за еднаквост на дисперсиите между двете групи (p = 0,250). В резултат е отхвърлена хипотезата, че няма статистически значими разлики между възрастта на двете групи (p = 0,019). Статистически значимата разлика между групите като по-голяма средна възраст в групата на енодваскуларно третираните се обяснява с предпочитанието за извършване на такъв тип интервенция, с оглед коморбидитета при тези пациенти.

Разпределението според локализацията на аневризмите спрямо сегментите на средна мозъчна артерия показва, че най-често – в 65 от случаите(90,3%), са разположени на буфуркацията на средна мозъчна артерия, последвани от 6 случая (8,3%) на M1 сегмента на средна мозъчна артерия и в 1 от случаите (1,4%) аневризмата е разположена на M3 сегмента. **След осъществените кростабулации и метода хи-квадрат между вида на оперативната интервенция и локализацията по сегменти на средна мозъчна артерия не е установена статистическа значима разлика относно локализацията на аневризмалното разширение между двете групи на клипсирани и на емболизирани пациенти (p = 0,583).**

4.1.2. Клинична характеристика на пациентите в групата на неруптурирали аневризми

Клиничната изява при пациенти с неруптурирали аневризмални разширения най-често – в 28 от случаите (38,9%), е неспецифично главоболие; в 9 от случаите (12,5%) аневризмата е визуализирана на образно изследване по повод на предходен исхемичен мозъчен инцидент; при 13 от случаите (18%) аневризмалното разширение е визуализирано на предходно образно изследване при пациенти с множествно интракраниални аневризмални разширения; в 22 от случаите (30,5%) е установена като случайна находка.

Предоперативна клинична характеристика на пациентите в групата на неруптурираните аневризми е направена с помощта на Muscle Power scale (MRC), като степента на предоперативния неврологиен дефицит при пациентите е оценен по скалата от 0 до 5. Средните стойности в групата на клипсираните пациенти е 4,9 и в групата на емболизираните е 4,8. **На напревения t-тест между двете групи бе покрито условието на теста на Левин за еднаквост на дисперсиите (p = 0,495). Осъществения t-тест потвърди хипотезата, че няма статистически значима разлика между предоперативния неврологичен дефицит в двете групи (p = 0,787).**

4.1.3. Морфологична характеристика на аневризмалните разширения

Средните стойности и стандартните отклонения на размера на аневризмалната шийка при клипсираните е 3,845 ± 1,608; при ендоваскуларно третираните е 4,872 ± 2,306. **Приложен бе t-тест между двете групи клипсирани и ендоваскуларно третирани пациенти, като не беше покрито условието на теста на Левен за еднаквост на дисперсиите (p = 0,049). В резултат беше отхвърлена хипотезата, че няма статистически значими разлики между размера на аневризмалната шийка в двете групи (p = 0,034)**.

Средните стойности и стандартните отклонения на съотношението височина на аневризмалния фундус към аневризмалната шийка (Aspect ratio) при клипсираните е 1,708 ± 0,480; при ендоваскуларно третираните е 1,395 ±0,523; **Приложи се t-тест между двете групи клипсирани и ендоваскуларно третирани пациенти, като беше покрито условието на теста на Левин за еднаквост на дисперсиите (p = 0,899). В резултат беше отхвърлена хипотезата, че няма статистически значими разлики между Aspect ratioa в двете групи (p = 0,019).**

Средните стойности и стандартните отклонения на съотношението ширина на аневризмалния фундус към аневризмалната шийка (Dome/Neck ratio) при клипсираните е 1,541 ± 0,393; при ендоваскуларно третираните е 1,278 ± 0,567. **На направевения t-test между двете групи беше покрито условието на теста на Левен за еднаквост на дисперсиите (p = 0,886). Осъщественият t-тест потвърди хипотезата, че няма статистически значима разлика между (Dome/Neck ratio) в двете групи (p = 0,053).**

Средните стойности и стандартните отклонения на съотношението височината към ширина на аневризмалния фундус (Height/Width ratio) при клипсираните е 1,127 ± 0,250; при ендоваскуларно третираните е 1,126 ± 0,300. **На напревения между двете групи не беше покрито условието на теста на Левен за еднаквост на дисперсиите (p = 0,420). Осъщественият t-тест потвърди хипотезата, че няма статистически значима разлика между (Height/Widht ratio) в двете групи (p = 0,990).**

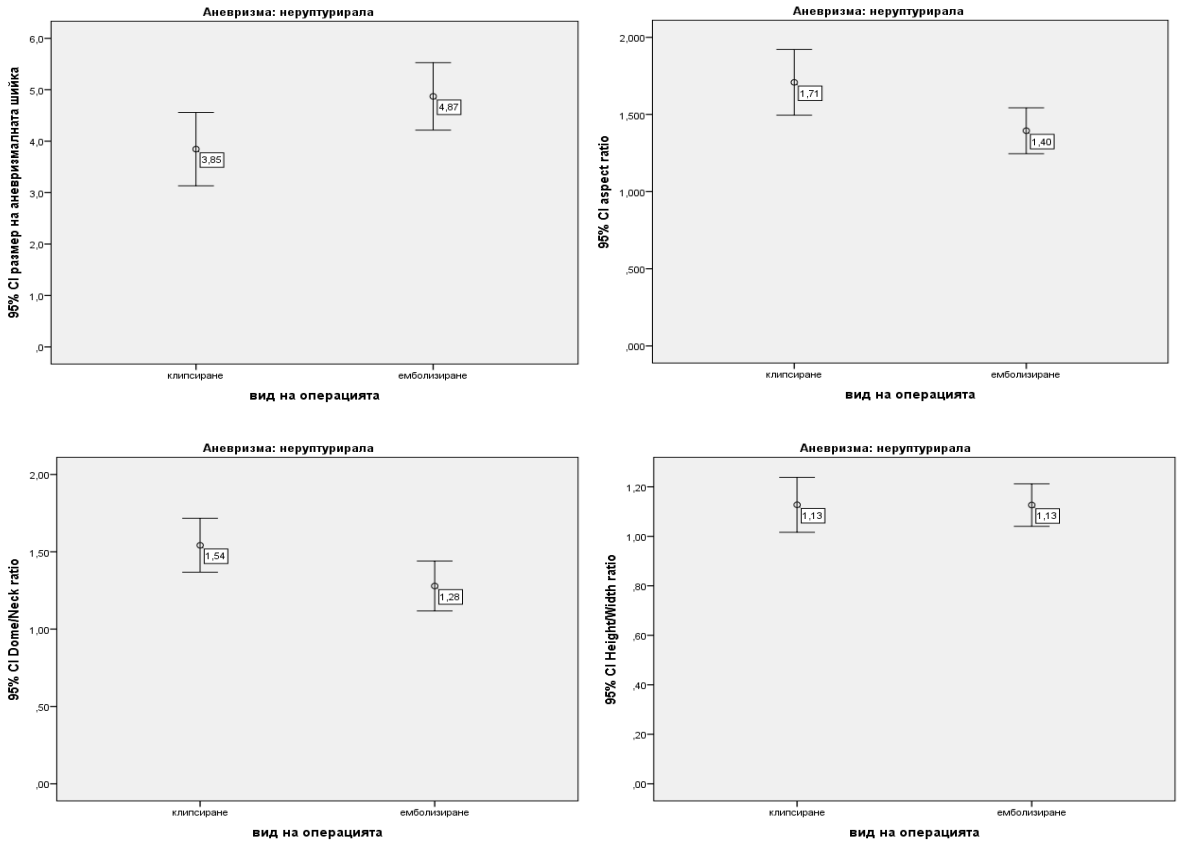

Фигура 5. Морфологична характеристика на неруптурираните аневризми на средна мозъчна артерия

От осъществените статистически анализи в групата на неруптурираните аневризми, се установява, че двете групи пациенти, третирани посредством микрохирургично клипсиране и ендоваскуларни техники, са кохерентни по основните демографски и морфологични критерии, като известните различия в групите могат да се обяснят с малката бройка на микрохирургично третираните пациенти и трябва да бъдат взети под внимание при последващата интерпретация на резултатите (фиг 5).

4.2. Резултати при пациенти с неруптурирали клипсирани аневризми

Анализът на резултатите в групата на неруптурираните клиспирани аневризми беше извършен спрямо прилагането на оперативната техники за временна артериална оклузия, посредством временен клипс, както и спрямо предоперативните морфологичните аневризмални показатели.

4.2.1. Клинични резултати в групата на микрохирургично клипсираните

Всички 22 случая бяха клинично оценени посредством модифицираната скала на Rankin, (mRS) при изписването. Добър клиничен резултат mRS (0-2) в зависимост от прилагането на времена артериална оклузия е постигнат в 21 от случаите (95,5%), като 4 са били без употрбата на временен клипс , а в 17 от случаите е използван временен

клипс. Лош клиничен резултат mRS (3-5) беше регистриран в 1 от случаите (4,5%) с временна артериална оклузия. **След осъществените кростабулации и метода Хи-квадрат между двете групи със и без временна артериална оклузия и резултатите от клиничното проследяване оценени по mRS, не се установява статистическа значима разлика между двете групи (p = 0,783).**

Таблица 7. Изход от заболяването в зависимост от прилагането на временна артериална оклузия

Изход от заболяването (mRS)			Вид на операцията			p-Value
			Без временен клипс	С временен клипс	Общо	
mRS при изписване	0-2	n	4	17	21	0.783
		%	100,0%	94,4%	95,5%	
	3-5	n	0	1	1	
		%	0,0%	5,6%	4,5%	
	6	n	0	0	0	
		%	0,0%	0,0%	0,0%	
Общо		n	4	18	22	
		%	100,0%	100,0%	100,0%	

При проследяването на 6-ия месец и на първата година от проведената оперативна интервенция бяха клинично оценени 20 от микрохирургично клипсираните случаи (90,9%), като при тях се отчитат добри резултати mRS (0-2). Поради липса на данни от извършените клинични прегледи и проведените контролни образни изследвания 2 от случаите (8,1%) са отпаднали от проследяването и са изключен от статистическия анализ.

4.2.2. Невроизобразителни резултати в групата на микорхирургично клипсираните

Оценка на степента на оклузия при изписването е извършена на всички 22 случая посредством скалата на Реймънд-Рой (RROC) постоперативно. Клас 1 RROC – пълна оклузия на аневризмалното разширение беше постигната в 15 от случаите (68,2%), като от тях 3 са третирани без употреба на временна артериална оклузия и 12 посредством поставянето на временен клипс. Клас 2 RROC – резидуално изпълване на аневризмалната шийка наблюдаваме в 4 от случаите (18,2%), като при всички беше приложена техниката на временна артериална оклузия. Клас 3 RROC – се наблюдава в 3 от случаите (13,6%). **След осъществените кростабулации и метода Хи-квадрат между двете групи със и без временна артериална оклузия и резултатите от образно-диагностичното проследяване оценени по RROC, не се установява статистическа значима разлика между тях (p = 0,500).**

Таблица 8. Степен на облитерация в зависимост от прилагането на временна артериална оклузия

Степен на облитерация (RROC)			Вид на операцията			p-Value
			Без временен клипс	С временен клипс	Общо	
RROC постоперативно	1	n	3	12	15	0,500
		%	75,0%	66,7%	68,2%	
	2	n	0	4	4	
		%	0,0%	22,2%	18,2%	
	3	n	1	2	3	
		%	25,0%	11,1%	13,6%	
Общо		n	4	18	22	
		%	100,0%	100,0%	100,0%	

При проследяването на 6-ия месец и на първата година от извършената интервенция посредством скалата на Реймънд-Рой (RROC) бяха оценени 20 от случаите (90,9%). Като при 14 от тях (70%) е постигната пълна аневризмална оклузия – Клас 1 RROC; в 4 от случаите (20%) е постигната частична аневризмална оклузия, като се наблюдава резидуално изпълване на аневризмалната шийка – Клас 2 RROC. В 3 от случаите (10%) се наблюдава изпълване на аневризмалната шийка и аневризмалното разширение – Клас 3 RROC, които са без данни за нарастване по време на проследяването. **След осъществените кростабулации и метода хи-квадрат между между двете групи със и без временна артериална оклузия и резултатите от образнодиагностичното проследяване, оценени по RROC на 6-ия месеца и първата година след оперативната интервенция, не се установи статистическа значима разлика между групите и степента на облитерация (p = 0,343).**

Таблица 9. Степен на облитерация в зависимост от прилагането на временна артериална оклузия при проследяването на 6-и месец

Степен на облитерация (RROC)			Вид на операцията			p-Value
			Без временен клипс	С временен клипс	Общо	
RROC на 6-и месец	1	n	3	11	14	0,343
		%	75,0%	68,8%	70,0%	
	2	n	0	4	4	
		%	0,0%	25,0%	20,0%	
	3	n	1	1	2	
		%	25,0%	6,3%	10,0%	
Общо		n	4	16	20	
		%	100,0%	100,0%	100,0%	

4.2.3. Усложнения в групата на микрохирургично клипсираните

Усложненията в групата на микрохирургично клипсираните, бяха разгледани в зависимост от прилагането или не на временен артериална оклузия, като по този показател постоперативни усложнения, се наблюдаваха в 4 от случаите (22,2%), при които беше приложена временна артериална оклузия, посредством временен клипс. На проведените контролни КТ имаше данни за интрапаренхимна мозъчна увреда, като клинично в 3 от случаите беше изразена със слабост за горните крайници, която на фона на проведената медикаментозна терапия ранна физиотерапия и рехабилитация беше възстановена към момента на изписването, mRS (0-2). В 1 от случаите, на пациент с аневризма локализирана в областта на бифуркация на средна мозъчна артерия в ляво, се наблюдава частична моторна афазия. Останалите 14 случая (77,8%), при които беше приложена временен артериална оклузия не се наблюдаваха усложнения. В групата на микрохирургично клипсираните не наблюдавахме случаи на неуспешна аневризмална облитерация. **След осъществените кростабулации и метода Хи-квадрат между двете групи със и без временна артериална оклузия и наличието на постоперативни усложнения, не се установява статистическа значима разлика между двете групи (p = 0,297).**

Таблица 10. Усложнения в групата на клипсираните в зависимост от прилагането на временна артериална оклузия

Усложнения		Вид на операцията			p-value
		Без временен клипс	С временен клипс	Общо	
Без усложнения	n	4	14	18	0.297
	%	100,0%	77,8%	81,8%	
Постоперативни усложнения	n	0	4	4	
	%	0.0%	22,2%	18,2%	
Общо	n	4	18	22	
	%	100,0%	100,0%	100,0%	

4.2.4. Влиянието на аневризмалната морфология върху изход от лечението в групата на клипсираните

За установяването на влияние на аневризмалната морфология върху изход от лечението използвахме метода на логистична регресия, който използва логистичен модел, за да даде отговор на поставените въпроси. В този случай зависимата променлива (резултатът – mRS, RROC и наличието на усложнения) е качествен, а независимите променливи (факторите – размер на аневризмалната шийка; Aspect ratio; Dome/Neck ratio; Height/Width ratio) са количествени.

4.2.4.1. Влиянието на аневризмалната морфология върху клиничния изход в групата на клипсираните

За да установим влиянието на аневризмалната морфология върху изхода от лечението в групата на клипсираните използвахме логистична регресия. Наборът от признаци (размер на аневризмалната шийка; Aspect ratio; Dome/Neck ratio; Height/Width ratio) е адекватен, ако равнището на значимост (p-value) е по-малко от избрания риск за грешка. След като беше извършен анализа за проверка на хипотезата за адекватност на набора от признаци, включени в модела, установихме, че моделът не е адекватен (p > 0,05) и аневризмалната морфология не влияе върху клиничния изход в групата с микрохирургично клипсираните.

Таблица 11. Влияние на аневризмалната морфология върху клиничния изход в групата на клипсираните

	Лош изход (mRS 3-5)		**Смърт (mRS 6)**	
	Exp(B)	**p-value**	**Exp(B)**	**p-value**
AR	1.12	0.959	0.03	0.436
Dome/Neck	0.82	0.943	7.40	0.417
Neck	1.04	0.956	0.06	0.392
H/W	1.45	0.931	0.00	0.349

4.2.4.2. Влиянието на аневризмалната морфология върху степента на облитерация в групата на клипсираните

За да установим влиянието на аневризмалната морфология върху степента на облитерация, използвахме логистична регресия. Наборът от признаци (размер на аневризмалната шийка; Aspect ratio; Dome/Neck ratio; Height/Width ratio) е адекватен, ако равнището на значимост (p-value) е по-малко от избрания риск за грешка. След като беше извършен анализа за проверка на хипотезата за адекватност на набора от признаци, включени в модела, установихме, че моделът не е адекватен (p > 0,05) и аневризмалната морфология не влияе върху степента на облитерация в групата на микрохирургично клипсираните.

Таблица 12. Влиянието на аневризмалната морфология върху степента на облитерация в групата на клипсираните

	Резидуално изпълване на шийката		**Резидуално изпълване на шийката и аневризмата**	
	Exp(B)	**p-value**	**Exp(B)**	**p-value**
AR	0.00	0.989	0.00	0.992
Dome/Neck	0,00	0,053	2,07	0,657
Neck	0,95	0,916	1,80	0,135
H/W	0,00	0,084	0,00	0,064

4.2.4.3. Влиянието на аневризмалната морфология върху степента на усложнения в групата на клипсираните

За да установим влиянието на аневризмалната морфология върху степента на облитерация използвахме логистична регресия. Наборът от признаци (размер на аневризмалната шийка; Aspect ratio; Dome/Neck ratio; Height/Width ratio) е адекватен, ако равнището на значимост (p-value) е по-малко от избрания риск за грешка. След като беше извършен анализа за проверка на хипотезата за адекватност на набора от признаци, включени в модела установихме, че моделът не е адекватен (p > 0,05) и аневризмалната морфология не влияе върху степента на усложненията в групата на микрохирургично клипсираните.

Таблица 13. Влиянието на аневризмалната морфология върху степента на усложнения в групата на клипсираните

	Постоперативни	
	Exp(B)	**p-value**
AR	0.92	0.941
Dome/Neck	1.09	0.951
Neck	0.88	0.758
H/W	0.56	0.802

4.3. Резултати при пациенти с неруптурирали ендоваскуларно третирани аневризми

Анализът на резултатите в групата на неруптурираните ендоваскуларно третирани аневризми беше извършен спрямо различните оперативни техники за постигане на аневризмална оклузия, както и спрямо предоперативните морфологичните аневризмални показатели.

4.3.1. Клинични резултати в групата на ендоваскуларно третираните

Всички 50 случая бяха клинично оценени посредством модифицираната скала на Rankin, (mRS) при изписването. Добър клиничен резултат mRS (0-2) в зависимост от приложената ендоваскуларна техника е постигнат в 44 от случаите (88%). Останалите 2 случая (8%), при които наблюдавахме хирургични усложнения е отчене летален изход от заболяването, mRS (6). **След осъществените кръстабулации и метода Хи-квадрат между различните ендоваскуалрни техники и резултатите от клиничното проследяване оценени по mRS, не се установява статистическа значима разлика между групите (p = 0,414).**

Таблица14. Изход от заболяването в зависимост от приложената ендоваскуларна техника

Изход от заболяването (mRS)			Вид на операцията				p-value
			Койлинг	Стент/балон асистирано койлиране	Модулиращи кръвотока и аневризмалната шийка устройства (FDS, WEB, P-CONUS)	Общо	
mRS при изписване	0-2	n	8	24	16	46	0.414
		%	88,9%	88,0%	100,0%	92,0%	
	3-5	n	1	1	0	2	
		%	11,1%	4,0%	0,0%	4,0%	
	6	n	0	2	0	2	
		%	0,0%	8,0%	0,0%	4,0%	
Общо		n	9	25	16	50	
		%	100,0%	100,0%	100,0%	100,0%	

При проследяването на 6-ия месец с добър резултат mRS (0-2) бяха оценени 43-ма (95,6%) от ендоваскуларно третираните. От проследяването са отпаднали 2 случая поради липса на данни от клиничните прегледи и контролни образни изследвания на 6-ия месец от проследяването и са изключен от статистическия анализ.

При проследяването на първата година от проведената оперативна интервенция с добър резултат mRS (0-2) бяха 41 (91,1%) от ендоваскуларно третираните. От проследяването са отпаднали 2 случая поради липса на данни от клиничните прегледи и контролни образни изследвания на първата година от проследяването и са изключен от статистическия анализ.

4.3.2. Невроизобразителни резултати в групата на ендоваскуларно третираните

Всички 50 случая бяха образнодиагностично оценени посредством скала на Реймънд-Рой (RROC) при изписването. Клас 1 RROC – пълна оклузия на аневризмалното разширение беше постигната в 28 от случаите (56%), като от тях 6 са третирани посредством койлиране, 21 посредством стент-/балон-асистирано койлиране и в 1 от случаите е използвано интрааневризмално нарушаващо кръвния ток устройство (WEB). Клас 2 RROC – резидуално изпълване на аневризмалната шийка наблюдаваме в 7 от случаите (14%). Клас 3 RROC – се наблюдава в 11 от случаите (22%). Четири от случаите (8%), при които не беше възможно извършването на ендоваскуларна емболизация, са отбелязани като Клас 4. **След осъществените кростабулации и метода Хи-квадрат между различните ендоваскуалрни техники и резултатите от образно-диагностичното проследяване оценени по RROC, се установява статистическа значима разлика между групите (p = 0,000). Осъществи се тест за сила на взаимодействието, като се вижда, че силата на взаимодействието е умерено (Cramer's V = 0,531).**

Таблица 15. Степен на облитерация в ендоваскуларната група в зависимост от приложената ендоваскуларна техника постоперативно

Степен на облитерация (RROC)			Вид на операцията				p-value
			Койлинг	Стент-/балон-асистирано койлиране	Модулиращи кръвотока и аневризмалната шийка устройства (FDS, WEB, P-CONUS)	Общо	
RROC пост-оперативно	1	n	6	21	1	28	0.000
		%	66,7%	84,0%	6,3%	56,0%	
	2	n	2	1	4	7	
		%	22,2%	4,0%	25,0%	14,0%	
	3	n	1	1	9	11	
		%	11,1%	4,0%	56,3%	22,0%	
	4	n	0	2	2	4	
		%	0,0%	8,0%	12,5%	8,0%	
Общо		n	9	25	16	50	
		%	100,0%	100,0%	100,0%	100,0%	

При проследяването на 6-ти месец от провеждането на оперативната интервенция са проследени 43 (95,6%) от пациентите, като 2 от случаите поради липса на данни са отпаднали от проследяването и са изключени от статистическия анализ. **След осъществените кростабулации и метода Хи-квадрат между различните ендоваскуалрни техники и резултатите от образно-диагностичното проследяване оценени по RROC на 6-ти месец, се установява статистическа значима разлика между групи (p = 0,001). Осъществи се тест за сила на взаимодействието, като се вижда, че силата на взаимодействието е умерено (Cramer's V = 0,469).**

Таблица 16. Степен на облитерация в ендоваскуларната група в зависимост от приложената ендоваскуларна техника на 6-ия месец

Степен на облитерация (RROC)			Вид на операцията				p-value
			Койлинг	Стент/балон асистирано койлиране	Модулиращи кръвотока и аневризмалната шийка устройства (FDS, WEB, P-CONUS)	Общо	
RROC на 6-ти месец	1	n	5	20	4	29	0.001
		%	62,5%	95,2%	28,6%	67,4%	
	2	n	3	0	9	12	
		%	37,5%	0,0%	64,3%	27,9%	
	3	n	0	1	1	2	
		%	0,0%	4,8%	7,1%	4,7%	
Общо		n	8	21	14	43	
		%	100,0%	100,0%	100,0%	100,0 %	

При проследяването на първата година от проведената оперативна интервенция са проследени 41 (91,1%) от ендоваскуларно третираните. От проследяването са отпаднали 2 случая поради липса на данни от клиничните прегледи и контролни образни изследвания на първата година поради което са изключен от статистическия анализ.

Механизмът на действие на "flow"- модулиращите устройства може да обясни и резултатите в нашата серия, като в 13 от случаите (92,9%) на първата година от проследяването в групата на ендоваскуларно третираните установяваме Клас 1 RROC степен на оклузия. След осъществените кростабулации и метода хи-квадрат между различните ендоваскуалрни техники и резултатите от образнодиагностичното проследяване, оценени по RROC на първата година след интервенцията, не се установи статистически значима разлика между вида на използваната ендоваскуларна техника и степента на облитерация (p = 0,051).

Таблица 17. Степен на облитерация в ендоваскуларната група в зависимост от приложената ендоваскуларна техника на първа година

Степен на облитерация (RROC)			Вид на операцията				p-value
			Койлинг	Стент/балон асистирано койлиране	Модулиращи кръвотока и аневризмалната шийка устройства (FDS, WEB, P-CONUS)	Общо	
RROC на 1 година	**1**	n	5	18	13	36	0.051
		%	62,5%	94,7%	92,9%	87,8%	
	2	n	3	1	1	5	
		%	37,5%	5,3%	7,1%	12,2%	
Общо		n	8	19	14	41	
		%	100,0%	100,0%	100,0%	100,0 %	

4.3.3. Усложнения в групата на ендоваскуларно третираните

Усложненията в групата на ендоваскуларно третираните бяха разгледани в зависимост от вида на приложената ендоваскуларна техника. Пациентите бяха разделени в три групи: пациенти, при които е осъществен „чист" койлинг; пациенти, при които е използванео временно стен/балон-асистирано койлиране; пациенти, при които са използвани устройства модулиращи кръвния поток. В 44 от случаите

(88%) не се установиха усложнения. Постоперативни усложнения в групата на ендоваскуларно третираните се наблюдават в 2 от случаите (4%), като и в двата случая постоперативно при пациентите е настъпил летален изход. След допълнителен анализ на двата случая се установи, че се касае за интраоперативно хирургично усложнение – интраоперативна аневризмална руптура. Характеристика на случаите с интраоперативна аневризмална руптура е представена на табл. 18.

Таблица 18. Характеристика на случаите с постоперативни усложнения

Случай	Ендоваскуларен подход	Усложнения, свързани с оперативната интеревнция	Постоперативни усложнения
Постоперативно mRS 6 (n=2)			
41 Ж *	Балон-асистирано койлиране	По време на навигацията с данни за перианевризмален екстравазат; Двукратна балон оклузия; Невъзможна ендоваскуларна емболизация;	КТ данни за масивен САХ, с интравентрикулна хеморагия и хидроцефалия; Поставен вентрикулен дренаж; Реблийдинг масивен интрапаренхимен хематом; КТ данни за мозъчен едем
69 Ж *	Стент-асистирано койлиране	Няма	КТ данни за САХ, интра-паренхимен хематом и хидроцефалия; Поставен външен вентрикулен дренаж; Осъществена декомпресивна краниектомия и евакуация на хематома;

* пациент на двойна антиагрегантна терапия

След осъществените кростабулации и метода хи-квадрат между различните ендоваскуалрни техники и наличието на постоперативни усложнения не се установява статистическа значима разлика (p = 0,412).

Таблица 19. Усложнения в групата на ендоваскуларно третираните в зависимост от приложената ендоваскуларна техника

Усложнения		Вид на операцията				p-value
		Койлинг	Стент-/балон-асистирано койлиране	Модулиращи кръвотока и аневризмалната шийка устройства (FDS, WEB, P-CONUS)	Общо	
Без усложнения	**n**	9	23	16	48	0.412
	%	100,0%	92,0%	100,0%	96,0%	
Постоперятивни усложнения	**n**	0	2	0	2	
	%	0,0%	8,0%	0,0%	4,0%	
Общо	**n**	9	25	16	50	
	%	100,0%	100,0%	100,0%	100,0 %	

4.3.4. Реоперации в групата на ендоваскуларно третираните

В 2 от случаите (4,9%) на първата година от проследяването поради данни за нарастване на резидуалното изпълване в областта на аневризмалната шийка – Клас 2 RROC, е взето решени за извършване на последваща ендоваскуларна реемболизация, като и в двата случая се касае за пациенти, третирани посредством чист койлинг. Ендоваскуларните реемболизации и в двата случая са извършени посредством flow-модулиращ стент.

4.3.5. Влиянието на аневризмалната морфология върху изхода от лечението в групата на ендоваскуларно третираните

За установяването на влияние на аневризмалната морфология върху изхода от лечението използвахме метода на логистична регресия, който използва логистичен модел, за да даде отговор на поставените въпроси. В този случай зависимата променлива (резултатът – mRS, RROC и наличието на усложнения) е качествен, а независимите променливи (факторите – размер на аневризмалната шийка; Aspect ratio; Dome/Neck ratio; Height/Width ratio) са количествени.

4.3.5.1. Влиянието на аневризмалната морфология върху клиничния изход в групата на ендоваскуларно третираните

За да установим влиянието на аневризмалната морфология върху изхода от лечението в групата на ендоваскуларно третираните, използвахме логистична регресия. Наборът от признаци (*размер на аневризмалната шийка; Aspect ratio; Dome/Neck ratio; Height/Width ratio*) е адекватен, ако равнището на значимост (*p-value*) е по-малко от избрания риск за грешка. След като беше извършен анализът за проверка на хипотезата за адекватност на набора от признаци, включени в модела, установихме, че **моделът е адекватен при p < 0,05 за признаците Aspect ratio (p = 0,028) и Dome/Neck ratio (p = 0,018) и аневризмалната морфология (AR и Dome/Neck ratio) и влияят върху клиничния изход в групата на ендоваскуларно третираните.**

Въз основа на функцията на логистичната регресия е решено неравенството, така че получената вероятност да бъде по-голяма от 50%. По този начин решението на неравенството показва граничната стойност, над която вероятността за попадане в съответната група е над 50%. За aspect ratio тази стоийност е 2,839958, над която вероятността за летален изход (mRS 6) става по-голяма от вероятността за добър изход от заболяването (mRS 0-2). Увеличаването на AR с една единица би довело до нарастване на шанса за смърт с 35,4 пъти.

За Dome/Neck ratio тази стойност е 3,052224, над която вероятността за летален изход (mRS 6) става по-голяма от вероятността за добър изход от заболяването

(mRS 0-2). Увеличаването на Dome/Neck ratio с една единица би довело до повишаване на шанса за смърт с 13,1 пъти.

Таблица 20. Влиянието на аневризмалната морфология върху клиничния изход в групата на ендоваскуларно третираните

	Лош изход (mRS 3-5)		**Смърт (mRS 6)**	
	Exp(B)	**p-value**	**Exp(B)**	**p-value**
AR	1.54	0.769	**35.40**	**0.028**
Dome/Neck	2.13	0.558	**13.09**	**0.018**
Neck	0.90	0.775	0.00	0.273
H/W	0.87	0.956	0.01	0.254

4.3.5.2. Влиянието на аневризмалната морфология върху степента на облитерация в групата на ендоваскуларно третираните

За да установим влиянието на аневризмалната морфология върху степента на облитерация, използвахме логистична регресия. Наборът от признаци (*размер на аневризмалната шийка; Aspect ratio; Dome/Neck ratio; Height/Width ratio*) е адекватен, ако равнището на значимост (*p-value*) е по-малко от избрания риск за грешка. След като беше извършен анализът за проверка на хипотезата за адекватност на набора от признаци, включени в модела, установихме, че **моделът е адекватен (p < 0,05) за признака размер на аневризмалната шийка (Neck) и влияе върху степента на облитерация в групата на ендоваскуларно третираните**.

На базата на функцията на логистичната регресия е решено неравенство, така че получената вероятност да е по-голяма от 50%. По този начин решението на неравенството показва граничната стойност, над която вероятността за попадане в съответната група е над 50%. За размера на аневризмалната шийка тази стойност е 7,829783, над която вероятността за резидуално изпълване на шийката и аневризмата става по-голям от вероятността за пълна оклузия. Увеличаването на размера на аневризмалната шийка с една единица би довело до повишаване на шанса за резидуално изпълване на шийката и аневризмата с 1,4 пъти.

Таблица 21. Влиянието на аневризмалната морфология върху степента на облитерация в групата на ендоваскуларно третираните

	Резидуално изпълване на шийката		**Резидуално изпълване на шийката и аневризмата**		**Не може да бъде извършена ендоваскуларната оперативна интервенция**	
	Exp(B)	**p-value**	**Exp(B)**	**p-value**	**Exp(B)**	**p-value**
AR	0,88	0,888	1,13	0,861	2,14	0,382
Dome/Neck	1,22	0,811	1,29	0,712	2,64	0,162
Neck	1,15	0,494	**1,44**	**0,030**	0,83	0,560
H/W	0,44	0,614	0,85	0,891	0,20	0,489

4.3.5.3. Влиянието на аневризмалната морфология върху степента на усложнения в ендоваскуларно третираните

За да установим влиянието на аневризмалната морфология върху степента на усложненията в групата на ендоваскуларно третираните, използвахме логистична регресия. Наборът от признаци (*размер на аневризмалната шийка; Aspect ratio; Dome/Neck ratio; Height/Width ratio*) е адекватен, ако равнището на значимост (*p-value*) е по-малко от избрания риск за грешка. След анализа за проверка на хипотезата за адекватност на набора от признаци, включени в модела, установихме, че **моделът е адекватен (p < 0,05), за признаците Aspect ratio (p = 0,030) и Dome/Neck ratio (p = 0,020) и аневризмалната морфология (AR и Dome/Neck ratio) влияят върху степента на усложнения в групата на ендоваскуларно третираните.**

Въз основа на функцията на логистичната регресия е решено неравенство, така че получената вероятност да бъде по-голяма от 50%. По този начин решението на неравенството показва граничната стойност, над която вероятността за попадане в съответната група е над 50%. За aspect ratio тази стоийност е 2,861623, над която вероятността за постоперативни усложнения става по-голяма. Увеличаването на AR с една единица би довело до увеличаване на шанса за постоперативни усложнения с 33,56 пъти.

За Dome/Neck ratio тази стойност е 3,122206, над която вероятността за постоперативни усложнения нараства. Увеличаването на Dome/Neck ratio с една единица би довело до увеличававане на шанса за смърт с 11,8 пъти.

В групата на ендоваскуларно третираните пациенти с неруптурирали аневризми на средна мозъчна артерия постоперативни усложнения са установен в 2 случая (8%), като в единия случай морфологичните характеристики на аневризмалното разширение са aspect ratio = 3,17 и Dome/Neck ratio = 3,94. И двата случая на постоперативни усложнения са довели до летален изход от заболяването.

Таблица 22. Влиянието на аневризмалната морфология върху степента на усложнения в ендоваскуларно третираните

	Постоперативни	
	Exp(B)	**p-value**
AR	**33.56**	**0.030**
Dome/Neck	**11.85**	**0.020**
Neck	0.00	0.273
H/W	0.01	0.253

4.3.5.4. Влиянието на аневризмалната морфология и връзката ѝ с провеждането на реоперации

За да установим влиянието на аневризмалната морфология и връзката ѝ с провеждането на реоперация, използвахме логистична регресия. Наборът от признаци (*размер на аневризмалната шийка; Aspect ratio; Dome/Neck ratio; Height/Width ratio*) е адекватен, ако равнището на значимост (*p-value*) е по-малко от избрания риск за грешка. След като беше извършен анализът за проверка на хипотезата за адекватност на набора от признаци, включени в модела, установихме, че **моделът е адекватен (p < 0,05) за признака размер на аневризмалната шийка (Neck) и има връзка с провеждането на реоперации в групата на ендоваскуларно третираните.**

На база функцията на логистичната регресия е решено неравенство, така че получената вероятност да е по-голяма от 50%. По този начин решението на неравенството показва граничната стойност, над която вероятността за попадане в съответната група е над 50%. За размера на аневризмалната шийка тази стойност е 8,12634, над която вероятността за извършване на реоперация става по-голям. Увеличаването на размера на аневризмалната шийка с една единица би довело до нарастване на шанса за резидуално изпълване на шийката и аневризмата с 2,3 пъти.

В 2 от случаите (4,9%) на първата година от проследяването поради данни за нарастване на резидуалното изпълване в областта на аневризмалната шийка и аневризмата е извършена последваща ендоваскуларна реемболизация, като и в двата случая се касае за пациенти, третирани посредством чист койлинг. Прави впечатление, че и в двата случая размерът на аневризмалната шийка е над 8,12634.

Таблица 23. Влиянието на аневризмалната морфология и връзката ѝ с провеждането на реоперации

	Реоперация	
	Exp(B)	**p-value**
AR	7.86	0.055
Dome/Neck	3.91	0.058
Neck	**2.34**	**0.032**
H/W	0.56	0.835

4.4. Сравнителен статистически анализ на крайните резултати в групата на неруптурираните аневризми

4.4.1. Клинични резултати в двете групи в зависимост от избраната оперативна техника

Сравнителният анализ на крайните резултати при лечението на неруптурирали аневризми на средна мозъчна артерия в зависимост от приложената оперативна техника – микрохирургично клипсиране и ендоваскуларно третираните, и изхода от заболяването, оценено по модифицираната Rankin скала, беше извършено при двете групи пациенти към момента на изписването, както и при проследяването на 6-ия месец и на 1 година от интервенцията. При изписването добри резултати mRS (0-2) се установяват при 21 (95,5%) от клипсираните и 46 (92%) от

ендоваскуларно третираните. Летален изход mRS (6) бе констатиран при 2 от случаите (2,8%), третирани ендоваскуларно, като прави впечатление, че те са установени в първите години след въвеждането на ендоваскуларната техника и могат да бъдат обяснени с изграждането кривата на обучение. **След осъществените кростабулации и метода хи-квадрат между вида на оперативната интервенция и изхода от заболяването, оценени по mRS, не се установява статистическа значима разлика между двете групи на клипсирани и ендоваскуларно третирани пациенти както постоперативно (p = 0,988), така и при проследяването на 6-ия месец и на 1 година от проведената интервенция (p = 0,327; p = 0,481).**

Таблица 24. Изход от заболяването в зависимост от приложената оперативна техника

Изход от заболяването (mRS)			Неруптурирали			p-value
			Клипсирани	Ендоваскуларно третирани	Общо	
mRS при изписване	0-2	n	21	46	67	0,988
		%	95,5%	92,0%	93,0%	
	3-5	n	1	2	3	
		%	4,5%	4,0%	4,2%	
	6	n	0	2	2	
		%	0,0%	4,0%	2,8%	
Общо		n	22	50	72	
		%	100,0%	100,0%	100,0%	
mRS на 6-ти месец	0-2	n	20	41	61	0,327
		%	100,0%	95,3%	96,8%	
	3-5	n	0	2	2	
		%	0,0%	4,7%	3,2%	
Общо		n	20	43	63	
		%	100,0%	100,0%	100,0%	
mRS на 1 година	0-2	n	20	40	60	0,481
		%	100,0%	97,6%	98,4%	
	3-5	n	0	1	1	
		%	0,0%	2,4%	1,6%	
Общо		n	20	41	61	
		%	100,0%	100,0%	100,0%	

4.4.2. Невроизобразителни резултати в двете групи в зависимост от избраната оперативна техника

Сравнителният анализ на крайните резултати при лечението на неруптурирали аневризми на средна мозъчна артерия в зависимост от приложената оперативна техника – микрохирургично клипсиране и ендоваскуларно третираните, и степента на облитерация, оценена по скалата на Реймънд-Рой, беше извършен при

двете групи пациенти постоперативно, както и при проследяването на 6-ия месец и на 1 година от интервенцията. Постоперативно пълна облитерация, Клас 1 RROC, се установи при 15 (68,2%) от клиспираните и 28 (56%) от ендоваскуларно третираните, като в 4 случая (8%) в ендоваскуларната група интраоперативно поради особеностите на аневризмалната анатомия не е било възможно извършването на ендоваскуларна облитерация. **След осъществените кростабулации и метода хи-квадрат между вида на оперативната интервенция и резултатите от образно-диагностичното проследяване, оценени по RROC, не се установява статистически значима разлика между двете групи на клипсирани и ендоваскуларно третирани пациенти както постоперативно (p = 0,413), така и при проследяването на 6-и месец и на 1 година от проведената интервенция (p = 0,617; p = 0,075).**

Таблица 25. Степен на облитерация в зависимост от приложената оперативна техника

Наличие на реканализация (RROC)			**Неруптурирали**			**p-value**
			Клипсирани	**Ендоваскуларно третирани**	**Общо**	
RROC пост-оперативно	**1**	**n**	15	28	43	0,413
		%	68,2%	56,0%	59,7%	
	2	**n**	4	7	11	
		%	18,2%	14,0%	15,3%	
	3	**n**	3	11	14	
		%	13,6%	22,0%	19,4%	
	4	**n**	0	4	4	
		%	0,0%	8,0%	5,6%	
Общо		**n**	22	50	72	
		%	100,0%	100,0%	100,0%	
RROC на 6-и месец	**1**	**n**	14	29	43	0,617
		%	70,0%	67,4%	68,3%	
	2	**n**	4	12	16	
		%	20,0%	27,9%	25,4%	
	3	**n**	2	2	4	
		%	10,0%	4,7%	6,3%	
Общо		**n**	20	43	63	
		%	100,0%	100,0%	100,0%	
RROC на 1 година	**1**	**n**	14	36	50	0,075
		%	70,0%	87,8%	82,0%	
	2	**n**	4	5	9	
		%	20,0%	12,2%	14,8%	
	3	**n**	2	0	2	
		%	10,0%	0,0%	3,3%	
Общо		**n**	20	41	61	
		%	100,0%	100,0%	100,0%	

4.4.3. Усложнения в двете групи в зависимост от избраната оперативна техника

Извършен е сравнителен анализ на усложненията, настъпили при лечението на неруптурирали аневризми на средна мозъчна артерия в зависимост от приложената оперативна техника – микрохирургично клипсиране и ендоваскуларно третираните. Постоперативни усложнения, свързани с оперативната интервенция, се наблюдават в 18,2% при клипсираните и при 4% от ендоваскуларно третираните. **След осъществените кростабулации и метода хи-квадрат между вида оперативна интервенция и настъпилите усложнения се установява статистически значима разлика между двете групи на клипсирани и ендоваскуларно третирани пациенти (p = 0,010). Осъществи се тест за сила на взаимодействието, на който се установява, че силата на взаимодействието е слабо (Cramer's V = 0,398).**

Таблица 26. Усложнения в групата на неруптурираните аневризми на средна мозъчна артерия зависимост от приложената оперативна техника

Усложнения		Неруптурирали			p-Value	Cramer's V
		Клипсирани	Ендоваскуларно третирани	Общо		
Без усложнения	n	18	48	66	0,010	0,398
	%	81,8%	96,0%	91,7%		
Постоперативни усложнения	n	4	2	6		
	%	18,2%	4,0%	8,3%		
Общо	**n**	22	50	72		
	%	100,0%	100,0%	100,0 %		

При тези резултати трябва да се има предвид, че за усложнения се приемат тези, които са довели до промяна в състоянието на пациента, проявени чрез огнищна или общомозъчна неврологична симптоматика, данни от образнодиагностичните изследвания и такива, които променят хода на заболяването в неблагоприятна посока, липсвали преди интервенцията. При 3-ма от пациентите в микрохирургичната група въпреки настъпилите усложнения, изразяващи се в промени в контролните КТ образните изследвания и преходната огнищна неврологична симптоматика, при изписването са отчетени добри клинични резултати – mRS (0-2). След това отново бяха извършени **кростабулации и метода хи-квадрат между вида на оперативната интервенция и клинично значимите усложнения, като**

не се установи статистически значима разлика между двете групи на клипсирани и ендоваскуларно третирани пациенти (p = 0,847).

Таблица 27. Усложнения в групата на неруптурираните аневризми на средна мозъчна артерия зависимост от приложената оперативна техника и клиничния резултат

Усложнения		Неруптурирали			p-value
		Клипсирани	Ендоваскуларно третирани	Общо	
Без усложнения	n	21	48	69	0,847
	%	95,5%	96,0%	95,8%	
Постоперативни усложнения	n	1	2	3	
	%	4,5%	4,0%	4,2%	
Общо	n	22	50	72	
	%	100,0%	100,0%	100,0 %	

4.4.4. Влиянието на аневризмалната морфология върху клиничния изход в групата на неруптурираните аневризми

За да установим влиянието на аневризмалната морфология върху изхода от лечението в групата на неруптурираните аневризми използвахме логистична регресия. Наборът от признаци (*размер на аневризмалната шийка; Aspect ratio; Dome/Neck ratio; Height/Width ratio*) е адекватен, ако равнището на значимост (*p-value*) е по-малко от избрания риск за грешка. След като беше извършен анализът за проверка на хипотезата за адекватност на набора от признаци, включени в модела, установихме, че **моделът е адекватен (p < 0,05) за признаците Aspect ratio (p = 0,030) и Dome/Neck ratio (p = 0,009) и аневризмалната морфология (AR и Dome/Neck ratio) и влияят върху клиничния изход в групата на неруптурираните аневризми.**

Въз основа на функцията на логистичната регресия е решено неравенство, така че получената вероятност да бъде по-голяма от 50%. По този начин решението на неравенството показва граничната стойност, над която вероятността за попадане в съответната група е над 50%. За aspect ratio тази стоийност е 3,294017, над която вероятността за летален изход (mRS 6) става по-голяма от вероятността за добър изход от заболяването (mRS 0-2). Увеличаването на AR с една единица би довело до увеличаване на шанса за смърт с 7,98 пъти.

За Dome/Neck ratio стойността, над която вероятността за летален изход (mRS 6) става по-голяма от вероятността за добър изход от заболяването (mRS 0-2), е

3,04248. Увеличаването на Dome/Neck ratio с една единица би довело до увеличававане на шанса за смърт с 11,22 пъти.

Таблица 28. Влиянието на аневризмалната морфология върху клиничния изход в групата на неруптурираните аневризми

	Лош изход (mRS 3-5)		Смърт (mRS 6)	
	Exp(B)	**p-value**	**Exp(B)**	**p-value**
AR	1.37	0.777	**7.98**	**0.030**
Dome/Neck	1.74	0.642	**11.22**	**0.009**
Neck	0.93	0.803	0.03	0.083
H/W	0.99	0.996	0.00	0.059

4.4.5. Влиянието на аневризмалната морфология върху степента на облитерация в групата на неруптурираните аневризми

За да установим влиянието на аневризмалната морфология върху степента на облитерация, използвахме логистична регресия. Наборът от признаци (*размер на аневризмалната шийка; Aspect ratio; Dome/Neck ratio; Height/Width ratio*) е адекватен, ако равнището на значимост (*p-value*) е по-малко от избрания риск за грешка. След анализа за проверка на хипотезата за адекватност на набора от признаци, включени в модела, установихме, че **моделът е адекватен (p < 0,05) за признака размер на аневризмалната шийка (Neck) и влияе върху степента на облитерация в групата на неруптурираните аневризми.**

На базата на функцията на логистичната регресия е решено неравенство, така че получената вероятност да е по-голяма от 50%. По този начин решението на неравенството показва граничната стойност над която вероятността за попадане в съответната група е над 50%. За размера на аневризмалната шийка тази стойност е 7,722069, над която вероятността за резидуално изпълване на шийката и аневризмата става по-голям от вероятността за пълна оклузия. Увеличаването на размера на аневризмалната шийка с една единица би довело до увеличаване на шанса за резидуално изпълване на шийката и аневризмата с 1,5 пъти.

Таблица 29. Влиянието на аневризмалната морфология върху степента на облитерация в групата на неруптурираните аневризми

	Резидуално изпълване на шийката		Резидуално изпълване на шийката и аневризмата		Не може да бъде извършена ендоваскуларната оперативна интервенция	
	Exp(B)	**p-value**	**Exp(B)**	**p-value**	**Exp(B)**	**p-value**
AR	0.26	0.114	0.49	0.283	1.19	0.846
Dome/Neck	0.50	0.445	1.08	0.897	2.17	0.257
Neck	1.10	0.585	**1.51**	**0.006**	0.89	0.738
H/W	0.16	0.225	0.19	0.211	0.11	0.364

След като беше извършен анализът за проверка на хипотезата за адекватност на набора от признаци, включени в модела, установихме, че **моделът е адекватен (p < 0,05) за признака размер на аневризмалната шийка (Neck) и влияе върху степента на облитерация в групата на ендоваскуларно третираните при проследяването на 6-ия месец от извършването на оперативната интервенция.**

На база на функцията на логистичната регресия е решено неравенство, така че получената вероятност да бъде по-голяма от 50%. По този начин решението на неравенството показва граничната стойност, над която вероятността за попадане в съответната група, е над 50%. За размера на аневризмалната шийка стойността, над която вероятността за резидуално изпълване на шийката и аневризмата става по-голям от вероятността за пълна оклузия, е 7,921684. Увеличаването на размера на аневризмалната шийка с една единица би довело до увеличаване на шанса за резидуално изпълване на шийката и аневризмата с 1,74 пъти.

Таблица 30. Влиянието на аневризмалната морфология върху степента на облитерация в групата на неруптурираните аневризми на 6-ия месец от интервенцията

	Резидуално изпълване на шийката		**Резидуално изпълване на шийката и аневризмата**	
	Exp(B)	**p-value**	**Exp(B)**	**p-value**
AR	0.39	0.193	0.23	0.313
Dome/Neck	0.35	0.285	1.01	0.996
Neck	1.15	0.374	**1.74**	**0.016**
H/W	0.59	0.624	0.04	0.227

4.4.6. Влиянието на аневризмалната морфология върху степента на усложнения в групата на неруптурираните аневризми

За да установим влиянието на аневризмалната морфология върху степента на усложненията в групата на неруптурираните аневризми използвахме логистична регресия. Наборът от признаци (*размер на аневризмалната шийка; Aspect ratio; Dome/Neck ratio; Height/Width ratio*) е адекватен, ако равнището на значимост (*p-value*) е по-малко от избрания риск за грешка. След като беше извършен анализът за проверка на хипотезата за адекватност на набора от признаци, включени в модела, установихме, че **моделът е адекватен (p < 0,05)** за признаците **aspect ratio (p = 0,034)** и **dome/neck ratio (p = 0,014) и аневризмалната морфология (AR и dome/neck ratio) и влияят върху степента на усложнения в групата на неруптурираните аневризми.**

Въз основа на функцията на логистичната регресия е решено неравенство, така че получената вероятност да е по-голяма от 50%. По този начин решението на неравенството показва, че граничната стойност, над която вероятността за попадане в съответната група, е над 50%. За ***aspect ratio*** тази стоийност е 3,026011, над която вероятността за постоперативни усложнения става по-голяма. Увеличаването на AR с една единица би довело до увеличаване на шанса за постоперативни усложнения с 37,39 пъти.

За ***Dome/Neck ratio*** стойността, над която вероятността за постоперативни усложнения става по-голяма, е 3,130937. Увеличаването на Dome/Neck ratio с една единица би довело до увеличаване на риска за смърт с 17,77 пъти.

Таблица 31. Влиянието на аневризмалната морфология върху степента на усложнения в групата на неруптурираните аневризми

	Постоперативни	
	Exp(B)	**p-value**
AR	37.39	0.034
Dome/Neck	17.77	0.014
Neck	0.00	0.158
H/W	0.01	0.233

4.4.7. Влиянието на аневризмалната морфология и връзката ѝ с провеждането на реоперации

За да установим влиянието на аневризмалната морфология и връзката ѝ с провеждането на реоперация, използвахме логистична регресия. Наборът от признаци (*размер на аневризмалната шийка; Aspect ratio; Dome/Neck ratio; Height/Width ratio*) е адекватен, ако равнището на значимост (*p-value*) е по-малко от избрания риск за грешка. След като беше извършен анализът за проверка на хипотезата за адекватност на набора от признаци, включени в модела, установихме, че моделът е адекватен ($p < 0,05$) за признака ***размер на аневризмалната шийка*** **(Neck)** и **има връзка с провеждането на реоперации в групата на неруптурираните аневризми.**

На базата на функцията на логистичната регресия бе решено неравенство, така че получената вероятност да бъде по-голяма от 50%. По този начин решението на неравенството показва, че граничната стойност, над която вероятността за попадане в съответната група, е над 50%. За ***размера на аневризмалната шийка*** тази стойност

е 8,52621, над която вероятността за извършване на реоперация става по-голям. Увеличаването на размера на аневризмалната шийка с една единица би довело до увеличаване на шанса за резидуално изпълване на шийката и аневризмата с 2,4 пъти.

Таблица 32. Влиянието на аневризмалната морфология и връзката ѝ с провеждането на реоперации

	Реоперация	
	Exp(B)	**p-value**
AR	7.12	0.077
Dome/Neck	4.31	0.055
Neck	**2.41**	**0.028**
H/W	0.53	0.826

4.5. Сравнителен анализ на изходните данни в микрохирургичната и ендоваскуларната група при пациентите с руптурирали аневризми

За сравнението на резултатите между двете основни оперативни техники се изисква кохерентност на двете групи по отношение на основни демографски, образнодиагностични, клинични и морфологични характеристики на аневризмалните разширения, които да дадат акурантна база за сравнение.

4.5.1. Демографско представяне на пациентите в групата на руптурираните аневризми

Демографското представяне на пациентите в групата на руптурираните по пол, възраст и локализация е представена в табл. 33. По отношение на разпределението по пол 24 от случаите (36,4%) са при пациенти от мъжки пол и 42 (63,6%) са при пациенти от женски пол. След осъществените кростабулации и метода хи-квадрат за установяване на статистически значима връзка между вида на оперативната интервенция и пола се констатира, че няма статистическо различие в групите по отношение на пола и вида на проведената оперативна интервенция (p = 0,672).

Средната възраст е 50,24 ± 11,92 в групата на клипсираните и 52,29 ± 11,23 в групата на ендоваскуларно третираните. На напревения t-тест между двете групи беше покрито условието на теста на Левин за еднаквост на дисперсиите (p = 0,975). Осъществения t-тест потвърди хипотезата, че няма статистически значими разлики между възрастта на двете групи (p = 0,482).

Разпределение според локализацията на аневризмите спрямо сегментите на средна мозъчна артерия показа, че най-често при 59 (89,4%) от случаите аневризмалните разширения са разположени на буфуркацията на средна мозъчна артерия, последвани от 5 случая (7,6%) – на М1 сегмента на средна мозъчна артерия, и в 2 от случаите (3%) е разположена на М3 сегмента. След осъществените кростабулации и метода хи-квадрат между вида на оперативната интервенция и локализацията по сегменти на средна мозъчна артерия не се установява статистическа значима разлика между двете групи на клипсирани и емболизирани пациенти в зависимост от локализацията на аневризмалното разширение (p = 0,247).

Таблица 33. Демографско представяне на пациентите в групата на руптурираните аневризми

	Руптурирали, клипсирани аневрезми	**Руптурирали, ендоваскуларно третирани аневризми**	**Общо (n=66)**
Пол			
Мъже	13 (34,2%)	11 (39,3%)	24 (36,4%)
Жени	25 (65,8%)	17 (60,7%)	42 (63,6%)
Средна възраст			
Мъже	46,5	49,4	47,95
Жени	52,2	54,2	53,2
Локализация			
М1 сегмент	3 (7,9%)	2 (7,1%)	5 (7,6%)
М2 сегмент	35 (92,1%)	24 (85,8%)	59 (89,4%)
М3 сегмент	-	2 (7,1%)	2 (3%)

4.5.2. Клинична характеристика на пациентите в групата на руптурирали аневризми.

Клинична характеристика на пациентите със аСАХ вследствие на аневризмална руптура. Всички пациенти предоперативно са оценени по общоприетите международни скали: Glasgow Coma Scale (GCS), World Federation of Neurosurgery score (WFNS), Hunt & Hess (H&H), Fischer. Като в допълнение е извършен и анализ на резултатите по отношение наличието на интрапаренхимен хематом, както и времето на провеждане на оперативната интервенция.

Предоперативна клинична характеристика на пациентите в групата на руптурираните аневризми по отношение нивото на съзнание е направена с помощта на Glasgow Coma Scale (GCS). След като бяха изчислени средните стойности в групата на клипсираните – 14,28 ± 0,835, и в групата на емболизираните – 14,03. ± 1,23, се осъществи t-тест, който **потвърди хипотезата, че няма статистически значима разлика между нивото на съзнание оценено по GCS в двете групи (p = 0,351).**

Таблица 34. Предоперативна клинична характеристика по отношение нивото на съзнание (GCS)

		Клипсирани	Емболизирани	Общо
GCS				
13-15	**n**	37	24	61
	%	97,4%	85,7%	92,4%
8-12	**n**	1	4	5
	%	2,6%	14,3%	7,6%
	n	38	28	66
Общо	**%**	100,0%	100,0%	100,0%

Предоперативната клинична характеристика на пациентите в групата на руптурираните аневризми по отношение на нивото на съзнание и наличието на неврологичен дефициte е направена с помощта на World Federation of Neurosurgery Score (WFNS). Пациентите са групирани по следния начин: WFNS (I & II) при 48 от случаите (72,7%), като при тях не се наблюдава неврологичен дефицит, и WFNS (III & IV) при 18 от случаите (27,3%), които са представени с отпадна неврологична симптоматика. В зависимост от извършената оперативна техника са разпределени, както следва: WFNS (I & II) при 29 (76,3%) и WFNS (III & IV) при 9 (23,7%) в групата на клипсираните; WFNS (I & II) при 19 (67,9%) и WFNS (III & IV) при 9 (32,1%) в групата на ендоваскуларно третираните. След като бяха изчислени средните стойности в групата на клипсираните и емболизираните, на напревения t-тест между двете групи **беше покрито условието на теста на Левин за еднаквост на дисперсиите (p = 0,058).** Осъществения t-тест **потвърди хипотезата, че няма статистически значими разлики между предоперативната клинична оценка по WFNS скалата в двете групи (p = 0,511).**

Таблица 35. Предоперативна клинична характеристика на пациентите по отношение нивото на съзнание и наличието на неврологичен дефициte (WFNS)

		Клипсирани	Емболизирани	Общо
WFNS				
I-II	**n**	29	19	48
	%	76,3%	67,9%	72,7%
III-IV	**n**	9	9	18
	%	23,7%	32,1%	27,3%
	n	38	28	66
Общо	**%**	100,0%	100,0%	100,0%

Предоперативна клинична характеристика на пациентите в групата на руптурираните аневризми по отношение тежеста на субарахноидната хеморагия е направена с помощта на скалата на Hunt & Hess (H&H). Пациентите са групирани по

следния начин: H&H (I & II) при 47 от случаите (71,2%), като при тях не се наблюдава неврологичен дефицит, и H&H (III & IV) при 19 от случаите (28,8%), които са представени с отпадна неврологична симптоматика. В зависимост от извършената оперативна техника са разпределени, както следва: H&H (I & II) при 28 (73,7%) и H&H (III & IV) при 10 (26,3%) в групата на клипсираните; H&H (I & II) при 19 (67,9%) и H&H (III & IV) при 9 (32,1%) в групата на ендоваскуларно третираните. След като бяха изчислени средните стойности в групата на клипсираните и емболизираните, на напревения t-тест между двете групи **беше покрито условието на теста на Левин за еднаквост на дисперсиите (p = 0,102).** Осъществения t-тест **потвърди хипотезата, че няма статистически значими разлики между предоперативната клинична оценка по скалата на H&H в двете групи (p = 0,651).**

Таблица 36. Предоперативна клинична характеристика по отношение тежеста на субарахноидната хеморагия (Hunt & Hess)

		Клипсирани	Емболизирани	Общо
H&H				
I-II	**n**	28	19	47
	%	73,7%	67,9%	71,2%
III-IV	**N**	10	9	19
	%	26,3%	32,1%	28,8%
Общо	**N**	38	28	66
	%	100,0%	100,0%	100,0%

Образнодиагностичната характеристика на пациентите със субарахноидната хеморагия е направена с помощта на модифицираната скала на Fisher (mFisher). **След осъществените кростабулации и метода хи-квадрат между вида на оперативната интервенция и степента на тежест на субарахноидната хеморагия не се установява статистическа значима разлика между двете групи на клипсирани и емболизирани пациенти в зависимост от оценката по скалата на mFisher (p = 0,722).**

Таблица 37. Образно диагностичната характеристика на пациентите със субарахноидната хеморагия (mFisher)

		Клипсирани	Емболизирани	Общо
mFisher				
I-II	**n**	11	7	18
	%	28,9%	25,0%	27,3%
III-IV	**n**	27	21	48
	%	71,1%	75,0%	72,7%
Общо	**n**	38	28	66
	%	100,0%	100,0%	100,0%

Наличието на интрапаренхимен хематом предоперативно при пациентите също беше взето под внимание при сравняване на двете групи пациенти – клипсирани и емболизирани, като в 20 от случаите (30,3%) се наблюдаваше наличие на интрапаренхимен хематом предоперативно. В 11 от тях (55%) беше извършена оперативна интервенция посредством микрохирургично клипсиране и евакуация на паренхимния хематом, докато в 9 от случаите (45%) бе проведена ендоваскуларна оперативна интервенция. След осъществените кростабулации и метода хи-квадрат между вида на оперативната интервенция и наличието на интрапаренхимен хематом **не бе установена** статистическа значима разлика между двете групи пациенти – **клипсирани и емболизирани (p = 0,780).**

Таблица 38. Наличието на интрапаренхимен хематом предоперативно

Интрапаренхимен хематом		**Клипсирани**	**Емболизирани**	**Общо**
С наличие на хематом	n	11	9	20
	%	28,9%	32,1%	30,3%
Без наличие на хематом	n	27	19	46
	%	71,1%	67,9%	69,7%
Общо	**n**	38	28	66
	%	100,0%	100,0%	100,0%

Характеристика на пациентите по отношение времето на провеждането на оперативната интервенция в двете групи на клипсирани и ендоваскуларно третирани. Резултатите са представени в три времеви диапазона: оперативно лечние между 1-ви и 3-ти ден от инцидента, като в тази група попадат най-много – 32 от случаите (48,5%); между 3-ти и 7-и ден от инцидента – 19 от случаите (28,8%); след 7-и ден – 15 от случаите (22,7%). След осъществените кростабулации и метода хи-квадрат между вида на оперативната интервенция и времето за провеждане на оперативна интервенция **не се установява статистическа значима разлика между двете групи на клипсирани и емболизирани пациенти (p = 0,472).**

Таблица 39. Времето на провеждането на оперативната интервенция

Време на оперативното лечение		**Клипсирани**	**Емболизирани**	**Общо**
1-3 ден	n	16	16	32
	%	42,1%	57,1%	48,5%
3-7 ден	n	12	7	19
	%	31,6%	25,0%	28,8%
След 7 ден	n	10	5	15
	%	26,3%	17,9%	22,7%
Общо	n	38	28	66
	%	100,0%	100,0%	100,0%

4.5.3. Морфологична характеристика на аневризмалните разширения

Средните стойности и стандартните отклонения на размер на аневризмалната шийка при клипсираните е 3,937 ± 1,395; при ендоваскуларно третираните е 5,904 ± 2,322. Приложи се t-тест между двете групи клипсирани и ендоваскуларно третирани пациенти, като **не беше покрито условието на теста на Левен за еднаквост на дисперсиите (p = 0,000)**. В резултат **беше отхвърлена хипотезата, че няма статистически значими разлики между размера на аневризмалната шийка в двете групи (p = 0,000)**.

Средните стойности и стандартните отклонения на съотношението височина на аневризмалния фундус към аневризмалната шийка (*aspect ratio*) при клипсираните е 1,849 ± 0,906; при ендоваскуларно третираните е 1,564 ±0,567. Приложи се t-тест между двете групи клипсирани и ендоваскуларно третирани пациенти, като **беше покрито условието на теста на Левин за еднаквост на дисперсиите (p = 0,167).** В резултат **беше потвърдена хипотезата, че няма статистически значими разлики между aspect ratio в двете групи (p = 0,148)**.

Средните стойности и стандартните отклонения на съотношението ширина на аневризмалния фундус към аневризмалната шийка (*dome/neck ratio*) при клипсираните е 1,434 ± 0,496; при ендоваскуларно третираните е 1,293 ± 0,425. При направевения t-test между двете групи **беше покрито условието на теста на Левен за еднаквост на дисперсиите (p = 0,412)**. Осъщественият t-тест **потвърди хипотезата, че няма статистически значима разлика между *dome/neck ratio* в двете групи (p = 0,230)**.

Средните стойности и стандартните отклонения на съотношението височината към ширина на аневризмалния фундус (Height/Width ratio) при клипсираните е 1,324 ± 0,590; при ендоваскуларно третираните е 1,210 ± 0,265. **На напревения между двете групи не беше покрито условието на теста на Левен за еднаквост на дисперсиите (p = 0,040). Осъщественият t-тест потвърди хипотезата, че няма статистически значима разлика между (Height/Widht ratio) в двете групи (p = 0,299)**.

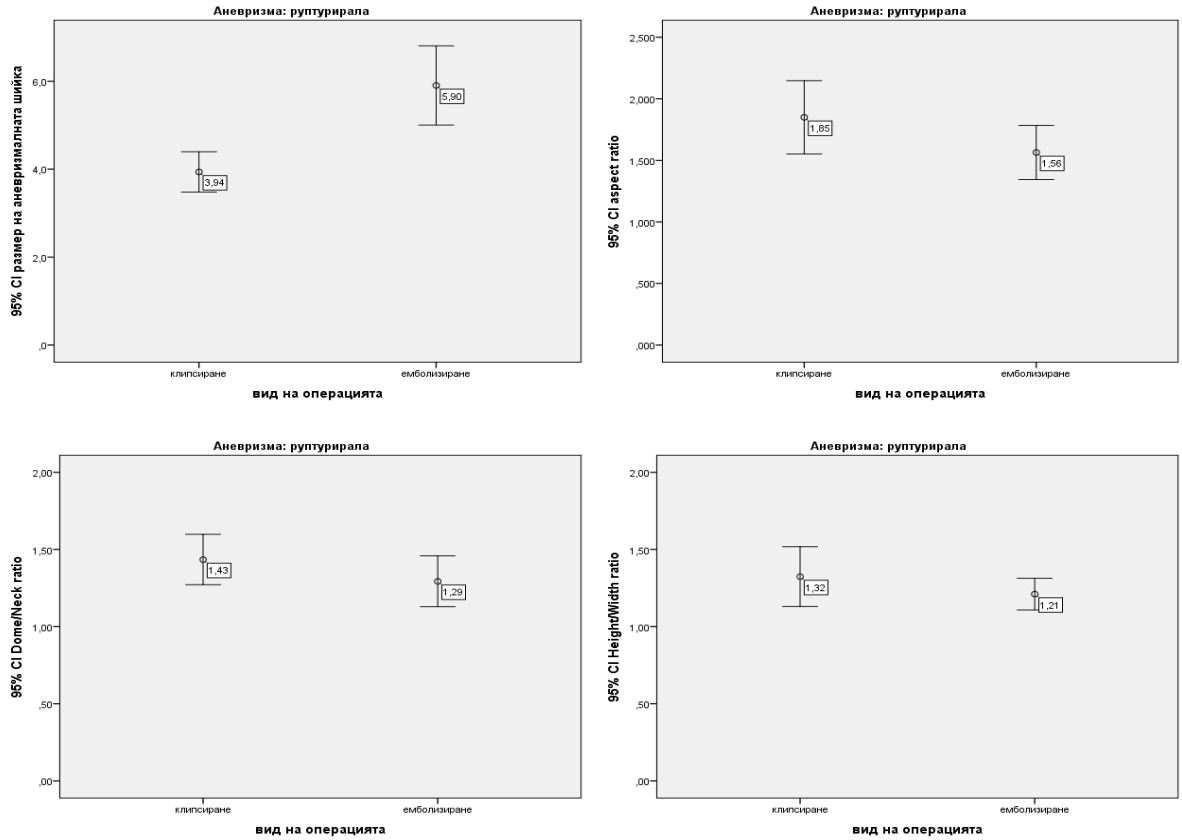

Фигура 6. Морфологична характеристика на руптурираните аневризми на средна мозъчна артерия

От осъществените статистически анализи в групата на руптурираните аневризми бе установено, че двете групи пациенти, третирани посредством микрохирургично клипсиране и ендоваскуларни техники, са кохерентни по демографски и морфологични критерии, като се наблюдава статистически значимата разлика по отношение на размера на аневризмалната шийка в групата на ендоваскларно третираните фиг. 6.

4.6. Резултати при пациенти с руптурирали клипсирани аневризми

Анализът на резултатите в групата пациенти с руптурирали клиспирани аневризми беше извършен спрямо прилагането на оперативната техника за временна артериална оклузия посредством временен клипс, степента на предоперативна неврологична увреда, както и спрямо предоперативните морфологичните аневризмални показатели.

4.6.1. Клинични резултати в групата на микрохирургично клипсираните

4.6.1.1. Клинични резултати в зависимост от прилагането на временна артериална оклузия

Всички 38 случая бяха клинично оценени чрез модифицираната скала на Rankin (mRS) при изписването. Добър клиничен резултат mRS (0-2) в зависимост от прилагането на времена артериална оклузия е постигнат в 29 от случаите (76,3%). Лош клиничен резултат mRS (3-5) е регистриран в 5 от случаите (13,2%). Летален изход в групата на микорхирургично третираните аневризми е регистриран в 4 от случаите (10,5%). След осъществените кростабулации и метода хи-квадрат между двете групи със и без временна артериална оклузия и резултатите от клиничното проследяване, оценени по mRS, **не се установява статистическа значима разлика между двете групи (p = 0,274)**.

Таблица 40. Изход от заболяването в зависимост от прилагането на временна артериална оклузия

Изход от заболяването (mRS)			Вид на операцията			p-value
			Без временен клипс	С временен клипс	Общо	
mRS при изписването	0-2	n	1	28	29	0.274
		%	50,0%	77,8%	76,3%	
	3-5	n	1	4	5	
		%	50,0%	11,1%	13,2%	
	6	n	0	4	4	
		%	0,0%	11,1%	10,5%	
Общо		n	2	36	38	
		%	100,0%	100,0%	100,0%	

При проследяването на 6-ия месец и на първата година от проведената оперативна интервенция бяха клинично оценени 30 от случаите (88,2%) от микрохирургично клипсираните, при 29 от тях (96,7%) се отчитат добри резултати mRS (0-2) и 1 от случаите (3,1%) се отчете лош резултат mRS (3-5). 4 от случаите поради липса на данни от извършените клинични прегледи и проведените контролни образни изследвания са отпаднали от проследяването и са изключен от статистическия анализ. **От извършените кростабулации и метода хи-квадрат между двете групи със и без временна артериална оклузия и резултатите от клиничното проследяване, оценени по mRS, не се установява статистически значима разлика между двете групи (p = 0,658; p = 0,850).**

4.6.1.2. Клинични резултати в зависимост от степента на предоперативната неврологична увреда

Резултатите, отчетени спрямо предоперативната неврологична увреда, оценени по GCS, WFNS и скалата на Hunt & Hess, показват **наличието на статистически значима връзка между фактора „степен на предоперативна неврологична увреда“ и резултатите оценени по mRS (p < 0,05)**.

Таблица 41. Клинични резултати в зависимост от степента на предоперативната неврологична увреда

		Клипсирани				p-Value
		mRS (0-2)	mRS (3-5)	mRS (6)	Общо	
GCS						0.013
13-15	**n**	29	5	3	37	
	%	78,4%	13,5%	8,1%	100,0%	
8-12	**n**	0	0	1	1	
	%	0,0%	0,0%	100,0%	100,0%	
Общо	**n**	29	5	4	38	
	%	76,3%	13,2%	10,5%	100,0%	
WFNS						0.002
I-II	**n**	26	2	1	29	
	%	89,7%	6,9%	3,4%	100,0%	
III-IV	**n**	3	3	3	9	
	%	33,3%	33,3%	33,3%	100,0%	
Общо	**n**	29	5	4	38	
	%	76,3%	13,2%	10,5%	100,0%	
H&H						0.000
I-II	**n**	26	1	1	28	
	%	92,9%	3,6%	3,6%	100,0%	
III-IV	**n**	3	4	3	10	
	%	30,0%	40,0%	30,0%	100,0%	
Общо	**n**	29	5	4	38	
	%	76,3%	13,2%	10,5%	100,0%	

При отчитането на резултатите спрямо тежеста на aCAX, оценена по модифицираната скалата на Fisher, както и наличието или отсъствието на интрапаренхимен хематом **след осъществените кростабулации и метода хи-квадрат между тежестта на CAX, оценена при образно диагностично изследване, и наличието на интрапаренхимен хематом и резултатите от клиничното проследяване, оценени по mRS, не се установяват статистически значими разлики (p = 0,091; p = 0,582).**

4.6.2. Невроизобразителни резултати в групата на микорхирургично клипсираните

Оценка на степента на оклузия е извършена при изписването на всички 38 случая посредством скалата на Реймънд-Рой (RROC) постоперативно. Клас 1 RROC – пълна оклузия на аневризмалното разширение беше постигната в 29 от случаите (76,3%), като от тях 2 са третирани без употреба на временна артериална оклузия и 27 посредством поставянето на временен клипс. Клас 2 RROC – резидуално изпълване на аневризмалната шийка, наблюдаваме при 6 от случаите (15,8%), като при всички беше приложена техниката на временна артериална оклузия. Клас 3 RROC – се наблюдава в 3 от случаите (7,9%). **След осъществените кростабулации и метода хи-квадрат между двете групи със и без временна артериална оклузия и резултатите от образнодиагностичното проследяване, оценени по RROC, не се установява статистическа значима разлика между двете техники (p = 0,721).**

Таблица 42. Степен на облитерация в зависимост от прилагането на временна артериална оклузия

Степен на облитерация (RROC)			Вид на операцията			p-Value
			Без временен клипс	С временен клипс	Общо	
RROC постоперативно	1	n	2	27	29	0,721
		%	100,0%	75,0%	68,2%	
	2	n	0	6	6	
		%	0,0%	16,7%	15,8%	
	3	n	0	3	3	
		%	0,0%	8,3%	7,9%	
Общо		n	2	36	38	
		%	100,0%	100,0%	100,0%	

При проследяването на 6-ия месец и на първата година от проведената оперативна интервенция бяха клинично оценени 30 от случаите (88,2%) от микрохирургично клипсираните, като 4 от случаите поради липса на данни от извършените клинични прегледи и проведените контролни образни изследвания са отпаднали от проследяването и са изключен от статистическия анализ.

На 6-ия месец от интервенцията Клас 1 RROC се установява при 11 от случаите (36,7%), като в 10 от тях е приложена техниката на временна артериална оклузия; Клас 2 RROC е постигната при 15 от случаите (51,7%) с наличието на резидуално изпълване в областта на аневризмалната шийка; Клас 3 RROC е постигнат в 4 от случаите (13,8%). **След осъществените кростабулации и метода хи-квадрат между двете групи със и**

без временна артериална оклузия и резултатите от образнодиагностичното проследяване, оценени по RROC на 6-ия месец и на първата година след оперативната интервенция, не се установява статистическа значима разлика между групите и степента на облитерация (p = 0,409).

Таблица 43. Степен на облитерация в зависимост от прилагането на временна артериална оклузия при проследяването на 6-ия месец

Степен на облитерация (RROC)			Вид на операцията			p-Value
			Без временен клипс	С временен клипс	Общо	
RROC на 6-ти месец	1	n	1	10	11	0,409
		%	100,0%	34,5%	36,7%	
	2	n	0	15	15	
		%	0,0%	51,7%	50%	
	3	n	0	4	4	
		%	0,0%	13,8%	13,3%	
Общо		n	1	29	30	
		%	100,0%	100,0%	100,0%	

4.6.3. Усложнения в групата на микрохирургично клипсираните

Усложненията в групата на микрохирургично клипсираните бяха разгледани в зависимост от прилагането или не на временен артериална оклузия, предоперативната клиничната картина, както и от времето на провеждане на хирургичното лечение.

Усложнения в групата на микрохирургично клипсираните пациенти се наблюдава в 7 от случаите (18,4%). Като след проведени контролни образни изследвания и анализ на усложненията установихме, че в 5 от случаите (13,2%) се касае за неврологични усложнения, произхождащи от естествената еволюция на субарахноидната хеморагия. При направения анализ се установи, че в 2 от случаите (5,2%) се касае за постоперативни неврологични усложнения, като в единия случай се касае за оклузия на артериален съд и последваща мозъчна исхемия, а в другия – за паренхимна мозъчна увреда вследствие на оперативната интервенция. Характеристика на случаите с постоперативни усложнения вследствие на проведеното оперативно лечение е представена на табл. 44.

Таблица 44. Постоперативни усложнения вследствие на проведеното оперативно лечение

Случай	WFNS	Употреба на временен клипс	Постоперативни усложнения
Постоперативно mRS 6 (n=1)			
72 Ж	II	Да	Първична мозъчна увреда от САХ; Оклузия на горния клон на средна мозъчна артерия; Мозъчна исхемия
Постоперативно mRS 4 (n=1)			
37 Ж	III	Да	Първична мозъчна увреда от САХ; Паренхимна мозъчна увреда; Постоперативна хидроцефалия

В зависимост от прилагането или не на временен артериална оклузия след осъществените кростабулации и метода хи-квадрат между двете групи и наличието на усложнения, не се установява статистическа значима разлика между двете групи (p = 0,490).

Таблица 45. Усложнения в групата на клипсираните в зависимост от прилагането на временна артериална оклузия

Усложнения		Клипсирани – руптурирали			p-Value
		Без временен клипс	С временен клипс	Общо	
Без усложнения	n	2	29	31	0.490
	%	66,7%	82,8%	81,6%	
Неврологични усложнения	n	0	5	5	
	%	0,0%	14,3%	13,2%	
Постоперативни усложнения	n	1	1	2	
	%	3,3%	2,9%	5,2%	
Общо	n	3	35	38	
	%	100,0%	100,0%	100,0%	

Резултатите, отчетени спрямо предоперативната неврологична увреда, оценени по GCS, WFNS и скалата на Hunt & Hess, показват **наличието на статистически значима връзка между фактора „степен на предоперативна неврологична увреда“ и наличието на неврологични и постоперативни усложнения (p < 0,05). Като силата на взаимодействието, оценено с помощта на Cramer's V, е умерено.**

При отчитането на усложненията спрямо тежеста на аСАХ, оценен по модифицираната скалата на Fisher, както и наличието на интрапаренхимен хематом, **след осъществените кростабулации и метода хи-квадрат между тежестта на САХ,**

оценена чрез образно диагностично изследване, и наличието на интрапаренхимен хематом и на усложнения не се установяват статистически значими разлики (p = 0,344; p = 0,981).

При отчитането на усложненията в зависимост от времето на провеждането на оперативната интервенция, **след осъществени кростабулации и метода хи-квадрат между времето на провеждане на интервенцията и наличието на неврологични и постоперативни усложнения, не се отчете наличието на статистически значима връзка (p = 0,219).**

Таблица 46. Наличие на усложнения в зависимост от степента на предоперативната неврологична увреда

		Клипсирани – руптурирали				p-Value
		Без усложнения	Неврологични усложнения	Постоперативни усложнения	Общо	
GCS						
13-15	**n**	31	4	2	37	0.033
	%	83,8%	10,8%	5,4%	100,0%	
8-12	**n**	0	1	0	1	
	%	0,0%	100,0%	0,0%	100,0%	
	n	31	5	2	38	
Общо	**%**	81,6%	13,2%	5,2%	100,0%	
WFNS						
I-II	**n**	26	2	1	29	0.021
	%	89,7%	6,9%	3,4%	100,0%	
III-IV	**n**	5	3	1	9	
	%	55,6%	33,3%	11,1%	100,0%	
	n	31	5	2	38	
Общо	**%**	81,6%	13,2%	5,2%	100,0%	
H&H						
I-II	**n**	25	2	1	28	0.040
	%	89,3%	7,1%	3,6%	100,0%	
III-IV	**n**	6	3	1	10	
	%	60,0%	30,0%	10%	100,0%	
	n	31	5	2	38	
Общо	**%**	81,6%	13,2%	5,2%	100,0%	

4.6.4. Влиянието на аневризмалната морфология върху изход от лечението в групата на клипсираните

За установяването на влияние на аневризмалната морфология върху изход от лечението използвахме метода на логистична регресия, който използва логистичен модел, за да даде отговор на поставените въпроси. В този случай зависимата

променлива (резултатът – mRS, RROC и наличието на усложнения) е качествен, а независимите променливи (факторите – размер на аневризмалната шийка; Aspect ratio; Dome/Neck ratio; Height/Width ratio) са количествени.

4.6.4.1. Влиянието на аневризмалната морфология върху клиничния изход в групата на клипсираните

За да установим влиянието на аневризмалната морфология върху изхода от лечението в групата на клипсираните използвахме логистична регресия. Наборът от признаци (размер на аневризмалната шийка; Aspect ratio; Dome/Neck ratio; Height/Width ratio) е адекватен, ако равнището на значимост (p-value) е по-малко от избрания риск за грешка. След като беше извършен анализа за проверка на хипотезата за адекватност на набора от признаци, включени в модела установихме, че моделът **не е адекватен (p > 0,05)** и аневризмалната морфология **не влияе** върху **клиничния изход в групата на микрохирургично клипсираните**.

Таблица 47. Влиянието на аневризмалната морфология върху клиничния изход в групата на клипсираните

	Лош изход (mRS 3-5)		**Смърт (mRS 6)**	
	Exp(B)	**p-value**	**Exp(B)**	**p-value**
AR	0.83	0.753	0.79	0.729
Dome/Neck	2.50	0.304	0.97	0.976
Neck	0.83	0.638	0.91	0.818
H/W	0.19	0.294	0.60	0.661

4.6.4.2. Влиянието на аневризмалната морфология върху степента на облитерация в групата на клипсираните

За да установим влиянието на аневризмалната морфология върху степента на облитерация използвахме логистична регресия. Наборът от признаци (размер на аневризмалната шийка; Aspect ratio; Dome/Neck ratio; Height/Width ratio) е адекватен, ако равнището на значимост (p-value) е по-малко от избрания риск за грешка. След като беше извършен анализът за проверка на хипотезата за адекватност на набора от признаци, включени в модела, установихме, че моделът не е адекватен (p > 0,05) и аневризмалната морфология не влияе върху степента на облитерация в групата на микрохирургично клипсираните.

Таблица 48. Влиянието на аневризмалната морфология върху степента на облитерация в групата на клипсираните

	Резидуално изпълване на шийката		Резидуално изпълване на шийката и аневризмата	
	Exp(B)	**p-value**	**Exp(B)**	**p-value**
AR	0,09	0,127	0,14	0,181
Dome/Neck	0,19	0,178	1,08	0,948
Neck	0,66	0,317	1,27	0,529
H/W	0,08	0,145	0,01	0,108

4.6.4.3. Влиянието на аневризмалната морфология върху степента на усложнения в групата на клипсираните

За да установим влиянието на аневризмалната морфология върху степента на облитерация използвахме логистична регресия. Наборът от признаци (размер на аневризмалната шийка; Aspect ratio; Dome/Neck ratio; Height/Width ratio) е адекватен, ако равнището на значимост (p-value) е по-малко от избрания риск за грешка. След извършване на анализа за проверка на хипотезата за адекватност на набора от признаци, включени в модела, констатирахме, че моделът не е адекватен ($p > 0,05$) и аневризмалната морфология не влияе върху степента на усложненията в групата на микрохирургично клипсираните.

Таблица 49. Влиянието на аневризмалната морфология върху степента на усложнения в групата на клипсираните

	Неврологични		Интраоперативни	
	Exp(B)	**p-value**	**Exp(B)**	**p-value**
AR	0.60	0.397	0.41	0.459
Dome/Neck	0.71	0.700	3.16	0.318
Neck	1.08	0.798	1.17	0.723
H/W	0.41	0.417	0.02	0.191

4.7. Резултати при пациенти с руптурирали ендоваскуларно третирани аневризми

Анализът на резултатите в групата на руптурираните ендоваскуларно третирани аневризми беше извършен спрямо прилагането на ендоваскуларната оперативната техники, степента на предоперативна неврологична увреда, както и спрямо предоперативните морфологичните аневризмални показатели.

4.7.1. Клинични резултати в групата на ендоваскуларно третираните

4.7.1.1. Клинични резултати в зависимост от прилаганата ендоваскуларна техника

Всички 28 случая бяха клинично оценени посредством модифицираната скала на Rankin, (mRS) при изписването. Добър клиничен резултат mRS (0-2) в зависимост от различните ендоваскуларн техники е постигнат в 17 от случаите (60,7%), като най-често използваната техника е посредством временно стент/балон асистирано койлиране в 11 от случаите. Лош клиничен резултат mRS (3-5) беше регистриран в 6 от случаите (21,4%). Летален изход в групата на ендоваскуларно третираните аневризми се наблюдава при 5 от случаите (17,9%). **След осъществените кростабулации и метода хи-квадрат между вида на приложената ендоваскуларна техника и резултатите от клиничното проследяване оценени по mRS, не се установява статистическа значима разлика между двете групи (p = 0,860).**

Таблица 50. Изход от заболяването в зависимост приложената ендоваскуларна техника

Изход от заболяването (mRS)			Емболизирани – руптурирали				p-Value
			Койлинг	Стент/балон асистирано койлиране	Модулиращи кръвотока и аневризмалната шийка устройства (FDS, WEB, P-CONUS)	Общо	
mRS при изписването	0-2	n	5	11	1	17	0.860
		%	62,5%	64,7%	33,3%	60,7%	
	3-5	n	2	3	1	6	
		%	25,0%	17,6%	33,3%	21,4%	
	6	n	1	3	1	5	
		%	12,5%	17,6%	33,3%	17,9%	
Общо		n	8	17	3	28	
		%	100,0%	100,0%	100,0%	100,0%	

При проследяването на 6-ия месец от проведената оперативна интервенция в 18 от случайте (81,8%) се отчитат добри резултати mRS (0-2) и 4 от случаите (18,2%) се отчете лош резултат mRS (3-5). От проследяването е отпаднал 1 случай поради липса на данни от клиничните прегледи и контролни образни изследвания и по тази причина е изключен от статистическия анализ. **Извършените кростабулации и метода хи-квадрат между вида на приложената ендоваскуларна техника и резултатите**

от клиничното проследяване оценени по mRS на 6-ия месец, не се установява статистическа значима разлика между двете групи (p = 0,243).

В 2 от случаите при проследяването на 6-ия месец поради данни за резидуално изпълване на аневризмалното разширение е взето решение за извършване на последваща ендоваскуларна реемболизация, поради което тези случаи са изключени от статистическия анализ при проследяването на първата година.

При проследяването на първата година от проведената оперативна интервенция бяха клинично оценени 18 от случаите, като в 16 от тях (88,9%) се отчитат добри резултати mRS (0-2) и 2 от случаите (11,1%) се отчете лош резултат mRS (3-5). Два от случаите поради липса на данни от извършените клинични прегледи и проведените контролни образни изследвания са отпаднали от проследяването и са изключени от статистическия анализ. **Извършените кростабулации и метода хи-квадрат между вида на приложената ендоваскуларна техника и резултатите от клиничното проследяване, оценени по mRS на първата година, не показаха статистическа значима разлика между двете групи (p = 0,155).**

4.7.1.2. Клинични резултати в зависимост от степента на предоперативната неврологична увреда

Резултатите, отчетени спрямо предоперативната неврологична увреда, оценени по GCS показват наличието на статистическа значима връзка между фактора „степен на предоперативна неврологична увреда“ и резултатите оценени по mRS (p < 0,05).

Таблица 51. Клинични резултати в зависимост от степента на предоперативната неврологична увреда

GCS		Ембоилзирани				p-value
		mRS (1-2)	mRS (3-5)	mRS (6)	Общо	
13-15	n	17	4	3	24	0,080
	%	70,8%	16,7%	12,5%	100,0%	
8-12	n	0	2	2	4	0,080
	%	0,0%	50,0%	50,0%	100,0%	
Общо	n	17	6	5	28	0,792
	%	60,7%	21,4%	17,9%	100,0%	

При отчитането на резултатите спрямо останалите скали за степен на предоперативна неврологична увреда (WFNS, Hunt & Hess), тежеста на аСАХ, оценен по

модифицираната скалата на Fisher, **след осъществените кростабулации и метода хи-квадрат не се установяват статистически значими разлики (p = 0,080; p = 0,080; p = 0,792).**

За разлика от миркохирургично клипсираните, при който не се установява статистически значима разлика между наличието на интрапаренхимен хематом и резултатите от клиничното проследяване, в групата на ендоваскуларно третираните аневризми **след осъществените кростабулации и метода хи-квадрат между наличието на интрапаренхимен хематом и резултатите от клиничното проследяване, оценени по mRS, се установяват статистически значими разлики (p = 0,009).**

Таблица 52. Клинични резултати в зависимост от налиичието на интрапаренхимен хематом

Интрапаренхимен хематом		**Ембоилзирани**				**p-value**
		mRS (0-2)	**mRS (3-5)**	**mRS (6)**	**Общо**	
С наличие на хематом	n	2	3	4	9	
	%	22,2%	33,3%	44,4%	100,0%	
Без наличие на хематом	n	15	3	1	19	0.009
	%	78,9%	15,8%	5,3%	100,0%	
Общо	n	17	6	5	28	
	%	60,7%	21,4%	17,9%	100,0%	

4.7.2. Невроизобразителни резултати в групата на ендоваскуларно третираните

Всички 28 случая бяха образно диагностично оценени посредством скала на Реймънд-Рой (RROC) при изписването. Клас 1 RROC – пълна оклузия на аневризмалното разширение беше постигната в 17 от случаите (60,7%), като от тях 5 са третирани посредством койлиране, 11 посредством стент/балон асистирано койлиране и в 1 от случаите е използвано flow-модулиращо устройство. Клас 2 RROC – резидуално изпълване на аневризмалната шийка наблюдаваме в 8 от случаите (28,6%). Клас 3 RROC – се наблюдава в 2 от случаите (7,1%), като при тях е използвано flow-модулиращо устройство. В 1 от случаите (3,6%), при които не беше възможно извършването на ендоваскуларна емболизация беше отбелязват като Клас 4. **След осъществените кростабулации и метода хи-квадрат между различните ендоваскуалрни техники и резултатите от образното диагностично проследяване, оценени по RROC, се установява статистическа значима разлика между**

групите (p = 0,004). Осъществи се тест за сила на взаимодействието, като се вижда, че силата на взаимодействието е умерено (Cramer's V = 0,580).

Таблица 53. Степен на облитерация в ендоваскуларната група в зависимост от приложената ендоваскуларна техника постоперативно

Наличие на реканализация (RROC)			Емболизирани – руптурирали				p-value
			Койлинг	Стент/балон асистирано койлиране	Модулиращи кръвотока и аневризмалната шийка устройства (FDS, WEB, P-CONUS)	Общо	
RROC пост-оперативно	1	n	5	11	1	17	0.004
		%	62,5%	64,7%	33,3%	60,7%	
	2	n	3	5	0	8	
		%	37,5%	29,4%	0,0%	28,6%	
	3	n	0	0	2	2	
		%	0,0%	0,0%	66,7%	7,1%	
	4	n	0	1	0	1	
		%	0,0%	5,9%	0,0%	3,6%	
Общо		n	8	17	3	28	
		%	100,0%	100,0%	100,0%	100,0%	

При проследяването на 6-ия месец от провеждането на оперативната интервенция са проследени 22 от случаите (95,7%), като клас 1 RROC – пълна оклузия на аневризмалното разширение беше постигната в 7 от случаите (31,8%); клас 2 RROC – резидуално изпълване на аневризмалната шийка наблюдаваме в 11 от случаите (50%). Клас 3 RROC – се наблюдава в 4 от случаите (18,2%). От проследяването е отпаднал 1 случай поради липса на данни от клиничните прегледи и контролни образни изследвания, поради което е изключен от статистическия анализ. **След осъществените кростабулации и метода хи-квадрат между различните ендоваскуалрни техники и резултатите от образното диагностично проследяване, оценени по RROC на 6-ия месец, не се установява статистическа значима разлика между групи (p = 0,594).**

В 2 от случаите (9,1%) от проследените на 6-ия месец поради данни за резидуално изпълване на аневризмата, Клас 3 RROC, е взето решени за извършване на последваща ендоваскуларна реемболизация, като тези случаи са изключени от статистическия аналич при проследяването на първата година.

При проследяването на първата година от провеждането на оперативната интервенция са проследени 18 от случаите, като клас 1 RROC – пълна оклузия на аневризмалното разширение беше постигната в 8 от случаите (44,4%); клас 2 RROC – резидуално изпълване на аневризмалната шийка наблюдаваме в 6 от случаите (33,3%). Клас 3 RROC – се наблюдава в 4 от случаите (22,3%). От проследяването са отпаднали 2 случая поради липса на данни от клиничните прегледи и контролни образни изследвания, поради което са изключени от последващия статистически анализ. **След осъществените кростабулации и метода хи-квадрат между различните ендоваскуалрни техники и резултатите от образното диагностично проследяване, оценени по RROC на първата година, не се установява статистическа значима разлика между групи (p = 0,784).**

4.7.3. Усложнения в групата на ендоваскуларно третираните

Усложненията в групата на ендоваскуларно третираните бяха разгледани в зависимост от приложената ендоваскуларна техника, предоперативната клинична картина, както и от времето на провеждане на хирургичното лечение.

Усложненията в групата на ендоваскуларно третираните бяха разгледани в зависимост от вида на приложената ендоваскуларна техника. Пациентите бяха разделени в три групи: пациенти, при които е осъществен „чист“ койлинг; пациенти, при които е използванео временно стен/балон-асистирано койлиране; пациенти, при които са използвани устройства, модулиращи кръвния поток.

В 8 от случаите (28,3%) в групата на ендоваскуларно третираните се наблюдават усложнения, като след проведени контролни образни изследвания и анализ на данните установихме, че в 6 от случаите (21,4%) се касае за неврологични усложнения, произхождащи от естествената еволюциа на субарахноидната хеморагия. При направения анализ се установи, че в 2 от случаите (7,1%) се касае за постоперативни неврологични усложнения, като в единия случай става въпрос за оклузия на артериален съд, с наличие на перианевризмален екстравазат, а в другия за инстент тромбоза, водеща до последваща мозъчна исхемия. Характеристика на случаите с постоперативни усложнения вследствие на проведеното оперативно лечение е представена на таблица 54.

Таблица 54. Характеристика на случаите с постоперативни усложнения

Случай	WFNS	Ендоваскуларна техника	Усложнение свързано с оперативната интеревнция	Постоперативни усложнения
Постоперативно mRS 6 (n=4)				
38 Ж *	I	pCONus стент + койлиране	- Оклузия на артериалния ствол вследствие на тромбоза; - Неколкократна селективна артериална тромболиза – без ефект; - Механична тромбекстракция; - Перианевризмален екстравазат;	- КТ данни за тромбоза на средна мозъчна артерия; - КТ данни за мозъчен едем; - КТ данни за мозъчна исхемия;
Постоперативно mRS 4 (n=4)				
46 Ж *	II	Flow-diverter стент + койлиране	- Оклузия на артериалния ствол вследствие на инстент тромбоза; - Неколкократна селективна артериална тромболиза;	- КТ данни за мозъчен едем; - КТ данни за мозъчна исхемия; - Сепсис;

След осъществените кростабулации и метода хи-квадрат между различните ендоваскуалрни техники и наличието на постоперативни усложнения**, се установява статистическа значима разлика между тях (p = 0,003). Осъществи се тест за сила на взаимодействието, като се вижда, че силата на взаимодействието е умерено (Cramer's V = 0,594).**

Таблица 55. Усложнения в групата на ендоваскуларно третираните в зависимост от приложената оперативна техника

Усложнения		Емболизирани – руптурирали				p-value
		Койлинг	Стент/балон асистирано койлиране	Модулиращи кръвотока и аневризмалната шийка устройства (FDS, WEB, P-CONUS)	Общо	
Без усложнения	n	5	14	1	20	**0.003**
	%	62,5%	82,4%	33,3%	71,4%	
Неврологични усложнения	n	3	3	0	6	
	%	37,5%	17,6%	0,0%	21,4%	
Пост-оперативни усложнения	n	0	0	2	2	
	%	0,0%	0,0%	66,7%	7,1%	
Общо	n	8	17	3	28	
	%	100,0%	100,0%	100,0%	100,0%	

Резултатите, отчетени спрямо предоперативната неврологична увреда, оценени по GCS, WFNS и Hunt & Hess, показват наличието на статистическа значима

връзка между фактора „степен на предоперативна неврологична увреда“ и наличието на неврологични и постоперативни усложнения (p < 0,05).

Таблица 56. Наличието на усложнения в зависимост от степента на предоперативната неврологична увреда

		Емболизирани – руптурирали				p-value
		Без усложнения	Неврологични усложнения	Постоперативни усложнения	Общо	
GCS						0.046
13-15	**n**	19	3	2	24	
	%	75,0%	12,5%	8,3%	100,0%	
8-12	**n**	1	3	0	4	
	%	25,0%	75,0%	0,0%	100,0%	
Общо	**n**	20	6	2	28	
	%	71,4%	21,4%	7,1%	100,0%	
WFNS						0.039
13-15	**n**	14	3	2	19	
	%	73,7%	15,8%	10,5%	100,0%	
8-12	**n**	6	3	0	9	
	%	25,0%	75,0%	0,0%	100,0%	
Общо	**n**	20	6	2	28	
	%	71,4%	21,4%	7,1%	100,0%	
H&H						0.039
13-15	**n**	14	3	2	19	
	%	73,7%	15,8%	10,5%	100,0%	
8-12	**n**	6	3	0	9	
	%	25,0%	75,0%	0,0%	100,0%	
Общо	**n**	20	6	2	28	
	%	71,4%	21,4%	7,1%	100,0%	

За разлика от миркохирургично клипсираните, при които не се установява статистически значима разлика между наличието на интрапаренхимен хематом и наличието на постоперативни и на неврологични усложнения, в групата на ендоваскуларно третираните аневризми **след осъществените кростабулации и метода хи-квадрат между наличието на интрапаренхимен хематом и наличието на постоперативни и неврологични усложнения се установяват статистически значими разлики (p = 0,003).**

Таблица 57. Наличието на усложнения в зависимост от наличието на интрапаренхимен хематом

Интрапарехимен хематом		Ембализирани – руптурирали				p-value
		Без усложнения	Неврологични усложнения	Постоперативни усложнения	Общо	
С наличие на хематом	n	3	4	2	9	0,003
	%	33,3%	44,5%	22,2%	100,0%	
Без наличие на хематом	n	17	2	0	19	
	%	89,5%	10,5%	0,0%	100,0%	
Общо	n	20	6	2	28	
	%	71,4%	21,4%	7,1%	100,0%	

4.7.4. Реоперации в групата на ендоваскуларно третираните

Общия брой на реемболизации в групата на ендоваскуларно третираните руптурирали аневризми е 7 (25%) от 28-те ендоваскуларно третирани аневризми.

На 6-ти месец от проследяването в 2 от случаите на проведените контролни образни изследвания е било регистрирано резидуално изпълване в областта на аневризмата, Клас 3 RROC. И в 2-та случая се касае за пациенти третирани посредством „чист“ койлинг. При тези пациенти е взето решени за извършване на последваща ендоваскуларна реемболизация, посредством flow-модулиращи устройства.

На първата година от проследяването в 5 от случаите на проведените контролни образни изследвания е регистрирано нарастване на резидуалното изпълване в областта на аневризмалната шийка, Клас 2 RROC, в 2 случая и резидуално изпълване на аневризмата, Клас 3 RROC, в 3 случая. При тези пациенти е взето решение за последваща едноваскуларна реемболизация посредством стент-асистирано койлиране или flow-модулиращи средства.

4.7.5. Влиянието на аневризмалната морфология върху изхода от лечението в групата на ендоваскуларно третираните

За установяването на влияние на аневризмалната морфология върху изход от лечението използвахме метода на логистична регресия, който използва логистичен модел, за да даде отговор на поставените въпроси. В този случай зависимата променлива (резултатът – mRS, RROC и наличието на усложнения) е качествен, а независимите променливи (факторите – размер на аневризмалната шийка; Aspect ratio; Dome/Neck ratio; Height/Width ratio) са количествени.

4.7.5.1. Влиянието на аневризмалната морфология върху клиничния изход в групата на ендоваскуларно третираните

За да установим влиянието на аневризмалната морфология върху изхода от лечението в групата на ендоваскуларно третираните използвахме логистична регресия. Наборът от признаци (размер на аневризмалната шийка; Aspect ratio;

Dome/Neck ratio; Height/Width ratio) е адекватен, ако равнището на значимост (p-value) е по-малко от избрания риск за грешка. След като беше извършен анализа за проверка на хипотезата за адекватност на набора от признаци, включени в модела установихме, че модела не е адекватен (p > 0,05) и аневризмалната морфология не влияе върху клиничния изход в групата на ендоваскуларно третираните.

Таблица 58. Влиянието на аневризмалната морфология върху клиничния изход в групата на ендоваскуларно третираните

	Лош изход (mRS 3-5)		Смърт (mRS 6)	
	Exp(B)	**p-value**	**Exp(B)**	**p-value**
AR	1.25	0.802	2.59	0.288
Dome/Neck	0.20	0.375	9.86	0.075
Neck	1.20	0.392	1.37	0.181
H/W	6.38	0.266	0.01	0.232

4.7.5.2. Влиянието на аневризмалната морфология върху степента на облитерация в групата на ендоваскуларно третирани

За да установим влиянието на аневризмалната морфология върху степента на облитерация, използвахме логистична регресия. Наборът от признаци (размер на аневризмалната шийка; Aspect ratio; Dome/Neck ratio; Height/Width ratio) е адекватен, ако равнището на значимост (p-value) е по-малко от избрания риск за грешка. След като беше извършен анализът за проверка на хипотезата за адекватност на набора от признаци, включени в модела, установихме, че моделът не е адекватен (p > 0,05) и аневризмалната морфология не влияе върху степента на облитерация в групата на ендоваскуларно третираните.

Таблица 59. Влиянието на аневризмалната морфология върху степента на облитерация в групата на ендоваскуларно третирани

	Резидуално изпълване на шийката		Резидуално изпълване на шийката и аневризмата		Не може да бъде извършена ендоваскуларната оперативна интервенция	
	Exp(B)	**p-value**	**Exp(B)**	**p-value**	**Exp(B)**	**p-value**
AR	2,64	0,247	3,22	0,381	8,66	0,208
Dome/Neck	30,50	0,067	22,65	0,173	95,29	0,074
Neck	1,53	0,056	1,14	0,706	0,37	0,466
H/W	0,05	0,240	0,49	0,812	0,26	0,776

4.7.5.3. Влиянието на аневризмалната морфология върху степента на усложнения в групата на ендоваскуларно третирани

За да установим влиянието на аневризмалната морфология върху степента на облитерация използвахме логистична регресия. Наборът от признаци (размер на аневризмалната шийка; Aspect ratio; Dome/Neck ratio; Height/Width ratio) е адекватен, ако равнището на значимост (p-value) е по-малко от избрания риск за грешка.

След като беше извършен анализа за проверка на хипотезата за адекватност на набора от признаци, включени в модела установихме, че модела не е адекватен (p > 0,05) и аневризмалната морфология не влияе върху степента на усложненията в групата на микрохирургично клипсираните.

Таблица 60. Влиянието на аневризмалната морфология върху степента на усложнения в групата на ендоваскуларно третирани

	Неврологични		Интраоперативни	
	Exp(B)	**p-value**	**Exp(B)**	**p-value**
AR	0.30	0.262	2.01	0.580
Dome/Neck	0.71	0.798	3.94	0.350
Neck	1.51	0.087	2.03	0.118
H/W	0.01	0.174	0.20	0.656

4.7.5.4. Влиянието на аневризмалната морфология и връзката ѝ с провеждането на реоперации

За да установим влиянието на аневризмалната морфология и връзката ѝ с провеждането на реоперация използвахме логистична регресия. Наборът от признаци (размер на аневризмалната шийка; Aspect ratio; Dome/Neck ratio; Height/Width ratio) е адекватен, ако равнището на значимост (p-value) е по-малко от избрания риск за грешка. След като беше извършен анализа за проверка на хипотезата за адекватност на набора от признаци, включени в модела установихме, че модела не е адекватен (p > 0,05) и аневризмалната морфология няма връзка с провеждането на реоперация.

Таблица 61. Влиянието на аневризмалната морфология и връзката ѝ с провеждането на реоперации

	Реоперация	
	Exp(B)	**p-value**
AR	0.48	0.401
Dome/Neck	0.31	0.380
Neck	1.05	0.793
H/W	0.60	0.776

4.7.6. Сравнителен статистически анализ на крайните резултати в двете групи

4.7.6.1. Клинични резултати в двете групи в зависимост от избраната оперативна техника

Сравнителния анализ на крайните резултати при лечението на руптурирали аневризми на средна мозъчна артерия в зависимост от избора на оперативна техника, микрохирургично клипсиране и ендоваскуларно третираните, и изхода от заболяването оценено по модифицираната Rankin скала беше извършено при двете групи пациенти към момента на изписването, както и при проследяването на 6-ти месец и на 1 година от интервенцията. При изписването добри резултати mRS (0-2) се установяват

при 29 (76,3%) от клипсираните и 17 (60,7%) от ендоваскуларно третираните. Летателен изход mRS (6) се установи при 9 (13,6%) в групата на пациенти с руптурирали аневризми на средна мозъчна артерия, като 4 от тях (10,5%) са третирани посредстовм микрохирургично клипсиране и 5 (17,9%) посредством ендоваскуларни техники. **След осъществените кростабулации и метода Хи-квадрат между вида на оперативната интервенция и изхода от заболяването оценени по mRS, не се установява статистическа значима разлика между двете групи на клипсирани и ендоваскуларно третирани пациенти, както постоперативно (p = 0,395), така и при проследяването на 6-ти месец и на 1 година от проведената интервенция (p = 0,199; p = 0,281)**

Таблица 62. Изход от заболяването в зависимост от приложената оперативна техника

Изход от заболяването (mRS)			Руптурирали			p-value
			Клипсирани	Ендоваскуларно третирани	Общо	
mRS при изписване	0-2	n	29	17	46	0,395
		%	76,3%	60,7%	69,7%	
	3-5	n	5	6	11	
		%	13,2%	21,4%	16,7%	
	6	n	4	5	9	
		%	10,5%	17,9%	13,6%	
Общо		n	38	28	66	
		%	100,0%	100,0%	100,0 %	
mRS на 6-ти месец	0-2	n	29	18	47	0,199
		%	96,7%	81,8%	90,4%	
	3-5	n	1	4	5	
		%	3,3%	18,2%	9,6%	
Общо		n	30	22	52	
		%	100,0%	100,0%	100,0 %	
mRS на 1 година	0-2	n	29	16	45	0,281
		%	96,7%	88,9%	93,8%	
	3-5	n	1	2	3	
		%	3,3%	11,1%	6,3%	
Общо		n	30	18	48	
		%	100,0%	100,0%	100,0 %	

4.7.6.2. Невроизобразителни резултати в двете групи в зависимост от избраната оперативна техника

Сравнителния анализ на крайните резултати при лечението на руптурирали аневризми на средна мозъчна артерия в зависимост от приложената оперативна техника, микрохирургично клипсиране и ендоваскуларно третираните, и степента на об-

литерация оценено по скалата на Реймънд-Рой беше извършено при двете групи пациенти постоперативно, както и при проследяването на 6-ти месец и на 1 година от интервенцията. Постоперативно пълна облитерация, Клас 1 RROC, се установи при 29 (76,3%) от клиспираните и 17 (60,7%) от ендоваскуларно третираните, като в 1 случай (3,6%) в ендоваскуларната група интраоперативно, поради особеностите на аневризмалната анатомия не е било възможно извършването на ендоваскуларна облитерация. **След осъществените кростабулации и метода хи-квадрат между вида на оперативната интервенция и резултатите от образно-диагностичното проследяване оценени по RROC, не се установява статистическа значима разлика между двете групи на клипсирани и ендоваскуларно третирани пациенти, както постоперативно (p = 0,366), така и при проследяването на 6-ти месец и на 1 година от проведената интервенция (p = 0,869; p = 0,658).**

Таблица 63. Степен на облитерация в зависимост от приложената оперативна техника

Наличие на реканализация (RROC)			**Руптурирали**			**p-value**
			Клипсирани	**Ендоваскуларно третирани**	**Общо**	
RROC пост-оперативно	**1**	**n**	29	17	46	0,366
		%	76,3%	60,7%	69,7%	
	2	**n**	6	8	14	
		%	15,8%	28,6%	21,2%	
	3	**n**	3	2	5	
		%	7,9%	7,1%	7,6%	
	4	**n**	0	1	1	
		%	0,0%	3,6%	1,5%	
Общо		**n**	38	28	66	
		%	100,0%	100,0%	100,0%	
RROC на 6-ия месец	**1**	**n**	11	7	18	0,869
		%	36,7%	31,8%	34,6%	
	2	**n**	15	11	26	
		%	50,0%	50,0%	50,0%	
	3	**n**	4	4	8	
		%	13,3%	18,2%	15,4%	
Общо		**n**	30	22	52	
		%	100,0%	100,0%	100,0%	
RROC на 1 година	**1**	**n**	11	8	19	0,658
		%	36,7%	44,4%	39,6%	
	2	**n**	14	6	20	
		%	46,7%	33,3%	41,7%	
	3	**n**	5	4	9	
		%	16,7%	22,2%	18,8%	
Общо		**n**	30	18	48	
		%	100,0%	100,0%	100,0%	

4.7.6.3. Усложнения в двете групи в зависимост от избраната оперативна техника

Сравнителния анализ на усложненията настъпили при лечението на руптурирали аневризми на средна мозъчна артерия в зависимост от приложената оперативна техника, микрохирургично клипсиране и ендоваскуларно третираните. Най-честите усложнения наблюдавани в групата на руптурираните аневризми, както при клипсираните (13,2%), така и при ендоваскуларно третираните (21,6%) са неврологичните, които произтичат от субарахноидната хеморагия. Като постоперативни усложнения, свързани с оперативната интервенция се наблюдават в (5,3%) при клипсираните и (7,1%) при ендоваскуларно третираните. **След осъществените кростабулации и метода хи-квадрат между вида на оперативната интервенция и настъпилите усложнения, не се установява статистическа значима разлика между двете групи на клипсирани и ендоваскуларно третирани пациенти (p = 0,208).**

Таблица 64. Усложнения в групата на руптурираните аневризми на средна мозъчна артерия зависимост от приложената оперативна техника

Усложнения		Руптурирали			p-Value
		Клипсирани	Ендоваскуларно третирани	Общо	
Без усложнения	n	31	20	50	0,208
	%	81,5%	71,4%	75,7%	
Неврологични усложнения	n	5	6	11	
	%	13,2%	21,4%	16,7%	
Постоперативни усложнения	n	2	2	4	
	%	5,3%	7,1%	6,1%	
Общо	n	38	28	66	
	%	100,0%	100,0%	100,0%	

4.7.6.4. Влиянието на аневризмалната морфология върху клиничния изход в групата на руптурираните аневризми

За да установим влиянието на аневризмалната морфология върху изхода от лечението в групата на руптурираните аневризми използвахме логистична регресия. Наборът от признаци (размер на аневризмалната шийка; Aspect ratio; Dome/Neck ratio; Height/Width ratio) е адекватен, ако равнището на значимост (p-value) е по-малко от избрания риск за грешка. След като беше извършен анализа за проверка на хипотезата за адекватност на набора от признаци, включени в модела установихме, че модела не е адекватен (p > 0,05) и аневризмалната морфология не влияе върху клиничния изход в групата на руптурираните.

Таблица 65. Влиянието на аневризмалната морфология върху клиничния изход в групата на руптурираните аневризми

	Лош изход (mRS 3-5)		Смърт (mRS 6)	
	Exp(B)	**p-value**	**Exp(B)**	**p-value**
AR	0.84	0.710	1.04	0.930
Dome/Neck	1.07	0.931	2.43	0.207
Neck	1.15	0.369	1.27	0.155
H/W	0.67	0.622	0.32	0.337

4.7.6.5. Влиянието на аневризмалната морфология върху степента на облитерация в групата на руптурираните аневризми

За да установим влиянието на аневризмалната морфология върху степента на облитерация използвахме логистична регресия. Наборът от признаци (размер на аневризмалната шийка; Aspect ratio; Dome/Neck ratio; Height/Width ratio) е адекватен, ако равнището на значимост (p-value) е по-малко от избрания риск за грешка. След като беше извършен анализа за проверка на хипотезата за адекватност на набора от признаци, включени в модела установихме, че модела не е адекватен ($p > 0,05$) и аневризмалната морфология не влияе върху степента на облитерация в групата на руптурираните аневризми.

Таблица 66. Влиянието на аневризмалната морфология върху степента на облитерация в групата на руптурираните аневризми

	резидуално изпълване на шийката		резидуално изпълване на шийката и аневризмата		не може да бъде извършена ендоваскуларната оперативна интервенция	
	Exp(B)	**p-value**	**Exp(B)**	**p-value**	**Exp(B)**	**p-value**
AR	0.51	0.193	0.53	0.427	1.49	0.677
Dome/Neck	1.09	0.895	1.71	0.561	4.89	0.318
Neck	1.29	0.074	1.16	0.508	0.65	0.608
H/W	0.09	0.061	0.04	0.126	0.29	0.717

След като беше извършен анализа за проверка на хипотезата за адекватност на набора от признаци включени в модела установихме, че модела е адекватен ($p < 0,05$) за признака размер на аневризмалната шийка (Neck) и влияе върху степента на облитерация в групата на ендоваскуларно третираните при проследяването на 1-та година от извършването на оперативната интервенция.

На базата на функцията на логистичната регресия е решено неравенство, така че получената вероятност да бъде по-голяма от 50%. По този начин решението на неравенството показва граничната стойност, над която вероятността за попадане

в съответната група е > 50%. За размера на аневризмалната шийка тази стойност е 6,600538, над която вероятността за резидуално изпълване на шийката и аневризмата става по-голям от вероятността за пълна оклузия. Увеличаването на размера на аневризмалната шийка с една единица би довело до увеличаване на шанса за резидуално изпълване на шийката и аневризмата с 1,55 пъти.

Таблица 67. Влиянието на аневризмалната морфология върху степента на облитерация в групата на руптурираните аневризми при проследяването на 1-ва година от интервенцията

	Резидуално изпълване на шийката		Резидуално изпълване на шийката и аневризмата	
	Exp(B)	**p-value**	**Exp(B)**	**p-value**
AR	0.87	0.682	0.43	0.174
Dome/Neck	2.08	0.281	1.33	0.744
Neck	1.11	0.584	**1.55**	**0.043**
H/W	0.49	0.270	0.09	0.085

4.7.6.6. Влиянието на аневризмалната морфология върху степента на усложнения в групата на руптурираните аневризми

За да установим влиянието на аневризмалната морфология върху степента на облитерация използвахме логистична регресия. Наборът от признаци (размер на аневризмалната шийка; Aspect ratio; Dome/Neck ratio; Height/Width ratio) е адекватен, ако равнището на значимост (p-value) е по-малко от избрания риск за грешка. След като беше извършен анализа за проверка на хипотезата за адекватност на набора от признаци, включени в модела установихме, че модела е адекватен ($p < 0,05$) и размера на аневризмалната шийка (Neck) влияе върху степента на усложненията в групата на руптурираните аневризми.

Таблица 68. Влиянието на аневризмалната морфология върху степента на усложнения в групата на руптурираните аневризми

	Неврологични		Интраоперативни	
	Exp(B)	**p-value**	**Exp(B)**	**p-value**
AR	0.47	0.175	1.04	0.962
Dome/Neck	0.67	0.580	1.98	0.602
Neck	1.29	0.091	**2.27**	**0.043**
H/W	0.22	0.182	0.37	0.664

4.8.6.7. Влиянието на аневризмалната морфология и връзката ѝ с провеждането на реоперации

За да установим влиянието на аневризмалната морфология и връзката ѝ с провеждането на реоперация използвахме логистична регресия. Наборът от признаци (размер на аневризмалната шийка; Aspect ratio; Dome/Neck ratio; Height/Width ratio) е адекватен, ако равнището на значимост (p-value) е по-малко от избрания риск за грешка. След като беше извършен анализа за проверка на хипотезата за адекватност на набора от признаци, включени в модела установихме, че модела не е адекватен ($p > 0,05$) и аневризмалната морфология няма връзка с провеждането на реоперация в групата на руптурираните аневризми.

Таблица 69. Влиянието на аневризмалната морфология и връзката ѝ с провеждането на реоперации

	Реоперация	
	Exp(B)	**p-value**
AR	0.42	0.252
Dome/Neck	0.25	0.219
Neck	1.35	0.086
H/W	0.56	0.600

4.8. Влиянието на aspect ratio (AR) при вземане на решение за избора на оперативна интервенция при пациенти с аневризми на средна мозъчна артерия

За решаването на тази задача използвахме класификационните дървета като метод за вземане на решения в условия на риск. При тях съвкупността се разделя на подсъвкупности, във всяка от които е преобладаващо едно от значенията на признака, отразяващ риска, в нашия случай определянето на аневризмата като комплексна, и влиянието на aspect ratio (AR) при взимане на решения при избора на оперативната техника. CHAID (Chi-squared Automatic Interaction Detected) този метод се основа на изследване на връзки с помощта на Хи-квадрат. На първата стъпка се изследва връзката между всеки един от признаците фактори и признака, отразяващ риска. Признакът фактор е количествен – тогава той се превръща в качествен чрез интервална групировка. Посредством SPSS Statistics изпробваме всички възможни начини на групиране, така че да се получи най-ниска възможна стойност на равнището на значимост на Хи-квадрат.

Използвахме класификационно дърво, за да определим Aspect ratio (AR) като един критерии определящи аневризмалните разширения като комплексни и правейки ги неблагоприятни за ендоваскуларна емболизация. Посредством този метод установихме, че ако aspect ratio (AR) е по-малко или равно на 2,17, тогава 92,3%

от аневризмите могат да се определят като неблагоприятни за ендоваскуларно лечение (p = 0,017). При тези стойности ≤ 2,17 по този критерии в нашето проучване 113 от аневризмите са неподходящи за ендоваскуларните методи на лечение, като от тях 47 са клиспирани и 66 ендоваскуларно третирани (фиг. 7). В 21,2 % от случаите третирани ендоваскуларно въпреки неблагоприятните геометрични показатели на aspect ratio (AR) ≤ 2,17 беше взето решение за извършване на ендоваскуларно лечение, при което се наблюдават свързани с процедурата затруднения: в 4 от случаите е направен опит за ендоваскуларна емболизация, които е бил неуспешен и пациента е насочен за микрохирургично лечение; в 2 от случаите е настъпил летален изход; в 8 се наблюдава реканализация, при които се е наложило провеждане на допълнителна ендоваскуларна емболизация.

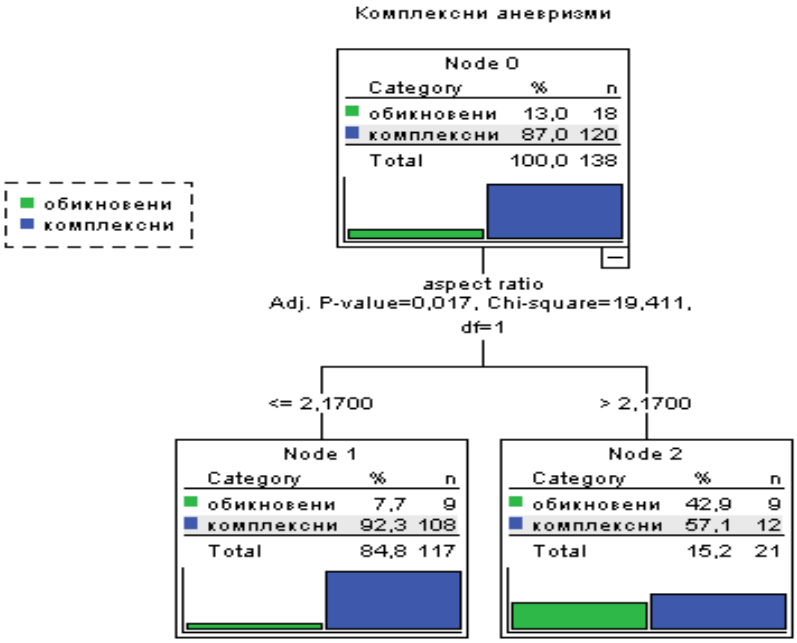

Фигура 7. Класификационно дърво за определяне на Aspect ratio (AR) като един от критерии определящи аневризмите като комплексни

4.9. Влиянието на aspect ratio (AR) върху степента на оклузия оценена по Реймънд-Рои (RROC) при пациенти с аневризми на средна мозъчна артерия

За решаването на тази задача използвахме класификационните дървета като метод **CHAID (Chi-squared Automatic Interaction Detected)** за вземане на решения в условия на риск. Съвкупността се разделя на подсъвкупности, във всяка от които е преобладаващо едно от значенията на признака, отразяващ риска в случая степента на оклузия, и влиянието на aspect ratio (AR).

В колоната Index е показано отношението на дела на единиците, притежаващи маркираното значение на признака, отразяващ риска, в конкретния възел (Response), спрямо дела на единиците, притежаващи маркираното значение на признака, отразяващ риска, в корена на дървото, т.е. числото в колоната Index показва колко пъти Response в конкретния възел е по-голям или по-малък от общия Response на цялата съвкупност. От гледна точка на класифицирането на единиците най-важни са относителните дялове на единиците, притежаващи съответното значение на признака, отразяващ риска, спрямо броя на единиците във възела (Response), но само за крайните възли. Тези относителни дялове могат да се интерпретират като вероятност за попадане в групата, формирана по съответното значение на признака, отразяващ риска.

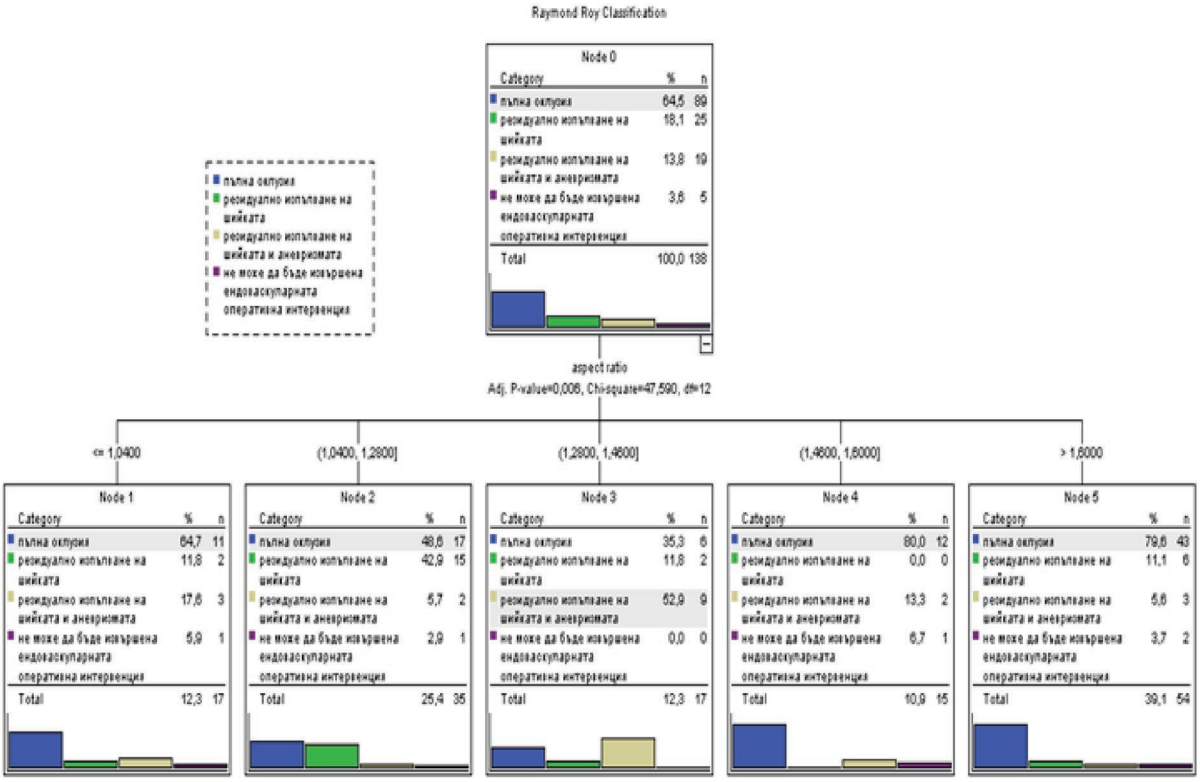

Фигура 8. Класификационно дърво за определяне влиянието на Aspect ratio (AR) върху степента на оклузията

Влиянието на Aspect ratio (AR) върху степента на оклузия оценена по Реймънд-Рои (RROC) при пациенти с аневризми на средна мозъчна артерия е представена на класификационното дърво. От него се вижда, че най-висок процент има във възел №4, а от самото дърво се вижда, че във възел №4 попадат пациенти, които имат стойности на AR между 1,46 и 1,60 (p = 0,006). При тези стойности се установява пълна оклузия RROC Клас I в 80,0% от случаите. (виж табл. 70)

Таблица 70, фиг. 8

Node	Node		Gain		Response	Index
	N	Percent	N	Percent		
4	15	10,9%	12	13,5%	80,0%	124,0%
5	54	39,1%	43	48,3%	79,6%	123,5%
1	17	12,3%	11	12,4%	64,7%	100,3%
2	35	25,4%	17	19,1%	48,6%	75,3%
3	17	12,3%	6	6,7%	35,3%	54,7%

Резидуално изпълване RROC Клас II се наблюдава при 42,9% от случаите във възле №2, а от самото дърво се вижда, че в него попадат пациенти със стойност на AR между 1,04 и 1,28 (p = 0,006). (виж табл. 71)

Таблица 71, фиг. 8

Node	Node		Gain		Response	Index
	N	Percent	N	Percent		
2	35	25,4%	15	60,0%	42,9%	236,6%
1	17	12,3%	2	8,0%	11,8%	64,9%
3	17	12,3%	2	8,0%	11,8%	64,9%
5	54	39,1%	6	24,0%	11,1%	61,3%
4	15	10,9%	0	0,0%	0,0%	0,0%

Изпълване на аневризмалната шийка и аневризмата RROC Клас III се наблюдава при 52,9% от случаите във възел №3, в който попадат пациенти със стойност на AR между 1,28 и 1,46 (p = 0,006). (виж табл. 72).

Таблица 72, фиг. 8

Node	Node		Gain		Response	Index
	N	Percent	N	Percent		
3	17	12,3%	9	47,4%	52,9%	384,5%
1	17	12,3%	3	15,8%	17,6%	128,2%
4	15	10,9%	2	10,5%	13,3%	96,8%
2	35	25,4%	2	10,5%	5,7%	41,5%
5	54	39,1%	3	15,8%	5,6%	40,4%

4.10. Резултати експериментална част

В експерименталната част на проучването се използва хибридна симулационна система (UpSim, Neurosurgical Box) (фиг. 9). Осъществени са два различни лимитирани оперативни достъпа за интракраниални аневризмални разширения на

средна мозъчна артерия (миниптерионален и модифициран латерален супраорбитален).



Фигура 9. Хибридна симулационна система (UpSim, Neurosurgical Box)

Осъществени са общо 20 симулации на оперативните достъпи разделени в 2 групи, като всяка група е съставена от 10 оперативни симулации. Оперативните симулации са извършени, като на първия етап и в двете групи започваме с краниотомия и премахване на голямото крило на сфеноидната кост, с помощта на високо скоростен дрил и последваща инцизия на дуралната обвивка под микроскопско увеличение и стандартни микрохирургични инструменти. В първата група миниптерионални оперативни симулации краниотомията е разположена върху Силвиевата фисура, като по този начин се визуализира фронталния и темпоралния дял. Достъпа към черепната база е транссилвиев като се достига до оптико-каротидната цистерна, като по този начин се дава възможност за дрениране на цереброспинална течности и се осъществява проксимален контрол върху вътрешната каротидна артерия. Така се визуализират ипсилатералния оптичен нерв, хиазмата, предна комуникантна артерия и очедвигателния нерв от същата страна. Впоследствие дисекцията преминава дистално, като се достига бифуркацията на вътрешната каротидна артерия и мястото на отделяне на предна мозъчна артерия и средна мозъчна артерия. След като бъде визуализиран М1 сегмента на средна мозъчна артерия, дисекцията продължава дистално с достигане на бифуркацията на средна мозъчна артерия (фиг. 10).

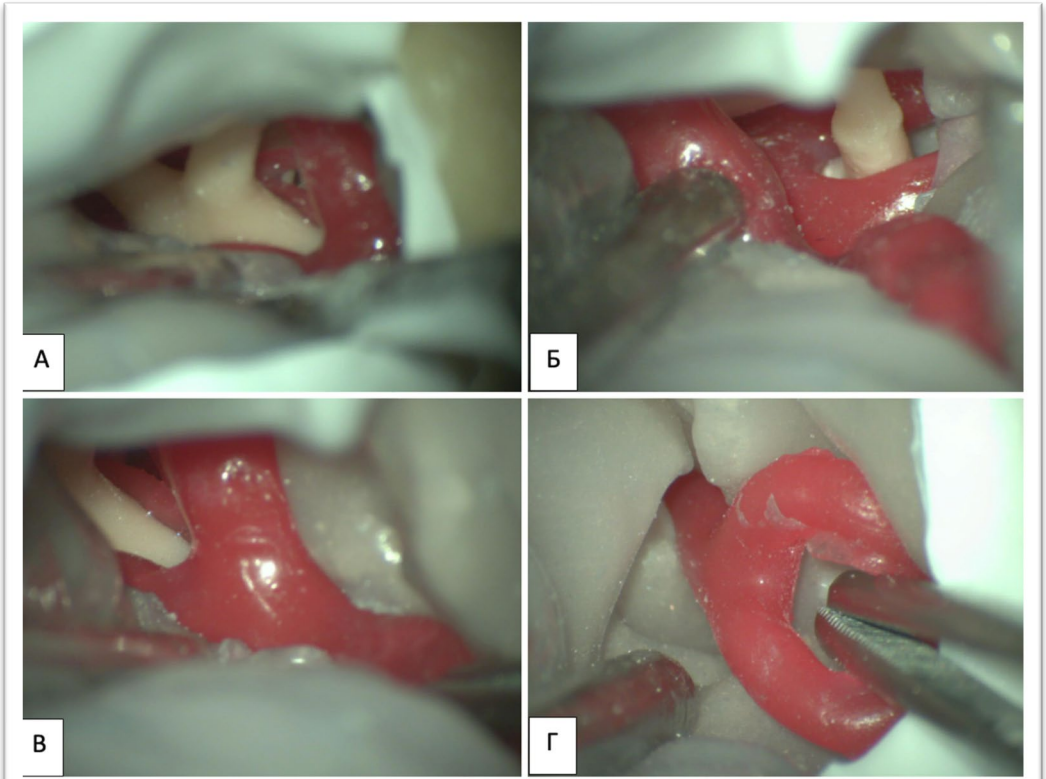

А. След достигане на оптико-каротидната цистерна се визуализират двата оптични нерва, хиазмата, супраклиноидната част на вътрешната каротидна артерия и предна комуникантна артерия. **Б.** След постигане на проксимален контрол латерално от вътрешната каротидна артерия се визуализира очедвигателния нерв, както и горната церебеларна артерия и ипсилатералната задна мозъчна артерия, с мястото на отделяне на задна комуникантна артерия. **В.** Проследявайки вътрешната каротидна артерия дистално достигаме до бифуркацията на каротидната артерия и отделянето на предна мозъчна артерия (А1 сегмент) и средна мозъана артерия (М1 сегмент). **Г.** Дисекцията завършва дистално с достигането на бифуркацията на средна мозъчна артерия М1/М2.

Фигура 10. Миниптерионален достъп

Във втората група оперативни симулации посредством модифициран латерален супраорбитален достъп краниотомията е изместена напред, като задната и граница е ръба на Силвиевата фисура и малка част от горният темпорален гирус. Достъпа към черепната база е субфронтален, като се достига до хиазмалната и оптико каротидната цистерна, с цел дренира цереброспинална течност и постигане на контрол върху вътрешната каротидна артерия. Впоследствие се преминава дистално към бифуркацията на вътрешната каротидна артерия и мястото на отделяне на предна мозъчна артерия и средна мозъчна артерия, след което дисекцията преминава в сфеноидният отдел на Силвеивата фисура, като по етапно се виузализира и се достига до М1 сегмента на средна мозъчна артерия и бифуркацията й (фиг. 11).

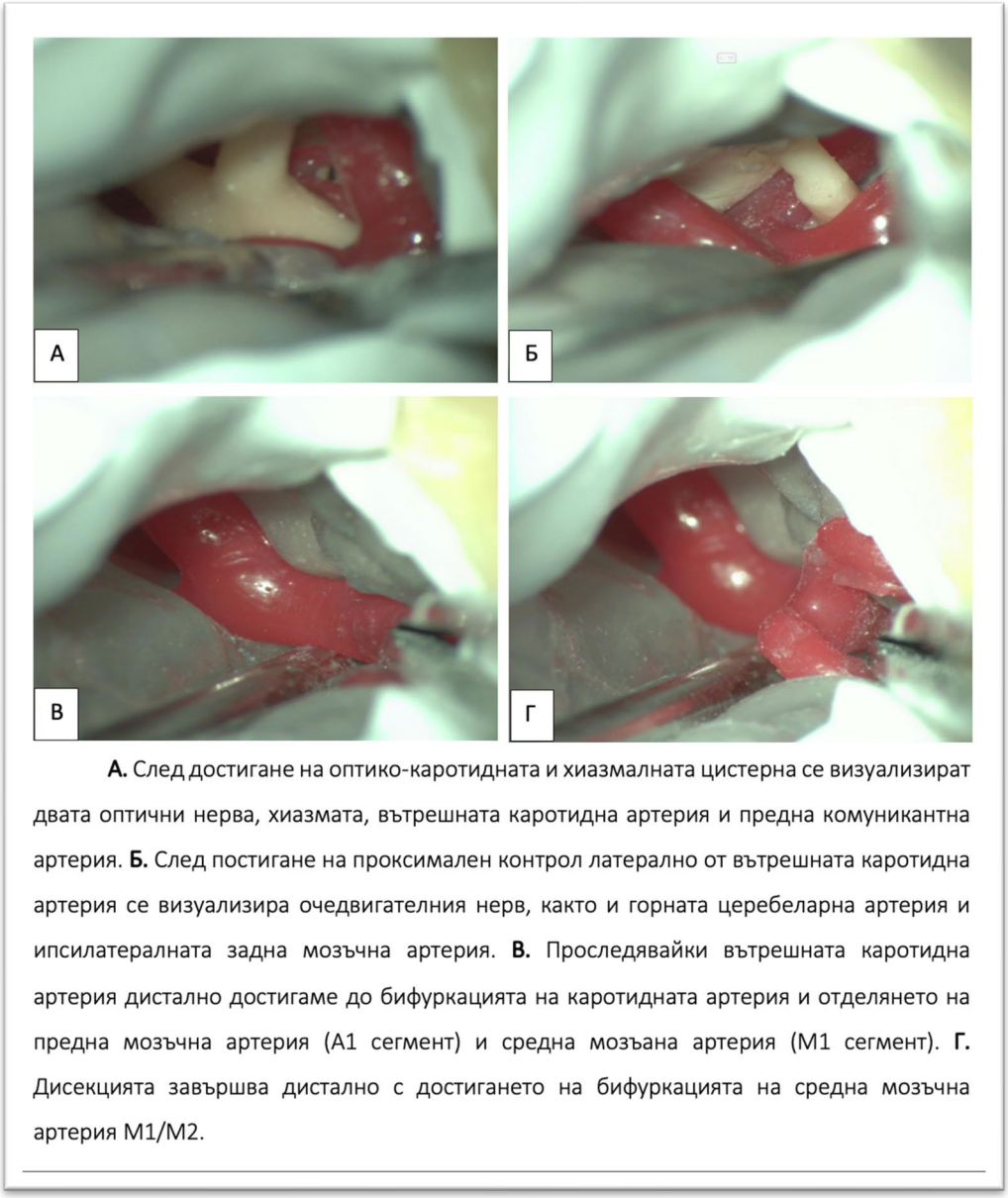

А. След достигане на оптико-каротидната и хиазмалната цистерна се визуализират двата оптични нерва, хиазмата, вътрешната каротидна артерия и предна комуникантна артерия. **Б.** След постигане на проксимален контрол латерално от вътрешната каротидна артерия се визуализира очедвигателния нерв, както и горната церебеларна артерия и ипсилатералната задна мозъчна артерия. **В.** Проследявайки вътрешната каротидна артерия дистално достигаме до бифуркацията на каротидната артерия и отделянето на предна мозъчна артерия (А1 сегмент) и средна мозъана артерия (М1 сегмент). **Г.** Дисекцията завършва дистално с достигането на бифуркацията на средна мозъчна артерия М1/М2.

Фигура. 11 Модифициран латерален супраорбитален достъп

Първо бяха сравнени времето за извършване на миниперионалната и модифицираната супраорбитална краниотомия с последващата визуализация на анатомичните структури , като впоследствие се извърши и анализ върху размера на извършената краниотомия. Впоследствие се изградиха графики, показващи тенденцията спрямо първата и десетета симулация на съответната оперативна техника.

При двата вида оперативни достъпи, миниптериален и модифициран супраорбитален, се наблюдава намаление на времето за извършването на краниотомията и визуализацията на анатомичните структури, като се очертава ясна тенденция за по-ниски стойности при миниптериоалиния достъп. Намалението е по-силно изразено при супраорбиталния достъп при първите симулации, но разликата при последващите симулации намалява, т.е. намалението при миниптериоалния достъп е с тенденция за

съкращаване на тази разлика, с всяка следваща интервенция. Миниптериална оперативна симулация показва статистически значимо по-ниски стойности на времетраене на краниотомия и визуализацията на анатомичните структури (фиг. 12-14).

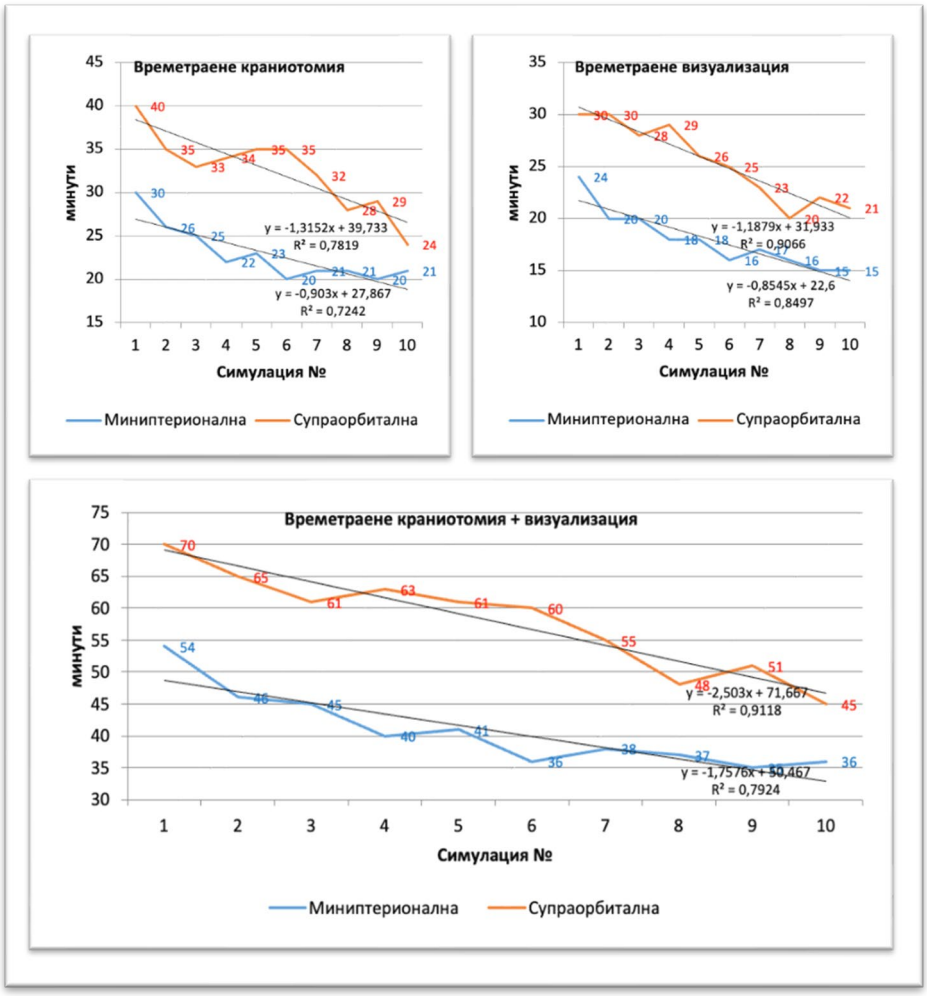

Фигура 12-14. Криви на обучение при извършването на двата лимитирани достъпа, по отношение на времетраенето краниотомията и визуализацията

По отношение на размерите и площта на краниотомията при извършените оперативни достъпи се наблюдава намаление на размерите и при двата вида оперативни симулации, като се очертава ясна тенденция за по-ниски стойности при супраорбиталния достъп. Симулацията на миниптериналния оперативен достъп показва статистически значимо по-високи стойности на дължина, ширина и площ на краниотомията в сравнение с модифицираната супраорбитална симулация. Това заедно с факта, че птериналният и миниптериналният достъп са едни от най-често използваните оперативни достъпи по отношение на хирургията на аневризми на средна мозъчна артерия, обеснява и факта, че времето за извършването на краниотомията и визуализацията на критичните анатомични структури показва ясна тенденция за намаляване с извършването на всяка следваща оперативна симулация (фиг. 15-17).

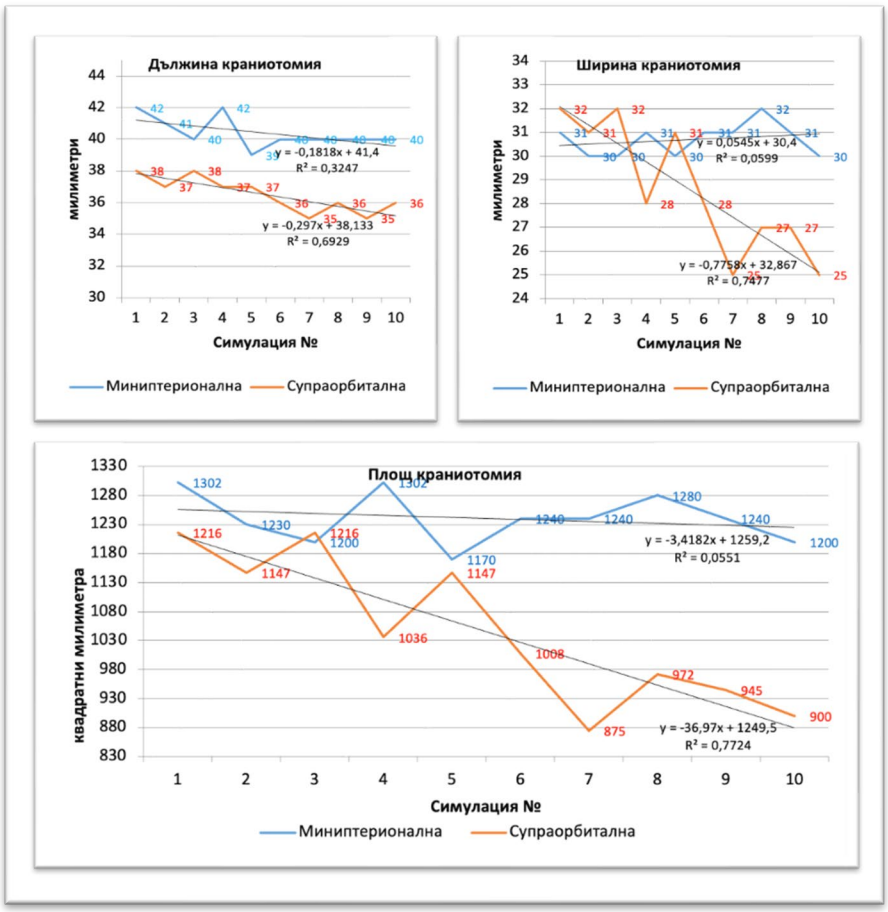

Фигура 15-17. Криви на обучение при извършването на двата лимитирани достъпа, по отношение на размерите на краниотомията

Към експерименталната част на проучването са включени и резултатите от проведена анкета сред 22-ма неврохирурга след провеждането на първият Неврохирургичен симулационен курс с практическа насоченост – **„Хирургия на черепната база“**, който се проведе на **09-10.07.2022 г.** в УМБАЛ „Св. Ив. Рилски“ – София, България. Анкетата има за цел да определи мястото на съвременните технологии и иновации за продължаващо медицинско обучение в частност, 3Д принтирани симулатори и машини за виртуална реалност, в сферата на неврохирургията при подготовката на младите специалисти, както и да даде бъдещи насоки за провеждане на подобен тип практически курсове. За целта в анкетата използвахме Likert scale, посредством която имахме за цел да съберем максимално релевантна информация сред анкетираните. Резултати от проведената анкета виж *Приложение 1*.

В заключение можем да кажем, че ролята на хибридните неврохирургични симулатори е неизменна в подготовката на младите специалисти, като употребата им дава възможност за кратък период от време да се симулират различни по обем и сложност оперативни интервенции. Това от своя страна би довело до скъсяване на кривата на обучение и поддържането на необходимото ниво на компетентност, което е основна част от добрата медицинска практика.

4.11. Клинични случаи, илюстриращи микрохирургичната техника

Клиничен случай 1

Пациент на 53 години от мъжки пол е диагностициран с аневризма на дясна средна мозъчна артерия. При него беше направен опит за ендоваскуларна емболизация, като поради компрометиране на кръвотока при пациента се взе решение за извършване на облитерация на аневризмалното разширение посредством микрохирургично клипсиране. На фиг. 18, 19, 20 са представени образните диагностични характеристки на аневризмалното разширение.



Фиг. 18

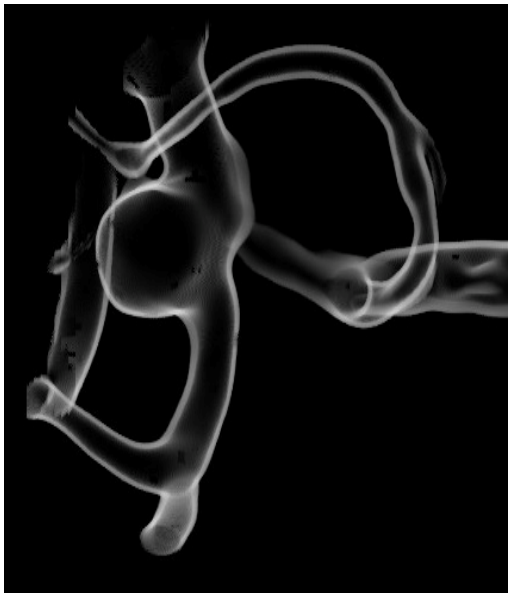

Фиг. 19

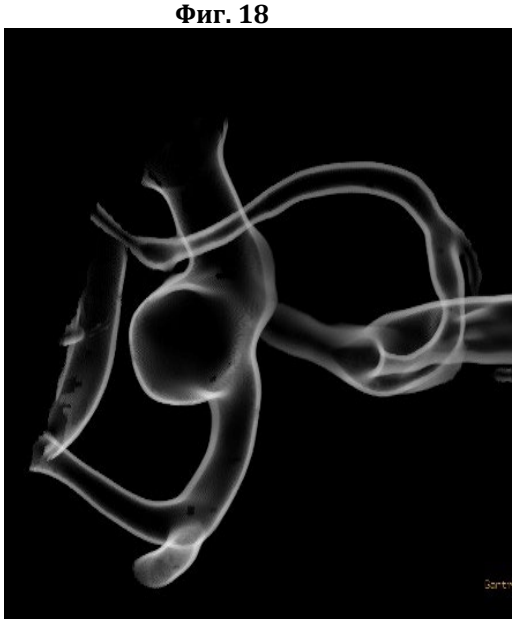

Фиг. 20

На фиг. 21, 22, 23 са представени интраоперативни снимки с дисекция на аневризмалната шийка и последващо поставяне на два титаниеви клипса.

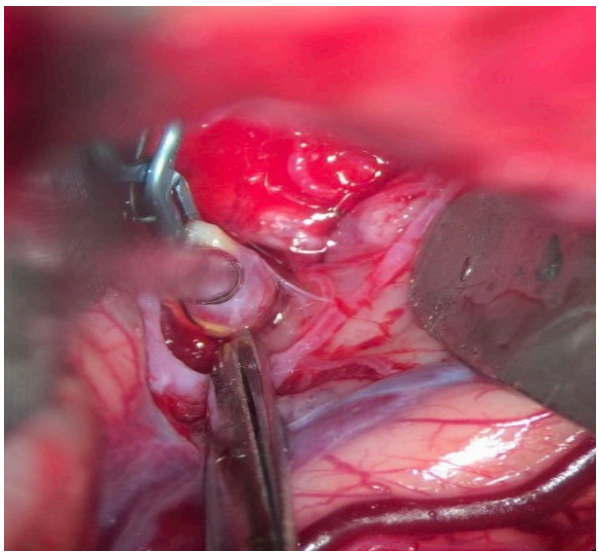

Фиг. 21

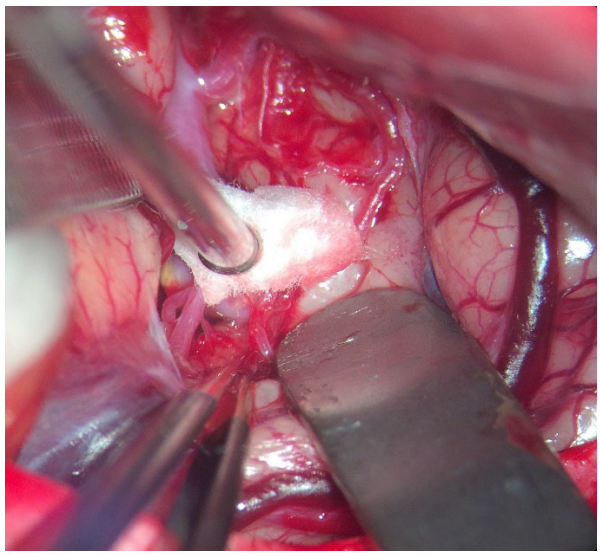

Фиг. 22

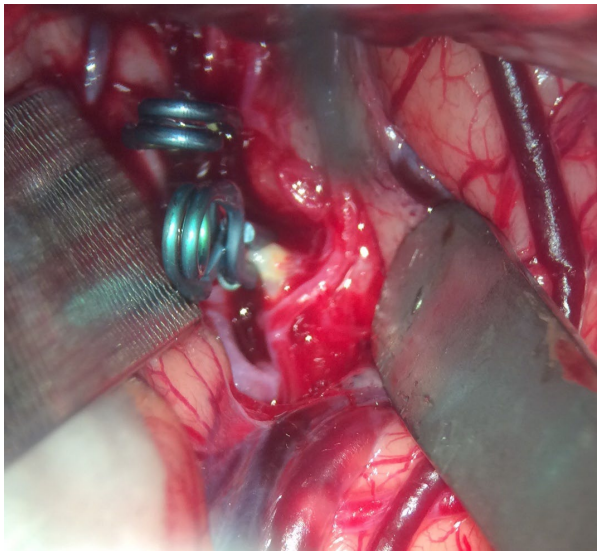

Фиг. 23

На фиг. 24 и 25 са представени ангиографски изследвания фас и профил на извършената контролна конвенционална ангиография на 6-ия месец от проведеното лечение.

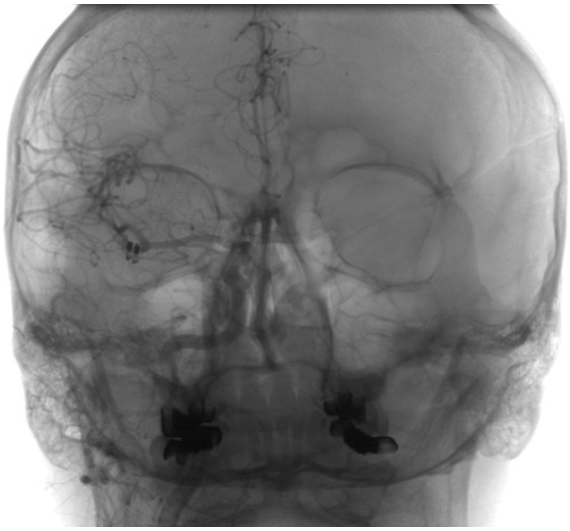

Фиг. 24

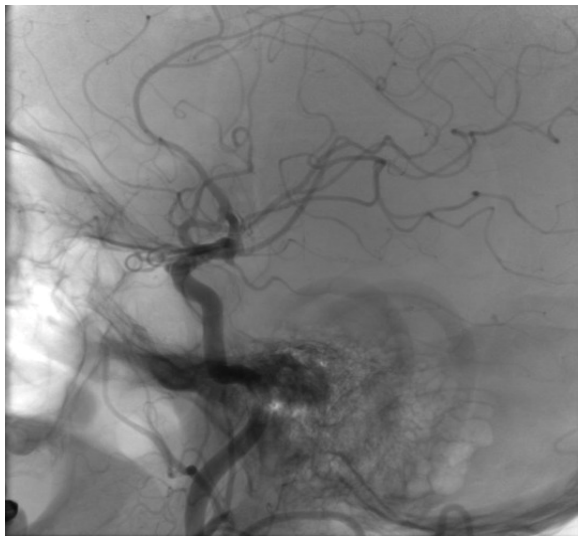

Фиг. 25

Клиничен случай 2

Представяме пациент на 62 години от женски пол с данни за субарахноидна хеморагия вследствие на аневризма на предна комуникантна артерия и аневризма на средна мозъчна артерия вляво. На първи етап бе осъществена ендоваскуларна емболизация на аневризмата на предна комуникантна артерия, след което бе извършена планова облитерация на аневризмата на средна мозъчна артерия посредством микрохирургично клипсиране. На фиг. 26 и 27 са представени ангиографските образи на аневризмата на лява средна мозъчна артерия.

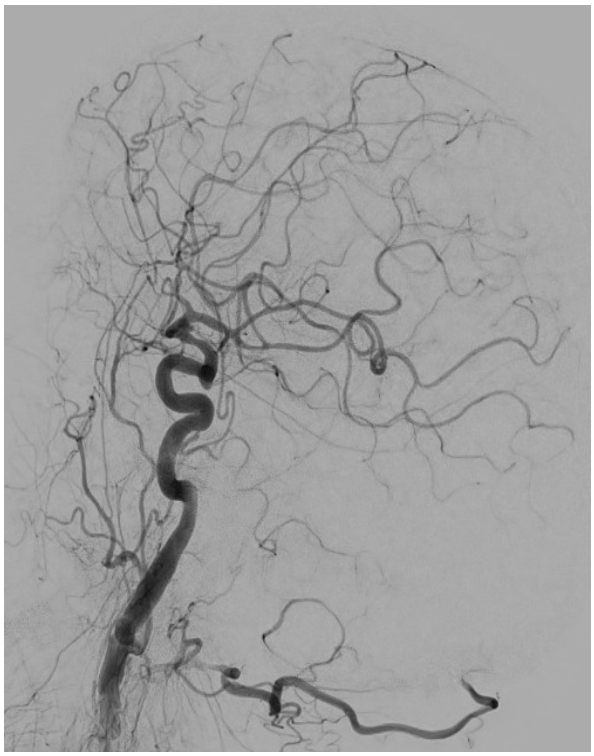

Фиг. 26

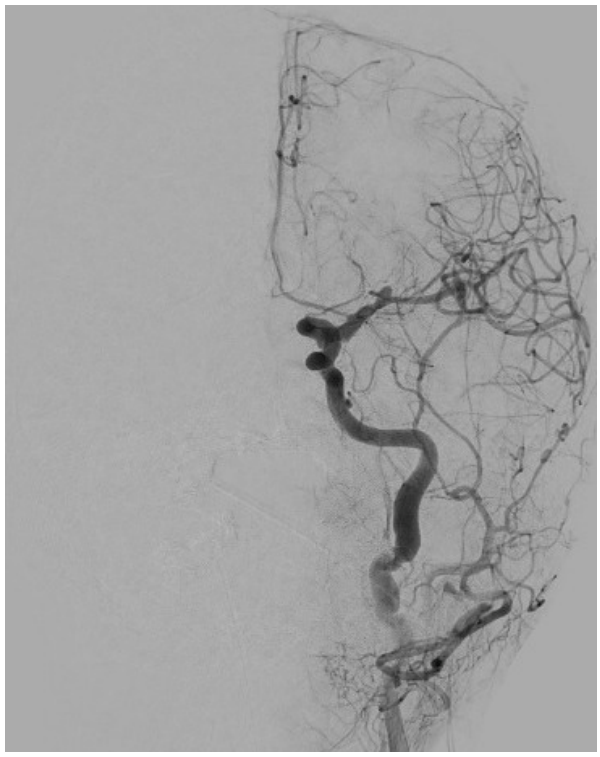

Фиг. 27

На фиг. 28, 29, 30, 31 са представени интраоперативни изображения с поетапната дисекция на средна мозъчна артерия, с достигане до аневризмалното разширение и дисекция на аневризмалната шийка, с поставяне на постоянния клипс и изключването на аневризмалното разширение.

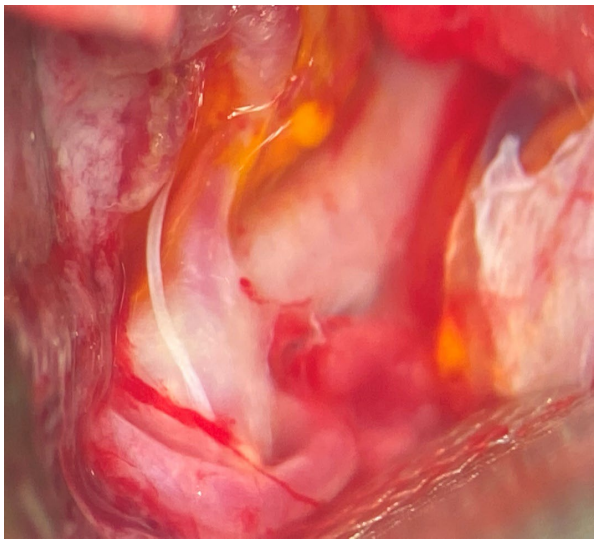

Фиг. 28

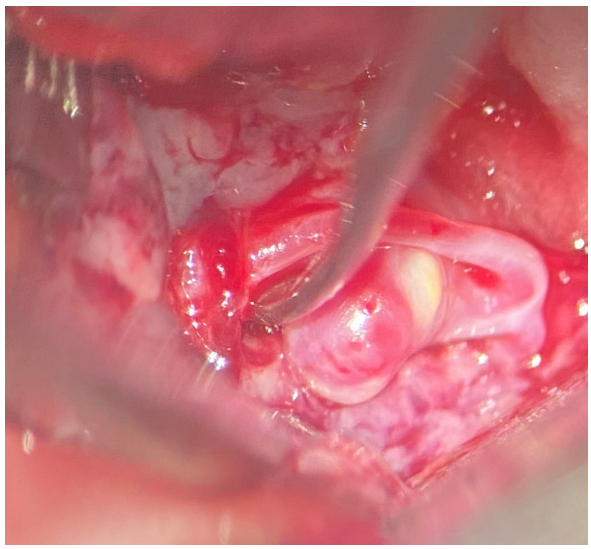

Фиг. 29

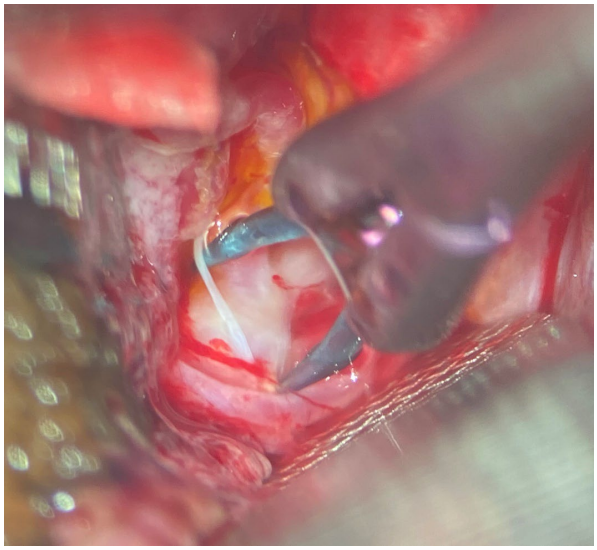

Фиг. 30

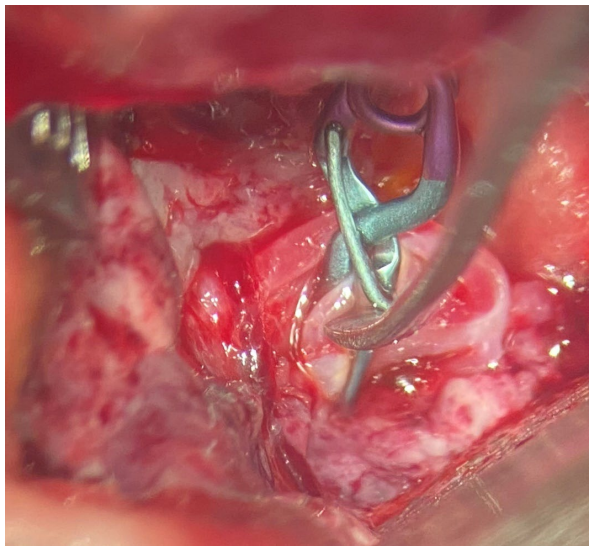

Фиг.31

На фиг. 32 е представена контролната конвенционална ангиография след 6-ия месец от проведеното оперативно лечение.

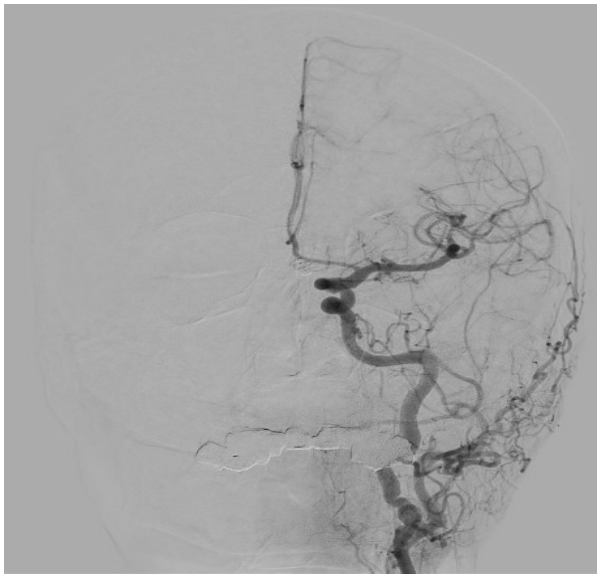

Фиг. 32

Клиничен случай 3

Разглеждаме случая на на 59-годишна жена с данни за субарахноидна хеморагия и наличие на интрапаренхимен хематом вследствие руптура на аневризма на дясна средна мозъчна артерия. Оценката на клиничното състояние бе извършена на базата на WFNS III, Hunt & Hess III. При пациентката бе взето решение за извършване на микрохирургично клипсиране и евакуация на хематома. На фиг. 33 и 34 са представени КТ образните изследвания с данни за хематом темпорално вдясно и КТ ангиография с аневризмалната морфология.



Фиг. 33



Фиг.34

На фиг. 35 и 36 са представени интраоперативни изображения, на които се визуализира интрапаренхимния хематом, с последващата му евакуация. На фиг. 37, 38 и 39 са представени поетапното поставяне на временния клипс и последващата облитерация на аневризмалното разширение чрез поставянето на два успоредни клипса. На фиг. 40 и 41 е представена коагулацията и последващата ексцизия на аневризмалния фундус.

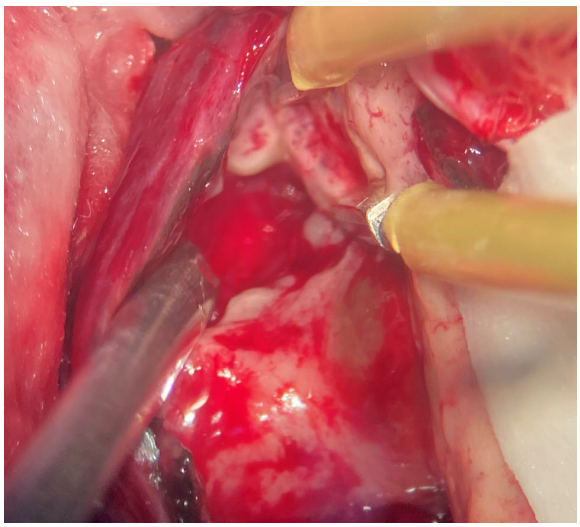

Фиг. 35

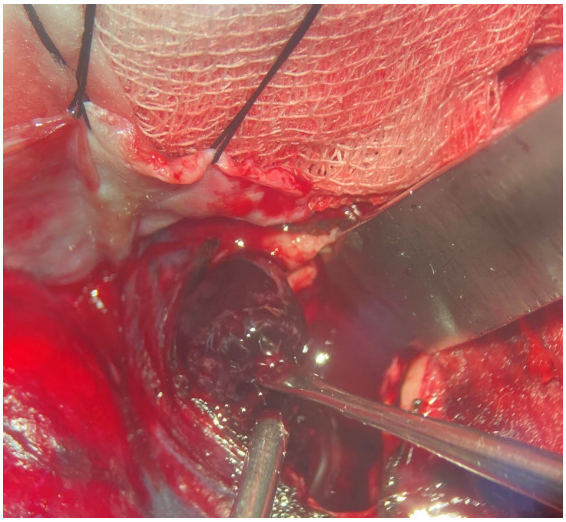

Фиг. 36

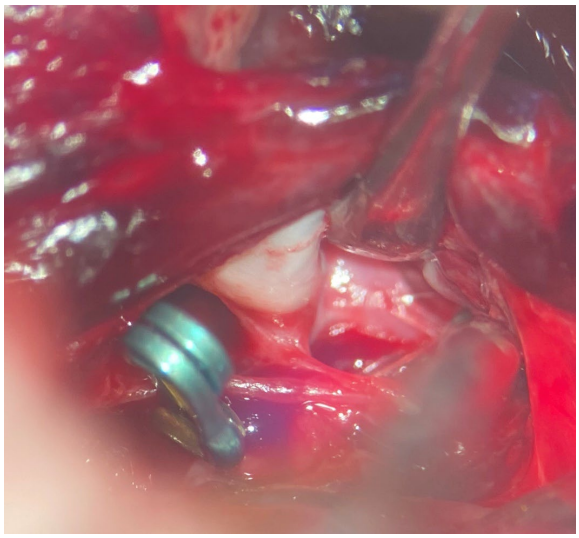

Фиг. 37

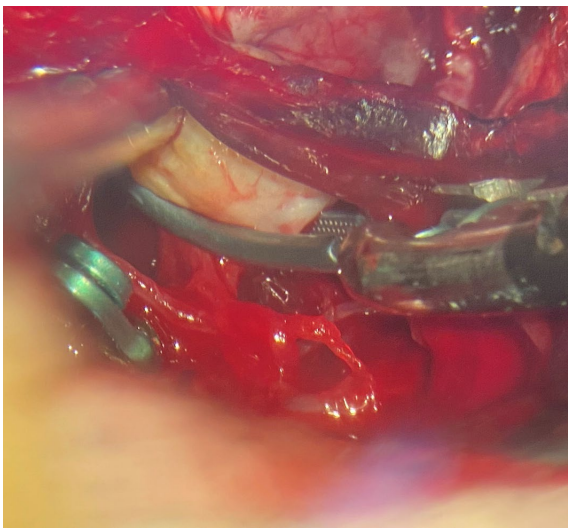

Фиг. 38

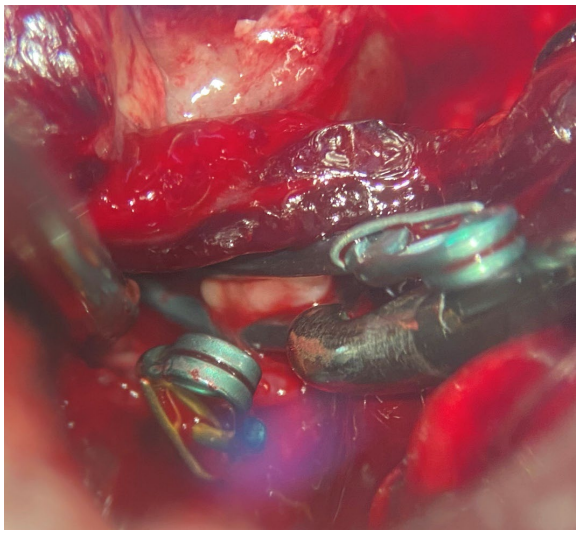

Фиг. 39

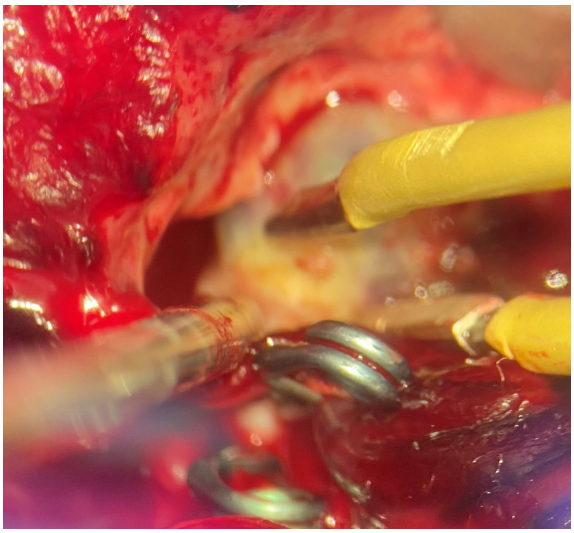

Фиг. 40

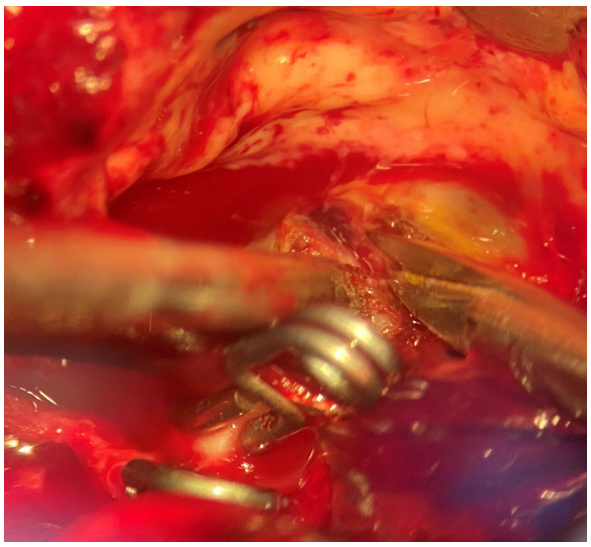

Фиг. 41

На фиг. 42 е представена контролна конвенционална ангиография с данни за резидуално изпълване в областта на аневризмалната шийка, като клинично пациентката е без добавен неврологичен дефицит.

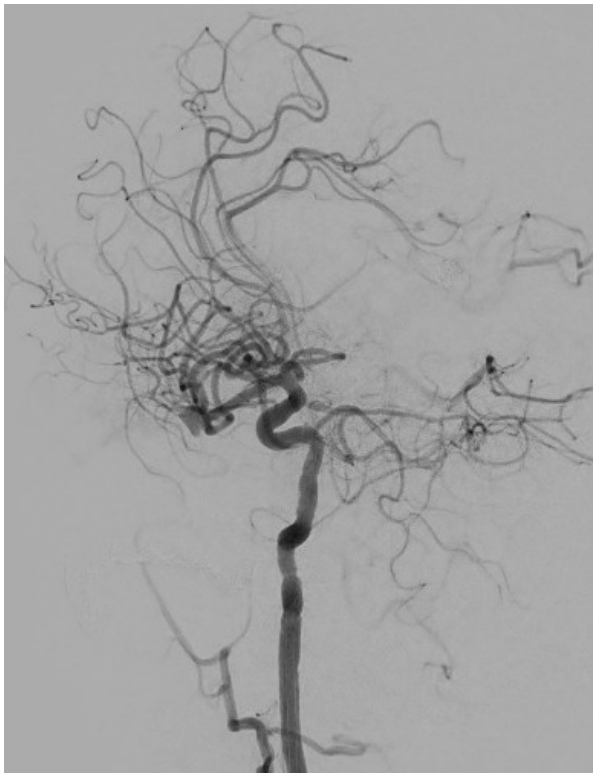

Фиг. 42

Клиничен случай 4

Пациент на 49 г. от женски пол бе с данни за субарахноидна хеморагия и наличие на интрапаренхимен хематом вследствие на руптура на лява средна мозъчна артерия. Оценката на клиничното състояние бе извършена на базата на WFNS IV

ст., Hunt & Hess IV ст. При пациентката бе взето решение за извършване на микрохирургично клипсиране и евакуация на хематома. На фиг. 43 и 44 са представени КТ образните изследвания с данни за хематом темпорално вляво и КТ ангиография с аневризмалната морфология.



Фиг. 43

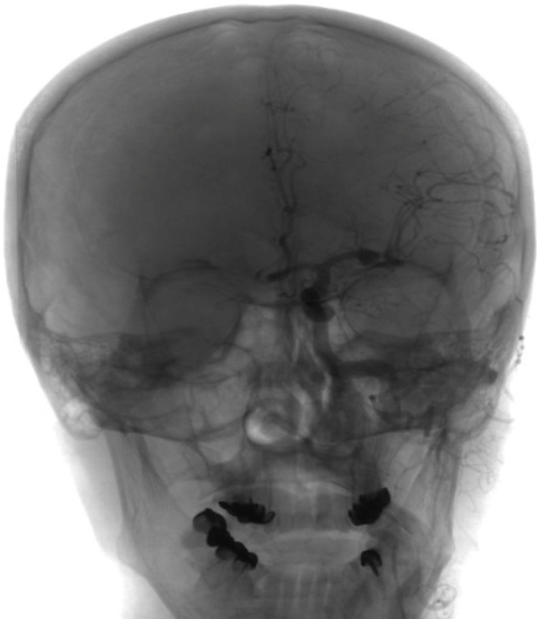

Фиг.44

На фиг. 45 и 46 са представени интраоперативни изображения, на които се визуализира аневризмалното разширение с последващата дисекция на аневризмалната шийка. На фиг 47, 48, 49 и 50 е поставен временния клипс с последващото клипсиране на аневризмалното разширение с два клипса, разположение успоредно един на друг.

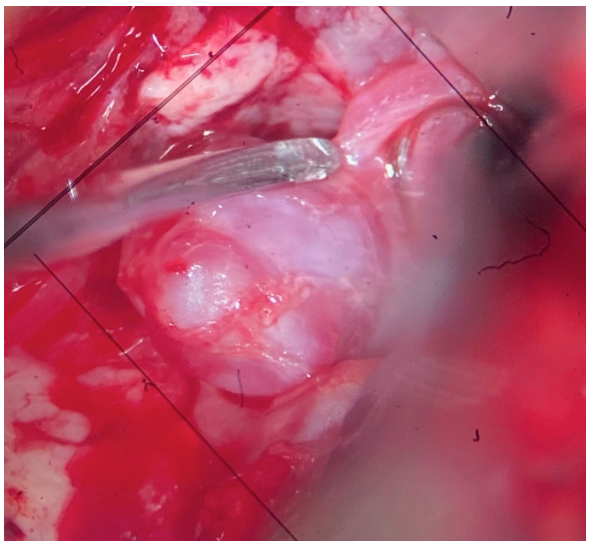

Фиг. 45

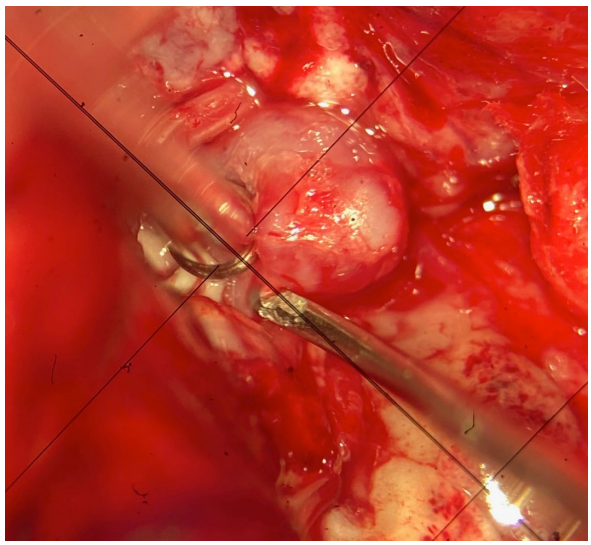

Фиг. 46

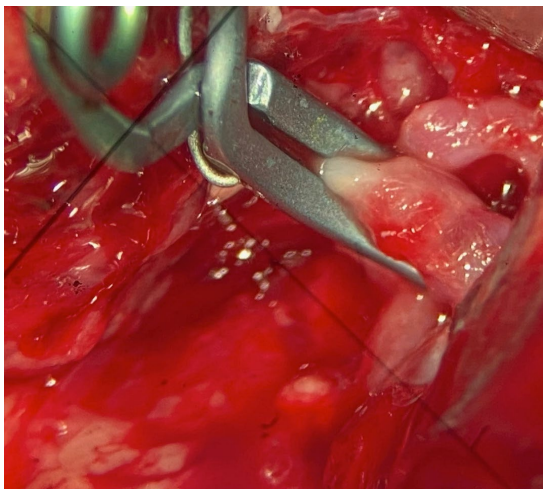

Фиг. 47

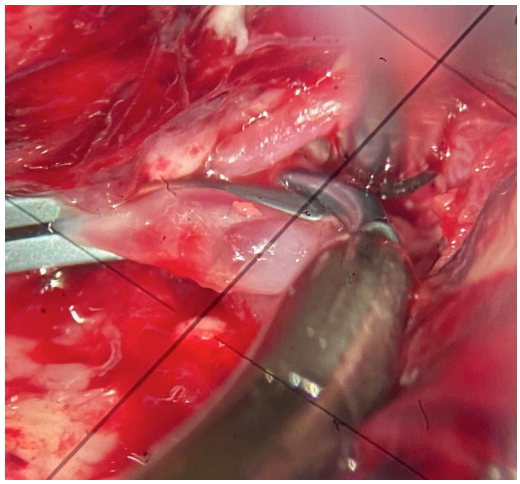

Фиг. 48

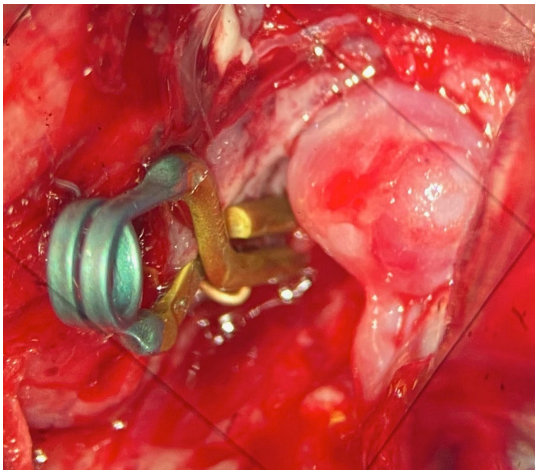

Фиг. 49

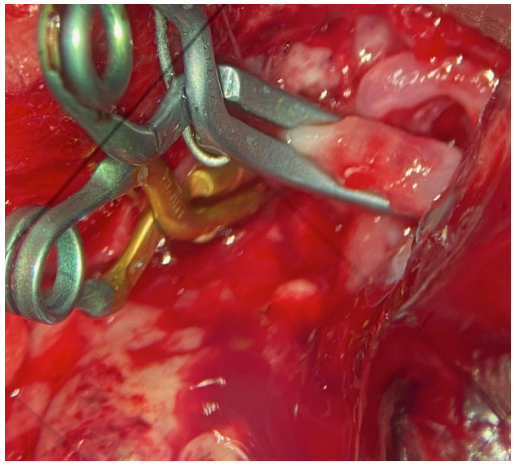

Фиг. 50

На фиг. 51, 52 и 53 са представени контролните КТ ангиографии без данни за компрометиране на мозъчния кръвоток и без данни за резудуално изпълване в областта на третираната аневризма. На фиг. 54, 55 и 56 на проведените контролни МРТ образни изследвания без данни за паренхимна мозъчна увреда с добро клинично повлияване постоперативно.

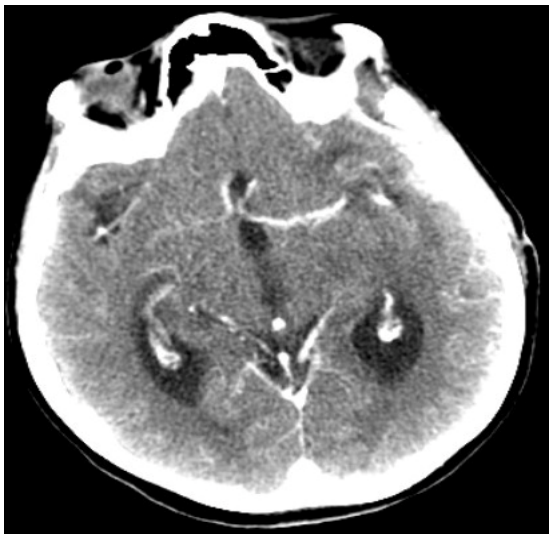

Фиг. 51



Фиг. 52



Фиг. 53

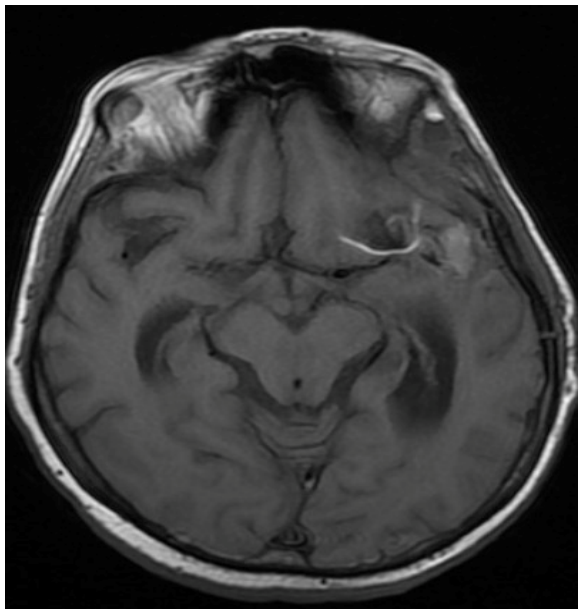

Фиг. 54

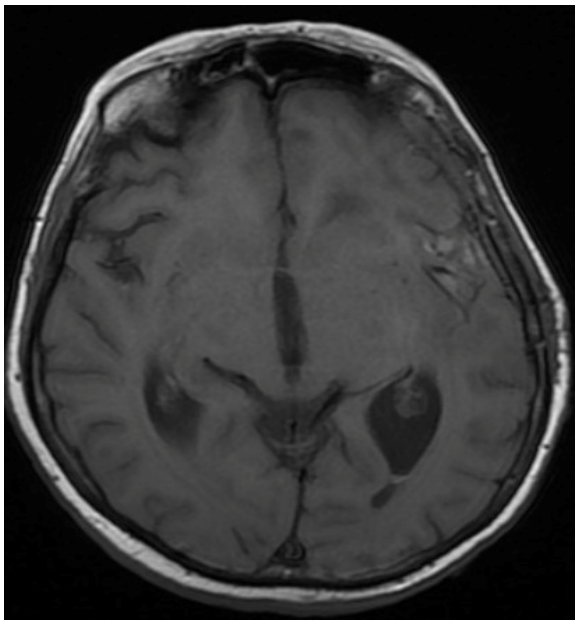

Фиг. 55

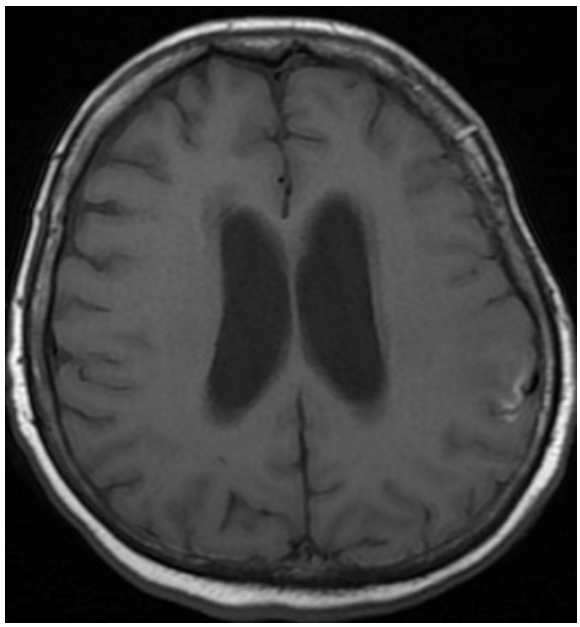

Фиг. 56

V. ОБСЪЖДАНЕ

Аневризмите на средната мозъчна артерия са третата по честота локализация на интракраниалните аневризмални разширения. Като честотата им на руптура е около 21%. Най-честата локализация е областта на бифуркацията на M1-M2 сегмента, с честотата 80–85%, като резултатите в нашата серия са идентични на тези докладвни в световната литература с честота 90,3% в групата на неруптурираните и 89,4% в групата на руптурираните аневризми [112, 240]. Анатомичните особености на аневризмите в тази област включват повърхностното им разположение, лесния проксимален контрол на супраклиноидната част на вътрешната каротидна артерия и малкия брой на перфориращи съдове [224, 248].

Има много спорове кой от тези два метода е оптимален. В сравнение с койлирането, микрохирургичното клипсиране има по-добра прогноза по отношение на честотата на реканализации, докато ендоваскуларните техники могат да доведат до промяна в мозъчния кръвоток в съседни на третираната аневризма съдове и могат да доведат до по-лоша прогноза [50]. От друга страна, пациентите, които са третирани ендоваскуларно, имат по-кратък болничен престой и по-бързо възстановяване [133]. За разлика от микрохирургичната техника, ендоваскуларната може да срещне редица трудности при тази локализация поради по-малкия калибър на родителските съдове. Директният изглед на клоновете на средна мозъчна артерия също е от решаващо значение за разпознаването на потенциални перфорантни артерии, които може да не бъдат оценени при дигиталната субтракционна ангиография поради ограниченията на двуизмерната модалност [51, 226]. Това са и причините според редица автори микрохирургичното клипсиране да бъде първо средство при лечението на този тип патология [41].

Редица автори и проучвания показват разлика при лечението на аневризми на предна и задна циркулация. При лечението на голяма част от аневризмите на задна циркулация има очевидно предимство на ендоваскуларната техника в сравнение с микрохирургичните подходи по отношение на достъп и клиничните резултати. Колкото до аневризмите локализирани в предната част на Вилизиевия кръг и особено в областта на средна мозъчна артерия, микрохирургичното клипсиране има доказани предимства пред ендоваскуларните техники [36, 70, 73, 216, 231, 259, 309]. Повърхностното разположение на тези аневризми позволява лесният микрохирургичен достъп с минимална ретракция на фронталния или темпоралния лоб,

което води до добри клинични резултати. В допълнение, типичната морфология на аневризмите локализирани в областта на средна мозъчна артерия се счита за неподходяща за ендоваскуларно лечение, тъй като по-голямата част от тези аневризми са разположени дистално и са с неблагоприятна за метода [177, 226]. Основно предимство на операцията е способността да се изследва сложната анатомия на аневризмалната шийка, бифуркацията и/или трифуркацията на средна мозъчна артерия с нейните клонове, както и околните лентикулостриатни съдове. Интраоперативната визуализация при фисуралната дисекция и разкриването на тази анатомия, са по-информативни от всички ангиографски изображения. При тези специфични обстоятелства миркохирургията разполага със значителни предимства при разглеждане на възможните методи за лечение на тези аневризми. За пациенти с дистални аневризми, при които манипулацията с микрокатетъра е затруднена поради дистално разположените съдове с малък калибър, микрохирургичното клипсиране се предпочита пред ендоваскуларната техника, с цел да се минимизира перипроцедурният риск и да се осигури оптимален клиничен резултат. В допълнение, при пациенти, които се манифестират с аневризмална руптура, придружена от наличието на голям интрапаренхимен хематом, отворената хирургия, съчетаваща микрохирургично клипсиране, евакуация на паренхимния хематом и евентуална декомпресивна хемикраниектомия е от решаващо значение за намаляване на вътречерепното налягане и оптимизиране на резултата при пациента [229]. В нашата серия в групата на руптурираните аневризми наличието на интрапаренхимен хематом води до влошаване на клиничния изход от заболяването оценен по mRS ($p < 0,009$), както и до увеличаване на честотата на усложнения ($p < 0,003$) в групата на ендоваскуларно третираните в сравнение с групата на микрохирургично третираните, при които не се установява статистически значима разлика. Според редица автори клипсирането трябва да се прилага като първо средство на избор без алтернатива особено при случайте на аневризмална руптура асоцирана с интрапаренхимен хематом. В тези случай аневризмалната облитерация, евакуацията на хематом и евентуално декомпресивната хемикраниектомия, е от решаващо значение за облекчаване на вътречерепното налягане и за оптимизиране на изхода на пациента [72, 231].

Ендоваскуларният прогрес последните години и бързите темпове в технологичното развитие на ендоваскуларните методи с нараствщата гама от койлове, устройства подпомагащи тяхното доставяне в аневризмалния сак, пренасочващи

кръвния ток от основния съд и устройства водещи до забавяне на кръвния ток в аневризмата успява да се справи с част от предизвикателствата, които предлагат аневризмалните разширения разположени в областта на средна мозъчна артерия и позволяват постигането на все по-плътна облитерация . От показаните резултатите в клиничната част на проучване е видимо, че световните тенденции в лечението на аневризми на средна мозъчна артерия и в България са в полза на ендоваскуларният подход, като прави впечатление и големият брой емболизирани аневризми последните три години от изследвания период (2016-2019г.), както на неруптурирали, така и на руптурирали интракраниални аневризмални разширения граф. 2.

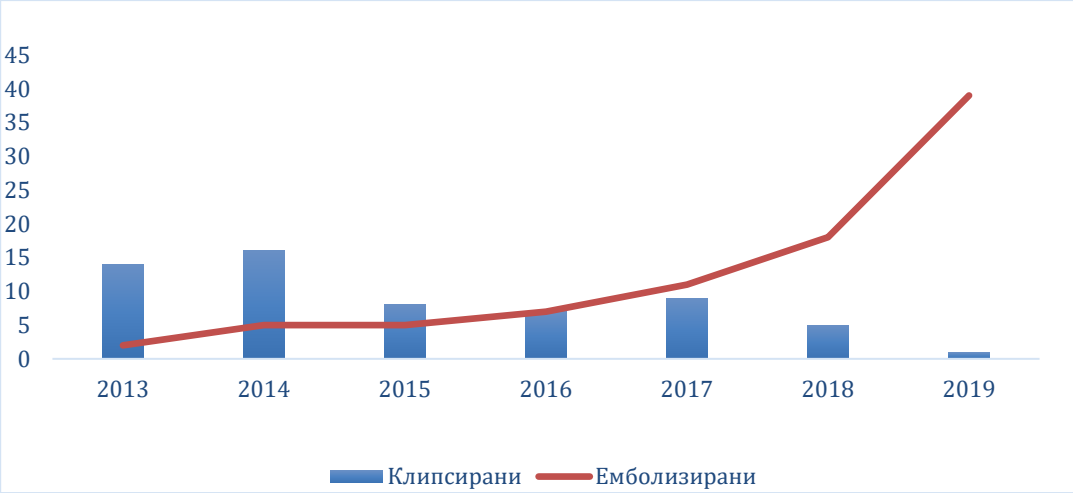

Граф. 2. Разпределението на избрания оперативен подход при лечение на аневризми на средна мозъчна артерия

Всичко това води до промени налагащи микрохирургичната техника да се конкурира с ендоваскуларните методи, принуждавайки хирургията да стане по-малко инвазивна, по-привлекателна за пациентите, с по-нисък риск и по-висока ефикасност при оперативно лечение на сложни аневризми, особено тези, които са неблагоприятни или се окажат невъзможни за ендоваскуларния метод. Последното десетилети се въвежда и утвърждава, като иновативен метод интраоперативната индоцианинова зелена ангиография (ICG), който има за цел да визуализира съдовете и да изобрази кръвния ток, като по този начин се постигне максимален контрол при извършването на микрохирургично клипсиране в реално време [65, 219]. Аневризмалната микрохирургия напредва, възприемайки тенденциите за минимализъм. Минимално инвазивните подходи с избиране на най-малката възможна краниотомия индивидуално при всеки пациент осигуряваща адекватна визуализация, като в помощ на това навлизат и нови микроинструменти с фиброоптично локално осветление и променлива геометрия разработени от Spetzler, позволяващи прецизна аневризмална дисекция и последващо микрохирургично клипсиране [66, 260].

Тук е мястото да отбележим значителния напредък в 3Д принтираните неврохирургични сумулатори и машини за виртуална реалност при подготовката на младите неврохирурзи. Напредването на технологиите в тази сфера, позволява разработването и на редица симулатори. Стимулационното обучение позволява практикуване в безопасна среда, под контрола на опитен хирург, като по този начин младите неврохирурзи могат да придобият оперативна отговорност. Многобройни са проучванията, които демонстрират, че употребата на симулатори подобрява качествените и количествените способности, както и увереноста на хирурга в клинични условия [134, 151]. От експерименталната част на проучването установихме, че всяка следваща оперативна симулация води до намаляване на времето за извършване на краниотомията и визуализацията на критичните анатомични структури, което е от ключова роля при лечението на аневризми на средна мозъчна артерия посредством лимиитрани достъпи. Във все по-бурно развиващата се технологична ера в проектирането и разработване на ендоваскуларните устройства, качествата и бързо натрупания опита на младите неврохирурзи са тези които ще трябва да устояват на натиска на световните тенденции, което от своя страна изисква все по усилена подготовка в лабораторни симулационни условия.

Друга важна стъпка към така наречената от Spetzler тиха революция (“The quiet revolution”) е въвеждането на микрохирургични техники, които заменят екартирането върху мозъчния паренхим с ригидни ретрактори и налага динамичната ретракция посредством микрохирургичните инструменти [260]. В проспективно проучване, включващо 83 пациенти, оперирани с мозъчни аневризми, Spetzler установява, че при 79 от тях, оперирани посредством динамична ретракция, липсват постоперативни мозъчни лезии на проведените контролни образни изследвания, за разлика от интервенциите с ригидни ретрактори, където се установяват между 8-36% наличие на лезии при контролните образни изследвания. “Динамичната” ретракция изисква известо раздвояване на вниманието на оператора, поради необходимоста от постоянен контрол както на върха, така и на проксималната част на инструментите. Друго предимство при “динамичната” ретракция е позволяване на бърза и лесна промяна на посоката и силата на екартиране. Според Spetzler “динамичната” ретракция следва да бъде правило в неврохирургията, като ригидната ретракция би трябвало да се използва селективно при определени случаи: протектиране на мозъчна тъкан; когато е необходимо и двете ръце на оператора на бъдат свободни; при продължителна мобилизация на мозъчен паренхим [260]. Разработването на интракраниален-екстракраниален байпас е друг важен напредък, който прави микрохирургията на комплексни и сложни аневризмални разширения конкурентна на бързо развиващите се ендоваскуларни техники [230, 242].

При внимателен поглед върху резултатите от двете големи проучвания ISAT и BRAT, е важно да се има предвид, че изхода от заболяването при пациентите не е взето предвид зависимост от локализация на аневризмалното разширение, което затруднява взимането на най-доброто решение относно поведението при пациенти с аневризми на средна мозъчна артерия. Значителният ръст в броя на пациентите с аневризми на средна мозъчна артерия третирани посредством ендоваскуларната техника, особено след публикуване на резултатите от ISAT, показва нарастващ интерес към проучване на възможностите за използване на ендоваскуларната техника, като алтернатива при лечението на тези аневризми [38, 41, 121, 138, 149, 266, 268].

Впоследствие различни автори демонстрират добри и много добри резултати при хирургичното клипсиране при лечението на неруптурирали аневризми на средна мозъчна артерия, като в серията си Regli доклавдва до 88% добри и много добри резултати. Van Dijk докладва добри резултати при 80% от 77 микрохирургично оперирани руптурирали аневризми и при всички 19 неруптурирали аневризми, като пълна оклузия на аневризмалното разширение е установена при 89% от пациентите. В друго проучване, включващо голяма серия 339 неруптурирали аневризми при 263 пациенти, Morgan демонстрира обща хирургична заболеваемост и смъртност от 5%, като 95% от пациентите постигат добър или отличен резултат на 6 седмици след операцията (виж табл. 73).

Таблица 73. Микрохирургични серии включващи аневризми на средна мозъчна артерия

Авторски колектив	Период	Брой пациенти	Средна възраст	САХ	Размер на аневризмата	Проследяване (месеци)	Клиничен изход	Степен на оклузия	Последваща терапия
Suzuki [254]	1961-1981	413	-	259 (97,7 %)	-	0[b]	85%	-	-
Rinne [217]	1977-1992	561	48,9	513 (1,4 %)	2–7 mm: 141 8–14 mm: 104 15–24 mm: 38 ≥25 mm: 17	12	62% GOS≤2)	-	-
Ogilvy [195]	1985-1989	62	-	-	-	1	82,3%	-	-
Morgan [183]	1989-2009	263	52,7	0 (0%)	<7 mm: 153 7–14 mm: 81 15–24 mm: 26 ≥25 mm: 20	1,5	94.7 % (mRS ≤1)	-	-
Rodriguez-Hernandez [222]	1997-2010	543	55,3	282 (51.9 %)	"Гигантски": 30	46.8	САХ: 92.0 % Неруптурирали: 72.0 % (mRS ≤2)	98.3%	3.8%
Van Dijk [58]	2001-2006	105	52,3	77 (73.3 %)	<6 mm: 37 6–10 mm: 54 >10 mm: 25	56.4	80 % (mRS ≤2)	89%	-
Choi [41]	2007-2010	125	58	0 (0.0 %)	<5 mm: 89 5–10 mm: 54	22.5	100.0 %	95,8%	-

Rodriguez изказва предположението за потенциална пристрастност при подбора на пациенти, което благоприятства постигането на максимален резултат в групата на ендоваскуларно третираните пациенти. Резултатите от лечението се основават от институционалната политика или предпочитанието на хирурга за избор на лечение. В серия от 631 аневризми на средна мозъчна артерия, третирани с политика „clip first“, добри или непроменени функционални резултати са постига при 93% от пациентите с неруптурирали аневризми и при 87% от пациентите с субарахноидален кръвоизлив вследствие на аневризмална руптура. В серията 282 аневризми (51,9%) са руптурирали, а 261 (48,1%) са неруптурирали. Аневризмите на средна мозъчна артерия са третирани посредством клипсиране (88,6%), тромбектомия и последващо клипсиране (6,2%) и байпас, с последваща аневризмална оклузия (3,3%). Пълна облитерация е постигната при 620 от аневризмалните разширения (98,3%). От тях (89,7%) от пациентите са подобрени или непроменени след терапията, със смъртност от 5,3% и заболеваемост от 4,6%. Добри резултати са наблюдавани при 92,0% от пациентите с неруптурирали и 70,2% с руптурирали аневризми., като автора свързава по-лошите резултати с наличието на аневризмална руптура ($p = .04$), лоша клинична степен ($p = .001$), гигантски размер ($p = .03$) и декомпресивна краниектомия ($p < .001$) [231]. Редица авторите установяват, че 93% от неруптурираните аневризми изискват хирургично клипсиране и стигат до извода, че въпреки напредъка в ендоваскуларните процедури, хирургичното лечение все още трябва да се счита за стандарт при лечение на аневризмите с тази локализация [73, 222].

За разлика от анатомичните съображения, благоприятстващи микрохирургичното лечение на аневризмите на средна мозъчна артерия, ендоваскуларният метод трябва да преодолее техническите предизвикателства по отношение на уникалните анатомични характеристики на тези аневризми. Аневризмите на средна мозъчна артерия са локализирани предимно проксимално на М1-сегмента или на бифуркация прехода на М1 към М2-сегмента, която е относително дистална и неблагоприятно за провеждането на ендоваскуларно лечение. Стесняването на артериалния лумен, започвайки от проксималната част на артерията, също създава предизвикателства за ендоваскуларните процедури при въвеждането на микрокатетри с по-голям диаметър в отдалечените сегменти на артерията. От друга страна, повечето аневризми на средна мозъчна артерия се представят с широки шийки, което се считат за трудност при извършването на ендоваскуларната емболизация. Въпреки това, с все по-агресивното настъпване на ендоваскуларната техника и устройства, приемането на политика „coil first“ в редица центрове, включително и на-

шия, води до ниска микрохирургична активност. Това от своя страна компрометира микрохирургичните умения и се разглежда като потенциална причина за спад на благоприятни микрохирургични резултати в настоящи и бъдещи изследвания [41]. (виж табл. 74).

Таблица 74. Ендоваскуларни серии включващи аневризми на средна мозъчна артерия

Авторски колектив	Период	Брой пациенти	Средна възраст	САХ	Размер на аневризмата	Проследя-ване (месеци)	Клиничен изход	Степен на оклузия	Последваща терапия
Suzuki [257]	1990-2007	115	55,1	28 (41,7%)	< 10 mm: 81 11-25 mm: 22 > 25 mm: 12	15,5	82,6% (mRS ≤2)	46%	10%
Bracard [23]	1992-2001	140	-	73 (48,0%)	< 4 mm: 37 4-10 mm: 90 11-20 mm: 12 > 20 mm: 13	51,6	89,3% (GOS≤2)	84,2%	9,1%
Motimer [184]	1996-2012	295	53,7	242 (82%)	< 10 mm: 232 11-24 mm: 64 ≥ 25 mm: 4	35	87,1 (GOS≤3)	69,4%	30,5%
Kadkhodayan [126]	1996-2013	292	56,5	95 (27,5%)[f]	6.6 mm	24	97,1%[g]	68,5%	8,2%
Iijima [109]	1998-2002	137	48	72 (46,8%)[h]	7 mm	15	89,8% (mRS≤3)	77,2%	20%
Vendrell [270]	1999-2006	153	49,5	98 (64,1%)	7 mm: 104 7-12 mm: 59 13-24 mm: 11 ≥25 mm: 0	50	92,9% (mRS ≤2)	64%	27,2%
Doerfler [60]	2001-2005	31	48,3	15 (48,4%)	< 6 mm: 24 6–10 mm: 7 > 10 mm: 7	6	82,4%	86,8%	20,0%
Brinjiki [26]	2002-2009	30	45,2	0 (0%)	-	≥3	-	42,9%	-

Regli и съавт. описват първата серия сравняваща двата метода на лечение на аневризми на средна мозъчна артерия, като съобщава за неуспешна емболизация при 85,0% от пациентите, като само при двама пациенти е било успешно емболизирането посредством койлиране, следвайки политика „coil first“. Трябва да се има предвид, че това проучване е проведено в началото на ендоваскуларната ера, както и че е насочено само към неруптурирали аневризми. Въпреки отличните хирургични резултат, постигнат само с 3% заболеваемост, основното ограничение на това проучването е, че кохортата включва пациенти от 1993 до 1997 г., което предполага, че изследването е представително за остарелите ендоваскуларни техники и устройства [223].

Едно от последните проучвания, проведено от Diaz през 2014 г., като критериите за подбор на пациентите водят до умерен недостатък по отношение на микрохирургичното клипсиране, тъй като в нея са включени само големи неруптурирали аневризми с неблагоприятно морфология. Стратегия „coil first“ е приложена за всички пациенти с руптурирали аневризми при липса на контраиндикации. Наблюдаваните резултати са сравними, като в групата на ендоваскуларно третираните лоши резултати се наблюда-

ват в 10,0%, а в групата на микроневрохирургично клипсираните 5,9%. Прави впечатление и високата честота на пациенти със субарахноидна хеморагия включени в нашето проучването 48,1%, както и предпочитанието руптурираните аневризми да бъдат третирани посредством микрохирургично клипсиране, като 63.3% от оперираните посредством клиспиране пациенти са били в условието на САХ. Въпреки това докладваните резултати от 76,3% с добър клиничен изход от заболяването са съпоставими с докладваните в литературата. Колкото до реканализациите и провеждането на последваща лечение съществува шанс за повторно третиране в групата на ендоваскуларно третираните пациент за 9-месечен период на проследяване в 14% от случаите [70]. Идентични резултати получаваме и в нашата серия, като в групата на руптурираните аневризми честотат на реканализацията достига до 25% при проследяването на първата година. Въпреки че не се наблюдава значителна разлика в клиничните резултати при проследяването, ендоваскуларната техника все още е свързана с по-високата честота на процедурни усложнения и по-висок процент на необходимост от повторно лечение. (виж табл. 75).

Таблица 75. Микрохирургияни и ендоваскуларни серии, включващи аневризми на средна мозъчна артерия

Авторски колектив	Период	Брой пациенти	Средна възраст	САХ	Размер на аневризмата	Проследяване (месеци)	Клиничен изход	Степен на оклузия	Последваща терапия
Regli [214]	1993-1997	30	45,2	0 (0%)	<6 mm: 18 6-10 mm: 11 11-25 mm: 4 >25 mm: 1	0	-	E: 15% S: 100%	-
Güresir [93]	1999-2009	E: 59 S: 271	E: - S: 50,4	E: 38 (64,4%) S: 163 (60,1%)	E: 7mm S:7mm	60	E: 69,5% S: 71,2%	E: 65% S: 98%	E: 6,8% S: 0%
Taha [259]	2001-2004	133	60,28	53 (39,8%)	7,21 mm	26,7	SAH E: 62% S: 44% UR E: 93% S: 81%	E:57,5% S: 81,4%	-
Diaz [56]	2005-2010	E: 50 S: 34	E: 57,7 S: 57,7	E: 10 (20%) S: 9 (26,5%)	E: 7,12 mm S: 6 mm	9,02	E: 90% S: 94,1%	E: 86% S: 95%	E: 14% S: 0%
Kim [137]	2008-2011	E: 30 S: 78	E: 56,7 S: 58,5	E: 3 (10%) S: 9 (11,5%)	-	0,25-6	E: 86,7% S: 93,5%	E: 93% S: 92%	-
Настоящо проучване	2013-2019	134 E: 74 S: 60	SAH E: 51,8 S: 49,4 UR E: 56,7 S: 48,5	65 (48,1%) E: 27 (36,5%) S: 38 (63,3%)	-	12	SAH E: 60,7% S: 76,3% UR E: 92% S: 95,5%	SAH E: 89,3% S: 92,1% UR E: 70 % S: 86,4 %	SAH E: 7 (25,9%) S: 0% UR E: 2 (4,3%) S: 0%

Данните в сравнителни проучвания и мета-анализи за лечение на аневризма на средна мозъчна артерия показват леко до умерено предимство на микрохирургичното клипсиране пред ендоваскуларната техника [36, 70, 224, 309]. Последните години поради наличието на продължаващи дебати относно поведението при такъв тип пациенти са проведени няколко мета-анализа.

В проведения от Lanzino метаанализ на 3 проспективни контролирани проучвания (Finnish Study, ISAT, BRAT) събраните данни показват, че на първата година от проследяването групата на пациентите, при които е проведено ендоваскуларно лечение са по-добри, като няма разлика в смъртността между двете групи пациенти. Също така става ясно че процентно честотата на рехеморагия в рамките на първия месец е по-висока при пациентите третирани посредством ендоваскуларния метод, като трябва да се имат предвид по-горе изтъкнатите недостатъци на проучването ISAT [157].

Метаанализът, проведен от Li et al., включва 4 ретроспективни, 7 проспективни кохортни проучвания, 14 ретроспективни кохортни проучвания и 2 амбиспективни кохортни проучвания резултатите при проследяването на първата година са идентични с тези получени от Lanzino. Въпреки това няма разлика в резултатите между групите в нерандомизираните контролирани проучвания. Допълнителният анализ показва по-висока честота на рехеморагия след ендоваскуларно койлиране ≈ 2–3% срещу 1% при микрохирургично клипсиране, което съответства и на по-добрата степен на пълна оклузия постигната при 84% микрохирургично клипсиране срещу 66,5% ендоваскуларно емболизирани. Процентните усложнения както и смъртността при проследяването на 1 година не се различават значително между двете изследвани групи. Освен това метаанализа също установява, че вътреболничната смъртност не се различава значително между двете групи на ендоваскуларно третирани и микрохирургично клипсирани. Прогнозата не се повлиява значително от лечението при пациенти с аневризми както на комплекса предна мозъчна/предна комуникантна артерия така и на средна мозъчна артерия, като насоките на European Stroke Organization (ESO) са пациентите с аневризми локализирани в областта на средна мозъчна артерия да се лекуват за предпочитане посредством клипсиране [163].

Резултатите, публикувани от метаанализа на Blackburn 2014 г., включват 1891 неруптурирали аневризми на средна мозъчна артерия, като при 1052 е осъществено микрохирургично клипсиране и при 839 е извършена ендоваскуларна

облитерация. Средната проследяемост при пациентите е 6-9 месеца, като пълна оклузия се наблюдава при 95,5% от пациентите, при които е извършено микрохирургично клипсиране и 67,8% при ендоваскуларно третираните, като не се наблюдава значима разлика между изходния клиничен статус при пациентите от двете групи [36]. В нашето проучване, включващо 72 неруптурирали аневризми установихме степен на оклузия (RROC I и II степен) при 86,4% от микорхирургочно клипсираните и 70% от ендоваскуларно третираните, като не установяваме статистически значима разлика между групите.

В друг метаанализ, включващ 789 пациенти, разделени в две групи в зависимост от извършената оперативна интервенция, съответно 645 от тях са клипсирани и 144 емболизирани. Резултатите в групата на емболизираните пациенти са асоцирани с по-висока честота на реканализации и последващо повторно оперативно лечение (OR = 104.926; 95% CI: 12.931 to 851.379; P<0.001) и по-високата честота на постоперативни усложнения (OR = 3.157; 95% CI: 1.239 to 8.048; P= 0.016) в сравнение с групата, при която е осъществено микрохирургично клипсиране. Освен това, хирургичното клипсиране е свързано с по-висока степен на пълна оклузия (OR = 0,349, 95% CI: 0,140 до 0,872; P = 0,024) [296].

И двете хирургични техники са доказали своята безопасност и ефикасност при лечението на аневризмални разширения в областта на средна мозъчна артерия, като пациентите с руптурирали аневризми лекувани посредством ендоваскуларната техника, показват по-голяма склонност към реканализация при проследяването и необходимост от последващо лечение [310]. В сравнение с ендоваскуларното лечение, хирургичното клипсиране на аневризмалната шийка както на руптуриралите, така и на неруптуриралите аневризми на средна мозъчна артерия води до значително по-висока степен на пълна оклузия и по-малка вероятност за разрастване [21, 55].

По-скорошна серия от случаи на ендоваскуларно лечение на аневризми на средна мозъчна артерия включва резултати от техниките за ремоделиране на аневризмалната шийка, като Vendrell описва резултатите от осъществяването на ендоваскуларни емболизации посредством стент-асистирано койлиране при 47 аневризми на средна мозъчна артерия, като резултатите при тях са с технически успех от 96% и честота на заболеваемост от 4,3%. В това проучване 20% от пациентите са развили тромбоза на стент, която вероятно е вторична поради пропуски в

провеждането на антиагрегантна терапия [278]. В серия от 23 последователни пациенти, подложени на ендоваскуларна емболизация посредством стент-асистирано койлиране при неруптурирали аневризми на средна мозъчна артерия, Fields описва четири перипроцедурни усложнения (една интрапроцедурна руптура и три преходни исхемични нарушения). При проследяването на 1-вата година при ангиографското изследване се установява пълна оклузия при 67% от пациентите, при 17% от пациентите се установява наличие на остатък от аневризмалната шийка и остатъчно изпълване на аневризмалното разширение в други 17% [83]. В ретроспективно проучване на 100 последователно третирани аневризми на средна мочъчна артерия, лекувани посредством емболизация с помощта на стент асистирано койлиране, Johnson описва успешното използване на стент във всички случаи. Като за цялата серия се наблюдава един случай на утежняване в неврологичната симптоматика и смърт при един пациент. При проследяването на 6 месеца на контролните ангиографски изследвания при 85 от аневризми се демонстрира пълна оклузия в 90,6% от случаите, като остатъчна пълнене се наблюдава в областа на аневризмална шийка в 3,5% и резидуално аневризмално разширение в 5,9% от пациентите [132]. В нашето проучване в групата на ендоваскуларно третираните неруптурирали при 24 пациента беше използван метод посредством стент/балон асистирано койлиране като в 88% беше постигнат добър ангиографски резултат постоперативно, като наблюдаваме при двама от пациентите перипроцедурни усложнения – интрапроцедурна аневризмална руптура.

Резултатите от мултицентричното проучване на Diestro с използването на пренасочващи кръвотока стентове при лечението на аневризми на бифуркация на средната мозъчна артерия авторите съобщават за резултатите от 54 аневризми на средна мозъчна артерия, лекувани със стентове пренасочващи кръвотка, при които е постигната пълна оклузия на аневризма в 55,6% от случаите, с честота на повторно лечение от 9,3% и перипроцедурни тромбоемболични усложнения в 16,7% [71]. Комбиниран анализ на 3 големи проучвания за използващи “flow-diverter” стентове съобщава за пълна степен на оклузия на аневризма от 85,5% при проследяване след 1 година. Резултатите от тези сборни данни и други доклади преобръщат използването на този тип пренасочващи кръвотока стентове като основна терапия за големи неруптурирани аневризми в проксималната част на вътрешната каротидна артерия. Въпреки това и въпреки нарастващия опит с този тип устройства използването на отклоняващи кръвотока стентове за други места, като

бифуркацията на средна мозъчна артерия, не е постигнало същите впечатляващи резултати като тези по-ранни проучвания. Може би един от най-значимите ограничаващи фактори са анатомичните съображения, които правят аневризмите на това място особено трудни за лечение с този вид стентове [139]. Известно е, че наличието на голям съд със странични разклонения намалява ефективността на пренасочване на потока. Поставянето на „flow-diverter" стентове за пренасочване на кръвотока в точките на бифуркация след Вилизиевия кръг има потенциален риск от артериална оклузия. Благодарение на механичните свойства на стента, градиентът на налягане през стентирания клон е намален и ако „конкуренцията на кръвотока" от колатералния клон е добре представено, артерията може да бъде запушена. Бифуркацията на средна мозъчна артерия представлява анатомична конфигурация без директен колатерална артериална връзка, а анастомозното кръвообращение е представено само с кортикопиални клонове. Diestro et al. съобщават, че 82,6% от поставените стентове са затворили горния или долния клон на средна мозъчна артерия след бифуркацията. Без допълнително койлиране, което присъства само в 20,4% от случаите в тази серия, е малко вероятно отклоняването на кръвотока да бъде ефективно на това място [71]. Следователно не е изненадващо, че степента на пълна оклузия на аневризма е драстично по-ниска от 85,5%, докладвани в големи серии. Под внимание трябва да бъде взет и високият процент на усложнения при ендоваскуларна терапия на това място; тромбоемболичните усложнения са по-високи в текущата кохорта и други проучвания, отколкото при микрохирургични серии на аневризми на средна мозъчна артерия [31, 39, 169, 276]. В допълнение, ремоделирането на затворените артерии води до забавен кръвоток или артериално стесняване, което е налице в около 25% от случаите. Сред големите серии използващи „flow-diverter" стентове за пренасочване на кръвотока, покриващи клонове на вътрешнтата каротиодна артерия, честотата на оклузия на страничния клон е близо до 18% за задната комуникантна артерия и 5% за офталмологичните и предна хороидална артерии, с честота на свързаните симптоми близо до 1%. Въпреки нарастващия опит с пренасочващи кръвотока устройстваи разработването на по-безопасни дистални системи за достъп и нови допълнителни ендоваскуларни устройства, съвременните интервенционални рентгенолози трябва да сравняват резултатите с откритата микроневрохирургия. В допълнение по-стари данни за лечението на неруптурирани аневризми на средна мозъчна артерия, които показват

значително превъзходство пред ендоваскуларното лечение [222]. Микрохирургичното лечение на аневризми на средна мозъчна артерия в по-нови серии се оказа изключително ефикасно и безопасно, с процент на пълна оклузия над 98 % и процент на свързани с лечението усложнения от 5,7% [231]. Като се има предвид ефективността на микрохирургичната операция, пренасочването на кръвотока при аневризми на средна мозъчна артерия може да бъде по-подходящо като спасителна техника при тези аневризми, изискващи повторно лечение, за които не е налична друга разумна опция. Въпреки това, когато този вид ендоваскуларна облитерация се прилага при внимателно подбрана група пациенти, могат да се постигнат високи нива на оклузия на аневризма и защита срещу повторна руптура.

С развитието на ендоваскуларната хирургия възникват все повече въпроси относно безопасността и ефективноста при използването на пренасочващите кръвния поток стентове т.нар. “flow-diverter stent” при лечението на аневризми на средна мозъчна артерия. Мета анализ осъществен от Cagnazzo през 2017г. включващ 12 проучвания с общо 244 аневризми на средна мозъчна артерия установяват оклузия при 78,7% (95% CI, 67.8%-89.7%), като усложнения свързани с лечението са 20,7% (95% CI, 14%-27,5%), като приблизително 10% са трайни, при смъртност около 2%. С това авторите заключават, че използването на този вид стенотве може да се използва като алтернативен метод на лечение, когато не е възможно извършването на класическото микрохирургично клипсиране. Въпреки това при добре подобрани пациенти този вид лечение може да постигне много добри резултати, с висока степен на оклузия на аневризмалното разширение и защита от повторно кървене. Прави впечатление, че повечето от неблагоприятните резултати са свързани с исхемични или тромбоемболични усложнения. В проучването също така се установи относително висока честота на оклузия (10%) и намален кръвоток (25%) на покрити клонове на средна мозъчна артерия, което води до неврологични симптоми при около 5% от пациентите. Тези констатации са важни и показват, че въпреки че отклоняването на кръвотока е ефективно лечение при аневризмите на средна мозъчна артерия пациентите трябва да бъдат внимателно подбрани, поради докладваните нива на заболеваемост, свързана с лечението [48].

В метаанализ на Toccaceli et al. (2020), сравняващ хирургичното лечение на неруптурирани сакуларни аневризми на средна мозъчна артерия с по-нови ендоваскуларни устройства, авторите уставновяват, че въпреки скорошните иновации, хирургичното лечение продължава да се свързва с по-високи нива на незабавна и

дългосрочна пълна оклузия. Въпреки това, разликата между двете техники за осигуряване на трайна оклузия на аневризмата намалява, тъй като в клиничната практика се въвеждат все по-нови инструменти. Честотата на основните усложнения и смъртността са сходни при двата метода. Съвременното лечение на неруптурираните аневризми на средна мозъчна артерия включва хирургични и ендоваскуларни възможности, всяка от които осигурява значителни предимства и недостатъци. През последните няколко години се наблюдава забележителна еволюция по отношение на техниката и ендоваскуларните устройства. Въвеждането първо на стентове пренасочващи кръвотока и след това на интраваскуларни устройства потенциално разшири набора от инструменти, достъпни за ендоваскуларните неврохирурзи. Досега проучванията сравняваха микрохирургичното клипсиране с ендоваскуларна емболизация посредством койлиране, без да се вземат предвид някои от най-новите постижения. Въпреки че метаанализ на Toccaceli потвърждава предишни подобни проучвания, с по-нисък процент на реканализация след хирургичното лечение, изглежда, че по-новите ендоваскуларни инструменти представляват стъпка в правилната посока [274]. В проучване, което сравнява микрохирургично изрязване и ендоваскуларно лечение (койлиране със или без стентиране) на 92 руптурирани и неруптурирани аневризми на средна мозъчна, Schwartz et al. съобщават за 78,9% степен на оклузия за ендоваскуларната кохорта [245]. Johnson et al. през 2013 г. съобщават за 95,2% степен на оклузия при анализ на емболизация със стент-асистирана спирала на 100 аневризми на средна мозъчна артерия [132]. Този мета-анализ потвърждава подобрение в степента на пълна оклузия с по-нови ендоваскуларни инструменти; тези проценти все още са по-ниски от тези, наблюдавани при хирургично лечение, което предполага, че тези по-нови инструменти трябва да се използват с повишено внимание при лечение на неруптурирали аневризми и трябва да се използват за предпочитане само в онези случаи, в които съпътстващи заболявания, технически предизвикателства и предпочитанията на пациента могат да направят класическото микрохирургично клиспиране по-малко предпочитан избор. Сред по-новите ендоваскуларни техники, пренасочващи кръвотока и стент-асистираното койлиране осигуряват най-високи нива на оклузия, които са близо до 85% и 82%, съответно. Въпреки това, тези техники изискват използването на двойно антитромбоцитно лечение, за да се сведе до минимум рискът от исхемични събития. Друг мета-анализ на аневризми на средна мозъчна артерия,

лекувани с пренасочване на кръвотока, съобщава за 16% честота на исхемични усложнения, като около 8% са свързани с прекъсването на антиагрегантната терапия [274]. От друга страна, прекъсването на кръвотока посредством интрасакуларни устройства (WEB) е обещаваща стратегия, която не изисква двойна антитромбоцитна терапия, въпреки че формата и размерът на аневризмата са важни фактори, определящи възможността за използване на това устройство. Ендоваскуларният подход с новодостъпни устройства изглежда увеличава вероятността за добри функционални резултати след лечение в сравнение с операцията и би бил разумна опция за избрани аневризми на средна мозъчна артерия [173].

В международното проучване на неруптурирали аневризми (ISUIA) авторите установяват, че хирургичната смъртност е 2,3% на 30-ия ден и 3,8% на 1-та година от проследяването. За сравнение комбинираната заболеваемост и смъртност за 451 пациенти, лекувани посредством ендоваскуларния метод е 9,1% на 30 дни и 9,5% на 1 година [125]. Като неблагоприятни прогностични фактори водещи до по-голяма смъртност и заболеваемост са големите размери на аневризмите, аневризми локализирани в задна циркулация както и наличието на калцификати (независимо от размера) [33, 125]. В нашето проучване включващо 50 ендоваскуларно третирани неруптурирали аневризми наблюдаваме 4% смъртност, като анализирайки морфологичните характеристики на аневризмалните разширения установихме, че Aspect ratio и съотношението Dome/Neck ($p = 0,028$ и $p = 0,018$) влияят върху клиничния изход от заболяването.

На базата на проучвания на Hanal и Spetzler и последващото им модифициране от Andaluz те включват критерии, които определят аневризмите като комплексни. Тези критерии са следните [23, 108]: Размер на фундуса над 13мм или гигантски сакциформени аневризми (≥ 25 мм в диаметър); Локализация; Конфигурация – билобулирани; полилобулирани; Наличие на широка шийка – диаметър на шийката над 4 мм; обхващане от шийката на над 90% от диаметъра на съда; съотношение сак/шийка под 1,5; атеросклеротични плаки или калцификати; Клонове излизащи от аневризмата; Основната артерия е част от аневризмата; “Blister like” или дисециращи аневризми; Структура на аневризмалната стена – наличиен на калцификати; наличие на пристенна тромбоза; Отсъствието на колатерална циркулация; Ангажиране на прилежащите нервни структури (ЧМН); Предхождаща оперативна интервенция. В нашето проучване на базата на тези критерии 87% са определени като комлексни.

Съотношението височина на аневризмалния купол и аневризмална шийка (Aspect ratio) може да се използва също като независим предиктор за типа на лечение, като се изчислява, че 89% от аневризмите със съотношение ≤1,2 се нуждаят от допълнителни устройства за извършването на успешна емболизация посредством койлиране [40].

При стойности ≤ 1,2 по този критери в нашето проучване 36 от аневризмите са неблагоприятни за ендоваскуларните методи на лечение, като от тях 9 са клипсирани и 25 са емболизирани – в 2 от ендоваскуларните случаи е била необходима реемболизация поради реканализация при проследяването. В един от случайте е направен опит за ендоваскуларна емболизация, които е бил неуспеше и пациента е насочен за микрохирургично лечение.

От друга страна, установихем в проучването, че съотношението височина на аневризмалния фундус към аневризмалната шийка (Aspect ratio) може да окаже влияние върху степента на оклузия оценена по скалата на Реймънд-Рои, като установихме стойности на aspect ratio (AR) между 1,46 и 1,60, при които се установява пълна оклузия RROC Клас I в 80,0% от случаите (p = 0,006). Това може да служи като предиктор за успеваемоста при провеждането на оперативно лечение.

Необходими са големи проспективни проучвания за сравняване на хирургичните резултати и съвременните ендоваскуларни стратегии. Това в съвременните условия на развиващата се с високи темпове ендоваскуларна индустрия би било изключително трудно и представлява съществен риск от наличието на пристрастност при провеждането на последващи проучвания.

Недостатъци на проучването

Това проучване е ограничено от дизайна на ретроспективното проучване и небалансираното разпределение на пациентите между групите на микрохирургично клипсираните и ендоваскуларно третираните случаи. Въпреки че характеристиките на аневризмата са сравними между 2-те групи, не можем да изключим отклонение при подбора, както и самото предпочитание на пациентите за извършване на ендоваскуларна интервенция. По-специално, комплексните аневризми с типичните морфологични характеристики може да са били лекувани за предпочитане чрез микрохирургично клипсиране, което може да е в полза на ендоваскуларната група по отношение на честотата на усложненията и ангиографските резултати. В допълнение, аневризмите в ендоваскуларната група са лекувани с различни

ендоваскуларни устройства и техники и броят на случаите за специфична ендоваскуларна техника е умерен, което прави директното интермодално сравнение трудно. Тъй като това беше едноцентрово проучване, успехът на лечението зависеше и от опита на лекуващите хирурзи и невроинтервенционистите. Прави впечатление и хетерогенността в групата на микрохирургично клипсираните аневризми по отношение на опита на различните оперативни екипи, извършващи оперативното лечение. И накрая, проследяването беше обвързано с 12-месечно проследяване. Възможно е степента на реканализация, наблюдавана след ендоваскуларно лечение, да се повиши при дългосрочно проследяване, докато клипсираните аневризми могат да демонстрират по-дълготрайна оклузия. Въз основа на това проучване става ясно, че самата локализация на аневризмите на средна мозъчна артерия не е противопоказание за ендоваскуларна третиране. Въпреки това, честотата на периоперативни руптури и тромбоемболични усложнения не е за пренебрегване. Освен това честотата на повторно лечение поради рецидив се доближава до 5% в групата на неруптурираните и 25% в групата на руптурираните. Тези съображения трябва да се имат предвид, когато се препоръчва ендоваскуларно лечение вместо микрохирургично клипсиране при лечение на аневризми на средна мозъчна артерия.

VI. ИЗВОДИ И ЗАКЛЮЧЕНИЕ

Изводи – Неруптурирали аневризми

Анализът на резултатите **не показва наличието на разлика в изхода от лечение** в групата на неруптурираните аневризми третирани посредством двата метода на лечение оценено по mRS (p = 0,988), **резултатите от образно-диагностичното проследяване оценени по RROC** (p = 0,413)**, както и клинично значимите усложнения** (p = 0,847).

Аневризмалната морфология **влияе** върху изхода от лечение в групата на неруптурираните аневризми, като AR (p < 0,05) и D/N ratio (p < 0,05) влияят върху клиничния изход и честотата на усложнения в групата на неруптурираните аневризми, а размер на аневризмалната шийка влияе върху степента на облитерация и провеждането на реоперация (p < 0,05) в групата **на неруптурираните аневризми**

Анализът на резултатите показва, разлики при различните **ендоваскуалрни техники** и резултатите от образно-диагностичното проследяване оценени по RROC, като се **установява статистическа значима разлика между групите** при изписването (p = 0,000) и при проследяването на 6-ти месец, (p = 0,001).

Изводи – Руптурирали аневризми

Анализът на резултатите **не показва** да има разлика в изхода от лечение в групата на руптурираните аневризми третирани посредством двата метода на лечение (p = 0,395), **резултатите от образно-диагностичното проследяване оценени по RROC** (p = 0,366)**, както и клинично значимите усложнения** (p = 0,208).

Анализът на резултатите в групата на **микрохирургично клипсираните и ендоваскуларно третираните** аневризми показва наличието на статистическа значима връзка между фактора „степен на предоперативна неврологична увреда“ и клиничните резултатите / наличието на неврологични и постоперативни усложнения.

Установяваме статистически значими разлики при използваните **ендоваскуалрни техники** и резултатите от образно-диагностичното проследяване оценени по RROC между групите при изписването (p = 0,004), както и наличието на постоперативни и неврологични усложнения (p = 0,003).

Установявам статистически значими разлики в групата на ендоваскуларно третираните в зависимост от **наличието на интрапаренхимен хематом** и наличието на постоперативни и неврологични усложнения и клиничния изход (p = 0,003), като наличието на интрапаренхимен хематом води до повишаване честотата на услжоеннията и неблагоприятния клиничен изход от заболяването.

Аневризмалната морфология **ВЛИЯЕ** върху изхода от лечение като размера на аневризмалната шийка, (p = 0,043) влияе върху честотата на усложненията в групата на руптурираните аневризми.

Изводи - Aspect ratio

От осъществения анализ на съотношението височина на аневризмалния фундус към аневризмалната шийка (Aspect ratio), установихме влиянието му като **независим предиктор за трудност при извършване на ендоваскуларно лечение** като **стойности на aspect ratio (AR) ≤ 2,17**, могат да определят аневризмалните разширения като **неблагоприятни за провеждане на ендоваскуларно лечение** (p = 0,017).

От осъществения анализ на съотношението височина на аневризмалния фундус към аневризмалната шийка (Aspect ratio) и влиянието му върху степента на оклузия оценена по скалата на Реймънд-Рои установихме **стойности на aspect ratio (AR) между 1,46 и 1,60**, при които **се установява пълна оклузия RROC Клас I в 80,0% от случаите** (p = 0,006).

Имайки предвид постигнатите резултати можем да използваме геометричните характеристики на аневризмалните разширения и по-специално Aspect ratio като ценен инструмент при вземане на решение за провеждане на оперативното лечение.

Заключение

Въз основа на това проучване става ясно, че самата локализация на аневризмите на средна мозъчна артерия не е противопоказание за ендоваскуларно третиране, като трябва да се вземат предвид морфологичните характеристики на аневризмалното разширение. Въпреки това, честотата на периоперативни руптури и тромбоемболични усложнения не е за пренебрегване. Освен това честотата на повторно лечение поради рецидив в нашата серия се доближава до 5 % в групата на неруптурираните и 25 % в групата на руптурираните. Тези съображения трябва да

се имат предвид, когато се препоръчва ендоваскуларно лечение вместо микрохирургично клипсиране при лечение на аневризми на средна мозъчна артерия.

В резултат на проучването, проведено от Molyneux et al. 2015 г., концепцията за аневризмалната хирургия се промени изцяло в редица страни включително и в България. Последните години се наблюдава заплшителната тенденция за намалаване на микрохирургичните операции поради редица причини, като се задейства каскада от промени, водеща в крайна сметка до тази негативна тенденция. Политиката на Националната здравно осигурителна каса (НЗОК) води до недофинансирането на микрохирургичното лечение, като, от друга страна, фаворизира ендоваскуларните процедури, чието финансиране е разпределено между НЗОК и Министерството на здравеопазването. Това поставя и финансовия въпрос както пред пациента, така и пред лекарите. В резултат на тази политика и на липсата на достатъчно висока оперативна активност в сферата на съдовата патология последното десетилетие води до влошаване на нивото на компетентност на наличните съдовиневрохирурзи, като по този начин се ограничава и възможността да се подготвят нови кадри сред младите и обучаващите се неврохирурзи.

Въпреки разработването на все по-новите устройства за ендоваскуларно лечение не е потвърдено превъзходството на ендоваскуларния пред микрохирургичния метод. Необходими са допълнителни изследвания за потвърждаване на твърдението, че ендоваскуларното може да бъде използвана като алтернативна на хирургичното лечението като за в бъдеще все повече ще се затрудни провеждането на подобни проучвания поради постоянно въвежданите в експлоатация нови и нови ендоваскуларни устройства.

Вследствие на едно проучване (ISAT) променило завинаги разбиранията за лечение на мозъчни аневризми, което е проведено в условията, при които двата метода са били еднакво ефективни и допълващи се, пациентите и хирурзите са имали възможност да избират, кои от двата метода в зависимост от индивидуалните характеристики на пациента ще бъде по-ефективен и безопасен. Провеждането на едно такова проучване е турдно постижимо, като по този начин възникват морално етични въпроси. Дали пациентите получават адекватно лечение или получават това което е наложено от индустрията? Възможно ли е да направим правилния избор при подбора на лечението на пациентите с аневризми на средна мозъчна артерия ако имаме само една алтернатива?

VII. ПРИНОСИ НА ДИСЕРТАЦИОННИЯ ТРУД

1. За пръв път в България е осъществен многофакторен сравнителен анализ на резултатите при лечението на аневризми на средна мозъчна артерия, третирани посредством двата основни метода на лечение.
2. Осъществен е анализ на резултатите от проведените оперативни техники на базата на морфологичните характеристики на аневризмалните разширения.
3. Осъществен е анализ на постоперативните усложнения при лечението на аневризми на средна мозъчна артерия, третирани посредством двата основни метода на лечение.
4. Осъществен е анализ на влиянието на съотношението височина на аневризмалния фундус към аневризмалната шийка (aspect ratio) при пациенти с аневризми на средна мозъчна артерия и степента на оклузия, оценена по скалата на Реймънд-Рои.
5. Осъществен е анализ на на влиянието на съотношението височина на аневризмалния фундус към аневризмалната шийка (aspect ratio), като независим предиктор за трудност при извършване на ендоваскуларно лечение при пациенти с аневризми на средна мозъчна артерия.
6. За пръв път в България е осъществен практически курс, акредитиран към Българския лекарски съюз, с използването на 3Д принтирани неврохирургични симулатури.

VIII. ПУБЛИКАЦИИ, СВЪРЗАНИ С ДИСЕРТАЦИОННИЯ ТРУД

1. Цонев Хр., Бусарски А., Христов Хр. Аневризми на средна мозъчна артерия – сравнение между микрохирургично клипсиране и едноваскуларно лечение в една институция Българска Неврохирургия година 2021, том 26, брой 3-4 ISSN: 1310-2206
2. Hristo Tsonev, Assen Bussarsky, Stanimir Sirakov, Krasimir Minkin, Kristian Ninov, Elis Filipova, Vasil Karakostov, Hristo Hristov Management of mirror middle cerebral artery aneurysms: surgical results and morphological parameters *Turkish Neurosurgery,* doi: 10.5137/1019-5149.JTN.40671-22.3
3. Stanimir Sirakov, Alexander Sirakov, Hristo Tsonev, Hristo Hristov Ruptured Intracanalicular Ophthalmic Artery Aneurysm Treated with Low Profile Flow Diverter Device. *Clin Neuroradiol* **30**, 177–180 (2020). Doi:10.1007/s00062-019-00792-2

Участия в конгреси

1. Сираков Ст., Сираков А., Нинов К., Цонев Х., Христов Х., Минкин К., Каракостов В. Ендоваскуларно лечение на аневризми с широка шийка в остър стадий на субарахноидна хеморагия. Национална конференция по Неврохирургия, Правец 2019г.
2. H. Tsonev, A. Bussarsky, S. Sirakov, K. Minkin, K. Ninov, E. Tsoneva, V. Karakostov, H. Hristov. Mirror middle cerebral artery aneurysms: anatomic characteristics and treatment options EANS Belgrade, Serbia 2022

IX. БИБЛИОГРАФИЯ

1. Бусарски В., Маринов М., Рангелов Хр., Джендов Ст. (1995) Инфраклиноидни интракраниални каротидни аневризми. Българска Неврохирургия 3–11

2. Вълканов П., Анкабаков Ат., Шишков Ш., Цанев Пл., Николов Н., Димов П., Пенков Р., Минева П., Молев Б., Апостолова М. (1997) Нашия опит в хирургичното лечение на мозъчните аневризми. Българска Медицина 30–32

3. Габровски Ст., Поптодоров Г., Кръстев Е., Ценков Л., Узунов К., Атанасов Вл., Савов Е. (2000) Ранни резултати от хирургичното лечение на 228 болни с мозъчни аневризми. Българска Неврохирургия 19–22

4. Карагьозов Л. (1983) Транскраниален-трансорбитален оперативен достъп към аневризмите на предната част на Вилизиевия кръг. Неврология, психиатрия, неврохирургия 119–124

5. Ефтимов Т, Наков В (2014) Интракраниални аневризми. София

6. Карагьозов Л., Къркеселян А., Романски К., Бусарски В. (1983) Тежест на субарахноидния кръвоизлив и срокове за извършване на оперативното лечение при мозъчни аневризми въз основа на наблюдение върху 200 болни. Бюлетин НИНПН 82–83

7. Карагьозов Л., Къркеселян А., Романски К., Габровски Ст., Бусарски В., Карагьозов К. (1985) Микроневрохирургия. София

8. Карагьозов Л., Юлзари Р., Филипов Ф., Романски К. (1981) Микрохирургична техника при операции на мозъчни аневризми. Неврология псиахиат и неврохирург 102–107

9. Кумчев Я., Желязков Хр., Димитров З., Бояджиева М., Иванов И., Батаклиев Ив., Божилов Г., Балинов А., Коев Ил., Стоев Д., Райков Ст. (2000) Мозъчните аневризми – диагностика, хирургично лечение, резултати. Българска Неврохирургия 23–26

10. Къркеселян А., Бусарски В., Филипов Р. (1995) Аневризми на вертебробазиларната система. Българска Неврохирургия 44–52

11. Маринов М., Романски К., Бусарски В., Сираков Ст., Христо Хр., Бусарски А., Рангелов Хр., Каменов Б., Пенков М. (2013) Интракраниални аневризми: Съвременни тенденции в неврохирургичното третиране в една институция. Българска Неврохирургия 1–2

12. Наков В (2015) Резултати от ранното оперативно лечение на руптурирали мозъчни аневризми

13. Романски К: (1998) Микрохирургична анатомия и хирургични резу;тати при мозъчни аневризми.

14. Сираков Ст., Пенков М., Тодоров Ю., Минкин Кр., Христов Хр. (2017) Мозъчни съдови малформации – от диагностика до ендоваскуларно лечение. Медицина и физкултура, София

15. Сираков Ст., Сираков Ал., Пенков М., Нинов Кр., Христов Хр., Минкин Кр., Монов Д., Лилянов Н.: (2019) Ендоваскуларно лечение на мозъчни аневризми. Централна медицинска библиотека, Медицински университет - София, София

16. Abruzzo T, Shengelaia GG, Dawson RC, Owens DS, Cawley CM, Gravanis MB (1998) Histologic and morphologic comparison of experimental aneurysms with human intracranial aneurysms. AJNR Am J Neuroradiol 19:1309–1314

17. Adams HP, Kassell NF, Torner JC, Haley EC (1987) Predicting cerebral ischemia after aneurysmal subarachnoid hemorrhage: influences of clinical condition, CT results, and antifibrinolytic therapy. A report of the Cooperative Aneurysm Study. Neurology 37:1586–1591. doi: 10.1212/wnl.37.10.1586

18. Aenis M, Stancampiano AP, Wakhloo AK, Lieber BB (1997) Modeling of Flow in a Straight Stented and Nonstented Side Wall Aneurysm Model. J Biomech Eng 119:206–212. doi: 10.1115/1.2796081

19. Akgul E, Onan HB, Akpinar S, Balli HT, Aksungur EH (2016) The DERIVO Embolization Device in the Treatment of Intracranial Aneurysms: Short- and Midterm Results. World Neurosurg 95:229–240. doi: 10.1016/j.wneu.2016.07.101

20. Alexander E, Black PM, Liszczak TM, Zervas NT (1985) Delayed CSF lavage for arteriographic and morphological vasospasm after experimental SAH. J Neurosurg 63:949–958. doi: 10.3171/jns.1985.63.6.0949

21. Alreshidi M, Cote DJ, Dasenbrock HH, Acosta M, Can A, Doucette J, Simjian T, Hulou MM, Wheeler LA, Huang K, Zaidi HA, Du R, Aziz-Sultan MA, Mekary RA, Smith TR (2018) Coiling Versus Microsurgical Clipping in the Treatment of Unruptured Middle Cerebral Artery Aneurysms: A Meta-Analysis. Neurosurgery 83:879–889. doi: 10.1093/neuros/nyx623

22. Ammirati M, Bernardo A (1998) Analytical evaluation of complex anterior approaches to the cranial base: an anatomic study. Neurosurgery 43:1398–1407; discussion 1407-1408. doi: 10.1097/00006123-199812000-00081

23. Andaluz N, Zuccarello M (2011) Treatment Strategies for Complex Intracranial Aneurysms: Review of a 12-Year Experience at the University of Cincinnati. Skull Base 21:233–242. doi: 10.1055/s-0031-1280685

24. Anxionnat R, Bracard S, Ducrocq X, Trousset Y, Launay L, Kerrien E, Braun M, Vaillant R, Scomazzoni F, Lebedinsky A, Picard L (2001) Intracranial aneurysms: clinical value of 3D digital subtraction angiography in the therapeutic decision and endovascular treatment. Radiology 218:799–808. doi: 10.1148/radiology.218.3.r01mr09799

25. Appuzo M. (1994) Brain surgery: complication avoidance and management

26. Arat A, Cil B (2005) Double-balloon remodeling of wide-necked aneurysms distal to the circle of Willis. AJNR Am J Neuroradiol 26:1768–1771

27. Auer LM, Mokry M (1990) Disturbed cerebrospinal fluid circulation after subarachnoid hemorrhage and acute aneurysm surgery. Neurosurgery 26:804–808; discussion 808-809. doi: 10.1097/00006123-199005000-00012

28. Bakker NA, Metzemaekers JDM, Groen RJM, Mooij JJA, Van Dijk JMC (2010) International subarachnoid aneurysm trial 2009: endovascular coiling of ruptured intracranial aneurysms has no significant advantage over neurosurgical clipping. Neurosurgery 66:961–962. doi: 10.1227/01.NEU.0000368152.67151.73

29. Barrow DL (2004) Bad science ISAT: the impact on neurosurgical practice. Clin Neurosurg 51:126–131

30. Barrow DL (2011) Intraoperative Misadventures: Complication Avoidance and Management in Aneurysm Surgery. Neurosurgery 58:93–109. doi: 10.1227/NEU.0b013e3182275574

31. Becske T, Kallmes DF, Saatci I, McDougall CG, Szikora I, Lanzino G, Moran CJ, Woo HH, Lopes DK, Berez AL, Cher DJ, Siddiqui AH, Levy EI, Albuquerque FC, Fiorella DJ, Berentei Z, Marosfoi M, Cekirge SH, Nelson PK (2013) Pipeline for uncoilable or failed aneurysms: results from a multicenter clinical trial. Radiology 267:858–868. doi: 10.1148/radiol.13120099

32. Bederson JB, Connolly ES, Batjer HH, Dacey RG, Dion JE, Diringer MN, Duldner JE, Harbaugh RE, Patel AB, Rosenwasser RH (2009) Guidelines for the Management of Aneurysmal Subarachnoid Hemorrhage: A Statement for Healthcare Professionals From a Special Writing Group of the Stroke Council, American Heart Association. Stroke 40:994–1025. doi: 10.1161/STROKEAHA.108.191395

33. Bhatia S, Sekula RF, Quigley MR, Williams R, Ku A (2011) Role of calcification in the outcomes of treated, unruptured, intracerebral aneurysms. Acta Neurochir (Wien) 153:905–911. doi: 10.1007/s00701-010-0846-8

34. Biller J, Godersky JC, Jr HPA Management of aneurysmal subarachnoid hemorrhage.

35. Black PM, Tzouras A, Foley L (1985) Cerebrospinal fluid dynamics and hydrocephalus after experimental subarachnoid hemorrhage. Neurosurgery 17:57–62. doi: 10.1227/00006123-198507000-00009

36. Blackburn SL, Abdelazim AM, Cutler AB, Brookins KT, Fargen KM, Hoh BL, Kadkhodayan Y (2014) Endovascular and Surgical Treatment of Unruptured MCA Aneurysms: Meta-Analysis and Review of the Literature. Stroke Res Treat 2014:1–11. doi: 10.1155/2014/348147

37. Boussel L, Rayz V, McCulloch C, Martin A, Acevedo-Bolton G, Lawton M, Higashida R, Smith WS, Young WL, Saloner D (2008) Aneurysm growth occurs at region of low wall shear stress: patient-specific correlation of hemodynamics and growth in a longitudinal study. Stroke 39:2997–3002. doi: 10.1161/STROKEAHA.108.521617

38. Bracard S, Abdel-Kerim A, Thuillier L, Klein O, Anxionnat R, Finitsis S, et al. (2010) Endovascular coil occlusion of 152 middle cerebral artery aneurysms: initial and midterm angiographic and clinical results. J Neurosurg 112:703–8

39. Briganti F, Delehaye L, Leone G, Sicignano C, Buono G, Marseglia M, Caranci F, Tortora F, Maiuri F (2016) Flow diverter device for the treatment of small middle cerebral artery aneurysms. J Neurointerventional Surg 8:287–294. doi: 10.1136/neurintsurg-2014-011460

40. Brinjikji W, Cloft HJ, Kallmes DF (2009) Difficult aneurysms for endovascular treatment: overwide or undertall? AJNR Am J Neuroradiol 30:1513–1517. doi: 10.3174/ajnr.A1633

41. Brinjikji W, Lanzino G, Cloft HJ, Rabinstein A, Kallmes DF (2011) Endovascular treatment of middle cerebral artery aneurysms: a systematic review and single-center series. Neurosurgery 68:397–402; discussion 402. doi: 10.1227/NEU.0b013e318201d7f4

42. Britz GW (2005) ISAT trial: coiling or clipping for intracranial aneurysms? Lancet Lond Engl 366:783–785. doi: 10.1016/S0140-6736(05)67190-5

43. Britz GW, Newell DW, West GA, Lam A (2003) The ISAT trial. Lancet Lond Engl 361:431–432; author reply 432. doi: 10.1016/S0140-6736(03)12407-5

44. Broderick JP, Brott TG, Duldner JE, Tomsick T, Huster G (1993) Volume of intracerebral hemorrhage. A powerful and easy-to-use predictor of 30-day mortality. Stroke 24:987–993. doi: 10.1161/01.str.24.7.987

45. Bruno G, Todor R, Lewis I, Chyatte D (1998) Vascular extracellular matrix remodeling in cerebral aneurysms. J Neurosurg 89:431–440. doi: 10.3171/jns.1998.89.3.0431

46. Brydon HL, Bayston R, Hayward R, Harkness W (1996) The effect of protein and blood cells on the flow-pressure characteristics of shunts. Neurosurgery 38:498–504; discussion 505. doi: 10.1097/00006123-199603000-00016

47. Burkhardt J-K, Neidert MC, Mohme M, Seifert B, Regli L, Bozinov O (2016) Initial Clinical Status and Spot Sign Are Associated with Intraoperative Aneurysm Rupture in Patients Undergoing Surgical Clipping for Aneurysmal Subarachnoid Hemorrhage. J Neurol Surg Part Cent Eur Neurosurg 77:130–138. doi: 10.1055/s-0035-1558414

48. Cagnazzo F, Mantilla D, Lefevre P-H, Dargazanli C, Gascou G, Costalat V (2017) Treatment of Middle Cerebral Artery Aneurysms with Flow-Diverter Stents: A Systematic Review and Meta-Analysis. AJNR Am J Neuroradiol 38:2289–2294. doi: 10.3174/ajnr.A5388

49. Calviere L, Viguier A, Da Silva NA, Cognard C, Larrue V (2011) Unruptured intracranial aneurysm as a cause of cerebral ischemia. Clin Neurol Neurosurg 113:28–33. doi: 10.1016/j.clineuro.2010.08.016

50. Campi A, Ramzi N, Molyneux AJ, Summers PE, Kerr RSC, Sneade M, Yarnold JA, Rischmiller J, Byrne JV (2007) Retreatment of ruptured cerebral aneurysms in patients randomized by coiling or clipping in the International Subarachnoid Aneurysm Trial (ISAT). Stroke 38:1538–1544. doi: 10.1161/STROKEAHA.106.466987

51. Caplan JM, Papadimitriou K, Yang W, Colby GP, Coon AL, Olivi A, Tamargo RJ, Huang J (2014) The minipterional craniotomy for anterior circulation aneurysms: initial experience with 72 patients. Neurosurgery 10 Suppl 2:200–206; discussion 206-207. doi: 10.1227/NEU.0000000000000348

52. Chason JL, Hindman WM (1958) Berry aneurysms of the circle of Willis; results of a planned autopsy study. Neurology 8:41–44. doi: 10.1212/wnl.8.1.41

53. Chaudhary SR, Ko N, Dillon WP, Yu MB, Liu S, Criqui GI, Higashida RT, Smith WS, Wintermark M (2008) Prospective evaluation of multidetector-row CT angiography for the diagnosis of vasospasm following subarachnoid hemorrhage: a comparison with digital subtraction angiography. Cerebrovasc Dis Basel Switz 25:144–150. doi: 10.1159/000112325

54. Chen X-L, Chen Y, Ma L, Burkhardt J-K, Wardell T, Wang C, Guo G, Wang S, Zhao Y-L (2017) Translucent Appearance of Middle Cerebral Artery Bifurcation Aneurysms Is Risk Factor for Intraoperative Aneurysm Rupture During Clipping. World Neurosurg 101:149–154. doi: 10.1016/j.wneu.2017.01.097

55. Choi JH, Park JE, Kim MJ, Kim BS, Shin YS (2016) Aneurysmal Neck Clipping as the Primary Treatment Option for Both Ruptured and Unruptured Middle Cerebral Artery Aneurysms. J Korean Neurosurg Soc 59:269–275. doi: 10.3340/jkns.2016.59.3.269

56. Chow MM, Woo HH, Masaryk TJ, Rasmussen PA (2004) A novel endovascular treatment of a wide-necked basilar apex aneurysm by using a Y-configuration, double-stent technique. AJNR Am J Neuroradiol 25:509–512

57. Chyatte D, Porterfield R (2001) Nuances of middle cerebral artery aneurysm microsurgery. Neurosurgery 48:339–346. doi: 10.1097/00006123-200102000-00020

58. Claassen J, Bernardini GL, Kreiter K, Bates J, Du YE, Copeland D, Connolly ES, Mayer SA (2001) Effect of cisternal and ventricular blood on risk of delayed cerebral ischemia after subarachnoid hemorrhage: the Fisher scale revisited. Stroke 32:2012–2020. doi: 10.1161/hs0901.095677

59. Cognard C, Pierot L, Boulin A, Weill A, Tovi M, Castaings L, Rey A, Moret J, Toevi M (1997) Intracranial aneurysms: endovascular treatment with mechanical detachable spirals in 60 aneurysms. Radiology 202:783–792. doi: 10.1148/radiology.202.3.9051034

60. Currie S, Heathfield KW, Henson RA, Scott DF (1971) Clinical course and prognosis of temporal lobe epilepsy. A survey of 666 patients. Brain J Neurol 94:173–190. doi: 10.1093/brain/94.1.173

61. Czorlich P, Skevas C, Knospe V, Vettorazzi E, Richard G, Wagenfeld L, Westphal M, Regelsberger J (2015) Terson syndrome in subarachnoid hemorrhage, intracerebral hemorrhage, and traumatic brain injury. Neurosurg Rev 38:129–136; discussion 136. doi: 10.1007/s10143-014-0564-4

62. Dandy WE Intracranial arterial aneurysms. In: Wellcome Collect. https://wellcomecollection.org/works/sd7phf7c. Accessed 5 Oct 2022

63. Darkwah Oppong M, Pierscianek D, Ahmadipour Y, Dinger TF, Dammann P, Wrede KH, Özkan N, Müller O, Sure U, Jabbarli R (2018) Intraoperative Aneurysm Rupture During Microsurgical Clipping: Risk Re-evaluation in the Post–International Subarachnoid Aneurysm Trial Era. World Neurosurg 119:e349–e356. doi: 10.1016/j.wneu.2018.07.158

64. Dashti R, Hernesniemi J, Niemelä M, Rinne J, Porras M, Lehecka M, Shen H, Albayrak BS, Lehto H, Koroknay-Pál P, de Oliveira RS, Perra G, Ronkainen A, Koivisto T, Jääskeläinen JE (2007) Microneurosurgical management of middle cerebral artery bifurcation aneurysms. Surg Neurol 67:441–456. doi: 10.1016/j.surneu.2006.11.056

65. Dashti R, Laakso A, Niemelä M, Porras M, Hernesniemi J (2009) Microscope-integrated near-infrared indocyanine green videoangiography during surgery of intracranial aneurysms: the Helsinki experience. Surg Neurol 71:543–550; discussion 550. doi: 10.1016/j.surneu.2009.01.027

66. Davies JM, Lawton MT (2014) Advances in open microsurgery for cerebral aneurysms. Neurosurgery 74 Suppl 1:S7-16. doi: 10.1227/NEU.0000000000000193

67. Debrun GM, Aletich VA, Kehrli P, Misra M, Ausman JI, Charbel F (1998) Selection of cerebral aneurysms for treatment using Guglielmi detachable coils: the preliminary University of Illinois at Chicago experience. Neurosurgery 43:1281–1295; discussion 1296-1297. doi: 10.1097/00006123-199812000-00011

68. Dehdashti AR, Binaghi S, Uske A, Regli L (2006) Comparison of multislice computerized tomography angiography and digital subtraction angiography in the postoperative evaluation of patients with clipped aneurysms. J Neurosurg 104:395–403. doi: 10.3171/jns.2006.104.3.395

69. Dehdashti AR, Rilliet B, Rufenacht DA, de Tribolet N (2004) Shunt-dependent hydrocephalus after rupture of intracranial aneurysms: a prospective study of the influence of treatment modality. J Neurosurg 101:402–407. doi: 10.3171/jns.2004.101.3.0402

70. Diaz OM, Rangel-Castilla L, Barber S, Mayo RC, Klucznik R, Zhang YJ (2014) Middle cerebral artery aneurysms: a single-center series comparing endovascular and surgical treatment. World Neurosurg 81:322–329. doi: 10.1016/j.wneu.2012.12.011

71. Diestro JDB, Adeeb N, Dibas M, Boisseau W, Harker P, Brinjikji W, Xiang S, Joyce E, Shapiro M, Raz E, Parra-Farinas C, Pickett G, Alotaibi NM, Regenhardt RW, Bernstock JD, Spears J, Griessenauer CJ, Burkhardt J-K, Hafeez MU, Kan P, Grandhi

R, Taussky P, Nossek E, Hong T, Zhang H, Rinaldo L, Lanzino G, Stapleton CJ, Rabinov JD, Patel AB, Marotta TR, Roy D, Dmytriw AA (2021) Flow Diversion for Middle Cerebral Artery Aneurysms: An International Cohort Study. Neurosurgery 89:1112–1121. doi: 10.1093/neuros/nyab365

72. van Dijk JMC, Groen RJM, Ter Laan M, Jeltema JR, Mooij JJA, Metzemaekers JDM (2011) Surgical clipping as the preferred treatment for aneurysms of the middle cerebral artery. Acta Neurochir (Wien) 153:2111–2117. doi: 10.1007/s00701-011-1139-6

73. van Dijk JMC, Groen RJM, Ter Laan M, Jeltema JR, Mooij JJA, Metzemaekers JDM (2011) Surgical clipping as the preferred treatment for aneurysms of the middle cerebral artery. Acta Neurochir (Wien) 153:2111–2117. doi: 10.1007/s00701-011-1139-6

74. Dorsch N (2011) A clinical review of cerebral vasospasm and delayed ischaemia following aneurysm rupture. Acta Neurochir Suppl 110:5–6. doi: 10.1007/978-3-7091-0353-1_1

75. Dorsch NW (1984) Surgery for cerebral aneurysms. An eight-year experience. Med J Aust 141:18–21

76. Drake CG (1965) On the surgical treatment of ruptured intracranial aneurysms. Clin Neurosurg 122–155

77. Dupont SA, Lanzino G, Wijdicks EFM, Rabinstein AA (2010) The use of clinical and routine imaging data to differentiate between aneurysmal and nonaneurysmal subarachnoid hemorrhage prior to angiography. Clinical article. J Neurosurg 113:790–794. doi: 10.3171/2010.4.JNS091932

78. Ebina K, Shimizu T, Sohma M, Iwabuchi T (1990) Clinico-statistical study on morphological risk factors of middle cerebral artery aneurysms. Acta Neurochir (Wien) 106:153–159. doi: 10.1007/BF01809459

79. Ecker A, Riemenschneider PA (1951) Arteriographic demonstration of spasm of the intracranial arteries, with special reference to saccular arterial aneurysms. J Neurosurg 8:660–667. doi: 10.3171/jns.1951.8.6.0660

80. Ellington E, Margolis G (1969) Block of arachnoid villus by subarachnoid hemorrhage. J Neurosurg 30:651–657. doi: 10.3171/jns.1969.30.6.0651

81. Ferguson GG (1972) Physical factors in the initiation, growth, and rupture of human intracranial saccular aneurysms. J Neurosurg 37:666–677. doi: 10.3171/jns.1972.37.6.0666

82. Fernandez Zubillaga A, Guglielmi G, Viñuela F, Duckwiler GR (1994) Endovascular occlusion of intracranial aneurysms with electrically detachable coils: correlation of aneurysm neck size and treatment results. AJNR Am J Neuroradiol 15:815–820

83. Fields JD, Brambrink L, Dogan A, Helseth EK, Liu KC, Lee DS, Nesbit GM, Petersen BD, Barnwell SL (2013) Stent assisted coil embolization of unruptured middle cerebral

artery aneurysms. J Neurointerventional Surg 5:15–19. doi: 10.1136/neurintsurg-2011-010162

84. Fiorella D, Lylyk P, Szikora I, Kelly ME, Albuquerque FC, McDougall CG, Nelson PK (2009) Curative cerebrovascular reconstruction with the Pipeline embolization device: the emergence of definitive endovascular therapy for intracranial aneurysms. J NeuroInterventional Surg 1:56–65. doi: 10.1136/jnis.2009.000083

85. Fogelholm R, Hernesniemi J, Vapalahti M (1993) Impact of early surgery on outcome after aneurysmal subarachnoid hemorrhage. A population-based study. Stroke 24:1649–1654. doi: 10.1161/01.str.24.11.1649

86. Forget TR, Benitez R, Veznedaroglu E, Sharan A, Mitchell W, Silva M, Rosenwasser RH (2001) A review of size and location of ruptured intracranial aneurysms. Neurosurgery 49:1322–1325; discussion 1325-1326. doi: 10.1097/00006123-200112000-00006

87. Fountas KN, Kapsalaki EZ, Machinis T, Karampelas I, Smisson HF, Robinson JS (2006) Review of the literature regarding the relationship of rebleeding and external ventricular drainage in patients with subarachnoid hemorrhage of aneurysmal origin. Neurosurg Rev 29:14–18; discussion 19-20. doi: 10.1007/s10143-005-0423-4

88. Fox JI (1983) Intracranial aneurysms. Springer-Verlag 1

89. Frösen J The Pathobiology of Saccular Cerebral Artery Aneurysm Rupture and Repair. 145

90. Frösen J, Piippo A, Paetau A, Kangasniemi M, Niemelä M, Hernesniemi J, Jääskeläinen J (2004) Remodeling of saccular cerebral artery aneurysm wall is associated with rupture: histological analysis of 24 unruptured and 42 ruptured cases. Stroke 35:2287–2293. doi: 10.1161/01.STR.0000140636.30204.da

91. Fukuda S, Shimogonya Y, Nakamura M, Yamada T, Suzuki K, Yamamoto Y, Kanou K, Okada N, Pan F, Okudaira T, Kuwahara S (2019) Review on the formation and growth of cerebral aneurysms. J Biorheol 33:43–52. doi: 10.17106/jbr.33.43

92. Gawlitza M, Soize S, Barbe C, le Clainche A, White P, Spelle L, Pierot L, ARETA Study Group (2019) Aneurysm Characteristics, Study Population, and Endovascular Techniques for the Treatment of Intracranial Aneurysms in a Large, Prospective, Multicenter Cohort: Results of the Analysis of Recanalization after Endovascular Treatment of Intracranial Aneurysm Study. AJNR Am J Neuroradiol 40:517–523. doi: 10.3174/ajnr.A5991

93. Gibo H, Carver CC, Rhoton AL, Lenkey C, Mitchell RJ (1981) Microsurgical anatomy of the middle cerebral artery. J Neurosurg 54:151–169. doi: 10.3171/jns.1981.54.2.0151

94. van Gijn J, Kerr RS, Rinkel GJE (2007) Subarachnoid haemorrhage. Lancet Lond Engl 369:306–318. doi: 10.1016/S0140-6736(07)60153-6

95. van Gijn J, Rinkel GJ (2001) Subarachnoid haemorrhage: diagnosis, causes and management. Brain J Neurol 124:249–278. doi: 10.1093/brain/124.2.249

96. Gillingham FJ, Pia HW, Suzuki J, Guidetti B, Pertuiset B, Sano K, Symon L (1979) Prognosis of Operative Treatment. In: Pia HW, Langmaid C, Zierski J (eds) Cerebral Aneurysms. Springer, Berlin, Heidelberg, pp 408–433

97. Gnanalingham KK, Apostolopoulos V, Barazi S, O'Neill K (2006) The impact of the international subarachnoid aneurysm trial (ISAT) on the management of aneurysmal subarachnoid haemorrhage in a neurosurgical unit in the UK. Clin Neurol Neurosurg 108:117–123. doi: 10.1016/j.clineuro.2005.11.001

98. Gory B, Aguilar-Pérez M, Pomero E, Turjman F, Weber W, Fischer S, Henkes H, Biondi A (2017) One-year Angiographic Results After pCONus Stent-Assisted Coiling of 40 Wide-Neck Middle Cerebral Artery Aneurysms. Neurosurgery 80:925–933. doi: 10.1093/neuros/nyw131

99. Graeb DA, Robertson WD, Lapointe JS, Nugent RA, Harrison PB (1982) Computed tomographic diagnosis of intraventricular hemorrhage. Etiology and prognosis. Radiology 143:91–96. doi: 10.1148/radiology.143.1.6977795

100. Graff-Radford NR, Torner J, Adams HP, Kassell NF (1989) Factors associated with hydrocephalus after subarachnoid hemorrhage. A report of the Cooperative Aneurysm Study. Arch Neurol 46:744–752. doi: 10.1001/archneur.1989.00520430038014

101. Graves VB, Strother CM, Duff TA, Perl J (1995) Early treatment of ruptured aneurysms with Guglielmi detachable coils: effect on subsequent bleeding. Neurosurgery 37:640–647; discussion 647-648. doi: 10.1227/00006123-199510000-00006

102. Gruber A, Ungersböck K, Reinprecht A, Czech T, Gross C, Bednar M, Richling B (1998) Evaluation of cerebral vasospasm after early surgical and endovascular treatment of ruptured intracranial aneurysms. Neurosurgery 42:258–267; discussion 267-268. doi: 10.1097/00006123-199802000-00032

103. Guglielmi G, Viñuela F, Duckwiler G, Dion J, Lylyk P, Berenstein A, Strother C, Graves V, Halbach V, Nichols D (1992) Endovascular treatment of posterior circulation aneurysms by electrothrombosis using electrically detachable coils. J Neurosurg 77:515–524. doi: 10.3171/jns.1992.77.4.0515

104. Guglielmi G, Viñuela F, Sepetka I, Macellari V (1991) Electrothrombosis of saccular aneurysms via endovascular approach: Part 1: Electrochemical basis, technique, and experimental results. J Neurosurg 75:1–7. doi: 10.3171/jns.1991.75.1.0001

105. Gupta R, Kolodgie FD, Virmani R, Eckhouse R (2016) Comaneci neck bridging device for the treatment of cerebral aneurysms. J NeuroInterventional Surg 8:181–185. doi: 10.1136/neurintsurg-2014-011518

106. Hackney DB, Lesnick JE, Zimmerman RA, Grossman RI, Goldberg HI, Bilaniuk LT (1986) MR identification of bleeding site in subarachnoid hemorrhage with

multiple intracranial aneurysms. J Comput Assist Tomogr 10:878–880. doi: 10.1097/00004728-198609000-00037

107. Haley EC, Kassell NF, Torner JC (1992) The International Cooperative Study on the Timing of Aneurysm Surgery. The North American experience. Stroke 23:205–214. doi: 10.1161/01.str.23.2.205

108. Hanel RA, Spetzler RF (2008) Surgical treatment of complex intracranial aneurysms. Neurosurgery 62:1289–1297; discussion 1297-1299. doi: 10.1227/01.neu.0000333794.13844.d9

109. Hasan D, Tanghe HL (1992) Distribution of cisternal blood in patients with acute hydrocephalus after subarachnoid hemorrhage. Ann Neurol 31:374–378. doi: 10.1002/ana.410310405

110. Henkes H, Weber W (2015) The Past, Present and Future of Endovascular Aneurysm Treatment. Clin Neuroradiol 25 Suppl 2:317–324. doi: 10.1007/s00062-015-0403-1

111. Hernesniemi J, Ishii K, Niemelä M, Smrcka M, Kivipelto L, Fujiki M, Shen H (2005) Lateral supraorbital approach as an alternative to the classical pterional approach. Acta Neurochir Suppl 94:17–21. doi: 10.1007/3-211-27911-3_4

112. Heros RC, Fritsch MJ (2001) Surgical management of middle cerebral artery aneurysms. Neurosurgery 48:780–785; discussion 785-786. doi: 10.1097/00006123-200104000-00017

113. Hijdra A, Vermeulen M, van Gijn J, van Crevel H (1987) Rerupture of intracranial aneurysms: a clinicoanatomic study. J Neurosurg 67:29–33. doi: 10.3171/jns.1987.67.1.0029

114. Hoh BL, Cheung AC, Rabinov JD, Pryor JC, Carter BS, Ogilvy CS (2004) Results of a prospective protocol of computed tomographic angiography in place of catheter angiography as the only diagnostic and pretreatment planning study for cerebral aneurysms by a combined neurovascular team. Neurosurgery 54:1329–1340; discussion 1340-1342. doi: 10.1227/01.neu.0000125325.22576.83

115. Hoi Y, Meng H, Woodward SH, Bendok BR, Hanel RA, Guterman LR, Hopkins LN (2004) Effects of arterial geometry on aneurysm growth: three-dimensional computational fluid dynamics study. J Neurosurg 101:676–681. doi: 10.3171/jns.2004.101.4.0676

116. Hook O, Norlen G. (1958) Aneurysms of the middle cerebral artery: A report of 80 cases. Acta Chir Scand Suppl 235:39–38

117. Hop JW, Rinkel GJ, Algra A, van Gijn J (1997) Case-fatality rates and functional outcome after subarachnoid hemorrhage: a systematic review. Stroke 28:660–664. doi: 10.1161/01.str.28.3.660

118. Housepian EM, Pool JL (1958) A systematic analysis of intracranial aneurysms from the autopsy file of the Presbyterian Hospital, 1914 to 1956. J Neuropathol Exp Neurol 17:409–423. doi: 10.1097/00005072-195807000-00001

119. Humphrey JD, Canham PB Structure, Mechanical Properties, and Mechanics of Intracranial Saccular Aneurysms. 2

120. Hunt WE, Hess RM (1968) Surgical risk as related to time of intervention in the repair of intracranial aneurysms. J Neurosurg 28:14–20. doi: 10.3171/jns.1968.28.1.0014

121. Iijima A, Piotin M, Mounayer C, Spelle L, Weill A, Moret J (2005) Endovascular treatment with coils of 149 middle cerebral artery berry aneurysms. Radiology 237:611–619. doi: 10.1148/radiol.2372041015

122. Inagawa T, Yamamoto M, Kamiya K (1990) Effect of clot removal on cerebral vasospasm. J Neurosurg 72:224–230. doi: 10.3171/jns.1990.72.2.0224

123. Ingall TJ, Whisnant JP, Wiebers DO, O'Fallon WM (1989) Has there been a decline in subarachnoid hemorrhage mortality? Stroke 20:718–724. doi: 10.1161/01.STR.20.6.718

124. Intengan HD, Schiffrin EL (2001) Vascular remodeling in hypertension: roles of apoptosis, inflammation, and fibrosis. Hypertens Dallas Tex 1979 38:581–587. doi: 10.1161/hy09t1.096249

125. International Study of Unruptured Intracranial Aneurysms Investigators (1998) Unruptured intracranial aneurysms--risk of rupture and risks of surgical intervention. N Engl J Med 339:1725–1733. doi: 10.1056/NEJM199812103392401

126. Jain KK (1970) Saccular aneurysm of the ophthalmic artery. Am J Ophthalmol 69:997–998. doi: 10.1016/0002-9394(70)91045-7

127. Jamous MA, Nagahiro S, Kitazato KT, Satoh K, Satomi J (2005) Vascular corrosion casts mirroring early morphological changes that lead to the formation of saccular cerebral aneurysm: an experimental study in rats. J Neurosurg 102:532–535. doi: 10.3171/jns.2005.102.3.0532

128. Jamous MA, Nagahiro S, Kitazato KT, Tamura T, Aziz HA, Shono M, Satoh K (2007) Endothelial injury and inflammatory response induced by hemodynamic changes preceding intracranial aneurysm formation: experimental study in rats. J Neurosurg 107:405–411. doi: 10.3171/JNS-07/08/0405

129. Jayaraman T, Berenstein V, Li X, Mayer J, Silane M, Shin YS, Niimi Y, Kiliç T, Gunel M, Berenstein A (2005) Tumor necrosis factor alpha is a key modulator of inflammation in cerebral aneurysms. Neurosurgery 57:558–564; discussion 558-564. doi: 10.1227/01.neu.0000170439.89041.d6

130. Jeong Y-G, Jung Y-T, Kim M-S, Eun C-K, Jang S-H (2009) Size and Location of Ruptured Intracranial Aneurysms. J Korean Neurosurg Soc 45:11–15. doi: 10.3340/jkns.2009.45.1.11

131. Jin D, Sheng J, Yang X, Gao B (2007) Matrix metalloproteinases and tissue inhibitors of metalloproteinases expression in human cerebral ruptured and unruptured aneurysm. Surg Neurol 68 Suppl 2:S11-16; discussion S16. doi: 10.1016/j.surneu.2007.02.060

132. Johnson AK, Heiferman DM, Lopes DK (2013) Stent-assisted embolization of 100 middle cerebral artery aneurysms. J Neurosurg 118:950–955. doi: 10.3171/2013.1.JNS121298

133. Johnston SC, Dudley RA, Gress DR, Ono L (1999) Surgical and endovascular treatment of unruptured cerebral aneurysms at university hospitals. Neurology 52:1799–1799. doi: 10.1212/WNL.52.9.1799

134. Joseph FJ, Weber S, Raabe A, Bervini D (2020) Neurosurgical simulator for training aneurysm microsurgery—a user suitability study involving neurosurgeons and residents. Acta Neurochir (Wien) 162:2313–2321. doi: 10.1007/s00701-020-04522-3

135. Jou L-D, Lee DH, Morsi H, Mawad ME (2008) Wall shear stress on ruptured and unruptured intracranial aneurysms at the internal carotid artery. AJNR Am J Neuroradiol 29:1761–1767. doi: 10.3174/ajnr.A1180

136. Jumah F, Quinoa T, Akel O, Shah S, Narayan V, Adeeb N, Gupta G, Nanda A (2020) The Origins of Eponymous Aneurysm Clips: A Review. World Neurosurg 134:518–531. doi: 10.1016/j.wneu.2019.09.061

137. Juvela S, Poussa K, Porras M (2001) Factors affecting formation and growth of intracranial aneurysms: a long-term follow-up study. Stroke 32:485–491. doi: 10.1161/01.str.32.2.485

138. Kadkhodayan Y, Delgado Almandoz JE, Fease JL, Scholz JM, Blem AM, Tran K, Crandall BM, Tubman DE (2015) Endovascular treatment of 346 middle cerebral artery aneurysms: results of a 16-year single-center experience. Neurosurgery 76:54–60; discussion 60-61. doi: 10.1227/NEU.0000000000000562

139. Kallmes DF, Ding YH, Dai D, Kadirvel R, Lewis DA, Cloft HJ (2007) A New Endoluminal, Flow-Disrupting Device for Treatment of Saccular Aneurysms. Stroke 38:2346–2352. doi: 10.1161/STROKEAHA.106.479576

140. Karttunen AI, Jartti PH, Ukkola VA, Sajanti J, Haapea M (2003) Value of the quantity and distribution of subarachnoid haemorrhage on CT in the localization of a ruptured cerebral aneurysm. Acta Neurochir (Wien) 145:655–661; discussion 661. doi: 10.1007/s00701-003-0080-8

141. Kassell NF, Sasaki T, Colohan AR, Nazar G (1985) Cerebral vasospasm following aneurysmal subarachnoid hemorrhage. Stroke 16:562–572. doi: 10.1161/01.str.16.4.562

142. Kassell NF, Torner JC (1983) Size of intracranial aneurysms. Neurosurgery 12:291–297. doi: 10.1227/00006123-198303000-00007

143. Kassell NF, Torner JC, Haley EC, Jane JA, Adams HP, Kongable GL (1990) The International Cooperative Study on the Timing of Aneurysm Surgery. Part 1: Overall management results. J Neurosurg 73:18–36. doi: 10.3171/jns.1990.73.1.0018

144. Kassell NF, Torner JC, Jane JA, Haley EC, Adams HP (1990) The International Cooperative Study on the Timing of Aneurysm Surgery. Part 2: Surgical results. J Neurosurg 73:37–47. doi: 10.3171/jns.1990.73.1.0037

145. Kataoka K, Taneda M, Asai T, Kinoshita A, Ito M, Kuroda R (1999) Structural fragility and inflammatory response of ruptured cerebral aneurysms. A comparative study between ruptured and unruptured cerebral aneurysms. Stroke 30:1396–1401. doi: 10.1161/01.str.30.7.1396

146. Kazumata K, Kamiyama H, Ishikawa T, Takizawa K, Maeda T, Makino K, Gotoh S (2003) Operative anatomy and classification of the sylvian veins for the distal transsylvian approach. Neurol Med Chir (Tokyo) 43:427–433; discussion 434. doi: 10.2176/nmc.43.427

147. Kessler LA, Wholey MH (1970) Internal carotid occlusion for treatment of intracranial aneurysms. A new percutaneous technique. Radiology 95:581–583. doi: 10.1148/95.3.581

148. Kilic T, Sohrabifar M, Kurtkaya O, Yildirim O, Elmaci I, Günel M, Pamir MN (2005) Expression of structural proteins and angiogenic factors in normal arterial and unruptured and ruptured aneurysm walls. Neurosurgery 57:997–1007; discussion 997-1007. doi: 10.1227/01.neu.0000180812.77621.6c

149. Kim K-H, Cha K-C, Kim J-S, Hong S-C (2013) Endovascular coiling of middle cerebral artery aneurysms as an alternative to surgical clipping. J Clin Neurosci Off J Neurosurg Soc Australas 20:520–522. doi: 10.1016/j.jocn.2012.02.054

150. Kim SH, Kim TG, Kong MH (2017) A Less Invasive Strategy for Ruptured Cerebral Aneurysms with Intracerebral Hematomas: Endovascular Coil Embolization Followed by Stereotactic Aspiration of Hematomas Using Urokinase. J Cerebrovasc Endovasc Neurosurg 19:81–91. doi: 10.7461/jcen.2017.19.2.81

151. KIN T, NAKATOMI H, SHONO N, NOMURA S, SAITO T, OYAMA H, SAITO N (2017) Neurosurgical Virtual Reality Simulation for Brain Tumor Using High-definition Computer Graphics: A Review of the Literature. Neurol Med Chir (Tokyo) 57:513–520. doi: 10.2176/nmc.ra.2016-0320

152. Kistler JP, Crowell RM, Davis KR, Heros R, Ojemann RG, Zervas T, Fisher CM (1983) The relation of cerebral vasospasm to the extent and location of subarachnoid blood visualized by CT scan: a prospective study. Neurology 33:424–436. doi: 10.1212/wnl.33.4.424

153. Kivisaari RP, Porras M, Öhman J, Siironen J, Ishii K, Hernesniemi J (2004) Routine Cerebral Angiography after Surgery for Saccular Aneurysms: Is It Worth It? Neurosurgery 55:1015–1024. doi: 10.1227/01.NEU.0000141043.07303.60

154. Koffijberg H, Buskens E, Algra A, Wermer MJH, Rinkel GJE (2008) Growth rates of intracranial aneurysms: exploring constancy. J Neurosurg 109:176–185. doi: 10.3171/JNS/2008/109/8/0176

155. Koivisto T, Vanninen R, Hurskainen H, Saari T, Hernesniemi J, Vapalahti M (2000) Outcomes of Early Endovascular Versus Surgical Treatment of Ruptured Cerebral

Aneurysms: A Prospective Randomized Study. Stroke 31:2369–2377. doi: 10.1161/01.STR.31.10.2369

156. Kumar M, Karagiozov K, Chen L, Imizu S, Yoneda M, Watabe T, Kato Y, Sano H, Kanno T (2007) A Classification of Unruptured Middle Cerebral Artery Bifurcation Aneurysms that can Help in Choice of Clipping Technique. Min - Minim Invasive Neurosurg 50:132–139. doi: 10.1055/s-2007-985153

157. Lanzino G, Murad MH, d'Urso PI, Rabinstein AA (2013) Coil embolization versus clipping for ruptured intracranial aneurysms: a meta-analysis of prospective controlled published studies. AJNR Am J Neuroradiol 34:1764–1768. doi: 10.3174/ajnr.A3515

158. Lavine SD, Masri LS, Levy ML, Giannotta SL (1997) Temporary occlusion of the middle cerebral artery in intracranial aneurysm surgery: time limitation and advantage of brain protection. J Neurosurg 87:817–824. doi: 10.3171/jns.1997.87.6.0817

159. Lazorthes G, Gouazé A, Salamon G (1976) Vascularisation et circulation de l'encéphale. Masson, Paris

160. Le Roux PD, Elliot JP, Newell DW, Grady MS, Winn HR (1996) The incidence of surgical complications is similar in good and poor grade patients undergoing repair of ruptured anterior circulation aneurysms: a retrospective review of 355 patients. Neurosurgery 38:887–893; discussion 893-895. doi: 10.1097/00006123-199605000-00006

161. Leipzig TJ, Morgan J, Horner TG, Payner T, Redelman K, Johnson CS (2005) Analysis of intraoperative rupture in the surgical treatment of 1694 saccular aneurysms. Neurosurgery 56:455–468; discussion 455-468. doi: 10.1227/01.neu.0000154697.75300.c2

162. Leng LZ, Fink ME, Iadecola C (2011) Spreading depolarization: a possible new culprit in the delayed cerebral ischemia of subarachnoid hemorrhage. Arch Neurol 68:31–36. doi: 10.1001/archneurol.2010.226

163. Li H, Pan R, Wang H, Rong X, Yin Z, Milgrom DP, Shi X, Tang Y, Peng Y (2013) Clipping versus coiling for ruptured intracranial aneurysms: a systematic review and meta-analysis. Stroke 44:29–37. doi: 10.1161/STROKEAHA.112.663559

164. Li Z-Q, Wang Q-H, Chen G, Quan Z (2012) Outcomes of Endovascular Coiling versus Surgical Clipping in the Treatment of Ruptured Intracranial Aneurysms. J Int Med Res 40:2145–2151. doi: 10.1177/030006051204000612

165. Lieber BB, Sadasivan C (2010) Endoluminal Scaffolds for Vascular Reconstruction and Exclusion of Aneurysms From the Cerebral Circulation. Stroke 41:S21–S25. doi: 10.1161/STROKEAHA.110.595066

166. Liebeskind DS (2008) NEUROIMAGING ISCHEMIA AND CEREBROVASCULAR DISORDERS: Contin Lifelong Learn Neurol 14:19–36. doi: 10.1212/01.CON.0000333198.90720.85

167. Lindgren A, Vergouwen MD, van der Schaaf I, Algra A, Wermer M, Clarke MJ, Rinkel GJ (2018) Endovascular coiling versus neurosurgical clipping for people with aneurysmal subarachnoid haemorrhage. Cochrane Database Syst Rev 8:CD003085. doi: 10.1002/14651858.CD003085.pub3

168. Lindsay KW, Teasdale GM, Knill-Jones RP (1983) Observer variability in assessing the clinical features of subarachnoid hemorrhage. J Neurosurg 58:57–62. doi: 10.3171/jns.1983.58.1.0057

169. Link TW, Boddu SR, Hammad HT, Knopman J, Lin N, Gobin P, Patsalides A (2018) Endovascular treatment of middle cerebral artery aneurysms: A single center experience with a focus on thromboembolic complications. Interv Neuroradiol J Peritherapeutic Neuroradiol Surg Proced Relat Neurosci 24:14–21. doi: 10.1177/1591019917738961

170. Linn FH, Rinkel GJ, Algra A, van Gijn J (1998) Headache characteristics in subarachnoid haemorrhage and benign thunderclap headache. J Neurol Neurosurg Psychiatry 65:791–793. doi: 10.1136/jnnp.65.5.791

171. Ljunggren B, Brandt L (1986) Timing of aneurysm surgery. Clin Neurosurg 33:159–175

172. Locksley HB (1966) Report on the Cooperative Study of Intracranial Aneurysms and Subarachnoid hemorrhage: V-2 Natural history of subarachnoid hemorrhage, intracranial aneurysms and arteriovenous malformation. J Neurosurg 321–368

173. Lv X, Zhang Y, Jiang W (2018) Systematic Review of Woven EndoBridge for Wide-Necked Bifurcation Aneurysms: Complications, Adequate Occlusion Rate, Morbidity, and Mortality. World Neurosurg 110:20–25. doi: 10.1016/j.wneu.2017.10.113

174. Maldonado IL, Bonafé A, Maldonado IL, Bonafé A (2012) Stent-Assisted Techniques for Intracranial Aneurysms. IntechOpen

175. Marosfoi M, Langan ET, Strittmatter L, Marel K van der, Vedantham S, Arends J, Lylyk IR, Loganathan S, Hendricks GM, Szikora I, Puri AS, Wakhloo AK, Gounis MJ (2017) In situ tissue engineering: endothelial growth patterns as a function of flow diverter design. J NeuroInterventional Surg 9:994–998. doi: 10.1136/neurintsurg-2016-012669

176. Martin Lehecka, Juhana Frösen, Miikka Korja, Hanna Lehto, Riku Kivisaari, Rossana Rom ani, Mika Niem elä, and Juha Hernesniem Neurovascular Surgery, Second Edition

177. Mascitelli JR, Lawton MT, Hendricks BK, Nakaji P, Zabramski JM, Spetzler RF (2019) Analysis of Wide-Neck Aneurysms in the Barrow Ruptured Aneurysm Trial. Neurosurgery 85:622–631. doi: 10.1093/neuros/nyy439

178. Mayberg MR, Batjer HH, Dacey R, Diringer M, Haley EC, Heros RC, Sternau LL, Torner J, Adams HP, Feinberg W (1994) Guidelines for the management of aneurysmal subarachnoid hemorrhage. A statement for healthcare professionals

from a special writing group of the Stroke Council, American Heart Association. Stroke 25:2315–2328. doi: 10.1161/01.STR.25.11.2315

179. Mayfrank L, Hütter BO, Kohorst Y, Kreitschmann-Andermahr I, Rohde V, Thron A, Gilsbach JM (2001) Influence of intraventricular hemorrhage on outcome after rupture of intracranial aneurysm. Neurosurg Rev 24:185–191. doi: 10.1007/s101430100160

180. McCarron MO, Alberts MJ, McCarron P (2004) A systematic review of Terson's syndrome: frequency and prognosis after subarachnoid haemorrhage. J Neurol Neurosurg Psychiatry 75:491–493. doi: 10.1136/jnnp.2003.016816

181. McCormick PW, McCormick J, Zabramski JM, Spetzler RF (1994) Hemodynamics of subarachnoid hemorrhage arrest. J Neurosurg 80:710–715. doi: 10.3171/jns.1994.80.4.0710

182. McCormick WF, Acosta-Rua GJ (1970) The size of intracranial saccular aneurysms. An autopsy study. J Neurosurg 33:422–427. doi: 10.3171/jns.1970.33.4.0422

183. McDougall CG, Spetzler RF, Zabramski JM, Partovi S, Hills NK, Nakaji P, Albuquerque FC (2012) The Barrow Ruptured Aneurysm Trial. J Neurosurg 116:135–144. doi: 10.3171/2011.8.JNS101767

184. Mckissock W, Richardson A, Walsh L (1962) MIDDLE-CEREBRAL ANEURYSMS FURTHER RESULTS IN THE CONTROLLED TRIAL OF CONSERVATIVE AND SURGICAL TREATMENT OF RUPTURED INTRACRANIAL ANEURYSMS. The Lancet 280:417–421. doi: 10.1016/S0140-6736(62)90280-5

185. McLaughlin N, Bojanowski MW (2004) Early surgery-related complications after aneurysm clip placement: an analysis of causes and patient outcomes. J Neurosurg 101:600–606. doi: 10.3171/jns.2004.101.4.0600

186. Meling TR (2011) Lawton's seven aneurysms: tenets and techniques for clipping. Neurosurgery 68:E1774. doi: 10.1227/NEU.0b013e31821819b9

187. Merva W, Jamshidi S, Kurtzke JF (1985) Posterior communicating artery giant aneurysm as a cause of seizures. Neurology 35:620–622. doi: 10.1212/wnl.35.4.620-a

188. Meyer CH, Lowe D, Meyer M, Richardson PL, Neil-Dwyer G (1983) Progressive change in cerebral blood flow during the first three weeks after subarachnoid hemorrhage. Neurosurgery 12:58–76. doi: 10.1227/00006123-198301000-00010

189. Mitchell P, Kerr R, Mendelow AD, Molyneux A (2008) Could late rebleeding overturn the superiority of cranial aneurysm coil embolization over clip ligation seen in the International Subarachnoid Aneurysm Trial? J Neurosurg 108:437–442. doi: 10.3171/JNS/2008/108/3/0437

190. Mizoi K, Kwak R, Sakamoto T, Suzuku J Cerebral Aneurysms - experiences with 1000 directly operated cases. by Suzuki, Jiro (Ed.): (1979) | Antiq. F.-D. Söhn - Medicusbooks.Com

191. Molyneux A, Kerr R (2002) International Subarachnoid Aneurysm Trial (ISAT) of neurosurgical clipping versus endovascular coiling in 2143 patients with ruptured intracranial aneurysms: A randomized trial. J Stroke Cerebrovasc Dis 11:304–314. doi: 10.1053/jscd.2002.130390

192. Molyneux AJ, Birks J, Clarke A, Sneade M, Kerr RSC (2015) The durability of endovascular coiling versus neurosurgical clipping of ruptured cerebral aneurysms: 18 year follow-up of the UK cohort of the International Subarachnoid Aneurysm Trial (ISAT). Lancet Lond Engl 385:691–697. doi: 10.1016/S0140-6736(14)60975-2

193. Molyneux AJ, Kerr RSC, Birks J, Ramzi N, Yarnold J, Sneade M, Rischmiller J, ISAT Collaborators (2009) Risk of recurrent subarachnoid haemorrhage, death, or dependence and standardised mortality ratios after clipping or coiling of an intracranial aneurysm in the International Subarachnoid Aneurysm Trial (ISAT): long-term follow-up. Lancet Neurol 8:427–433. doi: 10.1016/S1474-4422(09)70080-8

194. Molyneux AJ, Kerr RSC, Yu L-M, Clarke M, Sneade M, Yarnold JA, Sandercock P, International Subarachnoid Aneurysm Trial (ISAT) Collaborative Group (2005) International subarachnoid aneurysm trial (ISAT) of neurosurgical clipping versus endovascular coiling in 2143 patients with ruptured intracranial aneurysms: a randomised comparison of effects on survival, dependency, seizures, rebleeding, subgroups, and aneurysm occlusion. Lancet Lond Engl 366:809–817. doi: 10.1016/S0140-6736(05)67214-5

195. Nagata I, Handa H, Hashimoto N, Hazama F (1981) Experimentally induced cerebral aneurysms in rats: VII. Scanning electron microscope study. Surg Neurol 16:291–296. doi: 10.1016/0090-3019(81)90063-X

196. Naidech AM, Janjua N, Kreiter KT, Ostapkovich ND, Fitzsimmons B-F, Parra A, Commichau C, Connolly ES, Mayer SA (2005) Predictors and impact of aneurysm rebleeding after subarachnoid hemorrhage. Arch Neurol 62:410–416. doi: 10.1001/archneur.62.3.410

197. Nakajima N, Nagahiro S, Sano T, Satomi J, Satoh K (2000) Phenotypic modulation of smooth muscle cells in human cerebral aneurysmal walls. Acta Neuropathol (Berl) 100:475–480. doi: 10.1007/s004010000220

198. Nanda A, Vannemreddy PSSV (2006) Cerebral ischemia as a presenting feature of intracranial aneurysms: a negative prognostic indicator in the management of aneurysms. Neurosurgery 58:831–837; discussion 831-837. doi: 10.1227/01.NEU.0000209643.66807.80

199. Niemann DB, Wills AD, Maartens NF, Kerr RSC, Byrne JV, Molyneux AJ (2003) Treatment of intracerebral hematomas caused by aneurysm rupture: coil placement followed by clot evacuation. J Neurosurg 99:843–847. doi: 10.3171/jns.2003.99.5.0843

200. Nishioka H (1966) Report on the cooperative study of intracranial aneurysms and subarachnoid hemorrhage. Section VII. I. Evaluation of the conservative

management of ruptured intracranial aneurysms. J Neurosurg 25:574–592. doi: 10.3171/jns.1966.25.5.0574

201. Norlén G, Olivecrona H (1953) The Treatment of Aneurysms of the Circle of Willis. J Neurosurg 10:404–415. doi: 10.3171/jns.1953.10.4.0404

202. Nowak G, Schwachenwald D, Schwachenwald R, Kehler U, Müller H, Arnold H (1998) Intracerebral hematomas caused by aneurysm rupture. Experience with 67 cases. Neurosurg Rev 21:5–9. doi: 10.1007/BF01111478

203. Nüssel F, Wegmüller H, Huber P (1993) Morphological and haemodynamic aspects of cerebral aneurysms. Acta Neurochir (Wien) 120:1–6. doi: 10.1007/BF02001461

204. Obara K, Nishizawa S, Koide M, Nozawa K, Mitate A, Ishikawa T, Nakayama K (2005) Interactive role of protein kinase C-delta with rho-kinase in the development of cerebral vasospasm in a canine two-hemorrhage model. J Vasc Res 42:67–76. doi: 10.1159/000083093

205. Ohwaki K, Yano E, Nakagomi T, Tamura A (2004) Relationship between shunt-dependent hydrocephalus after subarachnoid haemorrhage and duration of cerebrospinal fluid drainage. Br J Neurosurg 18:130–134. doi: 10.1080/02688690410001680975

206. Okawara SH (1973) Warning signs prior to rupture of an intracranial aneurysm. J Neurosurg 38:575–580. doi: 10.3171/jns.1973.38.5.0575

207. Pakarinen S (1967) Incidence, aetiology, and prognosis of primary subarachnoid haemorrhage. A study based on 589 cases diagnosed in a defined urban population during a defined period. Acta Neurol Scand 43:Suppl 29:1-28

208. Park JK, Lee CS, Sim KB, Huh JS, Park JC (2009) Imaging of the walls of saccular cerebral aneurysms with double inversion recovery black-blood sequence. J Magn Reson Imaging JMRI 30:1179–1183. doi: 10.1002/jmri.21942

209. Pasqualin A, Bazzan A, Cavazzani P, Scienza R, Licata C, Da Pian R (1986) Intracranial hematomas following aneurysmal rupture: experience with 309 cases. Surg Neurol 25:6–17. doi: 10.1016/0090-3019(86)90107-2

210. Paszkowiak JJ, Dardik A (2003) Arterial wall shear stress: observations from the bench to the bedside. Vasc Endovascular Surg 37:47–57. doi: 10.1177/153857440303700107

211. Peerless JS (1974) The Surgical Approach to Middle Cerebral and Posterior Communicating Aneurysms. Neurosurgery 21:151–165. doi: 10.1093/neurosurgery/21.CN_suppl_1.151

212. Petridis AK, Filis A, Chasoglou E, Fischer I, Dibué-Adjei M, Bostelmann R, Steiger HJ, Turowski B, May R (2018) Aneurysm wall enhancement in black blood MRI correlates with aneurysm size. Black blood MRI could serve as an objective criterion of aneurysm stability in near future. Clin Pract 8:1089. doi: 10.4081/cp.2018.1089

213. Phillips LH, Whisnant JP, O'Fallon WM, Sundt TM (1980) The unchanging pattern of subarachnoid hemorrhage in a community. Neurology 30:1034–1040. doi: 10.1212/wnl.30.10.1034

214. Pierot L, Klisch J, Cognard C, Szikora I, Mine B, Kadziolka K, Sychra V, Gubucz I, Januel A-C, Lubicz B (2013) Endovascular WEB flow disruption in middle cerebral artery aneurysms: preliminary feasibility, clinical, and anatomical results in a multicenter study. Neurosurgery 73:27–34; discussion 34-35. doi: 10.1227/01.neu.0000429860.04276.c1

215. Proust F, Hannequin D, Langlois O, Freger P, Creissard P (1995) Causes of Morbidity and Mortality After Ruptured Aneurysm Surgery in a Series of 230 Patients. Stroke 26:1553–1557. doi: 10.1161/01.STR.26.9.1553

216. Pv R, J H, Av G, P G, Kp M, Rj T (2008) Microsurgical clipping and endovascular coiling of intracranial aneurysms: a critical review of the literature. Neurosurgery 62. doi: 10.1227/01.neu.0000333291.67362.0b

217. Qureshi AI, Mohammad Y, Yahia AM, Luft AR, Sharma M, Tamargo RJ, Frankel MR (2000) Ischemic events associated with unruptured intracranial aneurysms: multicenter clinical study and review of the literature. Neurosurgery 46:282–289; discussion 289-290. doi: 10.1097/00006123-200002000-00006

218. Qureshi AI, Sung GY, Suri MF, Straw RN, Guterman LR, Hopkins LN (2000) Factors associated with aneurysm size in patients with subarachnoid hemorrhage: effect of smoking and aneurysm location. Neurosurgery 46:44–50

219. Raabe A, Beck J, Gerlach R, Zimmermann M, Seifert V (2003) Near-infrared indocyanine green video angiography: a new method for intraoperative assessment of vascular flow. Neurosurgery 52:132–139; discussion 139. doi: 10.1097/00006123-200301000-00017

220. Rabinstein AA, Nichols DA (2002) Endovascular Coil Embolization of Cerebral Aneurysm Remnants After Incomplete Surgical Obliteration. Stroke 33:1809–1815. doi: 10.1161/01.STR.0000019600.39315.D0

221. Raymond J, Guillemin F, Proust F, Molyneux AJ, Fox AJ, Claiborne JS, Meder J-F, Rouleau I (2008) Unruptured Intracranial Aneurysms. Interv Neuroradiol 14:85–96

222. Regli L, Dehdashti AR, Uske A, de Tribolet N (2002) Endovascular coiling compared with surgical clipping for the treatment of unruptured middle cerebral artery aneurysms: an update. Acta Neurochir Suppl 82:41–46. doi: 10.1007/978-3-7091-6736-6_8

223. Regli L, Uske A, de Tribolet N (1999) Endovascular coil placement compared with surgical clipping for the treatment of unruptured middle cerebral artery aneurysms: a consecutive series. J Neurosurg 90:1025–1030. doi: 10.3171/jns.1999.90.6.1025

224. Regli L, Uske A, de Tribolet N (1999) Endovascular coil placement compared with surgical clipping for the treatment of unruptured middle cerebral artery

aneurysms: a consecutive series. J Neurosurg 90:1025–1030. doi: 10.3171/jns.1999.90.6.1025

225. Rinkel GJ, Djibuti M, Algra A, van Gijn J (1998) Prevalence and risk of rupture of intracranial aneurysms: a systematic review. Stroke 29:251–256. doi: 10.1161/01.str.29.1.251

226. Rinne J, Hernesniemi J, Niskanen M, Vapalahti M (1996) Analysis of 561 patients with 690 middle cerebral artery aneurysms: anatomic and clinical features as correlated to management outcome. Neurosurgery 38:2–11. doi: 10.1097/00006123-199601000-00002

227. Rivero Rodríguez D, Scherle Matamoros C, Cúe LF, Miranda Hernández JL, Pernas Sánchez Y, Pérez Nellar J (2015) Predictor's of Mortality in Patients with Aneurysmal Subarachnoid Haemorrhage and Reebleding. Neurol Res Int 2015:545407. doi: 10.1155/2015/545407

228. Robinson RG (1971) Ruptured aneurysms of the middle cerebral artery. J Neurosurg 35:25–33. doi: 10.3171/jns.1971.35.1.0025

229. Rodríguez-Hernández A, Gabarrós A, Lawton MT (2012) Contralateral Clipping of Middle Cerebral Artery Aneurysms: Rationale, Indications, and Surgical Technique. Oper Neurosurg 71:ons116–ons124. doi: 10.1227/NEU.0b013e31824d8f66

230. Rodríguez-Hernández A, Huang C, Lawton MT (2013) Superior cerebellar artery–posterior cerebral artery bypass: in situ bypass for posterior cerebral artery revascularization: Technical note. J Neurosurg 118:1053–1057. doi: 10.3171/2013.2.JNS122250

231. Rodríguez-Hernández A, Sughrue ME, Akhavan S, Habdank-Kolaczkowski J, Lawton MT (2013) Current management of middle cerebral artery aneurysms: surgical results with a "clip first" policy. Neurosurgery 72:415–427. doi: 10.1227/NEU.0b013e3182804aa2

232. de Rooij NK, Linn FHH, van der Plas JA, Algra A, Rinkel GJE (2007) Incidence of subarachnoid haemorrhage: a systematic review with emphasis on region, age, gender and time trends. J Neurol Neurosurg Psychiatry 78:1365–1372. doi: 10.1136/jnnp.2007.117655

233. Rosen DS, Macdonald RL (2005) Subarachnoid hemorrhage grading scales: a systematic review. Neurocrit Care 2:110–118. doi: 10.1385/NCC:2:2:110

234. Rosengart AJ, Schultheiss KE, Tolentino J, Macdonald RL (2007) Prognostic factors for outcome in patients with aneurysmal subarachnoid hemorrhage. Stroke 38:2315–2321. doi: 10.1161/STROKEAHA.107.484360

235. Rosner SS, Rhoton AL, Ono M, Barry M (1984) Microsurgical anatomy of the anterior perforating arteries. J Neurosurg 61:468–485. doi: 10.3171/jns.1984.61.3.0468

236. Ross JS, Masaryk TJ, Modic MT, Ruggieri PM, Haacke EM, Selman WR (1990) Intracranial aneurysms: evaluation by MR angiography. AJNR Am J Neuroradiol 11:449–455

237. Rothon AL Rhoton's Cranial Anatomy and Surgical Approaches

238. Roy D, Milot G, Raymond J (2001) Endovascular treatment of unruptured aneurysms. Stroke 32:1998–2004. doi: 10.1161/hs0901.095600

239. Ryttlefors M, Howells T, Nilsson P, Ronne-Engström E, Enblad P (2007) SECONDARY INSULTS IN SUBARACHNOID HEMORRHAGE: OCCURRENCE AND IMPACT ON OUTCOME AND CLINICAL DETERIORATION. Neurosurgery 61:704–715. doi: 10.1227/01.NEU.0000298898.38979.E3

240. Sahs AL, Nishioka H, Torner JC, Graf CJ, Kassell NF, Goettler LC (1984) Cooperative study of intracranial aneurysms and subarachnoid hemorrhage: a long-term prognostic study. I. Introduction. Arch Neurol 41:1140–1141. doi: 10.1001/archneur.1984.04050220034010

241. Salma A, Alkandari A, Sammet S, Ammirati M (2011) Lateral supraorbital approach vs pterional approach: an anatomic qualitative and quantitative evaluation. Neurosurgery 68:364–372; discussion 371-372. doi: 10.1227/NEU.0b013e318211721f

242. Sanai N, Zador Z, Lawton MT (2009) Bypass surgery for complex brain aneurysms: an assessment of intracranial-intracranial bypass. Neurosurgery 65:670–683; discussion 683. doi: 10.1227/01.NEU.0000348557.11968.F1

243. Sano K, Saito I (1978) Timing and indication of surgery for ruptured intracranial aneurysms with regard to cerebral vasospasm. Acta Neurochir (Wien) 41:49–60. doi: 10.1007/BF01809136

244. Schievink WI (1997) Genetics of intracranial aneurysms. Neurosurgery 40:651–662; discussion 662-663. doi: 10.1097/00006123-199704000-00001

245. Schwartz C, Aster H-C, Al-Schameri R, Müller-Thies-Broussalis E, Griessenauer CJ, Killer-Oberpfalzer M (2018) Microsurgical clipping and endovascular treatment of middle cerebral artery aneurysms in an interdisciplinary treatment concept: Comparison of long-term results. Interv Neuroradiol 24:608–614. doi: 10.1177/1591019918792231

246. Sekhar LN, Heros RC (1981) Origin, growth, and rupture of saccular aneurysms: a review. Neurosurgery 8:248–260. doi: 10.1227/00006123-198102000-00020

247. Sethi H, Moore A, Dervin J, Clifton A, MacSweeney JE (2000) Hydrocephalus: comparison of clipping and embolization in aneurysm treatment. J Neurosurg 92:991–994. doi: 10.3171/jns.2000.92.6.0991

248. Shimoda M, Oda S, Mamata Y, Tsugane R, Sato O (1997) Surgical indications in patients with an intracerebral hemorrhage due to ruptured middle cerebral artery aneurysm. J Neurosurg 87:170–175. doi: 10.3171/jns.1997.87.2.0170

249. Siddiq F, Chaudhry SA, Tummala RP, Suri MFK, Qureshi AI (2012) Factors and outcomes associated with early and delayed aneurysm treatment in subarachnoid hemorrhage patients in the United States. Neurosurgery 71:670–677; discussion 677-678. doi: 10.1227/NEU.0b013e318261749b

250. Siddiqui AH, Kan P, Abla AA, Hopkins LN, Levy EI (2012) Complications after treatment with pipeline embolization for giant distal intracranial aneurysms with or without coil embolization. Neurosurgery 71:E509-513; discussion E513. doi: 10.1227/NEU.0b013e318258e1f8

251. Sindou M, Acevedo JC, Turjman F (1998) Aneurysmal remnants after microsurgical clipping: classification and results from a prospective angiographic study (in a consecutive series of 305 operated intracranial aneurysms). Acta Neurochir (Wien) 140:1153–1159. doi: 10.1007/s007010050230

252. Sirakov A, Minkin K, Penkov M, Ninov K, Karakostov V, Sirakov S (2020) Comaneci-Assisted Coiling as a Treatment Option for Acutely Ruptured Wide Neck Cerebral Aneurysm: Case Series of 118 Patients. Neurosurgery 87:1148–1156. doi: 10.1093/neuros/nyaa200

253. Sirakov S, Sirakov A, Tsonev H, Hristov H (2020) Ruptured Intracanalicular Ophthalmic Artery Aneurysm Treated with Low Profile Flow Diverter Device. Clin Neuroradiol 30:177–180. doi: 10.1007/s00062-019-00792-2

254. Smith GA, Dagostino P, Maltenfort MG, Dumont AS, Ratliff JK (2011) Geographic variation and regional trends in adoption of endovascular techniques for cerebral aneurysms: Clinical article. J Neurosurg 114:1768–1777. doi: 10.3171/2011.1.JNS101528

255. Söderholm M, Zia E, Hedblad B, Engström G (2012) Lung function as a risk factor for subarachnoid hemorrhage: a prospective cohort study. Stroke 43:2598–2603. doi: 10.1161/STROKEAHA.112.658427

256. Solomon RA, Onesti ST, Klebanoff L (1991) Relationship between the timing of aneurysm surgery and the development of delayed cerebral ischemia. J Neurosurg 75:56–61. doi: 10.3171/jns.1991.75.1.0056

257. Song J, Park JE, Kim HR, Shin YS (2015) Observation of cerebral aneurysm wall thickness using intraoperative microscopy: clinical and morphological analysis of translucent aneurysm. Neurol Sci Off J Ital Neurol Soc Ital Soc Clin Neurophysiol 36:907–912. doi: 10.1007/s10072-015-2101-9

258. Spetzler RF, McDougall CG, Albuquerque FC, Zabramski JM, Hills NK, Partovi S, Nakaji P, Wallace RC. The Barrow Ruptured Aneurysm Trial: 3-year results.

259. Spetzler RF, McDougall CG, Zabramski JM, Albuquerque FC, Hills NK, Nakaji P, Karis JP, Wallace RC (2019) Ten-year analysis of saccular aneurysms in the Barrow Ruptured Aneurysm Trial. J Neurosurg 132:771–776. doi: 10.3171/2018.8.JNS181846

260. Spetzler RF, Sanai N (2012) The quiet revolution: retractorless surgery for complex vascular and skull base lesions. J Neurosurg 116:291–300. doi: 10.3171/2011.8.JNS101896

261. Stehbens WE (1985) The ultrastructure of experimental aneurysms in rabbits. Pathology (Phila) 17:87–95. doi: 10.3109/00313028509063733

262. Sundt T. (1990) Basic Considerations Part I. Williams &Wilkins, Baltimore

263. Suzuki J, Yoshimoto T, Kayama T (1984) Surgical treatment of middle cerebral artery aneurysms. J Neurosurg 61:17–23. doi: 10.3171/jns.1984.61.1.0017

264. Suzuki J, Yoshimoto T, Onuma T (1978) Early Operations for Ruptured Intracranial Aneurysms—Study of 31 Cases Operated on within the First Four Days after Ruptured Aneurysm. Neurol Med Chir (Tokyo) 18pt1:83–89. doi: 10.2176/nmc.18pt1.83

265. Suzuki S (1970) [Experimental study on cerebral vasospasm--vasospasm of the circle of Willis]. No To Shinkei 22:393–403

266. Suzuki S, Tateshima S, Jahan R, Duckwiler GR, Murayama Y, Gonzalez NR, Viñuela F (2009) Endovascular treatment of middle cerebral artery aneurysms with detachable coils: angiographic and clinical outcomes in 115 consecutive patients. Neurosurgery 64:876–888; discussion 888-889. doi: 10.1227/01.NEU.0000343534.05655.37

267. Tada Y, Yagi K, Kitazato KT, Tamura T, Kinouchi T, Shimada K, Matsushita N, Nakajima N, Satomi J, Kageji T, Nagahiro S (2010) Reduction of endothelial tight junction proteins is related to cerebral aneurysm formation in rats. J Hypertens 28:1883–1891. doi: 10.1097/HJH;0b013e32833c2273

268. Taha MM, Nakahara I, Higashi T, Iwamuro Y, Iwaasa M, Watanabe Y, Tsunetoshi K, Munemitsu T (2006) Endovascular embolization vs surgical clipping in treatment of cerebral aneurysms: morbidity and mortality with short-term outcome. Surg Neurol 66:277–284; discussion 284. doi: 10.1016/j.surneu.2005.12.031

269. Tanaka R, Ansari A, Kato Y, Yamada Y, Kawase T, Kalyan S. (2019) Combined Endovascular and Microsurgical Hybrid Management of Cerebral Aneurysms: The Preliminary Fujita Experience. Asian J Neurosurg 14:863–867. doi: 10.4103/ajns.AJNS_133_17

270. Tanoue S, Kiyosue H, Kenai H, Nakamura T, Yamashita M, Mori H (2000) Three-dimensional reconstructed images after rotational angiography in the evaluation of intracranial aneurysms: surgical correlation. Neurosurgery 47:866–871. doi: 10.1097/00006123-200010000-00016

271. Tanriover N, Rhoton AL, Kawashima M, Ulm AJ, Yasuda A (2004) Microsurgical anatomy of the insula and the sylvian fissure. J Neurosurg 100:891–922. doi: 10.3171/jns.2004.100.5.0891

272. Taveras JM, Wood EH (1964) Diagnostic Neuroradiology. Acad Med 39:1135

273. Teasdale GM, Drake CG, Hunt W, Kassell N, Sano K, Pertuiset B, De Villiers JC (1988) A universal subarachnoid hemorrhage scale: report of a committee of the World Federation of Neurosurgical Societies. J Neurol Neurosurg Psychiatry 51:1457

274. Toccaceli G, Diana F, Cagnazzo F, Cannizzaro D, Lanzino G, Barbagallo GMV, Certo F, Bortolotti C, Signorelli F, Peschillo S (2020) Microsurgical Clipping Compared with New and Most Advanced Endovascular Techniques in the Treatment of Unruptured

Middle Cerebral Artery Aneurysms: A Meta-Analysis in the Modern Era. World Neurosurg 137:451-464.e1. doi: 10.1016/j.wneu.2019.12.118

275. Tokuda Y, Inagawa T, Katoh Y, Kumano K, Ohbayashi N, Yoshioka H (1995) Intracerebral hematoma in patients with ruptured cerebral aneurysms. Surg Neurol 43:272–277. doi: 10.1016/0090-3019(95)80013-7

276. Topcuoglu OM, Akgul E, Daglioglu E, Topcuoglu ED, Peker A, Akmangit I, Belen D, Arat A (2016) Flow Diversion in Middle Cerebral Artery Aneurysms: Is It Really an All-Purpose Treatment? World Neurosurg 87:317–327. doi: 10.1016/j.wneu.2015.11.073

277. Türe U, Yaşargil MG, Al-Mefty O, Yaşargil DC (2000) Arteries of the insula. J Neurosurg 92:676–687. doi: 10.3171/jns.2000.92.4.0676

278. Vendrell J-F, Costalat V, Brunel H, Riquelme C, Bonafe A (2011) Stent-assisted coiling of complex middle cerebral artery aneurysms: initial and midterm results. AJNR Am J Neuroradiol 32:259–263. doi: 10.3174/ajnr.A2272

279. Vergouwen MDI, Vermeulen M, Coert BA, Stroes ESG, Roos YBWEM (2008) Microthrombosis after aneurysmal subarachnoid hemorrhage: an additional explanation for delayed cerebral ischemia. J Cereb Blood Flow Metab Off J Int Soc Cereb Blood Flow Metab 28:1761–1770. doi: 10.1038/jcbfm.2008.74

280. Verma A, Maheshwari MC, Bhargava S (1987) Spontaneous intraventricular haemorrhage. J Neurol 234:233–236. doi: 10.1007/BF00618255

281. Viñuela F, Duckwiler G, Mawad M (1997) Guglielmi detachable coil embolization of acute intracranial aneurysm: perioperative anatomical and clinical outcome in 403 patients. J Neurosurg 86:475–482. doi: 10.3171/jns.1997.86.3.0475

282. Vlak MH, Algra A, Brandenburg R, Rinkel GJ (2011) Prevalence of unruptured intracranial aneurysms, with emphasis on sex, age, comorbidity, country, and time period: a systematic review and meta-analysis. Lancet Neurol 10:626–636. doi: 10.1016/S1474-4422(11)70109-0

283. Weir B (1985) Intracranial aneurysms and subarachnoid hemorrhage: An overview, in Wilkins RH, Rengachary SS (eds): Neurosurgery. McGraw-Hill, New York

284. Wells J (1983) Human neuroanatomy, 8th edition. Edited by W. B. Carpenter, J. Sutin, 872 pp, Williams & Wilkins, Baltimore, MD, 1983. Muscle Nerve 6:462–462. doi: 10.1002/mus.880060612

285. Welty TE, Horner TG (1990) Pathophysiology and treatment of subarachnoid hemorrhage. Clin Pharm 9:35–39

286. White PM, Wardlaw JM, Easton V (2000) Can noninvasive imaging accurately depict intracranial aneurysms? A systematic review. Radiology 217:361–370. doi: 10.1148/radiology.217.2.r00nv06361

287. Whitfield PC, Kirkpatrick PJ (2001) Timing of surgery for aneurysmal subarachnoid haemorrhage. Cochrane Database Syst Rev CD001697. doi: 10.1002/14651858.CD001697

288. Whitfield PC, Moss H, O'Hare D, Smielewski P, Pickard JD, Kirkpatrick PJ (1996) An audit of aneurysmal subarachnoid haemorrhage: earlier resuscitation and surgery reduces inpatient stay and deaths from rebleeding. J Neurol Neurosurg Psychiatry 60:301–306

289. Wiebers DO, Whisnant JP, Huston J, Meissner I, Brown RD, Piepgras DG, Forbes GS, Thielen K, Nichols D, O'Fallon WM, Peacock J, Jaeger L, Kassell NF, Kongable-Beckman GL, Torner JC, International Study of Unruptured Intracranial Aneurysms Investigators (2003) Unruptured intracranial aneurysms: natural history, clinical outcome, and risks of surgical and endovascular treatment. Lancet Lond Engl 362:103–110. doi: 10.1016/s0140-6736(03)13860-3

290. Wilson CB, Spetzler RF (1979) Operative Approaches to Aneurysms. Neurosurgery 26:232–247. doi: 10.1093/neurosurgery/26.CN_suppl_1.232

291. Winn HR, Richardson AE, Jane JA (1973) Late morbidity and mortality in cerebral aneurysms: a ten-year follow-up of 364 conservatively treated patients with a single cerebral aneurysm. Trans Am Neurol Assoc 98:148–150

292. Winn HR, Richardson AE, Jane JA (1977) The long-term prognosis in untreated cerebral aneurysms: I. The incidence of late hemorrhage in cerebral aneurysm: a 10-year evaluation of 364 patients. Ann Neurol 1:358–370. doi: 10.1002/ana.410010407

293. Winn HR, Richardson AE, O'Brien W, Jane JA (1978) The long-term prognosis in untreated cerebral aneurysms: II. Late morbidity and mortality. Ann Neurol 4:418–426. doi: 10.1002/ana.410040506

294. Wolstenholme J, Rivero-Arias O, Gray A, Molyneux AJ, Kerr RSC, Yarnold JA, Sneade M (2008) Treatment Pathways, Resource Use, and Costs of Endovascular Coiling Versus Surgical Clipping After aSAH. Stroke 39:111–119. doi: 10.1161/STROKEAHA.107.482570

295. Wu J, Tong X, Liu Q, Cao Y, Zhao Y, Wang S (2019) Microsurgical ligation for incompletely coiled or recurrent intracranial aneurysms: a 17-year single-center experience. Chin Neurosurg J 5:7. doi: 10.1186/s41016-019-0153-z

296. Xin W-Q, Xin Q-Q, Yang X-Y (2019) Meta-Analysis of Clipping versus Coiling for the Treatment of Unruptured Middle Cerebral Artery Aneurysms: Direct Comparison of Procedure-Related Complications. Neuropsychiatr Dis Treat 15:3387–3395. doi: 10.2147/NDT.S226353

297. Xue T, Deng R, Gao B, Wang Z, Ma C, You W, Zhu Y, Chen Z, Wang Z (2021) Intraoperative indocyanine green video angiography (ICG–VA) with FLOW 800 software in complex intracranial aneurysm surgery. Chin Neurosurg J 7:28. doi: 10.1186/s41016-021-00247-z

298. Yacubian EM, Rosemberg S, da Silva HC, Jorge CL, de Oliveira E, de Assis LM (1994) Intractable complex partial seizures associated with posterior cerebral artery giant aneurysm: a case report. Epilepsia 35:1317–1320. doi: 10.1111/j.1528-1157.1994.tb01804.x

299. Yamaguchi R, Ujiie H, Haida S, Nakazawa N, Hori T (2008) Velocity profile and wall shear stress of saccular aneurysms at the anterior communicating artery. Heart Vessels 23:60–66. doi: 10.1007/s00380-007-0996-7

300. Yasargil MG: (1984) Interfascial pterional (frontotemporosphenoidal) craniotomy, Ya¸sargil MG (ed). Georg Thieme Verlag, Stuttgart

301. Yaşargil MG. (1984) Microsurgical Anatomy of the Basal Cisterns and Vessels of the Brain. Georg Thieme, Stuttgart

302. Yasargil MG, Antic J, Laciga R, Jain KK, Hodosh RM, Smith RD (1976) Microsurgical pterional approach to aneurysms of the basilar bifurcation. Surg Neurol 6:83–91

303. Yasargil MG, Fox JL (1975) The microsurgical approach to intracranial aneurysms. Surg Neurol 3:7–14

304. Yasargil MG; RDSPHYPJT (1984) Microneurosurgery, Vol. 2: Clinical Considerations, Surgery of the Intracranial Aneurysms and Results, 1st edition. George Thieme Verlag/Thieme-Stratton, Inc., Stuttgart

305. Yong-Zhong G, van Alphen HA (1990) Pathogenesis and histopathology of saccular aneurysms: review of the literature. Neurol Res 12:249–255. doi: 10.1080/01616412.1990.11739952

306. Yoshimoto Y, Wakai S, Satoh A, Hirose Y (1999) Intraparenchymal and intrasylvian haematomas secondary to ruptured middle cerebral artery aneurysms: prognostic factors and therapeutic considerations. Br J Neurosurg 13:18–24. doi: 10.1080/02688699944131

307. Young WB, Lee KP, Pessin MS, Kwan ES, Rand WM, Caplan LR (1990) Prognostic significance of ventricular blood in supratentorial hemorrhage: a volumetric study. Neurology 40:616–619. doi: 10.1212/wnl.40.4.616

308. Zabramski JM, Hamilton MG (1994) Cerebral vasospasm. Neurovascular Surgery New York, McGraw-Hill, Inc 583–601

309. Zaidat OO, Castonguay AC, Teleb MS, Asif K, Gheith A, Southwood C, Pollock G, Lynch JR (2014) Middle cerebral artery aneurysm endovascular and surgical therapies: comprehensive literature review and local experience. Neurosurg Clin N Am 25:455–469. doi: 10.1016/j.nec.2014.04.005

310. Zhang L, Wang H, Pan Y, Mao L (2019) Effect Analysis of Microsurgical Clipping and Endovascular Embolization for the Treatment of Middle Cerebral Artery Aneurysms. World Neurosurg 125:e1074–e1081. doi: 10.1016/j.wneu.2019.02.004

IX. ПРИЛОЖЕНИЕ 1



CADAVER-FREE COURSE SOFIA 09-10.07.2022

Анкета за мястото на съвременните 3Д принтирани симулатори и машини за виртуална реалност при подготовката на младите неврохирурзи.

1. Неврохирургичен статус*

Отбележете само едно кръгче.

- Специалист >5 години
- Специалист <5 години
- Специализант

2. Употреба на неврохирургичен симулатора с учебна цел при подготовка за лечение на пациенти.*

Безполезно и незадължително	1	2	3	4	5	Много полезно и задължително

3. Употреба на неврохирургичен симулатора с цел предоперативна подготовка и позициониране на пациента на операционната маса.*

Безполезно и незадължително	1	2	3	4	5	Много полезно и задължително

4. Употреба на неврохирургичен симулатора с цел хирургическа подготовка при извършване на различни видове оперативните достъпи към черепната база?*

Безполезно и незадължително	1	2	3	4	5	Много полезно и задължително

5. Помага ли употребата на неврохирургичен симулатора за по-доброто разпознаване на съдово-нервните структури.*

Безполезно и незадължително	1	2	3	4	5	Много полезно и задължително

6. Помага ли употребата на неврохирургичен симулатора за разбиране на морфологичните особености на зрителното поле при различните хирургични достъпи.*

Безполезно и незадължително	1	2	3	4	5	Много полезно и задължително

7. Помага ли употребата на неврохирургичен симулатора за изграждането на пространствено виждане за околните съдово-нервни структури. *

Безполезно и незадължително	1	2	3	4	5	Много полезно и задължително

8. Помага ли употребата на неврохирургичен симулатора за извършването и усъвършенстване на оперативната интервенция.*

Безполезно и незадължи-телно	1	2	3	4	5	Много полезно и задължително

9. Смятате ли, че употребата на симулатор подобрява и усъвършенства хирургичните Ви умения?*
- Да
- Не

10. Бихте ли използвали симулатор при практическата Ви подготовка?*
- Да
- Не

11. Кои от използваните в курса симулатори смятата, че ви е бил най-полезен по време на практическото обучението? (1 най-полезен, 2, 3, 4, 5 най-малко полезен)*

Отбележете само едно кръгче на ред.

	Птериона-лен	Птериона-лен + анев-ризми	Ретросигмо-иден	Субокципитален	Трансфенои-дален
1					
2					
3					
4					
5					

12. Бихте ли участвали/препоръчали подобен тип практически курс в бъдеще?*
- Да
- Не

13. Колко симулационни станции смятата, че трябва да включва подобен практически курс?*
- Да
- Не

14. Колко смятате, че е оптималната продължителност на подобен курс? *
- Да
- Не

15. Бихте ли участвали/препоръчали подобен тип практически курс в бъдеще със спинална насоченост?*
- Да
- Не

На следващите графики са представени въпросите и резултатите от анкетираните.

Употреба на неврохирургичен симулатора с учебна цел при подготовка за лечение на пациенти.

22 отговора

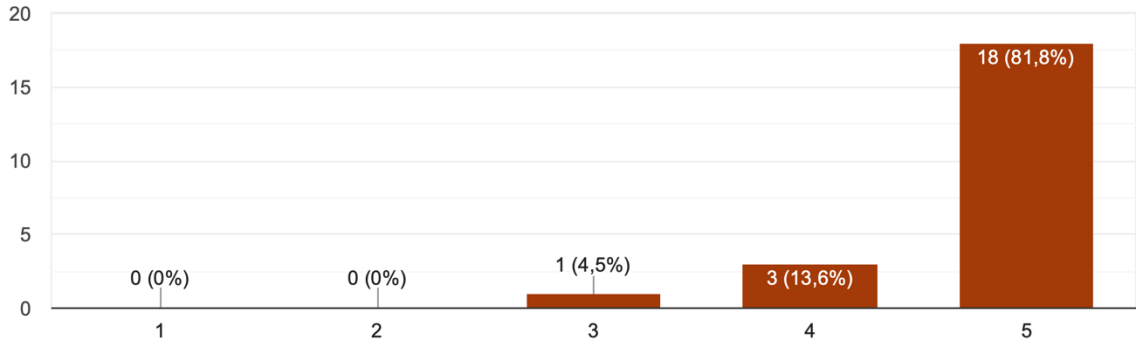

Употреба на неврохирургичен симулатора с цел предоперативна подготовка и позициониране на пациента на операционната маса

22 отговора

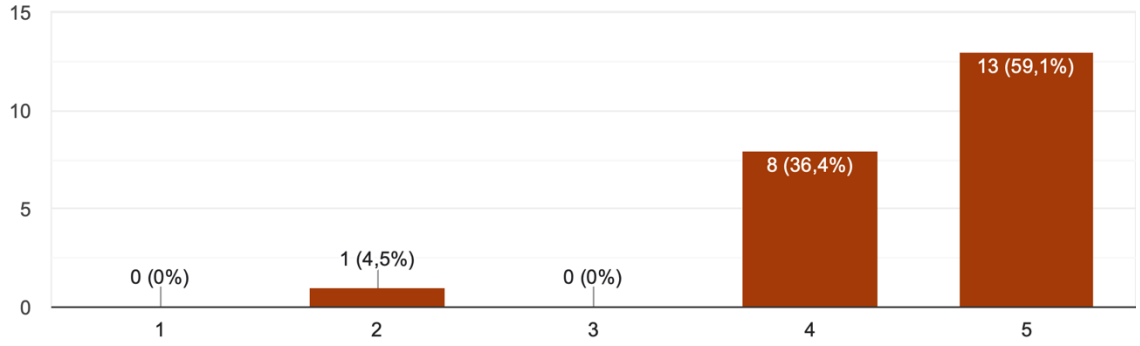

Употреба на неврохирургичен симулатора с цел хирургическа подготовка при извършване на различни видове оперативните достъпи към черепната база?

22 отговора

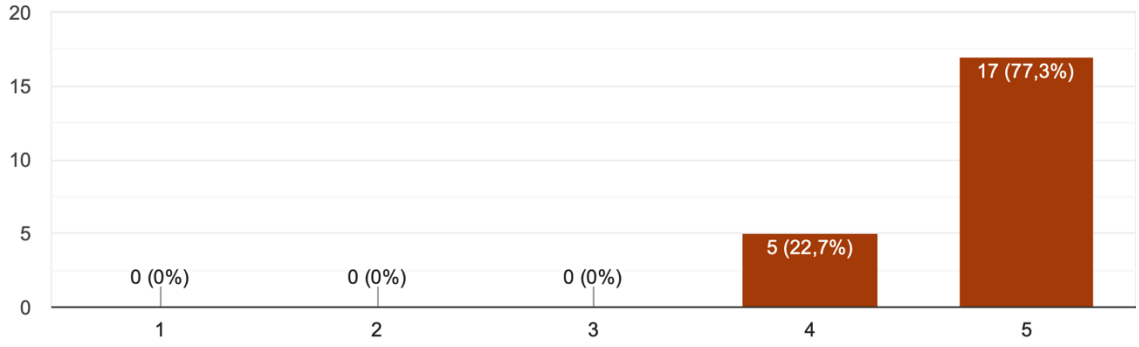

Помага ли употребата на неврохирургичен симулатора за по-доброто разпознаване на съдово-нервните структури.

22 отговора

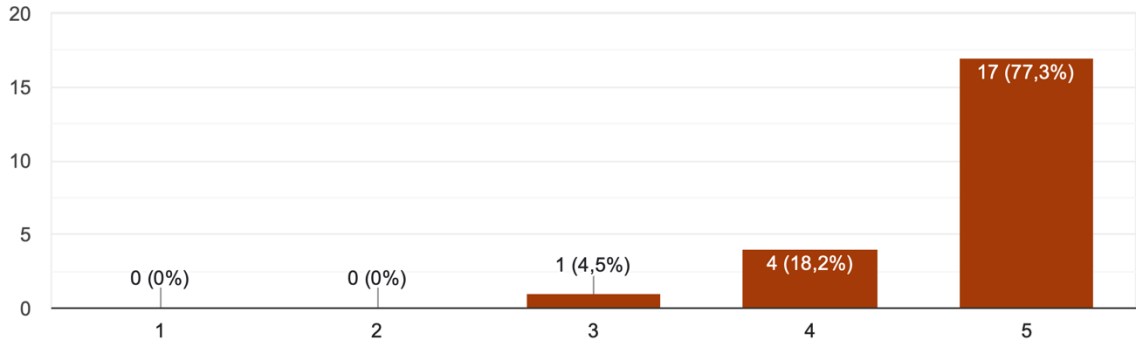

Помага ли употребата на неврохирургичен симулатора за разбиране на морфологичните особености на зрителното поле при различните хирургични достъпи.

22 отговора

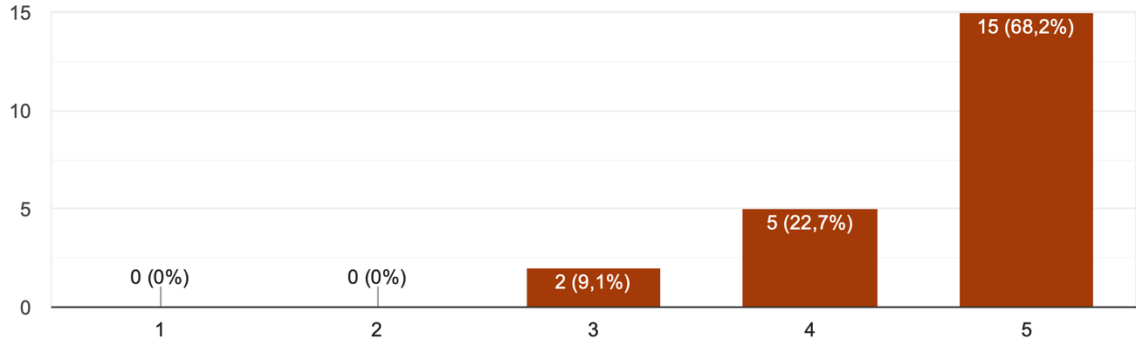

Помага ли употребата на неврохирургичен симулатора за изграждането на пространствено виждане за околните съдово-нервни структури.

22 отговора

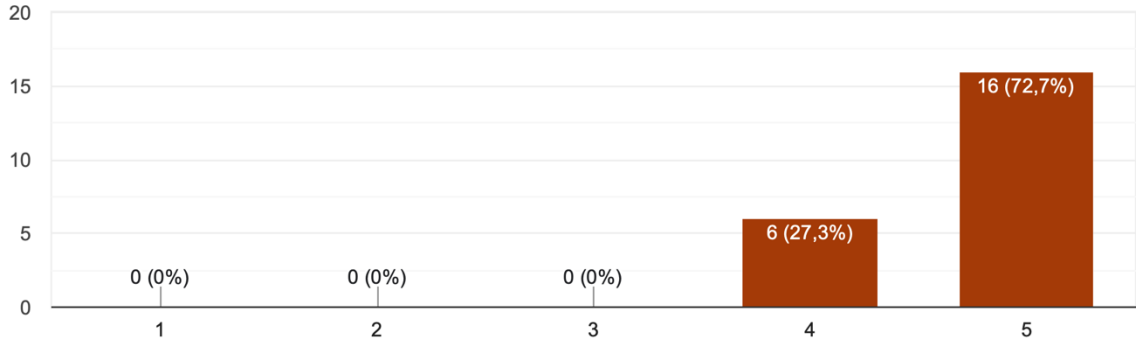

Помага ли употребата на неврохирургичен симулатора за извършването и усъвършенстване на оперативната интервенция.

22 отговора

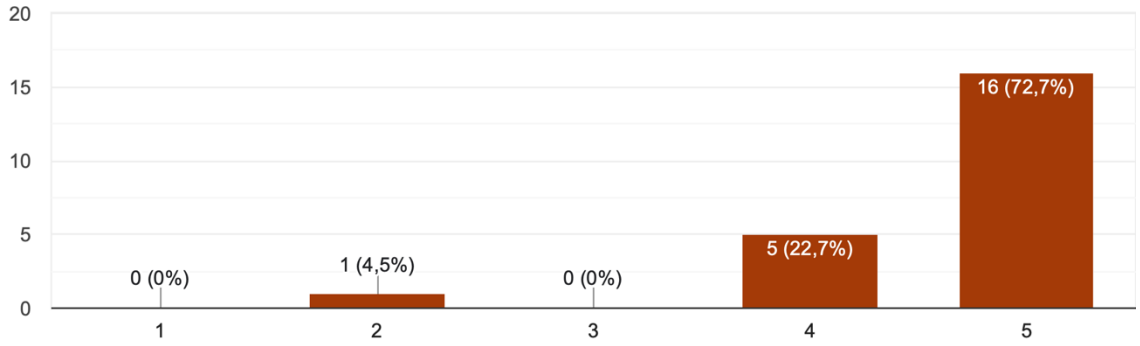

Смятате ли, че употребата на симулатор подобрява и усъвършенства хирургичните Ви умения?

22 отговора

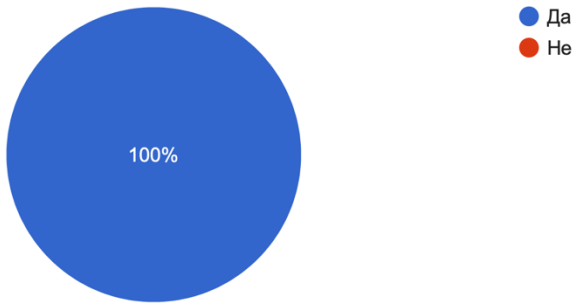

Бихте ли използвали симулатор при практическата Ви подготовка?

22 отговора

