Диагноза, лечение и диспансеризация на болен след малкомозъчен инсулт в амбулаторни условия

В. Дамянов[1], К. Принова[2], Е. Янис[3], Е. Мермеклиева[4] и Л. Хараланов[5]

[1]Неврологичен кабинет, 8 ДКЦ – София
[2]Неврологична клиника, Военномедицинска академия – София
[3]Отделение по физиотерапия и рехабилитация, 5 МБАЛ – София
[4]Очна клиника, Медицински университет – София
[5]Неврологична клиника, Национална кардиологична болница – София

Diagnosis, treatment and dispanserization of a patient after cerebellar infarction in ambulatory care

V. Damyanov[1], K. Prinova[2], E. Yanis[3], E. Mermeklieva[4] and L. Haralanov[5]

[1]Neurology Section, 8th Diagnostic and Consultative Center – Sofia
[2]Neurology Clinic, Military Medical Academy – Sofia
[3]Physiotherapy and Rehabilitation Unit, 5th MHAT – Sofia
[4]Ophthalmology Clinic, Medical University – Sofia
[5]Neurology Clinic, National Cardiology Hospital – Sofia

Резюме:

Диспансеризацията на болни с мозъчносъдова болест се извършва от невролога от извънболничната помощ. Важно значение за ефективността на диспансеризацията имат периодичните прегледи. Представяме диспансерен болен с малкомозъчен инфаркт, причинен от обтурация на дясната малкомозъчна част на предната долна малкомозъчна артерия. Болният е диагностициран в амбулаторни условия въпреки престоя и лечението му преди това в специализирано здравно заведение. След доказване на заболяването е проведено съответно етиологично и симптоматично лечение с добър ефект. Направени са изводи относно поведението на болните с мозъчносъдова болест в амбулаторни условия.

Ключови думи: малкомозъчен инфаркт, предна долна малкомозъчна артерия, нистагъм

Адрес за кореспонденция: *Д-р В. Дамянов, Неврологичен кабинет, 8 ДКЦ, ул. "Христо Силянов" № 77, София*

Summary:

Dispanserization of people having cerebrovascular disease is carried out by the neurologist at the polyclinic. Medical examinations play an important role with regard to the effectiveness of the dispanserization. Hereby we describe a patient with cerebellar infarction, caused by obturation of the right cerebellar part of the anterior inferior cerebellar artery (AICA). The patient has been diagnosed in the ambulatory care setting, irrespective of his stay and treatment prior to that in a specialized health institution. After the disease has been established, the respective etiological and symptomatic treatment has been carried out with good effect. Conclusions were made with respect to the behavior of patients with cerebrovascular disease in ambulatory care.

Key words: cerebellar infarction, anterior inferior cerebellar artery, nystagmus

Address for correspondence: *V. Damyanov, M. D., Neurology Section, 8th Diagnostic and Consultative Center, 77, Hristo Silyanov St., Bg – Sofia*

Увод

Диспансеризацията на болни с мозъчносъдова болест се извършва от невролога от извънболничната помощ. Представяме диспансерен болен с малкомозъчен инфаркт, причинен от обтурация на дясната малкомозъчна част на предната долна малкомозъчна артерия. Болният е диагностициран в амбулаторни условия въпреки престоя и лечението му преди това в специализирано здравно заведение.

Arteria cerebelli anterior inferior (предна долна малкомозъчна артерия или средна малкомозъчна артерия, СММА) е най-вариабилната от малкомозъчните артерии. Тя излиза от долната трета или от средата на базиларната артерия, като отива встрани в непосредствена близост до VI, VII и VIII краниален нерв. Оттам преминава назад към предната част на долната повърхност на малкия мозък. Проксималната част на артерията участва в кръвоснабдяването на латералните сегменти на долната част на моста, включително на коренчетата на V и VI краниален нерв, долната част на средните малкомозъчни крачета и дорзалните отдели на горната част на продълговатия мозък, а дисталната част – на предната долна една трета на малкия мозък. От нея често произлиза артерия аудитива. При запушване на проксималната част на СММА се проявяват симптоми на внезапна проява на световъртеж и повръщане, нистагъм на страната на лезията поради увреждане на вестибуларните ядра, загуба на чувствителността на лицето поради увреждане сензорни ядра на троичния нерв, лицева парализа поради увреждане на ядрото на лицевия нерв и намаление на слуха и шум в ушите поради увреда на кохлеарните влакна. Горните симптоми са от страната на лезията. При обтурация на проксималните части на артерията клинично се проявяват симптомите от засегнатата малкомозъчна хемисфера.

Клиничен случай

Представяме пациент на 60-годишна възраст с анамнестични данни за периоди на дифузно главоболие, протичащо често през целия ден, понякога съчетани със замаяност и кратковременно залитане надясно. Горните оплаквания са с давност 5-6 години. От проведените трикратно изследвания на глава чрез компютърна томография (КТ) е установявана нормална находка. При КТ на шиен отдел на гръбначен стълб има дискови протрузии на нива С3-4, С4-5, С6-7. От дуплекс сканиране на магистралните артерии на главата се установява патология: лявата и дясната обща сънна артерия са със задебелен интима-медия комплекс, лявата вътрешна сънна артерия е с данни за умерена извивка при запазена циркулация, както и лявата вертебрална артерия е с умерено повишена съдова резистентност. При транстемпорален достъп се установява умерено повишена съдова резистентност на двете вертебрални артерии.

Болният е бил хоспитализиран по повод остро задълбочаване на горните оплаквания в специализирана неврологична клиника. При приемането му там са установени оживени СНР двустранно, липса на коремни рефлекси вдясно и липса на друга огнищна неврологична симптоматика. Изписан е с диагноза световъртеж с централен произход (недостатъчност на вертебро-базиларното кръвообращение).

При неврологичния преглед, направен в амбулаторни условия (една година по-късно) намерихме, освен общата хиперрефлексия и асиметрията при кожните рефлекси, чрез очилата на Френцел бинокулярен малкомозъчен хоризонтален нистагъм при поглед надясно по посока на лезията (I степен), атаксия надясно, дискретна контралатерална на лезията лемнискусова и екстралемнискусова хипестезия вляво и провокируеми прояви при детайлно отоневрологично изследване – леко залитане при пробите на Унтенбергер и Фокуда надясно от централен тип при липса на провокиращ нистагъм при „Шейкинг" пробите и калориметрия. От назначения от нас ЯМР на глава се установи глиоза в басейна на дясната предна долна церебеларна артерия с голяма давност. Към терапията на болния беше прибавен бетахистин, след което се отчете субективно подобрение в усещането за замаяност и залитане. Пациентът през цялото време на диспансеризацията беше коректен и стриктен към своето лечение и имаше необходимото поведение.

Обсъждане

Случаят представлява интерес поради няколко причини:

В периода на първата хоспитализация са направени изследвания като КТ на мозъка и доплерова сонография. Те са насочили диагнозата към вестибуларна дисфункция, причинена от вертебробазиларна недостатъчност.

В амбулаторни условия ние детайлно изучихме и проследихме симптомите на болния, които бяха от малкомозъчна дисфункция: атаксия надясно, нистагъм надясно по посока на лезията (първа степен) и хипестезия, както и липса на слухови нарушения. Тези симптоми ни насочиха да се продължи изследването на мозъка с ЯМР в амбулаторни условия, при което се установи глиоза (липсваща при КТ изследване) в задния полюс на малкомозъчната хемисфера вдясно, в територията на предната долна малкомозъчна артерия. ЯМР образът е с интересна характеристика, защото при трансверзалните срезове лезията е на нивото на медула облонгата (фиг. 1 и 2), но на Т2 сегментната реконструкция ясно се вижда, че е в територията, кръвоснабдявана от дисталните браншове на предната долна малкомозъчна артерия (фиг. 3 и 4).

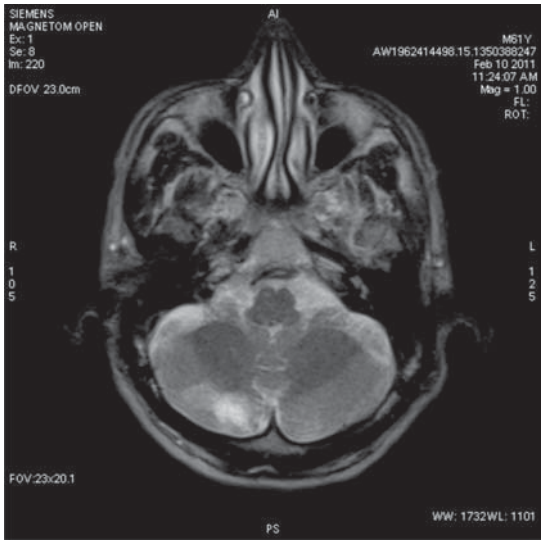

Фиг. 1. МРТ на гл. мозък (трансверзален срез, Т2)

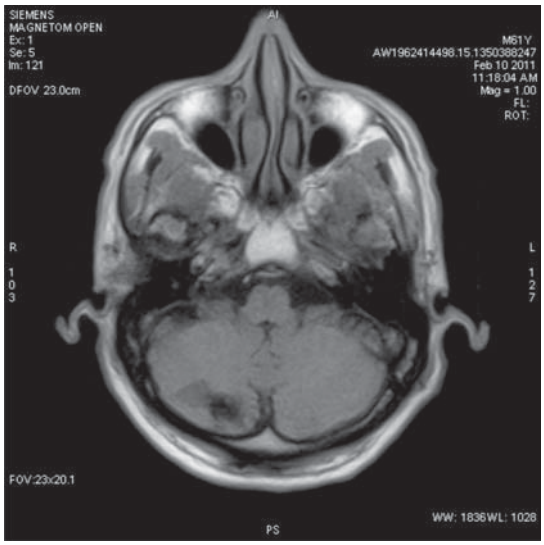

Фиг. 2. МРТ на гл. мозък (трансверзален срез, Т1)

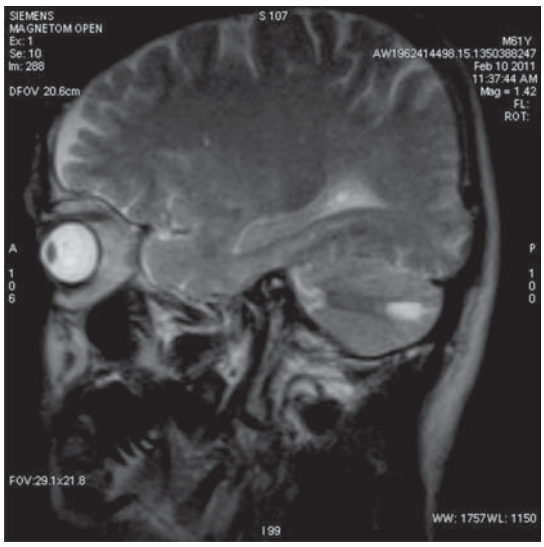

Фиг. 3. МРТ на гл. мозък (сагитален срез, Т2)

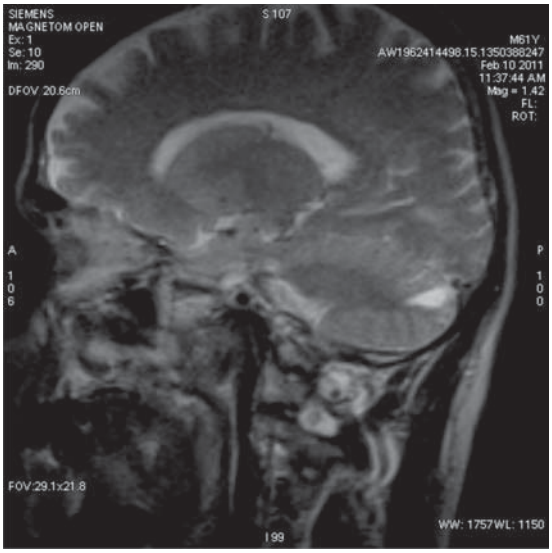

Фиг. 4. МРТ на гл. мозък (сагитален срез, Т2)

Ефектът на бетахистина обясняваме с въздействие върху компенсационните механизми при продължителна малкомозъчна дисфункция. Приемаме, че този ефект е препоръчителен и за болни с патология, както при описания случай.

Изводи

1. Успехът на диспансерното поведение зависи не само от грижите на здравните работници, но и от отношението на самите диспансеризирани.

2. Необходимо е на извънболнично ниво да бъдат увеличени възможностите за използване на невроизобразяващи методи като КТ и ЯМР, особено при упорито главоболие

3. При описания случай се доказва значението на използването на очилата на Френцел в амбулаторни условия.

4. Препоръчваме предписване на бетахистин при болни със симптоми на главоболие, замаяност и залитане.

Библиография

1. А н г о в , Г. Невроотология. 2007.
2. И к о н о м о в , Р. и И. Петров. Нарушения на очните движения при болни с мозъчносъдова болест. – Мозъчносъд. забол., 7, 1999, № 1, 26-29.
3. И к о н о м о в , Р. Клинико-електроокулографско проучване при болни с мозъчно-стволови и малкомозъчни лезии. Автореф. на дис., С., 2003, 73.
4. И к о н о м о в , Р., К. Костов и И. Петров. Нарушения на очните движения. – Бълг. неврол., 8, 2008, № 2, 47-51.
5. К е х а й о в , А. Ръководство по отоневрология. 1982.

6. A m e r i c a n Academy of Neurology. Report of the therapeutics and technologyassesment subcommittee. Assessment: electronystagmography. – Neurology, 46, 1996, 1763-1766.
7. B a l o h , R. W. et V. Honrubia. Clinical neurophysiology of vestibular system. 2nd ed. Philadelphia, Davis, 1990, 130-173.
8. C a r p e n d e r , R. S. Movements of the eyes. 2nd edition, London, Pion, 1988, 405-426.
9. C a p l a n , L. R. Brain embolism, revisited. – Neurology, 1993, № 43, 1281-1289.
10. G r a d , A. et R. W. Baloh. Vertigo of vascular origin: clinical and ENG features in 84 cases. – Arch. Neurol., 1989, № 46, 281-284.
11. O a s , J. C. et R. W. Baloh. Vertigo and the anterior inferior cerebellar artery sydrome. – Neurology, 1992, № 42, 2274-2279.
12. S c h u k n e c h t , H. F. Pathology of the ear. 2nd ed. Philadelphia, Lea&Febiger, 1990.

Постъпила за печат на 28 юни 2013 г.

ЦЕНТРАЛНА МЕДИЦИНСКА БИБЛИОТЕКА

организира

курс

ОСНОВИ НА ИНФОРМАЦИОННАТА ГРАМОТНОСТ

БИОМЕДИЦИНСКА ИНФОРМАЦИЯ – ПОТРЕБИТЕЛСКИ СТРАТЕГИИ ЗА ИЗДИРВАНЕ, ОБРАБОТКА И ИЗПОЛЗВАНЕ

•• структура и правила за работа в медицинска библиотека, с библиотечни каталози и специализирани информационни източници от областта на естествените науки, клиничната медицина и здравеопазването •• избор на източници и разработване на стратегии за търсене във всеки от тях •• работа с индекси и особено с тезауруса на МЕДЛАЙН •• мултимедийни продукти в различни медицински области •• издирване в интернет на медицинска информация, отговаряща на критериите за научност •• оформяне на научни публикации и аналитико-синтетична обработка на информацията.

Хорариум – 20 часа – 10 часа лекции и 10 часа семинари и упражнения.

Дати за провеждане ще се насрочат при записване на не по-малко от 5 души.
За информация: Д-р Ж. Сурчева – тел. 952-05-16; e-mail: surcheva_j@abv.bg