

МЕДИЦИНСКИ УНИВЕРСИТЕТ – СОФИЯ

МЕДИЦИНСКИ ФАКУЛТЕТ

КАТЕДРА ПО УШНИ, НОСНИ И ГЪРЛЕНИ БОЛЕСТИ

д-р Димитър Кирилов Конов

Алгоритъм на поведение при най-често
срещаните спешни и неотложни
състояния в
оториноларингологията

Дисертационен труд

За присъждане на образователна и научна степен "Доктор"

Научна специалност: ото-рино-ларингология

Научен ръководител: проф. д-р Диана Попова, д. м. н

СОФИЯ

2014 г.

СЪДЪРЖАНИЕ

I. УВОД	3
II. ЦЕЛ	5
III. ЗАДАЧИ	6
IV. МАТЕРИАЛ	7
V. ДЕФИНИЦИЯ ЗА СПЕШНОСТ И АЛГОРИТЪМ ПРИ ОТОРИНОЛАРИНГОЛОГИЧНИТЕ СЪСТОЯНИЯ	10
VI. ДЕФИНИЦИЯ ЗА КРАЙНА СПЕШНОСТ И АЛГОРИТЪМ ПРИ ОБЩОПРАКТИКУВАЩИЯ ЛЕКАР (ОПЛ)	12
VII. ОБЗОР (ЛИТЕРАТУРЕН, ИСТОРИЧЕСКИ)	13
VIII. ЗАБОЛЯВАНИЯ НА УХОТО	28
IX. ЗАБОЛЯВАНИЯ НА НОСА И ОКОЛОНОСНИТЕ КУХИНИ	66
X. ЗАБОЛЯВАНИЯ НА ГЪЛТАЧА	86
XI. ЗАБОЛЯВАНИЯ НА ГРЪКЛЯНА	95
XII. НЕОСПОРИМО СПЕШНИ СЪСТОЯНИЯ	126
XIII. ИЗВОДИ	142
XIV. ПРИНОС	143
XV. ПУБЛИКАЦИИ, СВЪРЗАНИ С ДИСЕРТАЦИОННИЯ ТРУД	145
XVI. ЛИТЕРАТУРА	146

I. УВОД:

В годините на медико-социална реформа наблюдаваме сериозна некомпетентност и пропуски в диагностицирането и провеждането на последователни, терапевтични мероприятия при редица спешни и неотложни състояния в оториноларингологията.

Напоследък сме свидетели на непрекъснато заличаване на критериите за спешност и неотложност, което ни опасява, че некомпетентни администратори ще ги постулират в нормативни документи. Това според нас ще задълбочи конфликта:

- общопрактикуващ лекар/ специалист оториноларинголог;
- лекар/ пациент.

Държавните институции, контролиращи тези процеси в лицето на министерството на здравеопазването, здравна каса и др. е необходимо своевременно да актуализират списъците на спешните УНГ заболявания, с цел запазване живота на пациентите и поставяне на строги показания за вида и обема на долекарска и специализирана болнична помощ.

Ние смятаме, че създаването на ясни критерии на поведение и реакция при спешност, респективно неотложност, ще подобри прогнозата на пострадалите УНГ пациенти и ще доведе до избягване на фатален изход.

Спешните състояния в областта на оториноларингологията нерядко носят всички белези на животазастрашаващи състояния с фатален край или сериозни усложнения, които при адекватна терапия могат да бъдат избегнати, стига при тях да се приложат и спазват предложените алгоритми на поведение, особено тези, насочени към преодоляване на острата фаза.

Дефиницията за спешно състояние, според СЗО, адаптирана от нас е следната:

„Всяко състояние, свързано с агресивна загуба на кръв или инспираторен недостиг на въздух, както и остра функционална загуба/като усложнение на травма, възпаление, алергия и тумор/, които ако не бъдат своевременно преодоляни поради некомпетентност или бездействие, могат да доведат до тежка инвалидизация, органна загуба или загуба на функцията, в момента на травмата и или в по-късен етап, като последващото клинично развитие може да доведе до смърт”.

Ние приемаме за неотложни всички състояния (вкл. и болката), които нелекувани своевременно, могат да се превърнат в спешни и в развитието си да завършат фатално.

Стартирайки настоящият труд ние се позовахме на:

- Наредба № 45/26. 08. 2010 г. за утвърждаване на стандарти по спешна медицина;
- Наредба за осъществяване правото на достъп до медицинска помощ от 02. 06. 2006 г. ;
- Решение на съвета на директорите №29/14. 04. 2011 г. .

Тези документи определят критерии за спешни прегледи, като за оториноларингологията са отбелязани следните групи заболявания:

- на ухото/остър отит, мастоидит, внезапна глухота, остра вестибуларна криза, травматична руптура на тъпанчевата мембрана, разкъсно-контузни рани на ухото и ушната област/;
- на носа и околоносните кухини/счупване на носната пирамида, счупване на лицевите кости от средния лицев етаж, кръвотечение от носа, периорбитален целулит/;
- на гълтача/остър тонзилит, перитонзилит и перитонзиларен абцес, фарингеална хеморагия след тонзилектомия/;
- на гръкляна - остър ларингеален - инспираторен задух - ОЛЗ/ възпалителни, алергични състояния, травми, чужди тела и тумори/;
- неоспоримо спешно – неотложна е групата на чуждите тела/във външния слухов проход, носната кухина, гълтача и хранопровода, гръкляна, трахеята и бронхите/.

Спешните състояния в оториноларингологията, винаги носят белезите на животазастрашаващи и понякога завършват фатално. Този факт става оръжие на медиите за сриване авторитета, на тези, чийто живот преминава в борба със смъртта. Тази е основната причина, която ни накара да положим усилие за изработване на АЛГОРИТЪМ НА ПОВЕДЕНИЕ в условия на спешност. Той определя усилията ни в три основни направления

- преодоляване на острата фаза;
- копиране на усложненията;
- избягване на фаталния изход;

II. ЦЕЛ

Ние си поставихме следната **цел**:

Да дадем дефиниция и алгоритъм на поведение на общопрактикуващия лекар (ОПЛ) и УНГ-специалиста при някои спешни и неотложни състояния.

III. ЗАДАЧИ

За изпълнение на поставената цел ние трябва да решим следните **задачи**:

1. Да проучим и дефинираме най-често срещаните спешни състояния в оториноларингологията и използваме предоставените статистически данни на Клиниката за периода 2008-2012 г. ;
2. Да разработим алгоритъм за спешна диагностика и поведение на ОПЛ при някои спешни състояния;
3. Да разработим алгоритъм за спешна диагноза и поведение на оториноларинголога в спешния УНГ кабинет, шокова зала и лечение;
4. Преценка и анализ на ефективността на разработеният от нас алгоритъм;
5. Да посочим за всяко спешно състояние задължителни последователни лечебно-диагностични мерки в доболничната и болничната помощ;
6. Да посочим кой и къде обработва спешни пациенти.

IV. МАТЕРИАЛ

За посочения период ние проучихме амбулаторните журналы на спешен УНГ кабинет и приемен кабинет, работещи към УМБАЛ „Царица Йоанна“ за 5 годишен период/2008 г. – 2012 г вкл. /. През този период, през УНГ кабинет са преминали общо 65. 693 пациенти, разпределени по години съгласно следната графика:

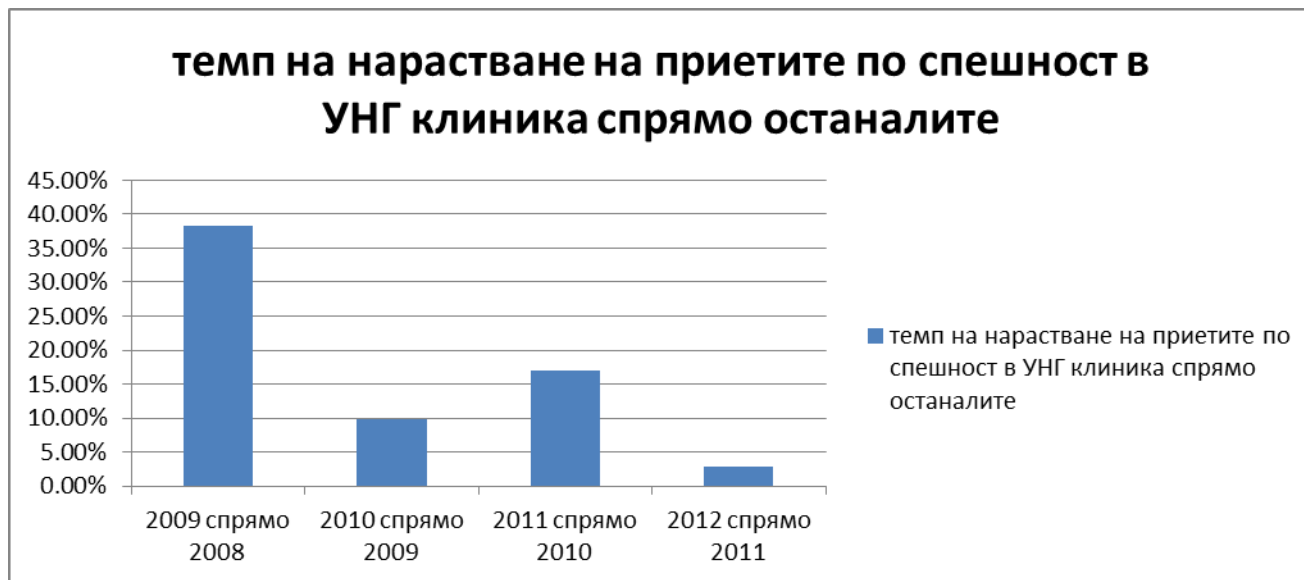ГОДИНА		Всичко амбулатория	Приети в клиниките	Приети по спешност	Приети по планови	Спешни амбулаторно прегледани
2008	УНГ	14110	5321	682	4639	11992
	ОБЩО НА КЛИН. С АМБ. КАБИНЕТИ	61415	13307	5882	7425	36939
		22. 97%	39. 99%	11. 59%	62. 48%	32. 46%
2009	УНГ	13798	5377	943	4434	13830
	ОБЩО НА КЛИН. С АМБ. КАБИНЕТИ	62688	13710	6905	6805	41147
		22. 01%	39. 22%	13. 66%	65. 16%	33. 61%
2010	УНГ	17031	4942	1035	3907	16354
	ОБЩО НА КЛИН. С АМБ. КАБИНЕТИ	67432	12745	6476	6269	46278
		25. 26%	38. 78%	15. 98%	62. 32%	35. 34%
2011	УНГ	12826	3703	1211	2492	10984
	ОБЩО НА КЛИН. С АМБ. КАБИНЕТИ	53133	11415	6699	4716	30805
		24. 14%	32. 44%	18. 08%	52. 84%	35. 66%
2012	УНГ	13393	3762	1245	2517	11060
	ОБЩО НА КЛИН. С АМБ. КАБИНЕТИ	49400	11545	6745	4800	32381
		27. 11%	32. 59%	18. 46%	52. 44%	34. 16%

Таблица 1. Статистическа информация на амбулаторния журнал при УМБАЛ „Царица Йоанна - ИСУЛ“.

Ние установихме: - данните от таблицата по-горе показват увеличаване на броя на приетите по спешност пациенти в УНГ клиники в периода 2008-2012, както и увеличаване на процентното им съотношение спрямо спешните приеми в останалите амбулаторни кабинети. Данните сочат, че плановите приеми в УНГ намаляват, както по брой, така и в процентно съотношение спрямо общия брой.

Тук е цялата група пациенти, преминали през УНГ кабинети на УМБАЛ „Царица Йоанна – ИСУЛ“. При много от тях, дежурният –спешен УНГ лекар не е установил нито един клиничен белег за спешност, който заслужава реакция на екипа за диагностика и терапевтичен подход/ конзервативен или хирургичен/ за извеждане на болния от това състояние. Тези болни са прегледани, но не са определени като спешни. Тук са и голяма група от пациенти, пренебрегнали компетентността на ОПЛ или лекаря специалист по район, хипохондрици и такива търсеики преглед, като заобикалят предния „фронт „ на здравната система, най-често неосигурени, хитрувайки, за да получат безплатен преглед. Много от тях се самоопределят като спешни пациенти и не рядко са генератори на конфликти, затрудняват работата на кабинетите. За

съжаление законодателят не е предвидил нормативен документ, регламентиращ административно и юридически тези проблеми на спешните кабинети и то не само по УНГ болести.



Графика 1. Темп на нарастване на приетите по спешност УНГ пациенти в УМБАЛ „Царица Йоанна -ИСУЛ“

При анализа на дейността на УНГ клиниките, спрямо клиниките с хирургична активност, при УМБАЛ „Царица Йоанна – ИСУЛ“ за периода 2007 -2012г.,съгласно данните в таблицата по-долу, могат да се направят следните изводи:

- Броят на преминалите болни в Клиника по УНГ, спрямо общия брой болни във всички клиники с хирургическа насоченост, е около 50% средно за период 2008-2012.
- Засилва се броят на **оперираните по спешност**, спрямо, общият брой оперирани в клиника УНГ – повишението е от 8% през 2007 до 20,56% през 2012.
- Повишава се дялът на оперираните по спешност в УНГ клиника спрямо спешните операции във всички други клиники - повишава се от 17. 5% (2007) на 28,23% (2012).
- **Данните показват**, че при голяма амбулаторна активност и нарастващ процент на оперирани по спешност, леталитетът се запазва нисък спрямо общия процент на леталитет на другите отделения с хирургична активност.

ДЕЙНОСТТА НА УНГ КЛИНИКА СПРЯМО КЛИНИКИТЕ (ОТДЕЛЕНИЯТА) С ХИРУРГИЧНА АКТИВНОСТ ПРИ УМБАЛ "ЦАРИЦА ЙОАННА-ИСУЛ" ЕАД ЗА 2007-2012 ГОДИНА

ГОДИНА	Отделения с хирургична активност	Брой преминали болни	Оперирани (бр.)		Постоперативен леталитет (бр.)	Постоперативен леталитет %
			Общо оперирани + починали оперирани	От тях оперирани по спешност		
1	2	3	5	6	10	11
2007	УНГ	5146. 00	3640	303	4	0. 11%
	ОБЩО:	9979. 00	7204	1722	48	0. 67%
2008	УНГ	5357. 50	3842	417	9	0. 23%
	ОБЩО:	10256. 50	7470	2013	100	1. 34%
2009	УНГ	5426. 00	3660	597	8	0. 22%
	ОБЩО:	10669. 00	7410	2461	85	1. 15%
2010	УНГ	4996. 50	3397	546	8	0. 24%
	ОБЩО:	9975. 50	6734	2005	101	1. 50%
2011	УНГ	3734. 50	2294	617	4	0. 17%
	ОБЩО:	8565. 50	5563	2083	116	2. 09%
2012	УНГ	3792. 50	2337	605	2	0. 09%
	ОБЩО:	8555. 50	5718	2143	87	1. 52%

Таблица 2. Дейността на унг клиника спрямо клиниките (отделенията) с хирургична активност при Умбал "Царица Йоанна-ИСУЛ" еад за 2007-2012 година

V. ДЕФИНИЦИЯ ЗА СПЕШНОСТ И АЛГОРИТЪМ ПРИ ОТОРИНОЛАРИНГОЛОГИЧНИТЕ СЪСТОЯНИЯ

Остро настъпващи или хронично обострени болестни състояния могат да засегнат органи и системи на главата и шията и да доведат от естетически и функционални последствия, дори до загуба на човешки живот.

Тези състояния изискват:

Неотложни действия за овладяването им и регламент за управление на ситуацията с **приоритети** на спешност при:

- Дишането - остра обструкция.
- Кръвообращението – остра кръвозагуба
- Болка със загуба на функция.

Комплексът от задължителни, неотложни, последователни действия/ кзпд/ или алгоритъм/ буквален превод – система от последователни действия, водещи до решение на дадена задача/ за клинична обработка на спешно болен в три направления:

- Диагностично;
- Терапевтично;
- Хирургично;

1. ДИАГНОСТИЧНО

- на легло в шокова зала/мониториране на кръвно налягане, пулс, кислородно насищане, ЕКГ/;
- венозен път, а при кръвотечение два венозни пътя;
- кръвна група;
- кръвни показатели, биохимия, хемастезиологичен статус, СУЕ, кръвна захар;
- образна диагностика (рентген, ЯМР, КТ, ехограф);
- скопии – на върха на инцидента по преценка на екипа;
- спешен консилиум от екипи, като винаги се призовават кардиолог, педиатър или интернист, анестезиолог-реаниматор;
- разширен консилиум, като се добавят офталмолог, невролог, неврохирург, лицево-челюстен хирург или друг специалист;

2. ТЕРАПЕВТИЧНО

- диагностично-терапевтичната **кортикостероидна венозна апликация** в много случаи е показател за последваща оперативна намеса, ако с адекватно количество кортикостероид се получи подобрене в дишането ситуацията се преоценява;
- вливания на обемозаместващи течности, кръвопреливане, плазма, изолирани кръвни фактори и др. ;
- подаване на овлажен кислород чрез маска или катетър;
- обезболяване;
- антибиотици;
- спазване на други назначени лекарствени средства (субституираща терапия);

3. ХИРУРГИЧНО

- Крайно спешна е намесата за възстановяване на дихателната проходимост:
 - интубация - ако не се осъществи след втория опит на анестезиолога се пристъпва към
 - трахеотомия или коникотомия – винаги следват венозна апликация на високи дози кортикостероиди;
- Налагане на лигатура на кървящ съд, последваща хирургична обработка;
- Тампонада на кървяща кухина/нос, назофаринкс, фаринкс, ларинкс/. Кървенето от хипофаринкса, ларинкса изисква задължително трахеотомия с поставяне на канюла с балон за протекция на долните дихателни пътища/ДДП/;
- Аспирация и лаваж;
- Да се знае, че след неотложна коникотомия/ларинготомия/се последва от коректна трахеотомия в операционен блок, спазвайки се правилата на плановата хирургия/ профилактика на следоперативните стенози особено у децата/;
- Пункция с инцизия;

ИЗВОД:

Нашето конкретно наблюдение е, че забавянето на болните и неадекватното терапевтично поведение на предния фронт на лекари се дължи на:

- **Недостатъчна клинична подготовка;**
- **Непознаване критериите за спешност;**
- **Комерсализъм;**

Това са болни, които бързо изразходват клиничната пътека, натоварват бюджета на болниците и те се отърват от тях на всяка цена, с което тежестта на заболяването им расте до степен на крайна спешност.

VI. ДЕФИНИЦИЯ ЗА КРАЙНА СПЕШНОСТ И АЛГОРИТЪМ ПРИ ОБЩОПРАКТИКУВАЩИЯ ЛЕКАР (ОПЛ)

Крайна спешност е животастрашаващо състояние на дихателна инсуфициенция, остро-подостро или хронично-прогресиращо кръвотечение, болка с загуба на функция на орган или система, при които **компенсаторните възможности на организма са изчерпани във времето, освен чисто биологично, така и от нехайство, бездействие или законово несъвършенство.**

Във възможностите на ОПЛ е да извърши комплекс от задължителни, последователни действия – **алгоритъм на ОПЛ, за да постави ранна, екзактна или насочваща диагноза и да предотврати развитието на крайна спешност.** Това са:

- Снемане на анамнеза;
- Извършване на физикално изследване;
- Лабораторни изследвания;
- Образна диагностика;
- Консултация със специалисти за изясняване на диагнозата.

При дихателна недостатъчност ОПЛ е необходимо да разпознае инспираторният задух и да насочи пациента към специализирана УНГ болнична помощ.

Кръвотечението да се локализира и направи първична тампонада, лигатура. Това изисква добро познаване на съдовата система на главата и шията.

Болката и функционалната загуба изисква изследвания, които по преценка се правят в специализирано заведение.

Начинът на транспортиране и придружаването на болния е по преценка на ОПЛ.

VII. ОБЗОР (ЛИТЕРАТУРЕН, ИСТОРИЧЕСКИ)

Проблемът спешност при УНГ заболявания включва животозастрашаващи състояния, при които се изисква бърза реакция от лекар /ОПЛ, специалист оториноларинголог ,медицински екип/ за овладяване на

1. острата фаза
2. копиране на усложненията
3. избягване на фаталния изход

Втората половина на 19 век в медицинската практика навлизат епохални открития като:

- индиректната ларингоскопия – Гарсия Ем. /учител/ -1854 г., Тюрк /Виена/, Чермак /Будапеща/

- задна риноскопия – Чермак – 1858 г.

- директна ларингоскопия с ригидна тръба – Кирщайн – 1895 г.

- бронхоскопия – 1897 г. Килиан изважда чуждо тяло от левия бронх

В българската медицинска и художествена литература няма посвещение за спешно състояние.

Медицинските среди приемат за спешност внезапната обструкция на горните дихателни пътища /ГДП/ и кървенето.

Ние свързваме спешността при задух с трахеотомията ,за която има сведения над 3 500 години преди Христа.

Едва IX век трахеята се определя, като въздухоносна тръба, а Авицена (X век) описва интубация при затруднение в дишането „... когато ангина се усилва, така че лекарствата не действат, а надеждата за спасение идва от разрязването на дихателната тръба ...” .

1546 до 1883 г. е период на отричане /Brassarolo/ и възход на трахеотомията,1853 г Trousseau изнася доклад за 200 трахеотомии при дифтерия- дисертационен труд на Чалъков И. през 1989г.

1898 г Jackson описва техниката на трахеотомията, която е актуална и днес.

Истински възход на животоспасяващата трахеотомия/ коникотомия бележи след двете световни войни. Предимството на трахеотомията или интубацията започва да се обсъжда през шестдесетте години на миналия век „ ... индикациите за прилагането на интервенцията днес са толкова разширени, че трудно могат да се класифицират ... трахеотомия или интубация ... пречка за изграждане на общовалидна доктрина ... „ Чалъков И. – Дисертация, 1989.

Преди откриването на самостоятелно специализирано медицинско заведение по болестите на ухото, носа и гърлото в редица списания и предимно в услуга на общопрактикуващите лекари се открива указание за „гърлосечение” 1898 ,Ст. Белинов.

За първата трахеотомия в България има различни сведения.

1881 г. д-р Ив. Драгомиров извършва първата според него трахеотомия, но той я описва и публикува едва през 1939 г. в „Медицински вестник“¹ Тази интервенция е извършена върху задущаващ се мъж на средна възраст. Била му поставена златна трахеална канюла, направена от български занаятчия².

Хр. Стамболски /1842 – 1932/ - професор по хирургия е правил трахеотомии.

Д. Моллов /1845 -1914/ - правил трахеотомии при дифтерия.

На 5 юни 1909 г започва летоброенето на Българската оториноларингология с разкриванене на първото у нас ушно, носно и гърлено отделение в Александровска болница със старши лекар д-р Ст. Белинов.

1923 г. Белинов започва преподаване по оториноларингология и първата му лекция е за инклинациония нистагъм. Несиметичното му проявление той нарича тип III и го свързва със спешното заболяване лабиринтит.

По-късно Белинов пише за отогенната пиемия и мозъчния абсцес, като ендокраниално усложнение при възпаление на средното ухо.

Прилага субокципиталната пункция, като източва ликвор при лечение на Мениерова болест.

1926 г. Белинов посещава проф. Джаксън във Филаделфия, очарован от видяната техника за бронхоскопия. Застъпва твърдо позицията за бронхоскопията, като рутинен животоспасяващ метод при чужди тела в дихателни път. До този момент, а и много години след това, практически трахеотомията е била животоспасяваща при чуждите тела в дихателния тракт.

Той е и виртуозен ендоскопист, като използва локална анестезия. Чете лекции в цяла Европа / Лондон-1936, Монпелие – 1938, Тулуза – 1938 /.

1924-1925 г. описва 110 случая на чужди тела в дихателните пътища и хранопровода, на конференция в Софийския университет, Белинов изтъква „...“, че за чуждите тела в дихателните пътища и хранопровода оказват влияние нрави, обичаи, култура на населението ..., лошият надзор, който се упражнява върху децата ...” Статистически 70% от случаите с чужди тела в хранопровода и 86% от чуждите тела в дихателните пътища са деца до 10 годишна възраст³. Ст.Белинов предлага работна класификация на чуждите тела в дихателните пътища:

- - чуждо тяло в ларинкса
 - субхордалва локализация
- подвижни и остро протичащи чужди тела в трахеята
- подвижни и хронично протичащи чужди тела в трахеята
- неподвижни чужди тела в бронхите
- чужди тела с неопределена локализация

1942 г. описва 315 случая като изтъква, че динените семки са най-често срещани - в 132 случая, следвани от бобените зърна - 52 случая и т.н., като смъртността при бобените е по-голяма.

1930-1939 г. наблюденията му върху корозивната болест на хранопровода е върху 696 клинични случая, като установява, че 44 % са деца. Белинов констатира, че причините за това заболяване се крият в „... престъпната небрежност при съхранението на киселини и основи, лесният им достъп до бита на българският народ и неконтролируемостта им разпространение във всяка бакалница...”
/Белинов, Ст. Върху отравянията с ..., цит. Съч., 186.

1933 г /Познан, славянска конференция/, на базата на хистологично изследване и проследяване, декларира следните периоди в развитието на корозивния езофагит:

- некроза и десквамация
- улцерация
- грануляция
- цикатризация

Предлага схеми на лечение в острия / „маслени” бомби/ и в хроничния стадий – бужирание /вкл. бужирание без край/

Като изтъкнахме доминиращото присъствие на Ст. Белинов в българската оториноларингология, не може да не отдадем заслужено внимание на знакови имена, посветили статии за спешността в оториноларингологията:

- Марков К. – 1927, Septicaemia et pyemia otogeninica; Случай на Abscessus cerebelli, 1932
- Големанов Ал. – Туберкулоза на ларинкса -1927; Случай с Abscessus cerebri – 1927
- Бойкикев Св. - Гнойни заболявания на пирамидния връх – 1937 ; Върху мастоидитите при латентните отити -1937
- Абаджиев, Анастасова – Meningitis purulenta otogenica по дани на клиниката за периода 1929 - 1939 години – 1939
- Ковачев А. – Случай с менингит и серозен лабиринтит, 1935
- Янков Г. Abscessus pulmonum post trepanatio radicalis proc. Mastoideus
- Икономов - Оток на клепачите на лявото око, след ляв отоит – 1936

В годините след 09.09.1944 г в България доминира съветската здравна система. Шестдесет-седемдесетте години на миналия век в съветската спешност доминира името на Коган, Кончев, Преображинский, Погосов, Цыганов. Изискването, според действащият тогава нормативен документ за спешност ,болният да бъде „обслужен „ или транспортиран до място с компетентна помощ в разстояние на един час от инцидента /кървене, задух .../, но недвусмислено, четем:

„В болшом городе при необходимости срочной госпитализации требуется не менее 1 часа ... если учет время от начала заболевания до до придобития врача скорой и неотложной помощи... – 1,5-2 часа. ... За Это время состояние больного и пострадавшего, может настолько

ухудшился, что станет необратимой и больной погибнет от шока, невосполненной кровопотери, острой недостаточности ... „⁴

Интерес за нашата работа представлява Атлас по оперативна оториноларингология под редакцията на проф Погасов -1983г. тук са изложени хирургически методи, описани са типични хирургически вмешателства и направления за спешна хирургия . Онагледени и обяснени вмешателства за реконструктивна хирургия на лицевия череп и шията при травми на ушите /минус тъкан/, фрактури на носа /особено импресионни с септален хематом/. Обшиването на небните дъги при кървене след тонзилектомия и други представени в атласа с снимки или оригинални рисунки, богато информативни.

За редица органи и системи цитираме всепризнатия:

- Синельников, Атлас анатомии човека / I, II, III/ - Москва -1973

1963 г. Ръководство по болестите на ушите носа и гърлото – Янков Г, Ботушаров М. Книгата е написана от голям колектив,като в нея се разглеждат задълбочено и подробно оториноларингологичните заболявания, като са дадени етиопатогенезата, клиничната картина, диагнозата, диференциалната диагноза, лечението – хирургично и медикаментозно, прогнозата и профилактиката. Тази книга е подготвяла поколения оториноларинголози и стоматолози, но и тук спешността се крие в общата патология и не акцентуира проблематиката към педиатри и участъкови лекари .

-1974г. - Ушни,носни и гърлени болести – Павлов Вл., Гюлев Ат..

- 1980г. - Детска оториноларингология – Кабакчиев и сътрудници написват това ръководство, като изтъкват възрастовата анатомия. При децата, отделните фази на развитието се отличават със специфични особености,които оставят определен отпечатък върху патологията на детската възраст. Оториноларингологичните спешни заболявания не трябва механично да се пренасят върху децата. Освен това при децата има заболявания,които се срещат само при тях,като отит и отоанtrit при новородени и кърмачета, остър стенозиращ ларинготрахеобронхит, рецидивиращата ларингеална папиломатоза и др..

Разисквайки проблемите на на спешността в оториноларингологията акцентуираме на доброто познаване не само на спешната патология,но и на топографската анатомия:

-Анатомия на човека – Гълъбов, Ванков – 1974.

-Ръководство по дисекционни упражнения по анатомия – Василев, Пенев, Ичев – 1975

-Топографска анатомия - Ванков, Ичев – 1980

-Repetitorium anatomicum – Гълъбов, Василев – 1981

1975 – «Наръчник на участъковия лекар» под редакцията на Гъбев Е., Стефанов Г., Георгиев Г. е помагало, адресирано към педиатри и интернисти от поликлиничния сектор /понастоящем ОПЛ в ДКЦ/ Спешността по оториноларингология се размива в общата интерна и отново всичките отговорности си вменяват на специалистта -оториноларинголог на болнично или академично ниво. И тук доминира проблематиката на неоспоримо спешните състояния.

1981 г. под редакцията на Георгиев Г., Маламов М. издателство Медицина и физкултура публикува скромно „ Ръководство по спешна помощ в оториноларингологията”. То представя заболявания на ушите,носа и гърлото, които изискват незабавна диагностика и лечение, но само от специалист-оториноларинголог, докато мястото на ОПЛ и неговото поведение в спешната оториноларингология не се отбелязва.

Колективът Георгиев Г, Димитров М., Дончев Хр., Кабакчиев Г., Маламов М., Павлов Вл., Сотиров Н. третира оториноларингологични спешни проблеми за бърза диагностика, изследване и лечение ,но не изяснява ролята на педиатри и участъкови лекари / ОПЛ / в диагностично-терапевтичния процес и лечение .

1987 под редакцията на Георгиева К /професор, лекар-стоматолог/ излиза Спешна помощ в стоматологията. В това ръководство се описват почти всички заболявания в лицево-челюстната област изискващи незабавна медицинска помощ . Недвусмислено се подчертава, че се съществуват заболявания, включително ятрогенни / чужди тела в дихателния и храносмилателния път попаднали по време на стоматологични операции и манипулации/Спешността тук не се различава по своята тежест и животозастрашаване, както и при оториноларингологията – първични самостоятелни заболявания или екзацербации на изявени болесни процеси

1989 г безпорно сериозен труд ,касаещ спешността при обструкция на ГДП в планов и спешен порядък, разисква Чалъков И.. Той изяснява,че трахеотомията / супра-, транс- и субистмична/ в условията на спешност допуска медикаментозен контрол /адреналин и кортикостероиди/ и бърза хирургическа намеса, докато коникотомията /ларинготомия/ е крайно спешна интервенция и не търпи никаква подготовка, а само мълниеносна хирургична реакция. Коникотомията е хирургичен акт, който се извършва в условията на екстремна спешност, понякога пациентът е в клинична смърт. Извършва се на място, където болният е намерен, без да се търси оперативен комфорт. 1988 г конструира кониотом,животоспасяващ инструмент в ръцете на опитен персонал⁵.

1999 г. Ценев И. Издава клинично-морфологична отология, а 5 години по- късно / насоящия век/, Клинично-морфологична риноларингология /2003 г/, където многостранно,аналитично и подробно се представят проблемите при заболяванията на главата и шията / вкл. спешни/. Адресирано към специалистите по оториноларингология. В тези монографии се описват и спешни / неотложни заболявания / състояния,локализирани в органите на главата и шията.

Растящата информация по тези проблеми в световен мащаб не само,че не облекчава, а не рядко затруднява създаването на стандарти за обработка на болен от спешно оториноларингологично заболяване / инспираторен задух, кървене ,болка .../. От множеството рекомандируеми методи в условията на крайна спешност е трудно да изберем най-рационалният за спасяване живота на пациента.

Ние изброихме само някои автори,с безспорен принос в спешната оториноларингология. За развитието на настоящият труд, ни беше необходим и ползвахме опита и знанията на значителен брой автори с международен статут като си позволяваме да направим опит да създадем алгоритъм за поведение при някои спешни състояния в оториноларингологията, като регламентираме поведението на ОПЛ оториноларинголога.

Анализирайки 30 годишният ми опит смятам,че е целесъобразно да предложим оптимално решение при някои спешности в оториноларингологията. Признавам, че при хирургичното

животоспасяване съществуват принципни положения, изпълнението на които е необходимо при спасяване живота на болния.

Без да се стремим да вменяваме нови задължения на ОПЛ, ние предлагаме **готова формула** за някои животозастрашаващи състояния, с които да облекчим решенията му в критична ситуация.

С моя труд се надявам да се доближа до публикациите в Oxford American Handbook of Otolaryngology – Blizer A., Schwartz J., Song Ph., Young N., - 2008 г. като балансирам практическите познания, натрупани в УМБАЛ „Царица Йоанна-ИСУЛ” на мен и моите колеги в продължение на агрегирани 300 години трудов стаж с теоритичните постулати, трудове и изследвания на местни и международни специалисти.

Обосноваността на темата се дължи на някои факти като:

- УНГ състоянията съставляват 25-50% от всички случаи на прегледи при ОПЛ;
- УНГ проблематиката се среща при пациенти от всички възрасти;
- Широкоаспектността на оториноларингологията и хирургията на глава и шия – включват се отология, ринология, ларингология, онкология, неврология, неврохирургия, пластична и реконструктивна хирургия, алергология, педиатрия и обща медицина; анатомични познания, топографска и патологична анатомия.

При разработване на раздела за заболявания на **ухото** (възпалителни заболявания на средното ухо и матсоида) конкретно сме акцентирали на отит и злокачествен външен отит и травмите на пирамидната кост. Разгледана е специфичността на спешните случаи при децата.

Използваната статия е на Matthew J. Carfrae и Bradley W. Kesser. Отделя се внимание на епидемиологията, патофизиологията, микробиологичните предпоставки, клиничното проявление, диагностицирането и терапията. Статията е реферирана и към трудове на Weiss NS., Massik D, Tobin EJ, Douglas R., Thornton N. O.

Реферира се и към:

- Брѝйл Ж., Сармон Д., Пажолек К., Инфекцията – практически аспекти на общата медицина – том 2, „Полиграфия” АД, 1998, стр. 163,164, както и трудовете на
- Конов Д., Ценев И., Оториноларингологични заболявания, подлежащи на еднокдневна хирургия Ръководство по хирургия с атлас, АИ „Марин Дринов” 2013, София, 152-158.

Злокачественият външен отит е първоначално обрисован преди 50 години като случай на pseudomonas остеомиелит на темпоралната кост на пациент с диабет. Chandler публикува първата серия пациенти с прогресивен остеомиелит на темпоралната кост и назовава състоянието „злокачествен външен отит”. Други автори се опитват да наложат понятието „некротичен” отит, стремяйки се да подчертаят факта, че процеса е неопластичен.

Преди антибиотичната терапия, заболяването често е фатално – смъртност при около 50% от заболелите. В момента заболяването се третира с антибиотици, докато хирургическата намеса (по рано широко използвана) сега се прилага предимно за биопсия и при отстраняване на некротична тъкан.

При откриване на заболяването се таргетират имунокомпрометирани пациенти – предимно такива с диабет, с проява на силна оталгия, оторея, гранулиращи тъкани или кост, изложена във външния слухов канал. Точна диагноза с ЯРМ и КТ, биопсия и екстракт на култури (аеробни, анаеробни, гъбични) е от голямо значение. Високи първоначални дози антибиотик могат да предотвратят усложнения на заболяването.

При разработването на проблематиката „**травматична увреда на темпоралната кост**”, се позовах на статията и изследванията на Freedom Johnson, Maroon T. Semaan, Clif A. Megerian от отдела по отоларингология и хирургия на глава и шия на Университетските болници от Кливланд и Хаус Иър Институт – Лос Анжелис.

Използвани са и статиите :

- Ценев Ив.,Ценев Е. 2010 „Практически наръчник по оториноларингология,ИК „Стено”, 2010, стр. 144 ;
- Cannon CR, Jahrsdoerfer RA. Temporal bone fractures. Review of 90 cases. Arch Otolaryngol 1983;109(5):285–8;
- Nosan DK, Benecke JE Jr, Murr AH. Current perspective on temporal bone trauma. Otolaryngol Head Neck Surg 1997;117(1):67–71
- Alvi A, Bereliani A. Acute intracranial complications of temporal bone trauma. Otolaryngol Head Neck Surg 1998;119(6):609–13 и др.

Значимостта се определя от статистическо изследване, при което е установено че до 30% от нараняванията на главата водят до фрактури на основата на черепа като до 40 % от тях се презентират с наранявания на темпоралната кост. По-голямата част от фрактурите са едностранни, а към 20% са двустранни. Бързата и навременна намеса от ОПЛ, невролог,неврохирург, оториноларинголог и др. при диагнозата и лечението на тези случаи би довело до предотвратяване на негативни последствия.

Ранното действие означава стабилизация на пациента с допълнителни усилия фокусирани върху лечението на фациална парализа, слухови проблеми. Късното проявление на потенциални животозастрашаващи усложнения в т.ч. менингит, холестеома предполагат сериозно наблюдение и лечение.

При анализа **на заболяванията на вътрешното ухо (ВСЗ и вестибулопатии)** и презентирането им в настоящия дисертационен материал са използвани трудове на местни и международни практики и изследователи на проблематиката. Водещи са Matthew O’Malley, David Haynes, Mattox DE, Freedman MA, Haberkamp TJ., . Освен тях използвани са статиите на:

- Andrew Blitzer, Jerome S. Schwartz, Phillip S. Song et al, Oxford American Handbook of Otolaryngology, 2008, Oxford university press, Inc;
- Димов Д.,Т. Широу. Мениерова болест. Медицина и физкултура, София, 1996,
- Широу Т.,Коноу Д.,Поведение при остри вестибуларни кризи, издание СТЕМО, 2013.

Проблематиката с ВСЗ е разглеждана в референция и с McCabe BF. Autoimmune sensorineural hearing loss. Ann Otol Rhinol Laryngol 1979;88: 585–9; Harris JP, Sharp PA. Inner ear autoantibodies in patients with rapidly progressive sensorineural hearing loss. Laryngoscope 1990;100:516–24; Berrocal JR, Ramirez-Camacho R. Sudden sensorineural hearing loss: supporting the immunologic theory. Ann Otol Rhinol Laryngol 2002;111:989–97.

Разглежда се етиологията на заболяванията, оценката и диагностиката им, лечението (със стероиди през устата или транстимпанално, използването на антивирусни агенти, хипербариев кислород).

Заболяването ВСЗ остава едно от най-интересните и дискутируеми проблеми в УНГ, а изследванията не престават. В повечето случаи ВСЗ е презентационен симптом за спешност, за която трябва да се намерят убедителни причини и надеждно лечение. Според авторът на статията лечението зависи от лекаря и региона - в САЩ например, част от медиците препоръчват и прилагат лечение с орални стероиди при пациенти. Това е становище, което ние не поддържаме.

Друг изследван и разработен от нас раздел касае **заболяванията на носа и околоносните кухини** – с акцент върху **epistaxis, фрактури на носната пирамида. Риногенни орбитални усложнения.**

При изготвяне на настоящата работа с водеща роля е използвана статията на Thomas O. Gifford и Richard R. Orlandi. Разгледани са причините на проява, васкуларната анатомия, изследването и оценката на заболяването както и възможностите на лечение и етапите. Обърнато е внимание на видовете епистакиси. Работата реферира задочно и към трудове и разработки на Weiss NS., Massick D., Tobin EJ, Floreani SR, Tan LK, Douglas R, Wornald PJ, Pletcher SD. Реферира се и към:

- Погасова В., Цыганов А., 1983, Атлас оперативной оториноларингологии, „Медицина”, 71-72; Adams. R., 2011, Plastic. Reconstructive Surgery, Copyright, 227

Епистаксисът е често срещан. Слаби епизоди на проявление са по чести, с неналожеща намеса и са характерни за децата и подрастващите. При по-възрастните е по-характерно обилното течение (особено при хората над 50 годишна възраст); то налага намеса на оториноларинголог, включително и хирургична намеса.

В заключение може да се направи извода, че епистаксисът и фрактурата на носната пирамида са често срещан проблем, който може да варира от дребно проявление до животозастрашаващо състояние. Съществуват различни похвати за лечение на предно/задно кървене и фрактура. УНГ специалистът трябва да бъде подготвен да овладее упорито кръвотечение с използване на медикаменти и хирургична намеса като се осланя на добро познаване на васкуларната анатомия.

При разработване на дисертационния труд съм се позовавал на статията на Victoria A. Epstein, MD и Robert C. Kern MD, от департамента по оториноларингология - Хирургия на глава и шия, Feinberg School of Medicine, Northwestern University, Chicago. Статията реферира и към трудове на deShazo RD, O'Brien m., Stringer SP., Fergusson BJ, Gillespie MB, O'Malley BW, Silverman CS, Mancuso AA, Sahin B., Younis RT. Както и:

- Бойкикев Св., Василев Ив., Павлов Вл., Орбитални усложнения на риносинуситите, Болести на орбитата, Медицина и физкултура 1976

При построяване на темата са разгледани различните форми на баналния бактериален и труднодиагностицируемия гъбичен синусит –остра и инвазивна форма. Обърнато е внимание на острата фулминантна форма, която при ненавременна диагностика и некоректно лечение, може да доведе до бърза прогресия и смърт. Засегнати са орбиталния абсцес, орбитален целулит, едем.

Поредната разгледана от нас проблематика в спешен порядък третира гълтача - **възпалителни заболявания на гълтача и хеморагия след тонзилектомия**

За анализ на проблематиката в настоящият труд са използвани и реферирани следните автори

- Цолов Ц., «Тонзиларният проблем», сп. Наука и пулмология, 2012, кн.IV;
- Рангачев Ю., Обструктивна сънна апнея (OSA). Med info, 2012, 3;
- Ценев Ив., Клинико-морфологияна риноларингология, София,2003;
- Colin W.B.: Comprehensive reconstructive surgery for Obstructive Sleep Apnea, KMA, apr2004, 102,;
- Mitchell R.:Adenotonsillectomy for obstructive sleep apnea in children:outcome evaluatedbly pre-nand postoperative polysmnography, Laryngoscope, 2007

В медицинските среди «тонзиларният проблем» се дискутира повече от сто години. Основен фактор е имунологичната роля на тонзиларният апарат – т.нар. лимфоиден пръстен на Пирогов – Waldeier, особено важният назопулмонален рефлекс, физиологичната роля на носната лигавица и др. От друга страна в педиатричната практика назофарингеалната обструкция е основният патологичен момент при редица заболявания.

Проблемът „сливици” е едва ли не основният при посещение на родителите при ОПЛ или в педиатричните кабинети. Много често родителите идват с готово решение на въпроса и считат че педиатърът или оториноларингологът са длъжни да изпълнят тяхното решениекато в същото време се счита за общоприето отговорността за последиците да е само на лекаря.

Трябва да се подчертае:

- сливиците се оперират, когато са болни или когато това се налага и не зависи от възрастта на пациента и неговото желание. Има международно признати консенсуси по този въпрос
- да се вземе предвид, че безразборно и меркантилно отстраняване на сливиците е свързано с висок оперативен риск от постоперативно кървене .

При заболяванията на **гръкляна** разглеждаме острата **обструкция на горните дихателни пътища** при деца (епиглотит, субхордален ларингит, стенозиращ ларинготрахеобронхит) и възрастни, като водещи животозастрашаващи болести и състояния.

Използваната литература при разработката на дисертационния труд е Klassen T, Lusk RP, Khosla B, Theisen CF, Bouchier D, Dawson KJ, Myer CM, Prendergast M, Jones JS, Hartman D, Westley CR, Cotton EK, Brooks JO, Weisman Y, Klein BL, LaCroix J, Gauthier M, Lapointe N.

- Георгиев, Тодоров, УНГ болести, 1998 г., изд. Знание”, ЕООД,,241;
- Theisen CF: Angina epiglotticla anterior: Report of three cases. Albany Med Ann 21:395-405,1900;
- Senior BA, Rarlkowski D, MacArthur C, et al: Changing patterns in pediatric supraglottitis: A multi-institutional review, 1980 to 1992. Laryngoscope 104:1314- 1322, 1994
- Кабакчиев П., Някои спешни заболявания в областта на оториноларингологията, Практическа педиатрия, 4, 2010, 22-26

Остри инфекции на дихателните пътища са най-често срещани при децата. Респираторните заболявания са водеща причина за хоспитализация при деца, по-малки от 4-годишна възраст и са причина за посещения в спешен УНГ кабинет или кабинет на ОПЛ. Тежестта на горните дихателни пътища варира от лека форма на заболяване до потенциално животозастрашаващи обструкции на дихателните пътища.

Подготвеният клиницист поставя диагноза на базата на анамнеза, физикалния преглед, образно и лабораторно изследване. При колапс на дихателните пътища лекарят трябва да премине направо към ендоскопия за окончателна диагноза и защита на дихателните пътища.

Стридорът не е диагноза, а по-скоро е знак за обструкция на дихателните пътища. Възпалението се развива в дихателните пътища и луменът се стеснява. Описваме ефекта на Вентури и принципа на Бернули. Тези закони обясняват увеличението на турбулентността на въздушния поток в компрометираните дихателни пътища. При физически преглед, турбуленцията се оценява като стридор.

Анатомични разлики между деца и възрастни – децата са по-податливи на остри проблеми с дихателните пътища, породени от инфекциозно заболяване на дихателните пътища. Subglottis е най-тесния сегмент на детските дихателни пътища, като се има предвид, че при възрастните дихателните пътища са най-тесни на ниво glottic. Subglottis е обграден от твърд хрущял и има свободно закрепена лигавица. Всеки възпалителен или алергичен процес в субглотиса увеличава обструкцията.

Инфекциозни заболявания на горните дихателни пътища са често срещани при децата и имат потенциала да бъдат опасни за живота и може да прогресират бързо. ОПЛ и УНГ специалистът трябва да бъдат в състояние да направят навременна диагноза (епиглотит, субхордалн ларингит, стенозиращ ларинго-трахеобронхит).

При разработване на рубриката **остър супраглотит (епиглотит) у възрастните** – трудна диагноза и животозастрашаващо състояние. В тази тема, опорни бяха следните автори Mohamad Al Qudah, MD, FAAOHN, С. Шети, MD, д-р М. Alomari, и Maen Alqdah, FRCPC, FCCP. Бяха използвани и

референтни изследвания и публикации на Yadranko O, Hebert PC, MacLachlan, Carey MJ, Park KW, Danfish A, Lowenstein E, Torkkeli T, Ruoppi P. Nuutinen J.

Водеща роля имаше публикацията на Martin J. Carey, MB, BCh, както и референтните трудове на следните автори: Lewis FO, Theisen CF, Howard RE, Mayo-Smith MF, Hirsch RI, Wodzirisk, Frantz TO, Rasgor BM, Cluesenberry CP, Andreassen UK, Baer S, Nielsen TG, Sheik KH, Mostow SR, Wurtele P, Khilanani U, Khatib R.

Използвани са и следните статии:

- Frantz TO, Rasgor BM: Acute epiglottitis: Changing epidemiological patterns: Otolaryngol Head Neck surg 1993;109:457-460
- Mustoe T, Strome M: Adult epiglottitis. Am J Otolaryngol 1983;4:393-399
- Frantz TO, Rasgor BM, Cluesenberry CP: Acute epiglottitis in adults. Analysis of 129 cases. VOA 1994;272:1358-1360
- Mayo-Smith MF, Spinale SW, Donskey CI, et al. Acute epiglottitis. An 18-year experience in Rhode Island. Chest 1995;108:1640-1647

Остър епиглотит се превърна в болест на възрастните, най-вероятно в резултат на имунизация на децата срещу Хемофилус / инфлуенца. Използваната литература е ревю на литературата свързана с епиглотит, включително изследване на признаците и симптомите, диференциална диагноза и лечение в спешно отделение. Микробиологичните изследвания също са обект на обсъждане като се подчертава значението на профилактика на застрашените лица.

Смъртта на Джордж Вашингтон – 14.12.1799г. е вероятно първата, записана смърт от епиглотит (супраглотит-?).

Епиглотитът се е считал за рядко заболяване при деца Въпреки това, от 1950 г. насам, епиглотитът се описва все по-често при деца, както от 60-те години насам, острият епиглотит се е смятал за заболяване на детството. Последната широко използвана на Haemophilus ваксинацията води до драматичен спад в броя на децата с епиглотит и болестта отново се наблюдава по-често при възрастни. През 1980 г. съотношението на децата към възрастни е 2,6 към 1, към 1993 г. то е намаляло до 0.4 към 1. Смъртността при децата е по-малко от 1%, докато смъртността при възрастни е в интервала от 6% до 7%, като статистическите данни включват серии между 0 и 20% процент на смъртност. Варирането в смъртността може да е резултат от закъснения при диагнозата; изчислено е, че първият лекар, прегледал пациент с епиглотит прави диагноза при само 35% до 70% от случаите

Острия supraglottitis при възрастни може да бъде сериозно, животозастрашаващо заболяване поради възможността за внезапна обструкция на горните дихателни пътища на фона на незначителна фарингеална симптоматика. Болезненост над Hyoidната кост предупреждава за внимателен преглед чрез флексибилна ларингоскопия за изключване на ларингеална конгестия и оток. Пациентът трябва да се хоспитализира, да се стартира с антибиотици интравенозно и мониторинг на дихателните пътища, тъй като е възможно развитието на тежка обструкция, изискваща интубация или трахеотомия.

Поради бедната симптоматика ОПЛ много често изпуска това тежко заболяване и световната литература отчита смъртност до 20% поради неразпознаване на заболяването..

При разглеждане на **обструкцията на дихателните пътища**, ползваната литературна справка е референтна на следните автори и авторски колективи

Sackles JC, Laurin EG, Rantapaa AA, Стени RM, Мърфи MF, Luten RC, Хендерсън JJ, Popat MT, Latto IP, DeMello WF, Kokan M, Левитан RM, Ochroch EA, Стюарт S и др. Пенант JH, Pace NA, Gajraj NM

Манипулацията на дихателните пътища е основно умение във спешната медицина. Лекарите в спешното отделение трябва да бъде в състояние да предоставят окончателно реанимационно лечение на всички пациенти с остра заплаха за живот, включително тези, които се нуждаят от незабавна намеса при дихателните пътища. При някои пациенти, намиращи се в тежък респираторен дистрес, се изисква незабавна животоспасяваща интервенция. Други проявяват състояния, които първоначално не представляват непосредствена заплаха от дихателна обструкция (ухапване от насекоми, интоксикации, оток на Квинке, херидитарен ангионевротичен едем и др.). Въпреки това, процесите могат бързо да еволюират до катастрофални последици за дихателните пътища. Практикуващите лекари трябва да имат умения и знания, необходими за извършване на ефективна спешна манипулация на дихателните пътища. Методичен подход позволява внимателната оценка на дихателните пътища на пациента и прогнозира възможни затруднения с обдишване с маска, интубация, трахеотомия, коникотомия и т.н.

Проблематиката, свързана с **отока на ларинкса (оток на квинке и наследствен ангио-невротичен оток)** се базира на трудове на следните автори са Zanichelli A, Bork K Meng G, Staubach P. Hardt I, Vuguan A, Prematta MI, Bork K. Staubach P, Bork K. Staubach P, Farkas I, Cugrio M. Nussberger J

Използвани са и статиите:

- Davis AE . The pathophysiology of hereditary angio-oedema. CUpS lanrmaaol 2005; 114: 3-9
- Kaplan AP, Joseph K. The bradykinin-forming cascade and its role in hereditary angio-oedema. Arm Allergy Asthma irranunni 2010; 104: 193-204
- Zahedi R, Wisnieski J. Davies AE 3rd. Role of the P7: residue of complement 1 inhibitor (Ala443) in determination of target protease specificity; inhibition of complement and contact system protease. J frnrnunol 1991: 159: 983-88
- Olin' M, Cicardi M, Bottasso B, et al_ Activation of the coagulation cascade in C1-inhibitor deficiencies. Blood 1997: 89: 3213-18
- Чалъков И., Наследствен ангиоедем и трахеотомия, Оториноларингология, София, 2, 1988, 11-13
- Tchalakov I., P. Nikolov, L. Stefanov. Oedema angeoneuroticum hereditarium – problems and their management during surgical procedures in the maxillo-facial region – First International Danubium Symposium in oral and maxillo-facial surgery, Budapest, 10.9.1993

Наследствената angio-oedema е причинена от хетерозиготна недостатъчност на C1 инхибитор. Този инхибитор регулира няколко възпалителни пътя, като пациентите с Наследствена angio-oedema

имат периодични кожни или мукозни подутини, поради невъзможността за контрол на производството на bradykinin. Около 40-87% от отоците, свързани с Наследствена angio-oedema се предшества (до 16 часа) от prodromal erythema marginatum, значителна умора или дискомфорт. Angio-oedema, засягаща гастринтестиналния тракт могат да имитират ОХК(остър хирургичен корем). При около 2%, подутините засягат ларинкса, което може да доведе до фатален край, ако не се лекува. 50% от пациентите имат ларингеални подутини, които са потенциално фатални въпреки профилактирането.

Интраоралните подутини (отоци)са редки, но могат прогресиращо да засегнат ларинкса и трябва да се вземат под особено внимание при семейства с Наследствена angio-oedema, 30% от тях са имали смърт в семейството от обструкция на горните дихателни пътища. В нарочно изследване,46% от атаките са периферни, 33% гастринтестинални, 6% орални. При 15% от пациентите, отоците се проявяват на повече от едно място едновременно.

Пациенти с чести, но необструктивни ларингеални атаки и лекари с недостатъчно опит при херидитарния ангиоедем може да **не оценят** опасността от внезапна ларингеална обструкция, която изисква спешна трахеотомия/коникотомия. Интубацията почти винаги е невъзможна.

Прогресът в лечението на рецидивиращите ангеоневротични отоци в световен мащаб е в профилактиката, самолечението с въвеждане на някои ефективни медикаменти (Berinet-p, Плазма и пламени продукти). Програмите за самолечение намаляват необходимостта пациентите да прибягват до спешна медицинска помощ, но всеобщо е мнението пациентският самоконтрол да се надзирава от ОПЛ.

Ракът на ларинкса и съпътстващите усложнения влизат в рубриката на острата и подостра животозастрашаваща ларингеална обструкция. Използваните автори при разработката на раздела в настоящия дисертационен труд са Патрик Дж. Брадли, FRCS, Gonzalez RM. Herlich A. Krohner R., American Society of Anaesthesiologists, Hoover WE, King GD, Bignardi L, Rubin J, Johnson T, Baluyot ST, Myers EM, Ogura JH, Wickham MH, Myers EM, Ogura JH. Позововахме се и на следните статии и изследвания

- Маламов М.,Георгиев Г.,Меламед М.,Рак на ларинкса ,София, Медицина и физкултура, 1988 г
- Bignardi L, Garioli C, StafTieri A. Tracheostomal recurrences alter Laryngectomy Arch Otolaryngol 1983;238:107-13
- Mitts B. Marks JE, Ogura JH. Transglottic carcinoma, Cancer 1984;53:151-61

Лечение на пациент с предстоящата обструкция на дихателните пътища, причинени от злокачествен тумор на ларинкса не е рядък клиничен проблем. Тези случаи трябва да бъдат оценени, диагностицирани, и менажирани с грижи, умения, бързина, и преди всичко, целесъобразност на интервенция. Използват се три методи за контрол на дихателните пътища: трахеостомия, спешна laryngectomy, и контролирана трахеална интубация със или без отстраняване на тумора. Препоръчва се обструиращият тумор да бъде отстранен остро със скалпел, CO2 Лазер (МЛХ),когато също така спешността на ситуацията бъде стабилизирана и окончателното лечение на пациента премине към избирателна процедура без нужда да се прибягне до трахеостомия. (Otolaryngol Head Neck Surg 1999; 120:737-41).

Лечението на пациента с проблем при дихателни пътища може да бъде един от най-предизвикателните проблеми в клиничната медицина. В такива случаи оториноларингологът е използван като основен хирург или като консултант в светлината на спешната или неотложна помощ. ASA Task Force създаде работна дефиниция за проблемни дихателни пътища, а именно "клинична ситуация, при която традиционно обучен анестезиолог изпитва трудности с вентилация с маска или трахеална интубация, и/или и двете". Всяка година много пациенти умират от обструкция на горните дихателни пътища. Обструкцията на горните дихателни пътища прогресира много бързо и има възможност да не бъде контролирана при условия извън болница, но трябва да бъде разпозната от ОПЛ.

Клинично обструкцията на ГДП се означава от етап 1, при когото няма субективни признаци на недостиг на въздух, дихателната честота е нормална и не е налице стридор, до етап IV- при който пациентът страда от инспираторен задух със стридор и тираж, цианоза към асфикция и смърт.

Причините за запушване на горните дихателни пътища са много и разнообразни. Практическо средство за разграничаването им е по отношение на това дали те се проявяват остро (в продължение на няколко часа) или хронично (през ден или повече). Възрастта на пациента има значение: алергични, възпалителни отоци и чужди тела преобладават при малките деца, докато туморите-при възрастните.

Работата по глава **неоспоримо спешни състояния - чужди тела в дихателния и храносмилателния тракт** се базира на собствен опит, на опита на колеги от клиниката по УНГ към МБАЛ „Царица Йоанна –ИСУЛ“ както и на трудовете на международни учени и практики като G.Paul Digoу в трудът му *Diagnosis and management of upper aerodigestive tract foreign bodies*, използвайки препратки към редица статии на Mu L, He P, Sun D. *The causes and complications of late diagnosis of FBa in children*, Report of 210 cases, Lingear AG, von Oppell UO, Hegemann S, Even L., Heno N, Metrangelo S., Monetti C, Tokar B, Hovee LJ и др.

Референтна литература:

- Uyemura MC. Foreign body ingestion in children [erratum appears in Am Fam Physician. 2006 Apr 15;73(8):1332]; [summary for patients in Am Fam Physician. 2005 Jul 15;72(2):292; PMID: 16050453]. [Review] [11 refs]. Am Fam Physician 2005;72(2):287–91
- Stack LB, Munter DW. Foreign bodies in the gastrointestinal tract [review] [88 refs]. Emerg Med Clin North Am 1996;14(3):493–521
- Connors GP, Chamberlain JM, Ochsenschlager DW. Symptoms and spontaneous passage of esophageal coins [see comment]. Arch Pediatr Adolesc Med 1995;149(1):36–9
- Connors GP, Chamberlain JM, Ochsenschlager DW. Conservative management of pediatric distal esophageal coins. J Emerg Med 1996;14(6):723–6.
- Connors GP, Cobaugh DJ, Feinberg R, et al. Home observation for asymptomatic coin ingestion: acceptance and outcomes. The New York State Poison Control Center Coin Ingestion Study Group. Acad Emerg Med 1999;6(3):213–7
- Gibson. Aerodigestive tract foreign bodies. In: Cotton RT, Meyer CM III, editors. Practical Pediatric Otolaryngology. p. 561

- Litovitz T, Schmitz BF. Ingestion of cylindrical and button batteries: an analysis of 2382 cases [see comment]. *Pediatrics* 1992;89(4 Pt 2):747–57
- Lyons MF, Tsuchida AM. Foreign bodies of the gastrointestinal tract [review] [84 refs]. *Med Clin North Am* 1993;77(5):1101–14
- Barrios Fontoba JE, Gutierrez C, Lluna J, et al. Bronchial foreign body: should bronchoscopy be performed in all patients with a choking crisis? *Pediatr Surg Int* 1997;12(2–3):118–20
- Metrangelo S, Monetti C, Meneghini L, et al. Eight years' experience with foreign-body aspiration in children: what is really important for a timely diagnosis? *J Pediatr Surg* 1999; 34(8):1229–31

Чуждите тела в дихателните пътища остават все още предизвикателство при диагностицирането им от компетентните лица. Те могат да се превърнат в животозастражаващи спешни случаи, които изискват незабавана намеса както и могат да останат незабелязани в продължение на седмици и месеци. Трябва да се направи всичко по силите за да се определи диагнозата навреме, без да се забавя, тъй като може да се стигне до необратими последици. Особено важно е да се изследва всяка проява на респираторни проблеми.

Разгледани са както чуждите тела в дихателните пътища, така и в хранопровода.

Акцент се поставя на ранната диагностика с определяне положението на чуждото тяло. Разгледани са рисковете от усложнения. При поставяне на диагнозата се акцентира на анамнезата, физикалното и образно изследване. Ако някое от тях показва отрицателни стойности, това не означава че отхвърлям наличието на чуждо тяло. В голма част от случаите няма ясен позитивен или негативен резултат от физикалното и образно изследване, а на преден план се демонстрира анамнезата (разказ за инцидента). Ако диагнозата е под съмнение при стабилно общо състояние на пациента, трябва да се прибегне до повторно физикално или образно изследване. За развитие на усложненията значение имат забавянето на екстракцията на чуждото тяло. При чуждо тяло в дихателните пътища, екстракцията не трябва да се бави над 24 часа, докато при хранопровода – над 72 часа.

VIII. ЗАБОЛЯВАНИЯ НА УХОТО

ВЪЗПАЛИТЕЛНИ ЗАБОЛЯВАНИЯ НА СРЕДНОТО УХО И МАСТОИДА

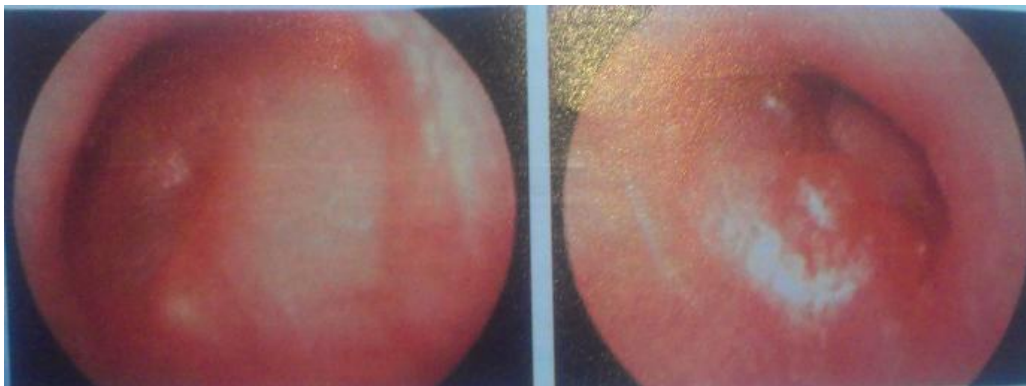1. ОСТЪР ОТИТ

Дефиниция - Зачервена, инфилтрирана до бомбирана тъпънчева мембрана, силна и прогрсираща болка, намален в различна степен, рядко липсващ слух, с или без отделяне на гной. Винаги се предшества от инфекция на горния респираторен тракт. **При всеки otitis media acuta се разиграва едновременно и сателитен мастоидит** ⁶.

А. АЛГОРИТЪМ при ОПЛ

- Анамнезата;
- Изследване на тимпаналната мембрана/отоскопия/;
- Температурата/при деца/;
- Лечение с аналгетици, обезболяващи капки за уши и имукоконстриктивни капки за нос, но при висока вирусна инвазия или наслоена бактериална инфекция се налага и използване на широкоспектърни антибиотици⁷.

Болният представлява интерес на спешен УНГ к-т, ако след третия ден от заболяването няма подобрение, **ОПЛ е констатирал бомбаж или спонтанна перфорация на тъпанчевата мембрана, евентуално периферен фациалис, а след втората седмица са се появили клинични данни за мастоидит или друго усложнение.**



Фигура 1. Остър отит с бомбаж. Инфекция с инфилтрация на тъпанчевата мембрана приповишено налягане в средното ухо при obtурирана Евстахиева тръба.

В. АЛГОРИТЪМ при ОТОРИНОЛАРИНГОЛОГА (в спешен кабинет):

- Анамнеза/при деца от родителите/, следва ото и риноскопия с аспирация на патологични секрети. При установяване на бомбаж с **локална анестезия** и тъпанчевата мембрана се парацентезира широко/myrigotomia/. При неспокойни деца и некомуникативни родители се предприема **обща анестезия**.
- Аналгетици;
- Перорално приемане на антибиотик (1 седмица). Нашето мнение е, че антибиотикът, особено при често боледуващи и имунокомпроментирани болни, трябва да се дава през устата за десет дни на фона на гастропротектори⁸.
- Отделянето на гноен секрет може да продължи.
- Изследването на ушен и носен секрет за флора и антибиограма е задължително;
- След справяне с инфекцията трябва винаги да се провери състоянието на тимпаналната мембрана и слухът.

При пациенти с повече от пет инфекции в един сезон/деца с vegetatia adenoidea/ в планов порядък –се предприема аденотомия с или без тимпаностомия, съобразно предхождащите аудиометрични изследвания.

- **наблюдение** – използване на лична амбулаторна карта, в която се проследява времето, продължителността, честотата на боледуване и усложненията;
- **вентилиране на Евстахиевата тръба** - носни промивки, вазоконстриктивни капки за нос и локални антисептици, сулфонамиди или антибиотици.
- при спонтанна перфорация антибиотичните или сулфонамидни капки за уши отстъпват място на ежедневния тоалет на ухото с аспирация. Понякога се аплицират кортикостероиди, особено ако заболяването е предхождано от катар на Евстахиевата тръба.

ВЪЗПАЛЕНИЕ И ЗАПУШВАНЕ НА ЕВСТАХИЕВАТА ТРЪБА (ВЪЗРАСТОВА ГРУПА ПО ГОДИНИ)

Възрастова група (год.)	Година					
	2008	2009	2010	2011	2012	ТОТАЛ
0-1		3	3	1	3	10
2-10	11	55	19	34	34	153
11-20	7	13	11	12	12	55
21-30	10	23	17	17	16	83
31-40	9	43	16	17	26	111
41-50	6	26	10	15	17	74
51-60	5	9	7	6	8	35
61-70	3	10	2	5	1	21
71+	3	6	4	4	4	21
ТОТАЛ	54	188	89	111	121	563

Таблица 3. Възпаление и запушване на евстахиевата тръба по данни на УМБАЛ „Царица Йоанна - ИСУЛ”

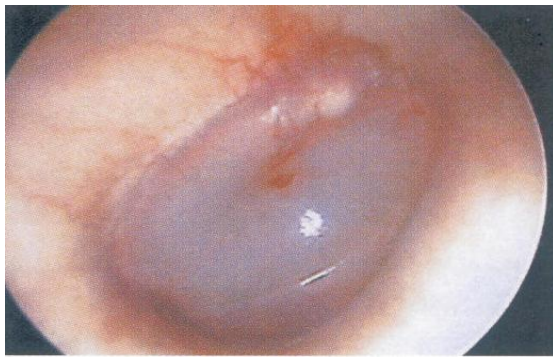Данните за спешните състояния при катар на Евстахиевата тръба, базирани на регистрите на УМБАЛ „Царица Йоанна - ИСУЛ” са представени по-горе. Спешността тук се определя от загубата на слуха в различна степен.

Нощната ушна болка при деца “glue ear” - “организиран” секрет в cavum tympani, който прозира през мембраната и е в резултат на дисфункция на Евстахиевата тръба. Болката изчезва след събуждане.

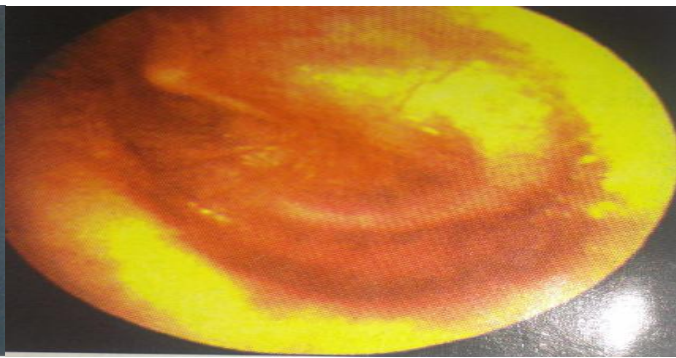
Етапите на остър отит на средното ухо и неговата клинична и обективна изява, ние представяме със следната схема:

ОПЛ	↗	ЕТАП - предотит – cat. Tubotympanicus – дисфункция на Евстахиевата тръба, <u>Клинично</u> – намален слух. <u>Обективно</u> – промазана тъпанчева мембрана
	↘	ЕТАП на инекция с инфилтрация на тъпанчевата мембрана приповишено налягане в средното ухо при обтурирана Евстахиева тръба. <u>Клинично</u> - намален слух, нощна болка, поради овишено налягане в средното ухо. <u>Лечение</u> – обезболяване, вазоконстриктори за носа
ОПЛ и УНГ специалист	→	ЕТАП на ексудация, при което капилярите се разширяват и в cavum tympani се излива „серум“, богат на фибрин и формени елементи. <u>Клинично</u> - силна болка. <u>Лечение</u> - обезболяващи, антибиотици, сулфонамиди
	→	ЕТАП на бомбаж със супурация. При вторична инфекция се увеличава налягането в средното ухо и по посока на най-малкото съпротивление, мембраната се разкъсва спонтанно/ цицковидна перфорация/ или се парацентезира/миринготомия Клинично-болката изчезва и се появява обилна оторей
ОПЛ наблюдение	→	Етап на организация и оздравяване:
		1. С дефект- хронично гноетечение с перфорация. 2. При адекватно лечение - пълно оздравяване
Отново хоспитализация и лечение вкл. оперативно	→	<u>ЕТАП на усложнение : - Mastoidit, Paresis n. Facialis, Labyrinthitis</u>

Графика 2. Етапност в поведението на ОПЛ и УНГ специалиста при острия отит и усложненията му.



Фигура 2. Предотит⁹



Фигура 3. Остър отит¹⁰

1.1. УСЛОЖНЕНИЯ НА ОСТРИЯ ОТИТ:

1.1.1 PARALYSIS N. FACIALIS

- 10 % от хората имат дехисцентен канал на лицевия нерв, при който остро възпаление преминава директно върху ствола на лицевия нерв. **Клинично** се роявява с периферен фациалис. **Лечение** по оперативен път се декомпресира нерва.
- **ОПЛ** констатира заболяването и насочва за болнично лечение, след консултация с невролог за изключване на пареза с неврологична генеза.
- При **оториноларинголога** пациентът се хоспитализира и се започва лечение с антибиотици и стероиди след широка парацентеза/миринготомия под местна или обща анестезия.

1.1.2 MASTOIDITIS ACUTA

ДЕФИНИЦИЯ - при всеки остър отит се развива и сателитен мастоидит, който представлява гнойно възпаление на мастоидните въздушни клетки. Клинично се изявява след втората седмица на нелекуване или неправилно лекуван остър отит.

- Отново се появяват силни болки в ухото;
- Подутина и зачервяване зад ушната раковина, която е изпъкнала напред;
- При **ДЕЦАТА** развитието на **ОТОАНТРИТ** изисква спешна хоспитализация, широка парацентеза на фона на масирана антибиотична терапия;
- при **ВЪЗРАСТНИТЕ** - широка мастоидектомия, евентуално и нудация на *dura mater* с некротичните участъци.

1.1.3 VERTIGO

- **Дефиниция** - инфекция, в близост до латералния полуокръжен канал има клиничен израз на остър паралабиринтит¹¹.
- **Клинично** - широк спектър от вестибуларни дисфункции – от лека нестабилност до силен световъртеж, нистагъм с периферна характеристика и вегетативни реакции. Изисква болнично лечение и консултация с невролог.

Интерес на спешния УНГ кабинет представляват отитите при вирусните и бактериални заболявания:

2. ДРУГИ ОТИТИ

2.1. OTITIS BULLOSA

- **Анамнестично** – силна внезапна болка.
- **Обективно** - хеморагични були по тъпанчето и външния слухов проход при диагностицирани остри инфекции, като грип, морбили.

2.2. OTITIS HAEMORRHAGICA – визуализираме хеморагични везикули по тъпанчевата мембрана. Когато при грип се суперпонира инфекция от Haemophilus influenza се очакват усложнения като мастоидит, пареза на лицевия нерв на засегнатата страна, лабиринтити, а понякога и менингити.

- 2.3. OTITIS SCARLATINOSA¹² - стрептококовия причинител има епитело - некротизиращо действие, при което остро възпаление протича с некроза на тъкани и образуване на перфорации. Основната тежест на лечението се пада на лекарите инфекционисти.
- Болният се поставя под карантина/ежедневно наблюдение от ОПЛ или хоспитализация в инфекциозна клиника/;
 - Поддържа се проходима Евстахиевата тръба/промивки с физиологичин серум и вазоконстриктивни капки за нос/;
 - Антисептични или антибиотични капки за уши/без аминогликозиди - Gentamycin/, спорно е приложението на кортикостероиди, приема се, че при вирусна инфекция са неподходящи;
 - Оперативното лечение остава на заден план, като пациента ежедневно се консултира с отолог;

2.4. ЗЛОКАЧЕСТВЕН ВЪНШЕН ОТИТ/OTITIS EXTERNA MALIGNA/

Дефиниция - Остеомиелит на слепоочната кост. Възпалителният процес представлява пълзяща по базата на черепа Pseudomonas инфекция у диабетици или пациенти с имунен дефицит.

Чандлър¹³ демонстрира пациенти с прогресивен osteomyelitis на темпоралната кост, наричайки състоянието злокачествен външен отит. Изрично се отбелязва, че заболяването не е малигнен неопластичен процес, но има всичките белези на такъв¹⁴.

Клинично проявление възрастни и деца диабетици и имунокомпроментирани/ имунен дефицит или супресия на Ig G, Ig A, при остра лимфобластна левкемия и костномозъчна трансплантация. Боледуват носители на ХИВ –инфекция^{15 16 17 18 19 20 21 22 23}

ОТ АНАМНЕЗАТА:

- Тежка неприминаваща предимно нощна болка;
- Оторея с загуба на слух;
- Главоболитие, темпоромандибуларна болка с намалена възможност за хранене, водеща до trismus;

- Пациентите, описват незначителна травма на ушния канал - почесване или придхождаща промивка;
- Силен болезнен сърбеж;
- Данни за множество кратки курсове на антибиотично лечение/общо и локално/;
- тежките невралгии с предимно засягане на n. facialis, n. trigeminus, n. abducens дори зрителния нерв²⁴. Краниалната невропатия е израз на пълзенето на инфекцията по базата на черепа;

Обективно - отоскопия, забелязва се гнойна оторрея с оточен, болезнен, външен ушен канал. Кожата на ушния канал - еритематозна и болезнена, гранулирана тъкан или оголена кост се забелязва при костно-хрущялната стеснение. Обикновено тимпаналната мембрана и средното ухо, изглеждат здрави, ако не се наблюдава обструкция от гранулираната тъкан или полип в канала.

Клинича картина се владее от разпространението на инфекцията по базата на черепа, което асоциира с краниалната невропатия,

- няма фебрилитет;
- тромбозата на синусите, менингит или церебрален абцес могат да усложнят злокачествения външен отит и са предвестник на лоша прогноза^{25 26};

Диагнозата се изгражда от:

- Историята на заболяването физическото изследване;
- Лабораторните изследвания/отсъства левкоцитоза, повишена СУЕ, повишени лимфоцити/;
- Задължително е вземането на биопсия/патолога може да визуализира гъбични колонии/;
- Микробиологично изследване - култури за анаероби, аероби/за флора и антибиограма/. Класическият причинител *Pseudomonas aeruginosa* на фона имунен дефицит и благоприятна среда/влага, локална трама/ произвежда обилно литични ензими/ колагиназа, еластаза. . . / и ендотоксини. Те тричиняват некротизиращ васкулит и ендартерит, които благоприятстват инвазията от други банални бактерии/срепто – и стафилококти, *Proteus*, *Klebsela* и др.^{27 28 29 30};
- Микробиологично изследване за гъби, много често се откриват при диабетици и имунокомпроментирани болни, болни с ХИВ/ СПИН³¹. Установява се гъбичен причинител *Aspergillus fumigatus, flavus, niger, Pseudosporium apiospermum*^{32 33 34 35 36};
- Образна диагностика:
 - КТ - ерозия на костта и намаляване на костната плътност на темпоралната кост с „пропълзяване „ по базата на черепа, могат да се установят абцеси
 - ЯМР показва по-добре промените в меките тъкани

Диференциална диагноза - включва карцином на ушния канал, гранулом, болест на Paget, фиброзна дисплазия, назофарингеални злокачествени заболявания.

Лечението - изисква сътрудничество с ендокринолог, невролог, радиолог и специалист по инфекциозни болести.

Ивод:

Основен принцип на лечението е контрол на диабета и подобряване на имунното състояние на пациента. Хирургическата намеса не се използва стандартно при лечение на злокачествения външен отит, биопсия и отстраняване на гранулиралите тъкани и кости или дренаж на свързан със заболяването абсцес.

Продължителното използване на антибиотици и химиотерапевтици е в основата на лечението/между 6-8 седмици/.

- Пеницилини и аминогликозиди
 - Хинолони - дългосрочна монотерапия със Ciprofloxacin(250,500,750 mg два пъти на ден), Tavanic (Levofloxacin), Avelox (Moxifloxacin), Tarivid (Uniflox) се предлагат, като най-предпочитани за първоначален антибиотичен режим, но 33 % от пациентите показват резистентност още със започване на лечението³⁷ към ципрофлоксацина. Гвинолоните са активни срещу Ps. aeruginosa, проникват добре в костите, имат много по-малко странични ефекти;
 - Противогъбични медикаменти – доминира Amfoteracin B;
 - Местни антисептици като борна или оцетна киселини. Противоречиво е използването на локални антибиотици^{38 39 40};
 - При тежките случаи се комбинира консервативно със saniращо оперативно лечение.
 - **Ползата от оперативното лечение не е доказана убедително при повечето автори**⁴¹.
 - **Смъртността** варира от 0 до 15 %, при 100 % в доантибиотичната ера⁴².

A. АЛГОРИТЪМ при ОПЛ

Предлагаме **алгоритъм** за доболнична помощ, който е валиден и за хроничните отити/мезо – и епитимпанит/:

- аспирация на външния слухов проход;
- локално антисептици;
- лична хигиена/болният не трябва да позволява намокряне на болното ухо/;
- перорално антибиотично продължително лечение/след микробиологично изследване/;
- компенсирани стойности на диабета/наблюдение и лечение от диabetолог/;

- имунотерапия
- субституиращо лечение;

Извод:

При такива заболявания предлагаме да се въведе понятието отложена спешност, при която се изисква амбулаторно редовно наблюдение и лечение, усилията се насочват към компенсация на основното заболяване. Имунотерапията и/или субституиращото лечение на основното заболяване могат да спестят спешната хоспитализация.

В. АЛГОРИТЪМ при ОТОРИНОЛАРИНГОЛОГА

При поява на симптоми за декомпенсация - усложнение се налага хоспитализация. Основно показание е появата на косна деструкция, верифицирана с образна диагностика. оперативното лечение е със съмнителен ефект.

При направени изследвания на данните на постъпилите в спешен УНГ кабинет на УМБАЛ „Царица Йоанна” се установяват следните зависимости:

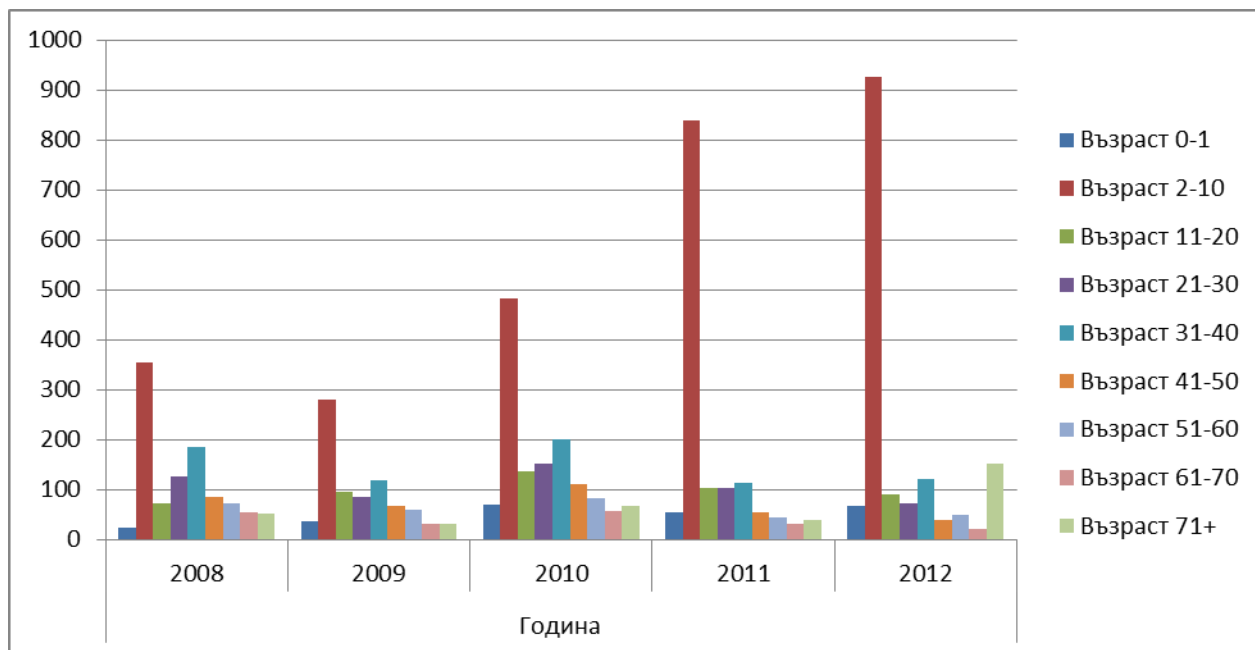
- Съотношение на пациентите с отит към общия брой преминали пациенти през УНГ кабинет за периода 2008 -2012г. са, както следва:

Пациенти с остър отит спрямо преминалите пациенти през УНГ к-т						
	Година					ТОТАЛ
	2008	2009	2010	2011	2012	
Пациенти с отит	1023	801	1358	1382	1538	6102
Общо преминали пациенти през УНГ к-т	11992	13830	16352	10984	11061	65693
% съотношение	8. 53%	5. 79%	8. 30%	12. 58%	13. 90%	9. 29%

Табл. 4 Пациенти с остър отит спрямо преминалите пациенти през УНГ к-т

Процентът на острите отити представлява около 9,3 % от всички останали заболявания, третирани в спешен УНГ кабинет като средно-претеглена величина през периода на изследване, която определя и разглеждането им в настоящата разработка и нуждата от определяне на алгоритъм на третирането им.

- Съотношението по възрастова група е представено от следната графика:



Фрафика 3. Съотношението по възрастова група е представено от следната графика

Графиката по-горе показва, че честотата на заболяването при деца от 0 до 10 е над 51% от общия брой болели от остър отит, което прави манипулацията доста по-трудна, имайки предвид некооперативността при децата и невъзможността да локализират проблема и да подпомогнат лекуващия.

Диагноза	Брой за година и % от приетите в спешен УНГ к-т									
	2008	% от СПЕШНИ АМБУЛАТОРНО ПРЕГЛЕДАНИ	2009	% СПЕШНИ АМБУЛАТОРНО ПРЕГЛЕДАНИ	2010	% от СПЕШНИ АМБУЛАТОРНО ПРЕГЛЕДАНИ	2011	% от СПЕШНИ АМБУЛАТОРНО ПРЕГЛЕДАНИ	2012	% СПЕШНИ АМБУЛАТОРНО ПРЕГЛЕДАНИ
Серозни възпаления на средното ухо	2,826	23.57%	3,751	27.12%	4,208	25.73%	2,779	25.31%	2,200	19.89%
Остро възпаление на средното ухо	1,023	8.53%	801	5.79%	1,358	8.30%	1,382	12.58%	1,538	13.90%
Възпаление и запушване на евстасиевата тръба	54	0.45%	188	1.36%	89	0.54%	111	1.01%	121	1.09%
Общо УНГ спешни	11,992	100.00%	13,830	100.00%	16,352	100.00%	10,984	100.00%	11,061	100.00%

Таблица 5. Статистика на заболяванията на ухото

На извадката по-горе е представена сравнителна таблица между взаимно-свързаните диагнози, водещи до остро гнойно възпаление на лигавицата на средното ухо;

3. МАСТОИДИТ

Мастоидит ъТ е остеолитичен процес на клетъчната система на средното ухо, възникващ след остри средни отити, при които като правило с тяхното настъпване се ангажира и мукозата на мастоида с последващо ангажиране на костта. Възпалителният процес може да се задържи в клетките на мастоида - мастоидит, но когато навлезе към върха на пирамидата - петрозит/апексит/, към зигоматичната кост - **зигоматит**⁴³.

A. АЛГОРИТЪМ при ОПЛ:

От анамнезата:

- болен с остър отит, който не спазва предписано лечение, с имунен дефицит - придобит или имуносупресиран;
- оторрея - след втората седмица от развитието на остия отит отново се появява немиризлива гнойно-кръвениста ексудация/период на подобрение/;
- болезненост при натиск, върху мастоида зона на Cheareau;
- пулсиращи болки;
- намаление на слуха предимно от звукопроводен характер;

Отоскопия се установява:

- цицковидна перфорация с гнойна ексудация;
- спадане на горно/задната стена на външния слухов проход;
- изглаждане на ретро аурикуларната гънка и изместване на ушната мида напред и надолу.
- болният се насочва за болнично лечение:

B. АЛГОРИТЪМ при ОТОРИНОЛАРИНГОЛОГА

- Поставяне на абокат – венозен път;
- Проби за алергия към антибиотици и локални анестезици;
- Лабораторни показатели/очаква се левкоцитоза с олевяване, повишено СУЕ, лимфоцитоза, по-рядко лимфопения/;
- Ренгенова снимка a modo Schuller, бял дроб. . . ;
- **Образната диагностика** е абсолютно належаща.

- Компютър-томографско изследване с реконструкция се изпълнява с оцветяващ медикамент на йодна основа/под обща анестезия у деца, страдащи от клаустрофобия и психичнонестабилни лица/.
- Консултация с педиатър/ при деца/;

Извод:

Неотложна парацентеза/миринготомия с аспирация на съдържимото от тъпанчевата кухина/ – микробиологично изследване; разпознаване на екстериоризацията.

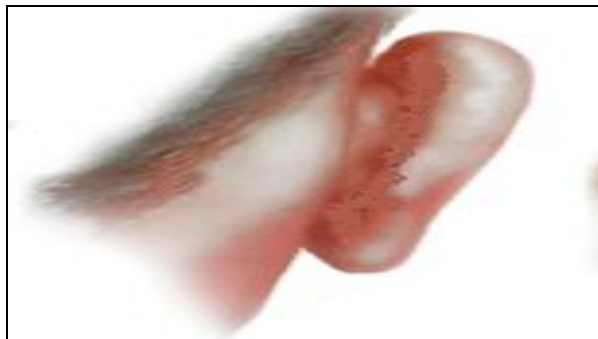
Мастоидитът е гнойна колекция, която се движи по най-малкото съпротивление на ограничаващите я тъкани и екстериоризира предимно в **три направления:**

3.1. ПО ДОЛНАТА ПОВЪРХНОСТ НА МАСТОИДА

- **Mastoiditis a'Bezold** – гнойната колекция екстериоризира по долната повърхност на мастоида и дълбоките шиини фасции като оформя инфилтрат по предния ръб на MSCM – опасност от медиастинит. **Клинично плътен инфилтрат по предния ръб на mscm;**
- **Mastoiditis a'Citelli** – гнойта, през incisura digastrica, оформя задтилен абцес. **Клинично тилно се опипва болезнен инфилтрат;**
- **Mastoiditis a'Orleanski** – от инсерцията на MSCM. **Клинично - принудително положение на главата – тортиколис;**
- **Mastoiditis a'Moure** – от regio digastrica към foramen stylomastoideum към ретрофарингеалното пространство и медиастинума. **Клинично силни болки в областта на шията, а обективно се вижда релативен оток на задната или странична стени на фаринкса;**

3.2. ПО ВЪНШНАТА СТЕНА НА МАСТОИДА

- **Mastoiditis a'Gelle** – пробив на гнойната колекция през външния слухов проход. **Клинично с отоскопия се установява спадане на горно-задната стена на външния слухов проход и или пулсираща гранулация;**
- **Abscessus retroauricularis** – пробив на гнойта през zona cribrosa a Cheapeau. **Клинично оформя се ретроаурикуларен абцес с характерното избуване на ушната мида и нетърпимата болка.** Под анестезия пункция и широка инцизия.



Фигура 4. Abscessus retroauricularis

3.3. ЕКСТЕРИОРИЗАЦИО ПО ГОРНАТА ПОВЪРХНОСТ НА МАСТОИДА:

УСЛОЖНЕНИЯ като дифузен лабиринтит, тромбоза на синус сигмоидеус с или без сепсис, интракраниална инвазия към средната или задната черепна ямка с менингит и менингоенцефалит, темпорален малкомозъчен или голямомозъчен абцес не са обект на нашия труд.

Извод

Оперативна Намеса на фона масирана антибиотична терапия - отваряне на мастоида/след пункция/ с цел създаване на широка кухина и дренаж - класическата кортикална мастоидектомия. Мастоидита не е често срещано заболяване, но предполага спешна намеса.

Данните, анализирани в периода 2008 -2012 година, според регистъра на на УМБАЛ „Царица Йоанна - ИСУЛ” показват следното:

		Година					
		2008	2009	2010	2011	2012	ТОТАЛ
Възраст	0-1	1	0	1	1	0	3
	01-10	0	1	1	0	0	2
	31-40	0	2	0	1	0	3
	51-60	1	0	0		0	1
	ТОТАЛ	2	3	2	2	0	9

Таблица 5. Мастоидита - сечение по възраст и година според журнала на УМБАЛ „Царица Йоанна - ИСУЛ”

За петгодишен период са приети и оперирани четирима болни, трима мъже и една жена, при средна възраст 45 години, както и 5 деца на възраст от 6 месеца до 10 години.

3.4. ОТАНТРИТ (при деца до три годишна възраст е развит само антрума)

Има две форми:

- **манифестна** при нормотрофични деца след 6 месечна възраст и сравнително добра пневматизация на мастоида;
- **латентна**, засяга хипотрофични под 6 месечна възраст и по-големи, но увредени от друго заболяване кърмачета (болест на лошите грижи);

Дефиниция: възпалително, причинено предимно от силно вирулентни коки, по-рядко от *Pseudomonas aeruginosa* заболяване. Възпалението от лигавицата преминава в костта и се развива **емпием на антрума**, след „стопяване“ на костните гредички и през fissure squatomastoidea прониква под периоста, развива се периостит, с последващ **ретроаурикуларен абцес**. В посока зигоматичната кост - **зигоматит**.

Проявата на това заболяване е белег на лоша медицинска практика/безразборно антибиотично лечение, неправилно хранене/, лоша семейна и социална среда⁴⁴.

A. АЛГОРИТЪМ при ОПЛ:

- Общи симптоми:

- ново повишение на температурата/ двувърха около 38-39 по С/ след боледуване от остър отит, не лекуван или неправилно лекуван преди около две седмици;
- храносмилателни смущения/отпадналост с обилни немотивирани повръщания и диария/;
- явления на обща интоксикация са предимно характерни за латентния отоанtrit, при който превалират общите симптоми/горен и долен диспептичен синдром – диария с повръщане и рязка редукция на тегото и изразен хипертонус на мускулатурата. Muller опиричава хипертонуса, като „диригентска ръка”⁴⁵;
- по големите деца сочат с ръка болното ухо и предпочитат да спят на него.

- **Местни симптоми:** след втората седмица от боледуването успоредно с повишената температура се засилва гноетечението от засегнатото ухо⁴⁶

B. АЛГОРИТЪМ при ОТОРИНОЛАРИНГОЛОГА

Болният се приема по спешност.

Обективно: - тъпанчевата мембрана е бомбирана/ зачервена, инфилтрирана/ с цицковидна перфорация - пулсиращо изтичане на гноен ексудат. Демонстрира се симптом на Schwartz, проявен в спадане на горно задната стена на външния слухов проход, поради периостит.

При поставяне на диагнозата особено при латентния мастоидит Кабакчиев описва: матова тъпанчева мембрана със запазена цялост без светлив рефлекс и изглаждане областта около processus brevis.

Извод:

Болният се насочва по спешност към специализирано звено - спешен унг кабинет след като е уточнен общия интоксикационен синдром от педиатър-гастроентеролог, инфекционист и невролог, така че специалистът отолог да съсредоточи вниманието си към лечението

Възпалителният процес търси най-малкото съпротивление, в случая през fossa mastoidea повдига меките тъкани и се палпира силно болезнена гнойна колекция - ретроаурикуларен абцес. ушната мида видимо е клепнала надолу и напред, а при зигоматит - болезнен оток на горния клепач

Параклинични изследвания:

- на кръв – левкоцитоза с олевяване, наличие на токсични грануляции, рядко левкопения с олеваване/ лоша прогноза/
- типична ренгенография с воалиране и костна деструкция на pr. Mastoideus

- скенирането е метод на избор в съвременната добра медицинска практика, с оцветяване и под обща анестезия
- **неотложна диагностично-терапевтична парацентеза/ миринготомия, под микроскоп и седиран пациент**

Категорично не приемаме за верен симптомът на Vacher, широко използвания в педиатричната практика натиск върху трагуса на ухото. Смятаме, че с него се агравира състоянието за заболяване на ухото и лесно и безотговорно се насочват родителите към УНГ кабинети и спешни звена за крайно ненужни консултации.

Лечение – по спешност на фона на масирана от антибиотична терапия под обща анестезия се прови широка парацентеза/миринготомия, ретроаурикуларна пункция и инцизия. Ако няма подобрение **след 4-5 дни се пристъпва към неотложна антротомия⁴⁷**.

ЗАБОЛЯВАНИЯ НА ВЪТРЕШНОТО УХО

Заболяванията на вътрешното ухо по отношение на спешността, поставяме в две групи:

- Остри вестибуларни кризи – биват:
 - Мениеров синдром;
 - Васкуларни дисфункции на вътрешното ухо;
 - Повтаряем съдов синдром;
 - Вестибуларен неврононеврит;
 - Доброкачествен бързопреходен позиционен световъртеж.
- Внезапна слухова загуба (ВСЗ)

1. ОСТРИ ВЕСТИБУЛАРНИ КРИЗИ

1.1. МЕНИЕРОВ СИНДРОМ

ДЕФИНИЦИЯ Мениеровият синдром се проявява като световъртежна криза с намален слух, внезапно или с възможна аура от силен шум и пълнота в ушите. В общия случай 30-50% от хората с мениеров синдром имат билатерални симптоми през първите години на проявление.

Мениеровият синдром се проявява при 50-150 души от всеки 100 000, като по-често се среща при жените. Обикновено се проявява във възрастовата група 35-40 години⁴⁸.

А. АЛГОРИТЪМ при ОПЛ:

От анамнезата –nystagmus продължава часове, световъртежната криза рецидивира във времето и утежнява слуховият дефицит.

- Идиопатична болест на Мениер;
- Пост-травматично нараняне на главата;
- Ятрогенно след ушна хирургична намеса;
- Вирусни и бактериални заболявания;
- Късен етап на сифилис;

Тежестта на симптомите, респективно клиничната изява, определят преценката на ОПЛ за насочване на болния за стационарно лечение, но винаги след консултация с невролог за изключване на неврологично заболяване с подобна симптоматика/ПНМК, инсулти, демиелинизиращи процеси и др. /

Боледуващите с Мениерен синдром – клинична проява на симптомите:

- Единствено загуба на слух – 42 %
- Единствено световъртеж – 11 %
- Загуба на слух и световъртеж – 44 %

- Шум в ушите – 3%
- Световъртеж – 44%, обикновено продължава около 20 мин. /рядко 2 – 4 – 6 и повече часа/ с клинична нервнo-вегетативна изява – гадене с повръщане, изпотяване. Винаги е на лице хоризонтален или хоризонтално-ротаторен Nystagmus. Болните имат нестабилна, залитаща походка до невъзможност да станат от леглото⁴⁹.
- Загуба на слух се установява в ранните стадии на болестта. По-късно загубата на слух става постоянна, като слухът може да остане непроменен в продължение на няколко дни след кризата⁵⁰
- Аудиометрично се установява загубата на слух, след преминаване на острото състояние:
 - Постоянна, ниско-честотна, асиметрична загуба на слух;
 - Двустранна загуба на слух с >25 dB;
- Прогресивна загуба на слух, стабилизиращ се на 50-60 dB се открива при нелекувани или неправилно лекувани болни;
- Образна диагностика - в норма;
- Параклиничните изследвания при идиопатичните случаи са нормални. Винаги се открива наследственост.
- Възможен имунологичен дефицит.
- Лабораторни изследвания/антинуклеарни антитела, ревматоиден фактор, антифосфолипидни или микрозомални антитела и др. кръвни изследвания/

Варианти на проявяване болестта на Мениер:

- Lemoeyer вариант – атаки на световъртеж с добър слух;
- Otholitic crisis of Tumarkin – пристъпни световъртежни кризи;
- Cochlear Meniere's – проявява се симетрично или асиметрично намаление на слуха;
- Vestibular Meniere's – единствено проявление са вестибуларни симптоми;
- Смесено слухово-вестибуларно проявление;

Изследване:

- Не съществува еднозначен диагностичен тест;
- Отоневрологчно изследване;
- Тонална аудиограма;
- Образна диагностика/рентгенографии, К. Т., ЯМР с оцветяване и демонстриране на вътрешния слухов проход се налага при всички случаи на слухова асиметрия/
- ESR, ANA, RhF, IgG
- Нистагмография;

- Стабилометрия;
- Поддържане на дневник със световъртежните кризи – ЛАК –ДИСПАНСЕРИЗАЦИЯ.

Лечението се насочва към баланс и контрол на световъртежните епизоди и слуховия дефицит. Сравняване броя на световъртежните епизоди 6(шест) месеца преди лечението и 6 месеца след лечението.

В. АЛГОРИТЪМ при ОТОРИНОЛАРИНГОЛОГА

Острата световъртежна криза при лечение на болестта на Мениер изисква болнично лечение.

- Вестибуларни супресанти;
- Диета предполагаща ниска консумация на сол;
- Диуретици;
- Кортикостероиди
- Антибиотици (по преценка).

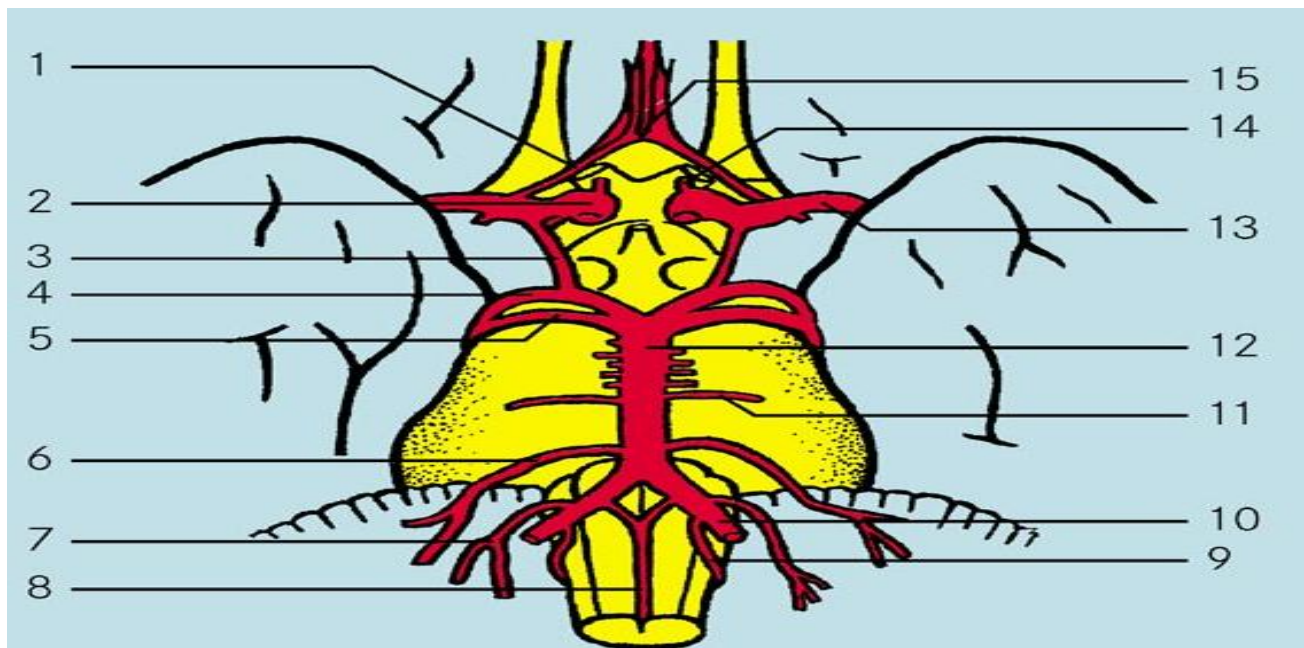
Оперативното лечение с неубедителен ефект.

- Инжектиране на гентамицин през тъпанчевата мембрана,
- Декомпресия на ендолимфатичния сак,
- Labyrinthectomy и резекция на вестибуларния нерв имат неубедителен ефект с висока степен на оперативен риск.

При изследване на ефективността на лечение, **American Academy of Otorhinolaryngologists and Head and Neck Surgeons** определя сравнение на броя на епизодите със световъртеж преди и след операцията, но доминира мнението за неубедителен ефект от оперативното лечение. Затова се препоръчва продължителна поддържаща симптоматична терапия.

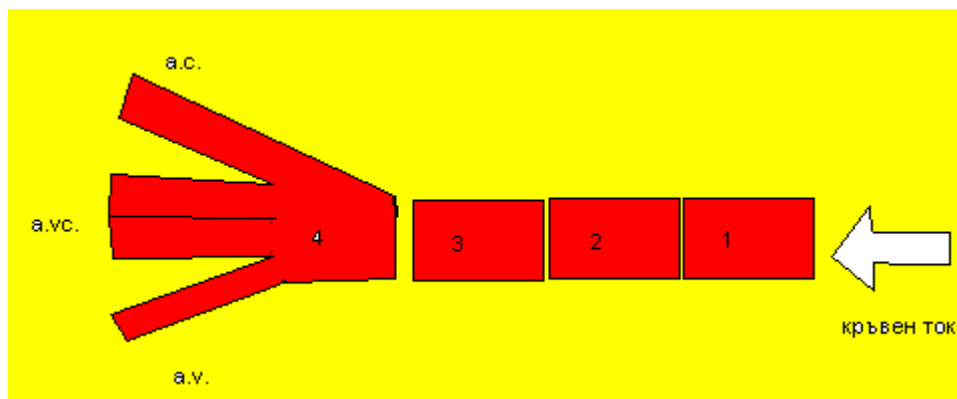
1.2. ВАСКУЛАРНА ДИСФУНКЦИЯ НА ВЪТРЕШНОТО УХО:

Илюстрация на arteria labyrinthi⁵¹, като част от съдовата система на ухото.



Фигура 6. arteria labyrinthi: 1: Arteria cerebri anterior; 2: Arteria carotis interna; 3: Arteria communicans posterior; 4: Arteria cerebri posterior; 5: Arteria cerebelli superior; 6: Arteria cerebelli inferior anterior; 7: Arteria cerebelli inferior posterior; 8: Arteria spinalis anterior; 9: Arteria spinalis posterior; 10: Arteria vertebralis; **11: ARTERIA LABYRINTHI;** 12: Arteria basilaris; 13: Arteria cerebri media; 14: Arteria ophthalmica; 15: Arteria communicans anterior.

Внезапен съдов стоп/вазоспазъм или тромбоза/ на a. Labyrinthi (a. subclavia - a. vertebralis – a. basilaris), като може да бъде засегнат ствола на артерията или един от нейните три клона (arteria vestibularis, arteria vestibulocohlearis, arteria cohlearis)^{52 53 54}.



Легенда: 1. a. basilaris; 2. a. vertebralis; 3. a. subclavia; 4. a. labyrinthi; a. c. –a. cochlearis; a. v. – a. vestibularis; a. vc. - a. vestibulocochlearis⁵⁵

Клинически се проявява със световъртежна криза и слухова загуба.

- тромбоза - широкообхватна некроза на мембранната структура, съединителнотъканно и костно разрастване;
- вазоспазъм - процесът може да бъде обратим.

Анамнестично

- пациентите съобщават за предхождаща исхимична атака – предхождащо нарушение на мозъчното кръвообращение, проявено със световъртежна кризи като е възможно продължаването им месеци.

Клинична проява

- намален слух, nystamus, световъртеж, продължаващ месеци
-

1.3. ПОВТАРЯЕМ СЪДОВ СИНДРОМ НА ВЪТРЕШНОТО УХО–vestibulopathia recidivans

7% от пациентите/предимно жени между 35-55 годишна възраст/⁵⁶, с епизодични прояви на световъртеж със високочестотна или средночестотна загуба на слух до 50%. Предполагаеми причини:

- Ненормално позициониран кръвоносен съд, който влияе на вестибуларния нерв във вътрешния слухов проход;
- Хистологично доказана непълноценна съединителна тъкан по нервните окончания - ендонервна фиброза.

В. АЛГОРИТЪМ при ОТОРИНОЛАРИНГОЛОГ-ОТОНЕВРОЛОГ:

- Пълно неврологично изследване;
- Нистагмография;
- Стабилометрия;
- Аудиограма;
- КТ/ ЯМР.

Лечение:

Поддържащо лечението с вестибуларни супресанти от невролог, диспансеризация и наблюдение от ОПЛ.

1.4. ВЕСТИБУЛАРЕН НЕВРОНОНЕВРИТ - Neurononeuritis Vestibularis:

ДЕФИНИЦИЯ - внезапен пристъп/еднократно или залпово повтарящи се атаки/ на световъртеж в пълно здраве⁵⁷. Еднакво срещано при мъже и при жени, във възрастовата група 30-40 години, с продължение от 1-2 дни. Сезонност - пролет и лято. Почти винаги се предхождат от инфекция на горните дихателни пътища/10-14 дни преди клиничната изява/⁵⁸.

Етиология:

- Вирусна/ОВИ, ХИВ – СПИН, шарки, рековасцелентни болни с имунен срив/;
- Токсична - професионални и битови токсини, наркомания.

Патология:

- Ендонервна фиброза и атрофия на нерва;

А. АЛГОРИТЪМ при ОПЛ:

- От анамнезата – нормален слух, световъртежна криза с дни
- Аудиограма;
- Електронистагмографията показва контралатерален нистагъм от периферен тип;
- Неврологични изследвания (проба на Ромберг, Унтербергер, носопоказалечна и др.)
- Ендокринологичен статус;
- КТ, ЯМР с оцветяване – при асиметрия или повтаряемост на епизодите.

В. АЛГОРИТЪМ при ОТОРИНОЛАРИНГОЛОГА-ОТОНЕВРОЛОГА:

Болните се лекуват в болнична обстановка, но преди това опл е уточнил неврологичния и ендокринологичен статус.

- Вестибуларни супресанти;
- Кортикостероиди;
- Дехидратиращи;
- Рехабилитация;

1.5. ДОБРОКАЧЕСТВЕН, БЪРЗОПРЕХОДЕН, ПОЗИЦИОНЕН СВЕТОВЪРТЕЖ - Vertigo Paroxysmlis Benigna:

ДЕФИНИЦИЯ - Кратки епизоди на бързопреходен, периферен световъртеж, проявен при смяна на позицията на тялото у възрастни пациенти⁵⁹/над 50 години/. Касае се за сутрешен ортостатизъм с кратки епизоди на вертиго при местене на тялото в леглото (симулация на полуокръжните канали от преместващ се отолит)⁶⁰.

А. АЛГОРИТЪМ при ОПЛ:

- от анамнезата – позиционен нистагъм, световъртежът продължава секунди;
- диагностицира;
- документира и
- проследява три форми – остра, периодична и хронична форма;
- рядко се налага хоспитализация, обикновено за верифициране на заболяването.

В. АЛГОРИТЪМ при ОТОРИНОЛАРИНГОЛОГА:

- Неврологично и ендокринно изследване;
- Амблаторно отоневрологично изследване;
- Тонална аудиограма;
- Електронистагмография;
- Стабилометрия;
- КТ/ ЯМР.

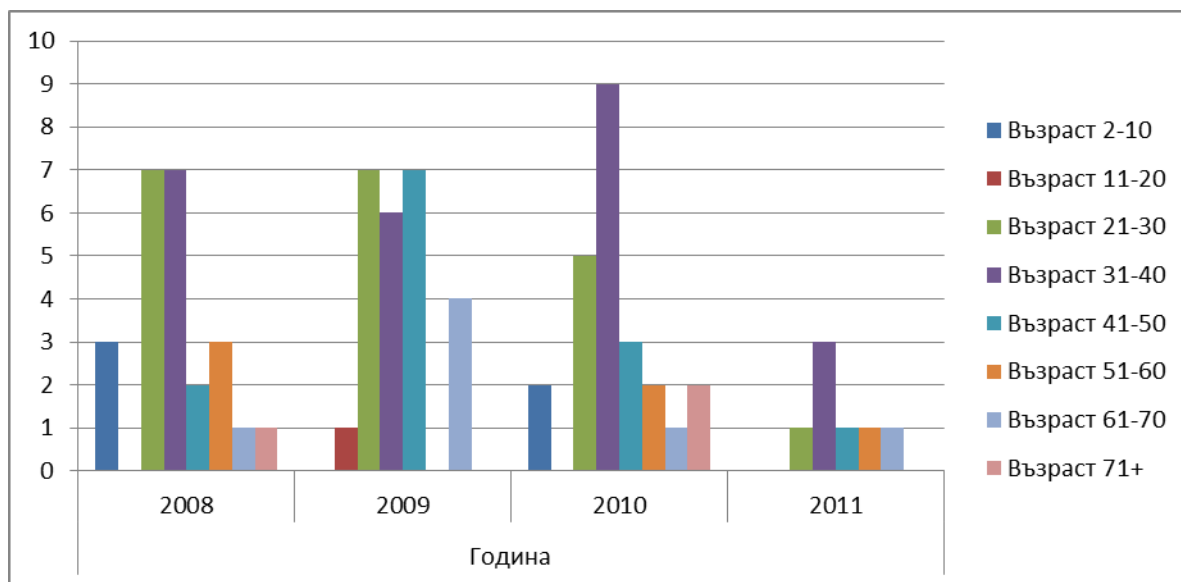
Лечение:

- Рехабилитационни упражнения, Epley тренировки – целта е репозиция на преместилия се отолит.

При острите вестибуларни кризи ОПЛ е важно да определи⁶¹:

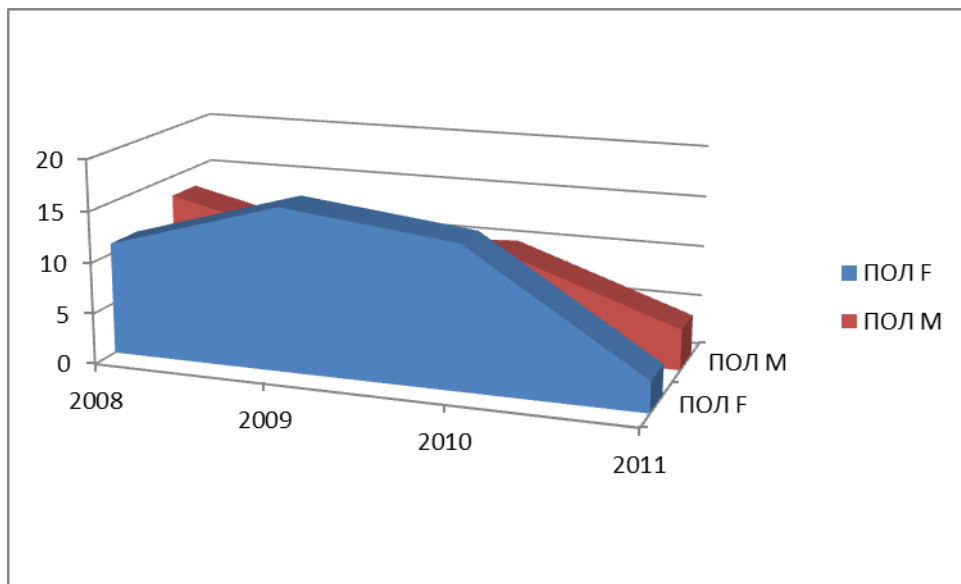
- наличие на нистагъм и неговия вид (позиционен, продължителност, рецидиви);
- документация на заболяването;
- разпознаване на вестибуларните кризи;
- степен на слухова увреда (променливи или нормални стойности на слуха);
- консултации с ендокринолог/основно диабет и хипер функция на щитовидната жлеза/, невролог/ да диагностицира вертебробазиларна мигрена, мултиплена склероза и други демиелинизиращи процеси/, интернист/хипертония или тежка хипотония, анемия/^{62 63}.

При тежки кризи, проявени и с вегетативни реакции, болният се хоспитализира, диагностицира и лекува в неврологично или в УНГ отделение (при съмнение за фистула на латералния полуокръжен канал).



Графика 4. Лабиринтит –сечение по възраст и година според журнал на УМБАЛ „Царица Йоанна - ИСУЛ“

Графиката по-горе показва сечение на заболяването в съответната възрастова група. Основният извод, който може да се направи е, че заболяването най-често се проявява при пациенти във възрастовата група 31-40 години, както и при 20-30 годишните.



В зависимост от пола –предпоставка за по голяма заболяемост от лабиринтит има при жените, съгласно статистиката на прегледаните пациенти в спешен УНГ кабинет на УМБАЛ „Царица Йоанна-ИСУЛ“. За периода 2008-2012 година прегледаните са 65. 693 души.

2. ВНЕЗАПНА СЛУХОВА ЗАГУБА/ВСЗ/

Дефиниция според **NIDCD (National Institute on Deafness and Other Communication Disorders)** - внезапната слухова загуба е остра, спешна, когато настъпва за период от около три дни, при слухов дефицит до 30dB за три последователни честоти^{64 65}. Тази дефиниция е работна и не е универсално приета⁶⁶. Някои автори включват пациенти със загуба на слуха само за една честота от 20 и повече dB и период от време по-малък от 72 часа.

Внезапната слухова загуба се разглежда като медицинска спешност в смисъл на бърза, точна диагностика и лечение/спиране на процеса и възстановяване на слуховата загуба^{67/}.

Острото начало понякога се асоциира със световъртеж.

Разпространението на ВСЗ в: САЩ, честота - от 5 до 20 случаи на 100 000 човека, като в 90 % от случаите са едностранни, засягат най-често възрастта между 46 и 50 години⁶⁸. Данните за Тайланд са 8 човека на 100 000 души население/за периода 2003-2008 г. /⁶⁹.

Спонтанното възстановяване на слуха се случва до 65 % от пациентите⁷⁰. Дефиницията за възстановяване на слуха спонтанно или след курс на лечение при много от авторите е манипулирана⁷¹.

Извод:

Ние категорично приемаме, като критерии за възстановяване от ВСЗ, единствено аудиометричното изследване.

В България, през спешния кабинет на УМБАЛ „ Царица Йоанна – ИСУЛ” за периода 2008-2012 г., са преминали средно 32,4 пациента с ВСЗ.

ЕТИОЛОГИЯ:

- Понякога остават неизяснени и тогава говорим за ИДИОПАТИЧНА ВСЗ - проучване на Fetterman BL, Sanders JE, Luxford WM за периода 1989 - 1993 г. върху 837 пациента⁷².
- Инфекциозни
 - o бактерии – стрепто и стафилококи, менингококи, сифилис
 - o вируси – рубеола, морбили, херпес, ХИВ, EBV, цитомегаловирус. Най-дискутираната и най-реална причина, но трудно може за се докаже⁷³: **микоплазма, токсоплазма**.
- Токсични/битови и професионални/
 - o Отрови;
 - o Наркотици;
- Ототоксични лекарствени средства;

- Контрацептиви⁷⁴
- Имунологични
 - Автоимунни процеси, авто-антитела, като при грануломатозата на Wegener^{75 76 77}.
 - Колагенози
 - Мениерова болест
 - Хиперостоза на вътрешния слухов проход
 - Псевдохип акузис
- Неопластични процеси
 - Неврином;
 - Миелом;
 - Лимфоми;
 - Левкози;
 - Канцероматоза на менингите;
- Неврологични процеси и невропатии
 - Мултиплена склероза;
 - Демиелинизиращи процеси;
- Циркулаторни причини
 - Ишемични проблеми, засягащи слуховите канали⁷⁸;
 - Церебро-васкуларни инциденти;
 - Анемия;
 - Кардиопулмонални нарушения;
 - Вертебро-базиларна недостатъчност;
- Травми
 - Фрактури на темпоралната кост, базата „с“ или „без“ руптура на кохлеарната мембрана;
 - Акустична травма;
 - Баротравма;
 - Перилимфатична фистула;

- Ятрогенни следоперации – стапедопластика;
- Половопредавани болести:

Основният клиничен симптом е намаления или напълно липсващ слух на едното и или по-рядко на двете уши „със“ или „без“ предшестващо наличие на шум с различна характеристика.

Проявлението на вестибуларни симптоми могат да ни насочат към Мениеровия синдром⁷⁹.

Наличната болка ни информира за вирусно-бактериално заболяване, особено ако в анамнезата открием предхождаща инфекциозна болест – 25 % от пациентите по данни на Mattox et Simmons⁸⁰.

А. АЛГОРИТЪМ ори ОПЛ:

- От анамнезата ОПЛ да изключи хронично заболяване.
- При диагностицирането значение има продължителността от време между появата на симптомите до посещението при ОПЛ и отолога, обикновено са 2-4 и повече дни.
- Отоскопия – нормално описание.
- Камертонални проби - Weber –латерализира към здравото ухо⁸¹.
- Аудиограма – прогнозата за възстановяване е по-добра при ниско - и средночестотен дефицит, отколкото при високочестотна загуба. **Започването на бързо и адекватно лечение подобрява прогнозата, особено в първите 24-48 часа. Смята се, че процесите на оздравяване са с по-добра прогноза при започване на лечение до към 10-ия ден от ВСЗ.** Добър прогностичен белег се счита, че ако при започванена лечението се получи подобрение в слуховъзприятието и намалението на шума към третото денонощие от лечението.
- КТ/ ЯМР с оцветяване.

Ивод:

Лечението трябва да започне от момента на появата на първите симптоми и само в болнично заведение.

В. АЛГОРИТЪМ ори ОТОРИНОЛАРИНГОЛОГА

- да разгличи внезапно звукориемно от звукопроводно намален слух;
- дали при предхождащо намален слух се е наслоила нова компонента от ВНС;
- анамнестично и с документи да потърси етиологията на заболяването;
- да информира пациента за възможността за оздравяване, влошаване, рецидивирание или засягане на другото ухо;
- да информира пацианта за рисковете от лечението;
- аудиометрия;
- тимпанометрия, акустикус рефлекс;

- лабораторни изследвания;
- образна диагностика (КТ/ЯМР с висока резолюция, особено при внезапна едностранна слухова загуба със световъртеж);

Лечение

- високи дози кортикостероиди/ Prednisone, Dexametasone, Methylprednisolone, Betametasone

През 1980 г. Wilson съобщава, че при лечение с кортикостероиди/Dexamethasone 4,5 mg/ 2 пъти дневно за 10 дни или 12 дневен курс с Methylprednisolone – 16 mg/ 3 пъти дневно – парентерално 61 % от лекуваните показват подобрене или излекуване⁸². Slattery и колеги⁸³ предпочитат лечение за 14 дни с Prednisone - per os. . Narozny и колеги⁸⁴ до 1000 mg i. v. за три дни. И двамата автори съобщават за добри резултати.

През 2006 г. Conlin and Parnes^{85 86} определят, че лечението със стероиди не е "златен стандарт", но е безопасен фактор за добро повлияване.

Транстимпанално приложение на стероиди/1996 г. Silverstein и колеги⁸⁷ не определя тази терапия, като по-ефективен метод на лечение в сравнение венозното им приложение. Прави се под местна анестезия, транстимпанално под визуален контрол с микроскоп.

- съдоразширяващи (Pentoxfilline, Vinpocetine);
- антиоксиданти;
- противовирусни (Acyclovir, Valacyclovir) са с неясен ефект. Лечението с интерферон, орални антивирусни имат положителен лечебен ефект^{88 89 90 91};
- тромболитици, антикоагуланти
- витамини, диуретици, антибиотици, гинко билоба;
- имунотерапия;
- интравенозен Lidocain⁹²;
- Carbogen gas/смес от CO2 и O2 дозиран за 5 минути инхалация на час 1979 г. Показва клинично подобрене Colin and Parnes^{93 94}, показва положителен клиничен ефект^{95 96 97};
- Трябва да се вземе предвид възможност за perilymphatic fistula, ако лечението не даде ефект;

Контрол с ежедневни аудиометрии

Извод

Диагностицирането на ВСЗ, при деца и възрастни, зависи от правилното интерпретиране на информацията от анамнезата, изследванията, аудиограма, тимпанограма и камертонални тестове. Това помагат при разграничаване на звукоприемната от звукопроводната загуба на слух и определя дали проблемът е двустранен. Изисква спешна хоспитализация с образна диагностика на средно и вътрешно ухо и прилежащите черепни структури.

Образната диагностика на средното и вътрешното ухо, както на вътрешния слухов проход и прилежащите черепни структури е задължителна.

Едностранна загуба на слух			
Анамнеза	Отоскопия	Вид загуба на слуха -аудиограма	Диагноза
ОВИ на ГДП-ВЗС	Прозира серозна течност	Звукопроводна	
Травма-Взрив –ВЗС	Руптура травматика мембрана тимпани	Звукопроводна, смесена слухова загуба и липса на слух.	-Перфорация -Дислокация на слухови костици -фрактура на темпорална кост
Постепенно започване при <u>деца, жени, мъже</u>	- серозна течност - хлътване на мембраната - тъмна мембрана	Звукопроводна	- Вегетация аденоида - ювенилен ангиофибром - назофарингеален карцином - glomus tympanicus
Постепенно започване (при жени/ <u>бременни и след раждане</u>)	Нормална мембрана	Звукопроводна	Отосклероза
Внезапна загуба	Нормална мембрана	Звукоприемна	- Съдови причини-тромбози - вирусни и бактериални - токсични причини
Постепенно започване с или без Tinnitus	Нормална мембрана	Звукоприемна (високо честотна)	Acoustic neuroma; мениерова болест
Двустранна загуба на слух			
Анамнеза	Отоскопия	Вид загуба на слуха -аудиограма	Диагноза
Постепенно започване (при <u>деца</u>)	Прозира серозна течност	Звукопроводна	-Glue ear/гноен отит -cat. tubotympanicus
Внезапна загуба - при <u>деца и възрастни</u>	Нормална мембрана	Звукоприемна	Автоимунни заболявания, вирусни заболявания – морбили, СПИН, грип Бактериални - менингит, ТБЦ
Постепенно започване (при <u>възрастни</u>)	Нормална мембрана	Звукоприемна	Presbycusis, Токсични причини от професионален и битов характер, наркотици
Постепенно - при експозиция на силен шум	Нормална мембрана	Звукоприемна, зъб на 4 KHz	силен шум и музика

Таблица 7. Диференциална диагностика при едностранна и двустранна загуба на слух

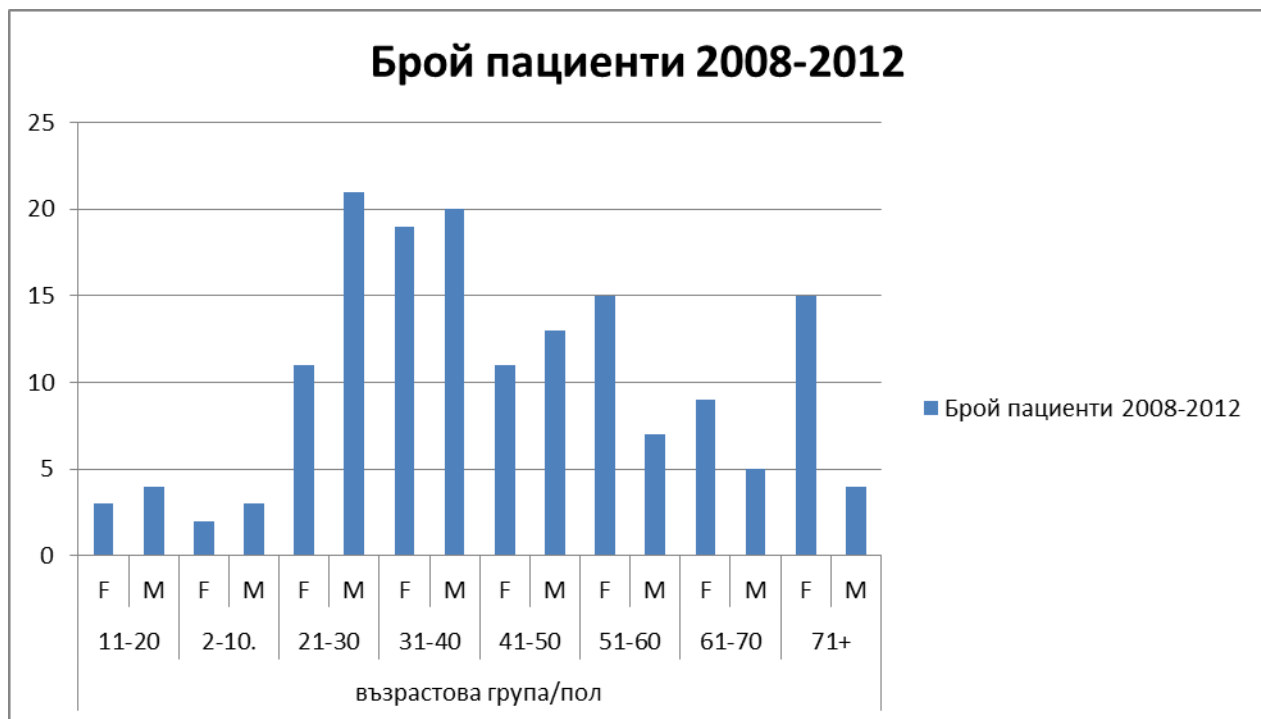Изследванията при в спешен УНГ кабинет на УМБАЛ - „Царица Йоанна“ показват следните зависимости:

Пациенти с внезапна остра глухота спрямо преминалите пациенти през УНГ к-т						
	Година					ТОТАЛ
	2008	2009	2010	2011	2012	
Пациенти с внезапна остра глухота	36	42	27	30	27	162
Общо преминали пациенти през УНГ к-т	11992	13830	16352	12458	11061	65693
% съотношение	0.30%	0.30%	0.17%	0.24%	0.24%	0.25%

Таблица 8. Пациенти с внезапна остра глухота спрямо преминалите пациенти през УНГ к-т на УМБАЛ «Царица Йоанна - ИСУЛ»

Процентът на страдащите от остра глухота спрямо общият брой преминали пациенти е малък и може схематично да се представи в таблицата по-горе:

Средно претеглената стойност по години е 0,25%.



Графика 5. Възрастова структура и разделение по пол.

Възрастовата графика се показва в графиката по-долу – най-често страдащи са възрастовите групи между 21 и 50 години, като разпределението между половете при заболяването може да се разгледа като с леко доминиране при мъжете. Обяснение на статистиката е по-честото излагане на мъже на силен шум, както и по-голямата вероятност за травма при тях.

ЗАБОЛЯВАНИЯ НА УХОТО - ТРАВМИ

ТРАВМАТИЧНА УВРЕДА НА ТЕМПОРАЛНАТА КОСТ, УШНАТА ОБЛАСТ

Определение: Разкъсно-контузни лезии, настъпили от външни силови въздействия с нарушаване целостта на тъпанчевата мембрана, слуховите костици и лабиринтната капсула на темпоралната кост⁹⁸.

Честота: При травмите в областта на главата, фрактурите на темпоралната кост/базата на черепната основа/са около 45 %, като от тях до 3 % обхващат аурикуларната зона.

Приблизително от 4 до 30 % от основните травми представляват фрактурите на черепната основа, като от 18% до 40% са свързани с темпоралната кост^{99 100 101 102}. По –голямата част са едностранни, двустранни от 9% до към 20 %^{103 104 105}.

Фрактурата на слепоочната кост е свързана с механизма на травмата, като клиничната изява е:

- пареза на лицевия нерв,
- шум в ушите със загуба на слух,
- световъртежна криза с нарушение на равновесието.
- оторрея/ринорея с изтичане на ликвор^{106 107 108 109 110 111} /.

След преминаване на **животозастрашаващото състояние**, в по-късен етап установяваме загуба на слух до пълна глухота, траен фациалис, перилимфатична фистула, ендолимфатичен хидропс, холестеатом, менингоцеле, енцефалоцеле, късен рецидивиращ менингит^{112 113 114 115 116 117 118}¹¹⁹, засягане на други ЧМН от VI до XVI И васкуларна травма с засягане на канала на сънната артерия и сигмоидния синус^{120 121 122}

А. АЛГОРИТЪМ при ОПЛ:

- От ОПЛ се изисква бърза ориентация за тежестта на травмата на главата, респективно областта на ушата мида, носната пирамида и най-важното базата на черепа.
- Основно задължение - осигуряване на нетравмиращ допълнително болния транспорт, най-често чрез БНМП.

В. АЛГОРИТЪМ при ОТОРИНОЛАРИНГОЛОГА:

- Шокова зала:
- АНАМНЕЗАТА: разказ за инцидентта, слухова загуба с вида на оторреята/ кръв, ликвор/, загуба на съзнание;
- ФИЗИКАЛНО ИЗСЛЕДАНЕ – отоскопия - кръв, ликвор, хемотимпанон, травматична руптура „със“ или „без“ дислокация на костни фрагменти и степен на слухова загуба/аудиометрията остава на заден план/;
- **Отоневрологично изследване** (ако общото състояние позволява) - световъртеж и други белези на лабиринтна травма като нистагъм, нарушено равновесие. Нервно-

вегетативни реакции като гадене, позиви за повръщане и повръщане/лош белег е сифонното повръщане без облекчение/;

- Парализа n. Facialis и или други ЧМН;
- при хематомни очила и кървене от носа се подозира фрактура на базата на черепа;
- **Образна диагностика** - скениране/КТ или ЯМР с оцветяване/ - скенографското изследване обикновено ни дава характеристиката на фрактурата на темпоралната кост/която сама по себе си е и фрактура на базата на черепа/
- **Неврологична** консултация се осъществяват на „върха на прегледа“, като рентгенографията, а Schuller допълва изследването.
- **Консилиум** от анестезиолог-реаниматор, неврохирург, офталмолог и нерядко лицево-челюстен хирург.

Класификация на темпоралната травма, представена от Улрих още 1926 г., 1940 г. Gurjian and Webster експериментират върху трупни човешки глави съобщават, че надлъжните травми са от 20%, а напречните – 80 %^{123 124 125 126 127}.

Travis et al експериментално достига извода, че фрактура на слепоочна кост се получава при сила на удара 1875 либри и скорост 25мили в час.¹²⁸

2004 г., Hogananda and Pintar с експеримент правят важни заключения за биомеханиката на травмат като: **травмата следва посоката на удара**; човешката глава се деформира преди настъпването на удара; механичните свойства на черепа не намаляват с възрастта и **темпоралният** дял изисква най-голяма сила за реализиране на травма всравнение с фронталния и т. н.¹²⁹

Етиология:

- ПТП от 12% до 47 %.
- Битови травми - 14% до 40%;
- Престъпления от 10% до 37%, огнестрелни от 3% до 33%;

При **децата** честа причина е падането от колело, във възрастта от 3 до 12 години, което е 22% от пациентите. При тях в 9% остават траен периферен фациалис^{130 131 132 133}.

През 2005 г. **Wysocki**¹³⁴ при дисекция на 100 съдебни, темпорални травми описва следната честота.

- надлъжни – 82%/локализ предимно на коляното/;
- напречни -11%/засягат предимно лабиринта/;
- смесени – 7%;
- със засягане на лицевия нерв - 44%;

- травма на осигуларната верига/инкудомалеоларна става – 51 %; инкудостапедиалната става -57%; malleus -8%; stapes -17%; incus – няма описани/;
- контра-удар травма - 46% изискват спешна неврохирургична намеса^{135 136}
- васкуларни поражения/bulbus venae jugularis – 21%; canalis caroticus - 52 %/

Добрите правила за транспорт, предболнична и болнична реанимация подобриха прогнозата на тези травми¹³⁷.

Надлъжна фрактура на пирамидата - По дължината на цялата пирамидна ос, като преминава през cavum tympani. КЛИНИЧЕН БЕЛЕГ Е:

- хемотимпанон;
- кръвене „със“ или „без“ дислокация на костни фрагменти;
- отоликворея/ликвора се доказва с тест - лента за урина, като позитивира глюкоза и бета-трансфераза/;
- разкъсване на тимпано-осигуларната верига с **проводно намален слух**;
- парализа на лицевия нерв.

Напречна фрактура на пирамидата травмира лабиринта и вътрешния слухов проход. клиничен белег е:

- интактни външен слухов проход и тъпънчева мембрана;
- глухота от приеман тип;
- парализа на n. Facialis;
- невро-вегетативни прояви;
- световъртеж с нистагъм към здравото ухо;
- риноликворея;
- рентгенографията, а Stenvers обогатява скенографското изследване;
- отоневрологичното изследване следва хода и тежестта на травмата;

Смесена фрактура съдържа елементи на горните две фрактури/около 62%/^{138 139 140}.

Някои автори разглеждат клиничната проява:

- **Ранни** белези/хеморагична оторея, ликворея, парализа на фациалния нерв, световъртежна криза със загуба на слух/
- **Късни** белези/ нагъната тъмна мембрана, дислокация навън слухов проход, загуба на слух и рецидивиращи световъртежни кризи/, травматична енцефалопатия^{141 142 143}.

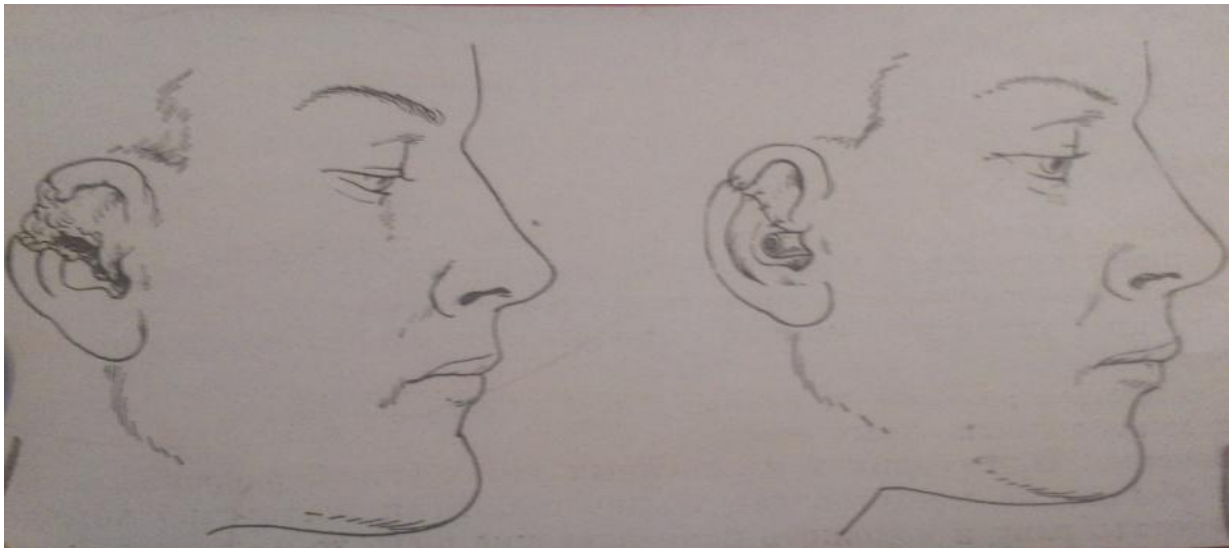
Извод:

Оперативната ревизия на темпоралната кост се свързва най-често с реконструкция на тимпано-осикуларната верига, декомпресия на нерва, но само при стабилни жизнени показания и винаги след неврологично или неврохирургично лечение.

1. РАЗКЪСНО КОНТУЗНА РАНА НА УШНАТА МИДА И УШНИЯ РЕГИОН (Vulnus Lacero Contusum Regionis Auricularis)

Фрактурите на темпоралната кост (респективно базата на черепа) често се съпътстват от разкъсно-контузни рани на ушната мида:

- спиране на кървенето;
- хирургическа обработка на раната – реконструкция;
- в хода на оздравяването цикатрикса може да доведе до пълно облитериране на външния слухов проход/поставяме кух дилататор/.



Фигура 5. Разкъсно-контузна рана със загуба на тъкан на външното ухо, реконструкция с дилататор на външния слухов проход¹⁴⁴

2. ТРАВМАТИЧНА РУПТУРА НА ТЪПАНЧЕВАТА МЕМБРАНА (RUPTURA TRAUMATICA MEMBRANA TYMPANI)

Дефиниция - пенетрираща травма/ятрогенно, самоувреждане, шамар - повишаване налягането във външния слухов проход, професионална травма, дори куриозния факт от разкъсване на тъпанчевата мембрана от целувка/от директно проникване на разрушаващия агент в средното ухо през латералната му стена, структурите на средното, рядко и вътрешното ухо.

В. АЛГОРИТЪМ ПРИ ОТОРИНОЛАРИНГОЛОГА

Клиничните белези ние разделяме на:

Леко разкъсване, касаещо външния слухов проход и тъпанчевата мембрана без засягане на структурите на средното ухо и без значима функционална загуба с възможност за оздравяване без оперативна намеса.

- **Клинично** - типична анамнеза в момента на нараняването силна, краткотрайна болка с последващо намаление на слуха.
- **Обективно** - с отоскопия се установява травматична перфорация на тъпанчевата мембрана с различна големина, кръвонаседнали и „заметнати“ ръбове
- **Обработка** - кръвта от външния слухов проход се аспирира.
- **Изследване** - аудиометрията показва от липса на слухова загуба до проводно намаление до 4 db.

Извод:

Под никакъв предлог не се прави промивка и не се накапват капки за уши.

А. АЛГОРИТЪМ при ОПЛ

- Аспирира кръвта от външния слухов проход,
- Направи аудиограма
- Издава първичния документ за пред съдебните власти.

Болният се хоспитализира и се планира за оперативно лечение в следващия ден . Подготовката може да се извърши и амбулаторно.

Средно нараняване на структурите на средното ухо, при които реконструктивната хирургия довежда до пълна функционална реституция.

- **Клинично** - болката е по-дълготрайна, слухът е значително намален, има световъртеж, но болните сами посещават лекарския кабинет.

В. АЛГОРИТЪМ при ОТОРИНОЛАРИНГОЛОГА

Оториноларингологът определя степента на спешност и след съответна предоперативна подготовка, може проведе операцията веднага или в следващите 24 часа – местна, за децата обща анестезия, антибиотично покритие.

При изписването на пациента се прави контролна аудиограма, оформя се надлежна епикриза и насочва за съдебна медицина.

Пострадалите, **отказващи оперативно лечение** им се назначава антибиотично лечение, обезболяване, но не се препоръчва поставяне капки за уши. Насочват се задължително за съдебна медицина с подробен документ, описващ обективната находка в момента на прегледа.

Тежко нараняване, при което оздравяването протича с естетически дефект и функционална загуба. Нараняване по хода на лицевия нерв с клинична проява на периферен фациалис.

Хоспитализацията на болния преминава през **шокова зала**, където се копира острата световъртежна криза, скенира се засегнатата област.

Неврохирургична консултация, с последваща неврохирургична операция, е доминираща. В по-късен етап се прави реконструктивна, декомпресираща или санираща операция **отложена оториноларингологична спешност**.

При хемодинамично стабилен пациент и преодолена черепно-мозъчна травма саниращата операция може да се отложи във времето и да влезе в **планов** порядък.

Ятрогенно нараняване на n. Facialis, при планова операция изисква неотложно оперативно лечение.

3. КЛИНИЧНА ИЗЯВА НА ФРАКТУРИТЕ НА ТЕМПОРАЛНАТА КОСТ (РЕСПЕКТИВНО БАЗАТА НА ЧЕРЕПА)

При надлъжните фрактури, нервът се засяга от 10% до 25%, а при напречните от 38% до 50%. Brodie and Thomson съобщават, че при децата са едва 3%, като го обясняват с флексабилността на детския череп^{145 146 147 148}.

3. 1. ПАРЕЗА/ПАРАЛИЗА НА N. FACIALIS

Времето от травмата до настъпване на лицевата пареза има значение за прогнозата.

При **незабавна** - 27%, показва директно нараняване, необратима травма. ПО - КЪСНО появила се пареза, около 73 % показва развитие на хематом в костния канал, с директна компресия и оток на нерва. Прогнозата е сравнително добра^{149 150}.

Darrrouzet et al описва 115 случая с фрактури на слепоочната кост, като изнася следните данни:

- пареза - 23 %;
- пълна парализа – 52 %;
- забавена парализа - 15%;
- вътречерепна увреда, с трайна парализа от централен тип – 10%. Те съобщават, че повечето травми са при geniculare ganglion и или на второто коляно^{151 152}.

Отоневрологично проучване показва:

- geniculare ganglion – 66%;
- второто коляно – 20%;
- тимпанален сегмент – 8%;
- мастоиден сегмент – 6%;

Патологично изследван показва, че отока и хематома са в 86% от случаите. Само 14% развиват фиброза, която късно обхваща нерва и клинично развива късен, периферен фациалис в 33% от преживелите случаи^{153 154}.

3. 2. ИЗТИЧАНЕ НА ЦЕРЕБРОСПИНАЛНА ТЕЧНОСТ/CEREBROSPINAL FLUID LEAK/ -

Ликворея се установява при 11% до 45% от случаите. Поради примеси с кръв, **ликворът се диагностицира чрез изследването му с beta -2 - transferin**. Brodie and Thomson съобщават, че 18 % от наблюдаваните са с отоликворея, но от тях само 7% развиват менингит. Менингитът е по-често, при деца със залежаване за повече от 7 (седем) дни след травмата^{155 156}.

3. 3. ЗАГУБА НА СЛУХ/SURDITAS REPENTINA TRAUMATICA/

При фрактурите на темпоралната кост, слуховата агуба варира от 20% до 50 %, може да настъпи веднага или по-късно, да е временна или постоянна, прогресивна и дори да се развие Sympathic загуба на слуха, в контралатералното ухо след известен период от време е. Аудиометрично е звукопроводна, звукоприемна и смесена.^{157 158 159 160 161 162 163}

3. 4. УВРЕДА НА ДРУГИ ЧМН

Представяват 8% от случаите и клинично се проявяват, **синдромът на форамен югуларе** за последните четири нерва, petrosus apex фрактури, заедно с лицевия шести нерв, а не рядко и седми черепно мозъчни нерви^{164 165 166 167}.

3. 5. ВАСКУЛАРНА ТРАВМА

При фрактура на базата обикновено е свързана със сигмоидалния синус и се проявява с тромбоза, но бързо развива колатерали и се комбинира с фациалис пареза. Renick et al установяват, че при 24% от пациентите с фрактури на краниобазата имат **фрактура и на каротисния канал**¹⁶⁸.

3. 6. СВЕТОВЪРТЕЖЪТ

При фрактурите на темпоралната кост са в резултат на comotio labyrinthi или директно нараняване на вътрешното ухо. Световъртежът почти винаги се комбинира с намаления слух и продължава повече от година след травмата се проявява с клиниката на **посттравматичната енцефалопатия**.

3. 7. ПОСТТРАВМАТИЧЕН ЕНДОЛИМФАТИЧЕН ХИДРОПС/ENDOLYMPHATIC HYDROPS/

проявява се:

- шум в ушите;
- слухова загуба;
- световъртежни кризи. Отличава се от болестта на Мениер, че винаги в анамнезата се установява предхождаща фрактура на слепоочната кост

Диагностиката изисква отоскопия. Всички течности се аспирират и НИКОГА НЕ СЕ ПРАВИ ПРОМИВКА^{169 170}

3. 8. COMOTIO LABIRINTI

Дефиниция – травматична лезия на вътрешното ухо, проявяваща се в **функционална инсуфициенция до пълна загуба на слух и нарушена стато-кинетика**. Най-често ги свързваме с механичната травма/микрофрактури на лабиринтната капсула/, проявена с хеморагии в пери- и ендолимфата, увреда на цепестият лабиринт и кохлео-вестибуларните рецепторни клетки.

Оплаквания се маскират от доминирането на симптомите на тежката травма, в хода на оздравяването ги поставяме в групата на следтравматичната енцефалопатия/ нормалната отоскопична картина, приемно намаление на слуха с позитивен рекруитман, пристъпни световъртежи/.

Тези болни имат ясна анамнеза и надлежна документация и се насочват от ОПЛ за консултация и лечение от отоневролог/ невролог.

4. КЛИНИЧНА ИЗЯВА НА ОСТРАТА АКУСТИЧНА ТРАВМА е в резултат на на късо по време звуково въздействие със сила на звука над 120 db.

Обективно може да се установи микро - руптура на тъпанчевата мембрана . Много характерна е аудиограмата – обикновено установяваме средна загуба на слуха от приемен характер във фреквентната зона за 4000 Hz/C-5 зъбец/, позитивен рекруитман.

5. КЛИНИЧНА ИЗЯВА ПРИ ОГНЕСТРЕЛНИ РАНИ И ТРАВМА С ПРОНИКВАНЕ НА РАЗТОПЕН МЕТАЛ

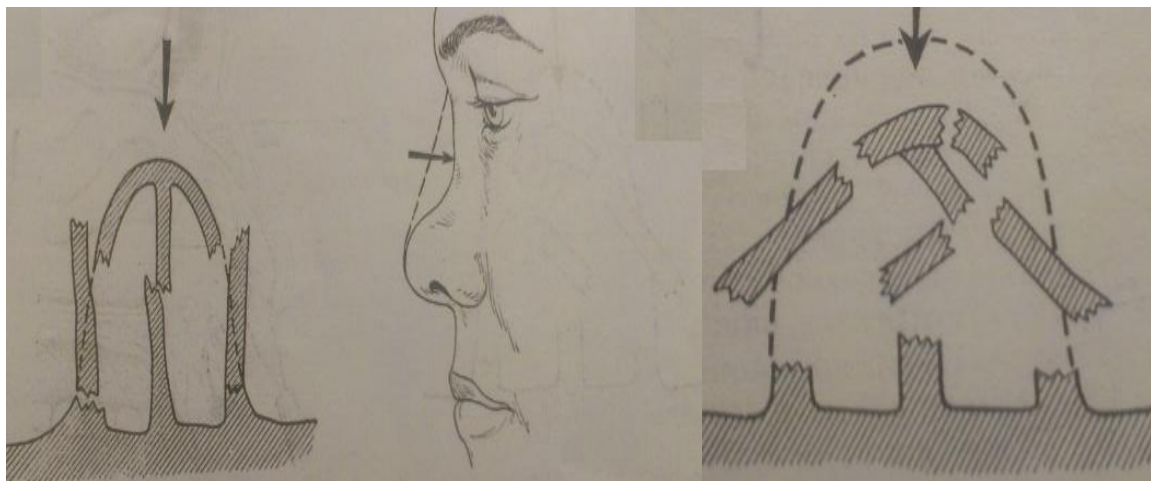
При огнестрелни рани и или травма свързана с проникване на разтопен метал оперативното лечение се извършва от неврохирург.

Не е обект на разработка на настоящия труд

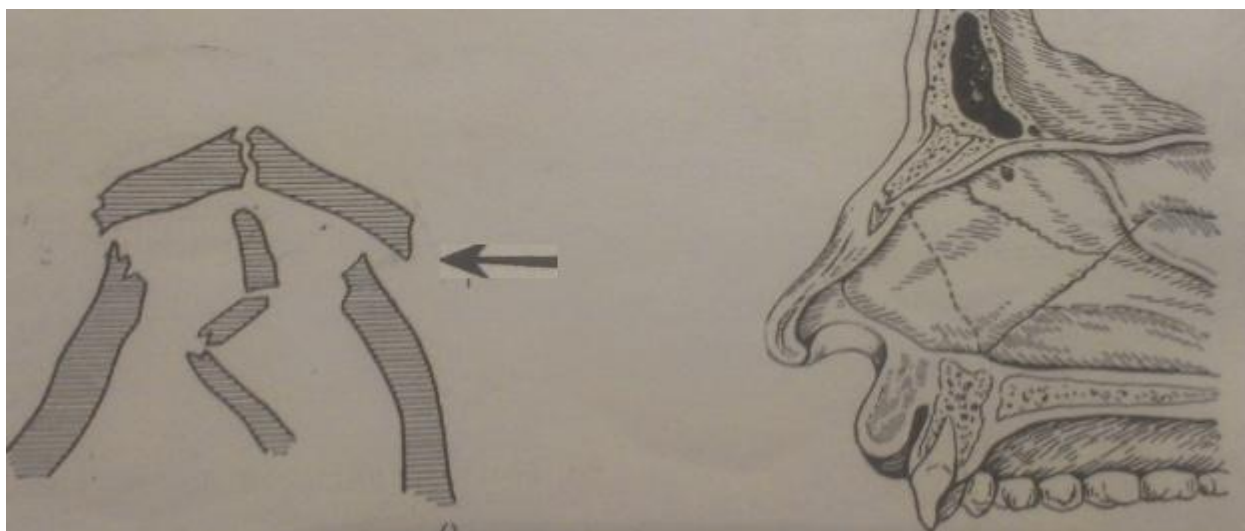
IX. ЗАБОЛЯВАНИЯ НА НОСА И ОКОЛОНОСНИТЕ КУХИНИ

1. СЧУПВАНИЯ НА НОСНАТА ПИРАМИДА/ СЧУПВАНЕ НА ЛИЦЕВИТЕ КОСТИ В СРЕДНИЯ ЛИЦЕВ ЕТАЖ/ FRACTURE OSSEA NASALIA/

Дефиниция – раздробяване на носни кости от директна травма върху лицевия череп. При среща на травматичния агент с лицевия череп пряко се засяга носната пирамида, като изкривяването на пирамидата следва посоката на удара - **латерални фрактури** на пирамидата. При фронтален удар се очаква хлътване на носните кости - **импресионна**. Ако костните фрагменти излизат над кожата фрактурата е **открита**, а ако крепитират под кожата е **закрита**.



Фигура 7. Импресионна фрактура



Фигура 8 Латерална фрактура с раздробяване на носните кости¹⁷¹

Травмите на лицевия череп и носните кости се осъществяват при различни обстоятелства, биват:

- Битови;
- Професионални;
- Спортни;

- криминални/побой или опит за убийство/;
- особена група са ПТП и форсмажорни травми при война и природни бедствия.

А. АЛГОРИТЪМ при ОПЛ

- **Анамнезата** - инцидент, нелеп или силно драматичен, болните са склонни да агравират за състоянието на съзнанието си в момента на травмата. Почти винаги съобщават за **загуба на съзнание**. Лекарят трябва да прецизира обстоятелствата, съпътстващи травмата.
- **Клиника**
 - непосредствено след удара се усеща силна болка и видима деформация;
 - епистаксис - кървене с различна продължителност по време и дебит - от оскъдно до профузно/ най-често кръвоносен съд от басейна на сфенопалатина/;
 - по-късно се появява оток/ маскира изкривяването/;
 - „ травматични очила”/ околоочен хематом/;
 - носовото дишане/ обонянието/ затруднено до невъзможно;

Алкохолното опиянение на повечето от пациентите не е основание да се negliжира тяхното състояние. При много от тях клиничният преглед установява, че травмата е настъпила инцидентно, провокирана от друга причина като:

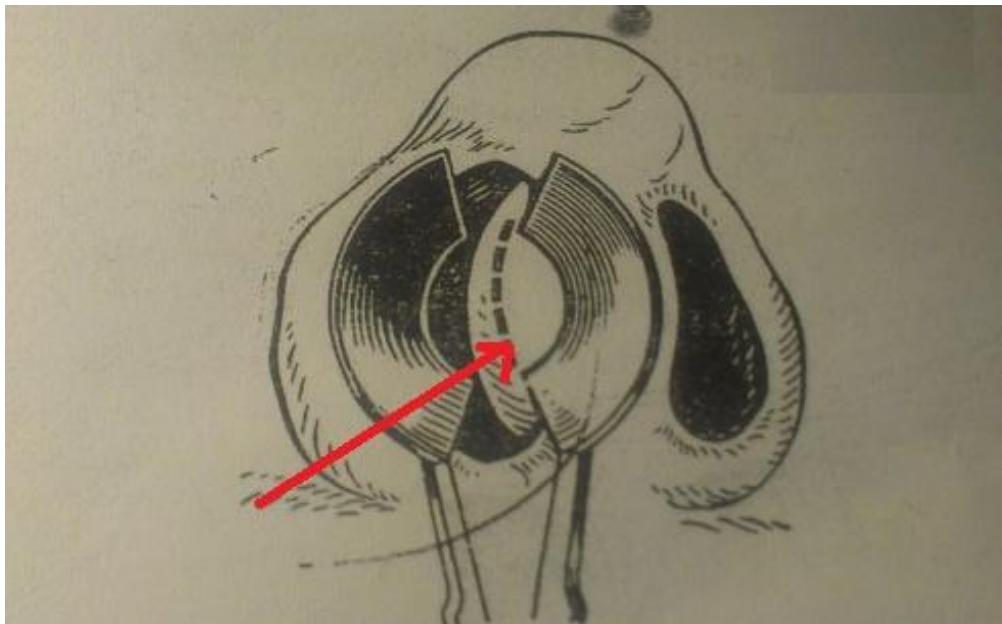
- висока кръвна захар/при млади хора такъв инцидент обикновено открива неподозиран и нелекуван диабет/;
- ортостатизъм;
- високо кръвно налягане с преходно нарушение на мозъчното кръвообращение, инсулт
- колапс и различни синкопални състояния.

В. АЛГОРИТЪМ при ОТОРИНОЛАРИНГОЛОГА

- палпация/крепитации
- образна диагностика –коронарна проекция

Диагностицира тежестта на фрактурата:

- при инпресионните, затворени фрактури на лицевия скелет се подозира **хематом на септума/ абцес** . Оперативната интервенция/ пункция, инцизия и дренаж под обща анестезия/ се правят по **неотложност**.



Фигура 9. Хематом/абсцес на септума

Американското дружество на пластичните хирурзи предлагат тежестта на травмата да се определи от засягането на орбитата поради значима корелация между конкретните видове фрактури и травмата на орбитата¹⁷².

Образна диагностика:

- Рентгенография – фас и профил на носни кости
- Сканирането тук е задължително, защото ако се установи импресионно отчупване на лицевия скелет, т. е. Дълбока фронтобазална фрактура по Escher-III¹⁷³. Тогава интервенцията е обект на сложна хирургическа намеса с възможност за реконструктивна и хирургия със фиксиране на фрагментите - остеосинтеза с платки/Ценев Е.,2006/.

Оториноларингологът преценява тежестта на травмата и моментът на пристъпване към оперативна реконструкция след:

- неврохирургична консултация;
- риноскопия, директен оглед с риноскоп;
- провеждаме оперативно лечение само след стабилизиране на хемодинамичните показатели на пациентите и
- **тежките случаи** и такива, които нямат ясен спомен за инцидента задължително **шокова зала** консилиум неврохирург, невролог, офталмолог, лицево-челюстен хирург.

В **шокова зала** оториноларинголога с призования консилиум е важно да определи вида на фрактурата - назоорбиталната; зигоматикоорбиталната и зигоматикомаксиларните фрактури.

При тях се появява ранно нарушение в зрението/50 % от пациентите/, а в по-късен етап и слепота от неразпознат или бавно настъпващ ретробулбарен кръвоизлив/ Ansari –

изследване върху 2503 пациенти с фрактури/. Спешният ринолог е длъжен да предложи КТ в коронарна проекция и да консултира болния с неврохирург, офталмолог и лицево-челюстен хирург, като винаги трябва да се вземе предвид и друго нараняване на главата, като шийни прешлени, синуси, орбита, ринобаза, челюсти със зъбите им.

Извод:

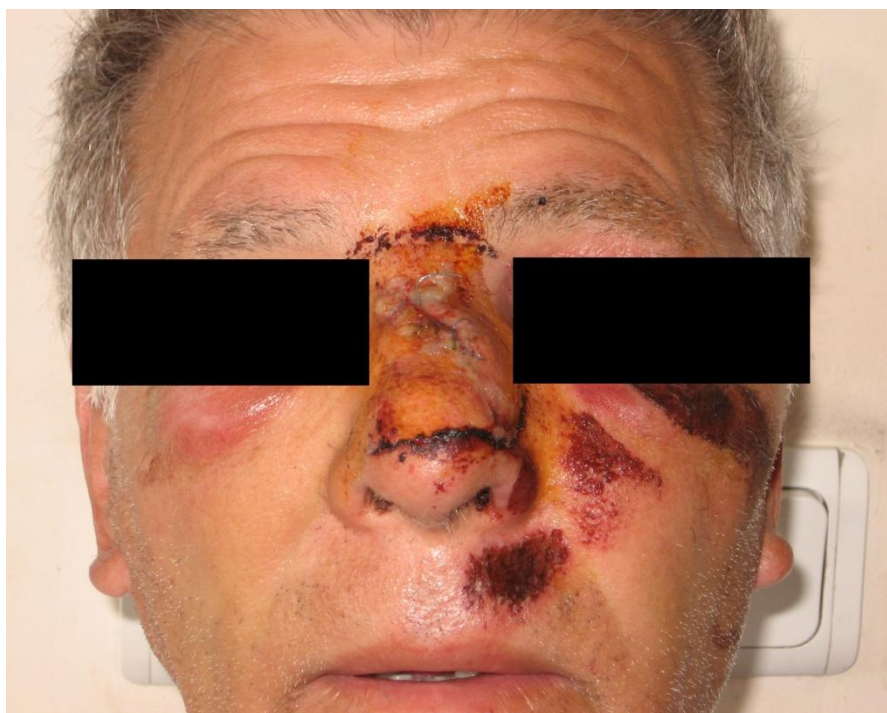Нашето мнение е, че компютър - скенографски техники прецизират вида и степента на тежест травмата, която определяме по целостта на ринобазата и орбитата;

Извод:

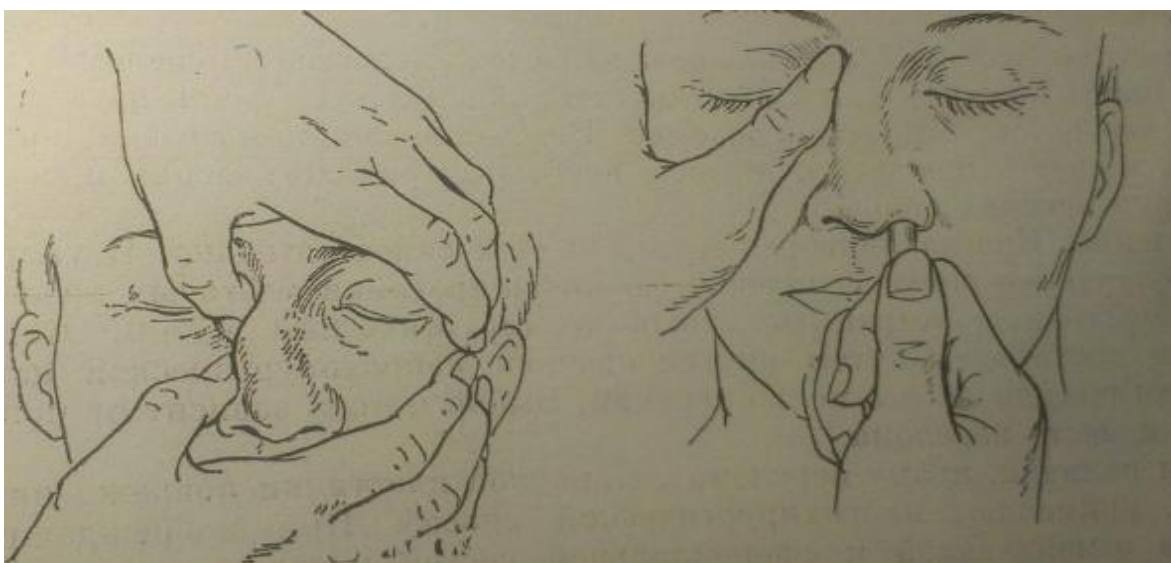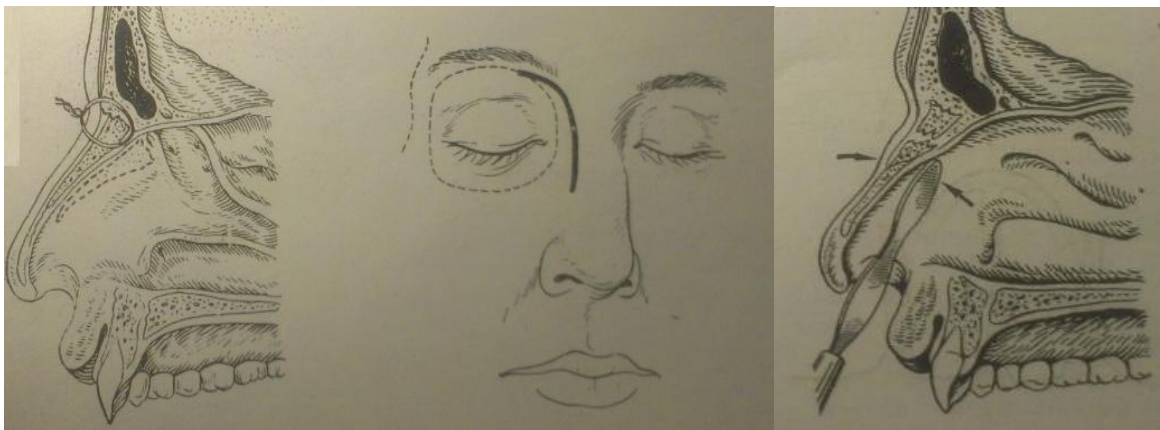Ние следваме правилото за ранна реконструкция - не по късно от третия ден на травмата при условие, че няма значителни противопоказания предимно от неврогенен характер. Тя може да бъде отлагана не по-късно от 7-10 ден, тъй като осификацията към 10-12 ден от травмата е завършена

При реконструкцията се стремим да възстановим естетически и функционално носа и неговата кухина.

Хирургът реконструира фрактурата обратно на посоката на травмата, като фиксира репонираниите кости.



Фигура 10 Реконструкция на носни кости



Фигура 10. Репозиция на носни кости.

Стари костни и хрущялни фрактури, девиации, деформации на долната мека част на носа, и септални девиации трудно се разпознават от отока и некомуникативни болни. Те се наблюдават в клинична обстановка и планират за риносептопластиката в по-късен етап . Изследванията при в спешен УНГ кабинет на УМБАЛ „Царица Йоанна ИСУЛ” показват следните зависимости:

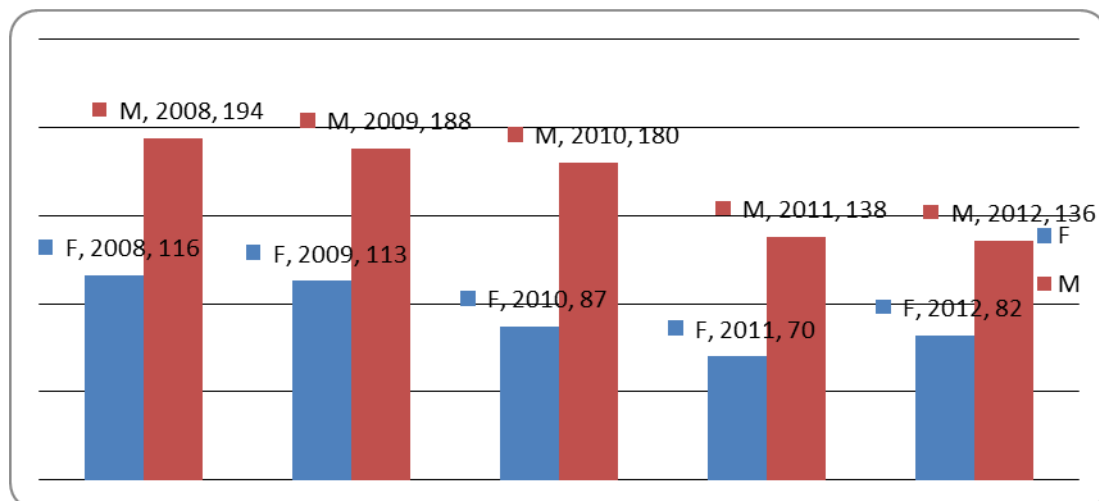
Пациенти с фрактура на носа спрямо преминалите пациенти през УНГ к-т						
	Година					ТОТАЛ
	2008	2009	2010	2011	2012	
Пациентите с фрактура на носа	310	301	267	208	218	162
Общо преминали пациенти през УНГ к-т	11992	13830	16352	12458	11061	65693
% съотношение	2.59%	2.18%	1.63%	1.67%	1.97%	0.25%

Таблица 9. Пациенти с фрактура на носа спрямо преминалите пациенти през УНГ к-т на УМБАЛ „Царица Йоанна -ИСУЛ”

Процентът на преминалите пациенти със счупвания на носаспрямо общият брой преминали пациенти е малък и може схематично да се представи в таблицата по-горе

		Пациенти с фрактура на носа - сечение по възраст					
		Година					
		2008	2009	2010	2011	2012	ТОТАЛ
Възраст	0-1	3	9	7	2	3	24
	2-10	37	28	26	23	25	139
	11-20	57	55	46	34	36	228
	21-30	76	79	59	57	60	331
	31-40	55	51	47	36	21	210
	41-50	32	27	30	15	20	124
	51-60	23	17	18	15	15	88
	61-70	11	5	10	9	14	49
	71+	16	30	24	17	24	111
	ТОТАЛ	310	301	267	208	218	1304

Таблица 10. Пациенти с фрактура на носа – сечение по възраст - преминали през УНГ к-т на УМБАЛ „Царица Йоанна -ИСУЛ”



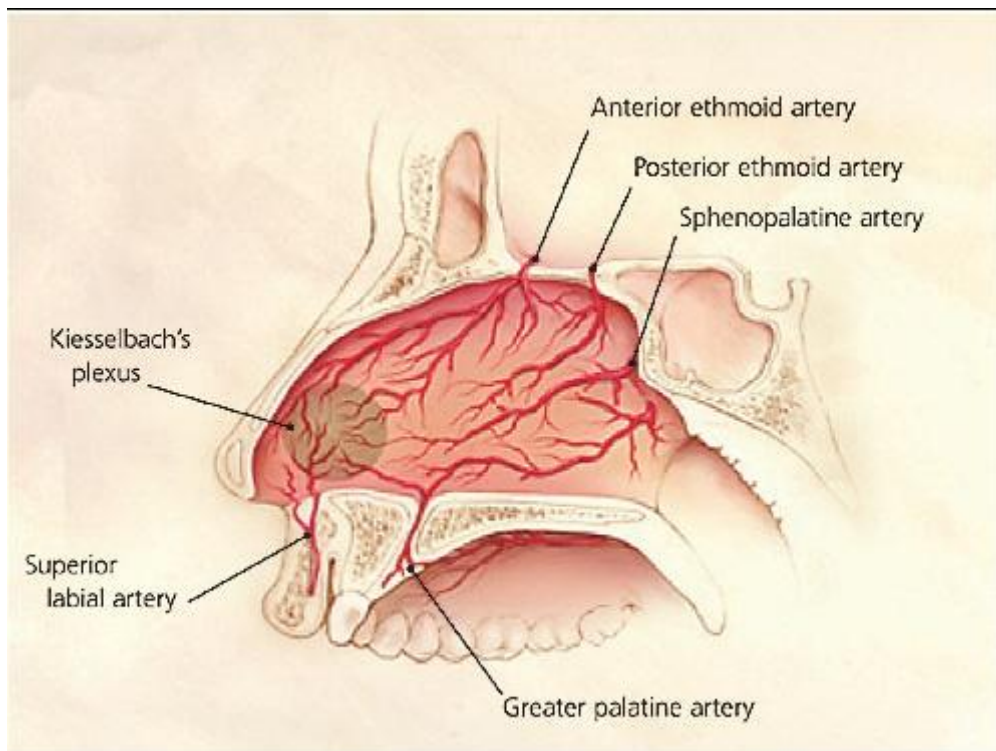
Графика 6. Фрактура на носа – сечение по пол и година

Заклучението, че счупванията на носа се срещат по-често при мъже във възрастова група 21-30 години може да се направи от статистическата извадка по-горе и графиката за разпределението им по пол

2. ХЕМОРАГИЯ ОТ НОСА И СИНУСИТЕ (EPISTAXIS)

Дефиниция - кръвотечение от носа.

Лекуващият лекар трябва да познава артериалната система на а. maxillaris и а. ophthalmica, за да бъде наясно с различните техники за контрол на хеморагията.

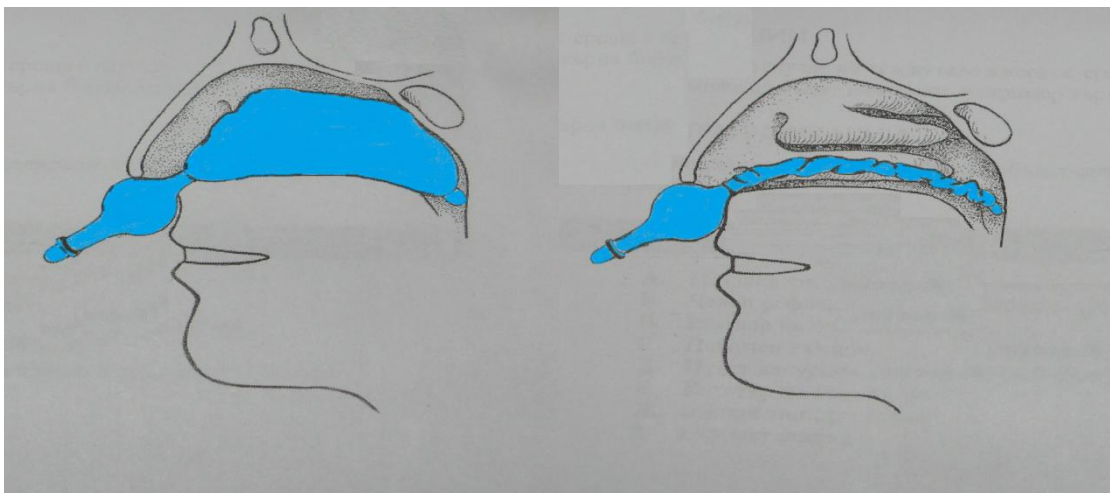


Фигур 11. Съдова анатомия на назалния септум¹⁷⁴

Кръвоснабдяването се осъществява от външната и върешна каротидни системи, образуващи множество анастомози, като най - уязвимо подлигавично съдово сплетение е **Locus Kiesselbachi** на 1-2 см. от входа на носа.

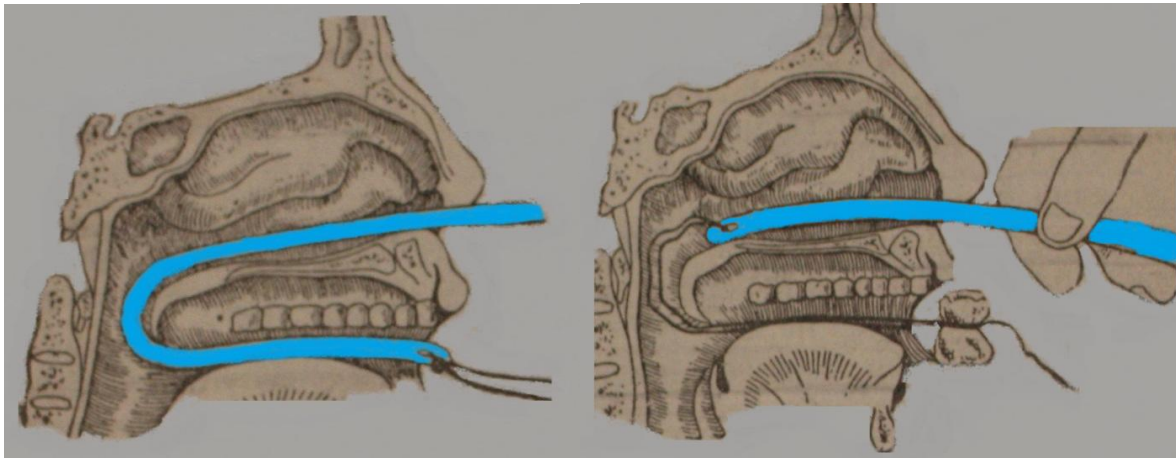
Определяме епистаксисът като:

- **Преден -/a. ethmoidalis ant. /** - кървене у деца и млади хора, лесно се локализира с риноскопия и се лекува с адекватна предна тампонада



Фигура. 12 Предна тампонада

- **Заден -/a. sphenopalatine et a. etm. posterior/** кървене у възрастни трудно се локализира, изисква тампонада и или ендоскопска техника.



Фигура. 13. Задна тампонада

Приблизително 60 % от хората поне веднъж в живота си страдат от кръвотечение от носа¹⁷⁵. При децата и младите хора кървенето рядко е живото-застрашаващо, обикновено тежките прокървявания са след 50 годишната възраст¹⁷⁶

Кръвният ток в носа се обслужва от:

- **A. sphenopalatina** се отделя от а. maxillaris/а. carotis ext. / и в fossa pterygopalatina се разделя на 2-3 клона/ аа. Nasopalatine/ място за лигиране, върви към палатиналния канал, като а. Palatina/небце и клончета за локуса/
- **A. ethmoidalis** се отделя от а. ophthalmica/а. carotis int. / Двете етмоидални артерии се движат със зрителния нерв.
 - **Предната етм . артерия** се намира на 24 мм от слъзния костен гребен/между периорбиталния ръб и lamina papiracea/.
 - **Задната етм. артерия** може да липства в 1/3 от физическите лица¹⁷⁷ или се намира на 12 мм от предната и на 6 мм от зрителния нерв в орбитата. След като напуснат орбитата дават клончета за синусите. Тази топография е важна при травмите и оперативните интервенции в носа и синусите^{178 179 180 181 182}

Причините са:

- **Местни** ^{183 184 185}
 - Идиопатия
 - Травма
 - Чужди тела
 - Инфекция
 - Тумори
 - Варици

общи

- Инфекциозни;
- Хипертония;
- Чернодробно и бъбречно заболяване;
- Антикуагуланти медикаменти;
- Нестероидни антивъзпалителни медикаменти;
- Злокачествени и доброкачествени кръвни заболявания от типа на хемофилия, левкимия, Von Willebrand;
- Хеморагична телеангиектазия/ Morbus Osleri/ - наследствена слабост на капилярните стени;
- Интоксикации, сепсис;
- Рязка промяна в атмосферното налягане/над или под морското равнище/, като летци, космонавти, кесонни работници, аквалангисти;
- Викарен епистаксис/премензес/.

Клинична изява за опл

- назалния септум е най-честото място на кървене . Тази зона е богато кръвоснабдена и предразполага към двигателни травми (свързани с пръстите). Тази част от носа е известна, като зоната на Little
- кървенето започва внезапно или постепенно в зависимост от основната причина;
- кръвта изтича на капки или на струя
- по - често е едностранно, но ако кървящият съд е в задните отдели на септума, изтичането на кръвта е от двете ноздри;
- най-честата локализация е в областта на locus minoris resistentie, a' Kiesselbachi.

А. АЛГОРИТЪМ при ОПЛ

- **Първа помощ при epistaxis**

Пациентът трябва да направи следното:

- Болният сядва и притиска носните крила към септума за времето през което лекарят се подготвя за диагностика и лечение. Понякога това действие е достатъчно, за да спре кървенето;
- Кръвта се събира в легенче - приблизително се определя количеството на кръвозагубата;

- Поставя се лед на носа и се смуче лед/ Blitzer, A.,Schwartz J. -2008/, което **според нас** в условията на спешност е напълно безсмислено действие.

Извод:

Във времето до получаване на квалифицирана помощ е необходимо да се направи тампонада и едновременно с това болният да притиска носните крила. Да се потърси и отстрани причината на кървенето . В 82 % от случаите¹⁸⁶ е необходимо да се овладее хипертоничната криза - венозно приложение на хипотензивно средство
Категорично отхвърляме правото на опл да опитва каутеризация на септум.

В. АЛГОРИТЪМ при ОТОРИНОЛАРИНГОЛОГА

- **Шокова зала** - винаги с консилиум от кардиолог, реаниматор, невролог и надеждна лаборатория.
- Риноскопия - Локализация на кървящия участък - съд. Съобразно това определяме епистаксисът като:
 - **Преден** -/а. ethmoidalis ant . / - кървене у деца и млади хора, лесно се локализира с риноскопия и се лекува с адекватна предна тампонада.
 - **Заден** -/а. sphenopalatine et a. etm. Posterior/ кървене у възрастни трудно се локализира, изисква тампонада и или ендоскопска техника/електрокаутеризация на върха на кървенето/.

Да се оцени загубата на кръв

- Да се измери и коригира кръвното налягане, **консултация с кардиолог**
- Пълна кръвна картина, биохимия и **хемастезиологичен статус, консултация с хематолог**
- Интравенозен достъп - вливане през **два венозни пътя** на обемозаместващи течности или прясна еднорупова кръв/ при Hb около 70 ммол/л - тежка остра кръвозагуба или с голяма давност . **Този процес се контролира от реаниматор**
- **Спират се антикоагулантните медикаменти**

Извод:

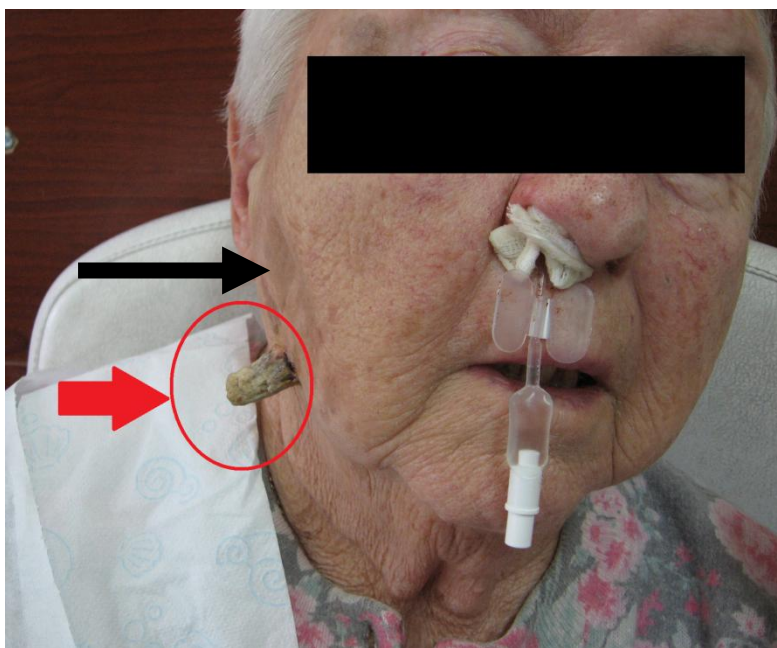
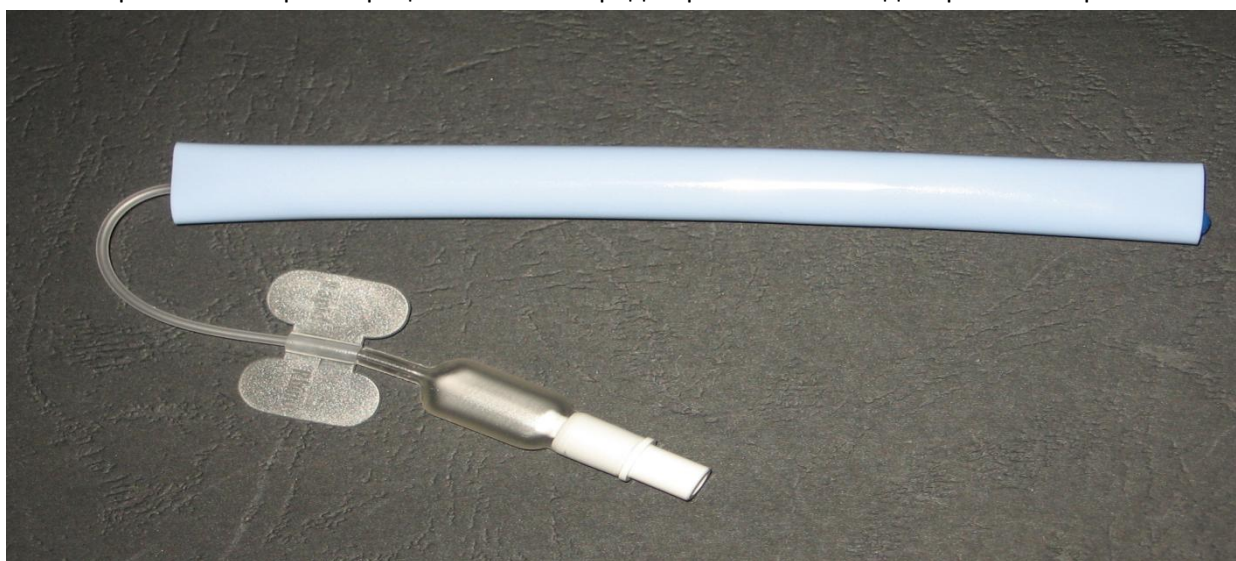
Силата на кървене не показва същинската кръвозагуба. Дори при липса на кървене по време на прегледа свивът на кръвните показатели мога могат да заплашват живота на пациента. Важно е времето и продължителността на кървенето.

Функционално – анатомично сърдечната помпа създава налягане необходимо да изтласка кръвта в съдовата система, достигайки до малките - терминални артерии и артериоли. Те създават основното съпротивление в съдовата система и осъществяват основната обменна функция на пренасяне на газовете На това ниво се развиват различни, най-често склеротични процеси, които правят чупливи и непълноценни във функционално отношение терминалните артериоло-венозни анастомози . При голямата кръвозагуба се получава циркулаторна

недостатъчност, респективно кислородна недостатъчност, хипоксемия и хиперкапния/ацидоза . Патологичния „кръг“ реагира със засилване на кървенето¹⁸⁷.

Лечение

- Поведението на лекаря зависи от продължителността и силата на кървене
 - оскъдно и слабо кървене се аспирират/ или издухват от пациента/ коагулумите от носната кухина и се прави надеждна риноскопия/ оглед с оптика/. Визуализира се кървящия съд, под местна анестезия и локални вазоконстриктори се опитва туширане с *Argentum nitricum cristarum* или електрокаутеризации, субмукозно инжектиране на 1,5 мл на адреналин 1:100 000¹⁸⁸
- **Стандартни тампони** – хидроскопични/ фабрично произведени/ марли импрегнирани с различни желета, калциев аргинат или гъби . Ние смятаме, че те имат практическо приложение при операции на носа за предотвратяване на следоперативно кървене.



Фигура 14. Демонстрира балонна тампонада на дясната носна половина. Червената стрелка показва верука с размер от 4 см

- **Гумени балони**, които при раздуване копираат гънките на носната и назофарингеалната кухина като я обтурират.
- **Лазер** -каутеризацията при често повтарящи се епистаксиси, наследствената хеморагична телеангиектазия води до опасност от атрофични процеси с перфорация на септума
- При болни с злокачествени заболявания на кръвта - тампонадата води до некроза, поради това предпочитаме да използваме за локално приложение **Surgcel**,/**окислява целулозата**/, **Floseal**/**желатинова каша с тромбин** с цел стимулиране тромбоцитната агрегация/¹⁸⁹
- **Ангиографска селективна емболизация** - извършвана за първи път от **Sokoloff** (1974г.). При двустранна емболизация успеваемостта е 79 %¹⁹⁰. Понякога не може да се контролира кръвенето при самата операция и пак се стига до класическа тампонада - Miller et al¹⁹¹
- **Оперативен достъп** през предната стена на sinus maxillaris (**a' modo Qaudwel - Luckc**) достига до fossa pterygomaxillaris и се каутеризира.
- **Ендоназално ендоскопско лигиране на а. Sphenopalatine – Budrovich and Saetti** - 1992 г. – **Tespal** (Transnasal endoscoic sphenopalatine artery ligation) извършват под местна и обща анестезия, достъп през големия палатинален отвори с ригидна оптика от 0,4 мм и трябва **да се разпознае** от назопалатиналния нерв.^{192 193} Ендоскопска електрокаутеризация под обща анестезия и ригидна оптика –риск от увреди на зрителния нерв^{194 195}
- **Хирургическа лигатура** на кръвоносен съд/ а. etmoidalis, а sphenopalatina/

Кървене от средната към задна 1/3 на носния септум у възрастни/ anastomosis a. ramus posterior septi et palatine ascendens/ говори за напреднала **атеросклероза**

При хипертонична криза и **Polycetimia** vera под непрекъснат количествен контрол над кръвенето можем да си позволим изчакване, за да обременим кръвоносната система

При наличието на **изкривяване на септума, шипове или кристи**, кръвенето не рядко е под или зад тях . Ако при тампонадата не се достигне до кървящия съд, **усилието е безполезно**. Тампонадата сваляме най-рано на третия ден от интервенцията .

Извод:

Ние предпочитаме на „върха” на кръвенето да извършим надеждна предна тампонада с памучен тампон. кръвенето от задните отдели/ носния септум, назофаринкса и хоаните/ овладяваме с плътна задно –предна тампонада a’Velloq. Тампоните се напояват обилно с антисептична мас. При наличие на ендоскопска техника - електрокаутеризация на върха на кръвенето.

По-долу се представя в табличен вид взаимовръзката между историята на заболяването, изследването и съответната диагноза и лечение.

История		Изследване	Диагноза/лечение
Травма или нараняване Хипертония Антикоагуланти (аспирин) Тенденция към кървене Хемофилия Левкимия Тромбоцитопения Злоупотреба с кокаин Хронични химически отравяния	Предно кървене Задно кървене	зона на Little/Locus Kesselbaschi Задна носна кухина	Доболнична: - Първа помощ - Назална каутеризация - Тампониране на носа Болнична: - Билатерално тампониране на задната носна кухина - Интервенционна ангиограма и запушване - Лигатура на вътрешната максиларна артерия
Morbus Rendu-Osler	Мултифокално	Дифузно	Тампониране
Angiofibroma epipharyngus	Живото застрашаващо	Назофарингс	Тампониране, Емболизация, Оперативно лечение, Кръвопреливане

Таблица 11. Взаимовръзката между историята на заболяването, изследването и съответната диагноза и лечение

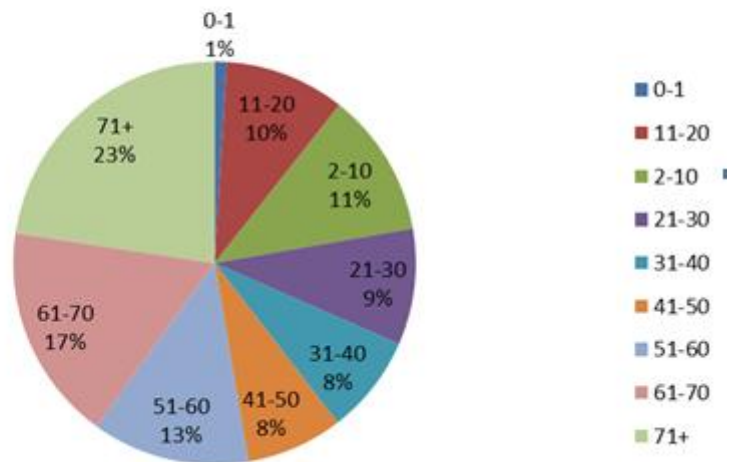
Изследванията при в спешен УНГ кабинет на УМБАЛ „Царица Йоанна” показват следните зависимости:

- За общият период на изследвани статистически данни 2008-2012 година, може да се обобщи, че пациентите, преминали през спешен ушен кабинет, са предимно във възрастовата група над 50 години – над 53 %

Пациенти с epistaxis - сечение по възраст							
		Година					
Възраст	Row Labels	2008	2009	2010	2011	2012	TOTAL
	0-1	5	4	14	8	2	33
	11-20	59	62	81	58	71	331
	2-10	69	63	92	77	96	397
	21-30	76	66	58	66	53	319
	31-40	66	46	61	55	44	272
	41-50	46	50	66	55	49	266
	51-60	91	93	81	87	81	433
	61-70	102	109	132	119	133	595
	71+	137	143	136	161	197	774
TOTAL	651	636	721	686	726	3420	

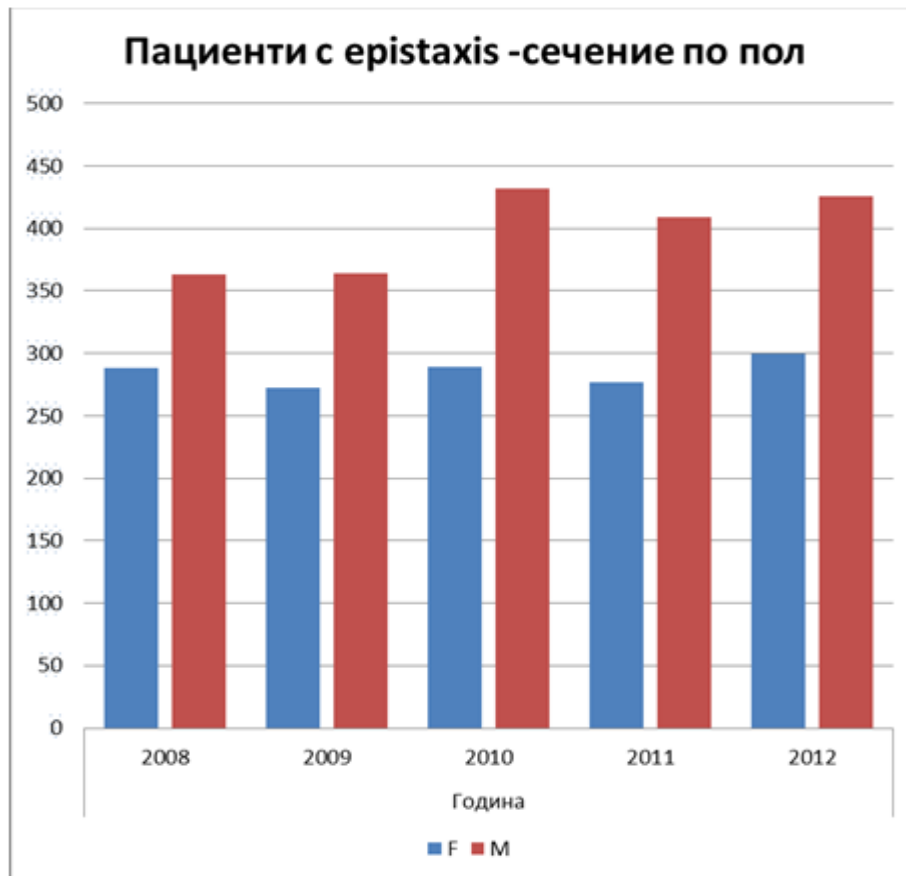Таблица 12. Пациенти с epistaxis - сечение по възраст

**Пациенти с epistaxis - сечение по
възраст -съотношение в %
2008-2012**



Графика 7. Пациенти с epistaxis - сечение по възраст процентно съотношение

Наблюденията, получени на база данни от спешен ушен кабинет показват в УМБАЛ „Царица Йоанна - ИСУЛ“ показват, че мъжете постъпват за помощ по-често, отколкото жените. Съотношението е 59% към 41%.



Графика 8. Пациенти с epistaxis - сечение по пол

Тенденцията от около 5,2 % спрямо общият брой преминали през спешен ушен кабинет, е сравнително постоянна като бележи повишение през 2012 година, което се дължи на по-нисък общ брой преминали пациенти за годината спрямо предходната, но и на нарастването им с 40 души.

Пациенти с epistaxis спрямо преминалите пациенти през УНГ к-т						
	Година					ТОТАЛ
	2008	2009	2010	2011	2012	
Пациенти с epistaxis	651	636	721	686	726	3420
Общо преминали пациенти през УНГ к-т	11992	13830	16352	12458	11061	65693
% съотношение	5.43%	4.60%	4.41%	5.51%	6.56%	5.21%

Таблица 12. Пациенти с epistaxis спрямо преминалите пациенти през УНГ к-тна УМБАЛ „Царица Йоанна – ИСУЛ“

3. РИНОГЕННИ ОРБИТАЛНИ УСЛОЖНЕНИЯ (PERIORBITAL CELLULITIS)

Дефиниция - Възпалително заболяване на орбитата най-често предадено по съседство, поради множеството съдови връзки, при силно вирулентен причинител, нарушен имунитет/имуносупресирани и имунодефицитни болни - СПИН/ и лошо или неправилно лекувани остри и хронични синусити¹⁹⁶.

Причинители са S. pneumonia, H. influenza, M. catarrhalis, S. pyogenes.

Честота

Marx (1949 г.), Fliss (1953г.) твърдя, че повече от 40 % от възпалителните заболявания на орбитата се дължат на възпалителни заболявания на околоносните кухини.

Маринов и Георгиев,1965 г.,публикуват, че в клиниката по УНГБ към ИСУЛ/ настояща „Царица Йоанна”/ 3,6 % от болните приети и лекувани за синусит са с орбитални усложнения.

Кабакчиев, 1980 г.,съобщава за 8 %.

През същия период много съветски автори дават приблизително такава статистика.

При **възрастните и големите деца** най-често се усложняват фронталният и етмоидалният синус, по-рядко максиларния и сфеноидалния

3.1. Емпием - при **децата** изхождат от етмоидалния лабиринт или **дентални емпиеми**/ от зъбния зародиш/ - развива се типичен остеомиелит на максиларната кост с с орбитално усложнение/ Павлов ВЛ 1967, 1974 г. / Бактериалната инфекция преминава по

- съседство
- чрез остейт
- тромбоза на комунициращи съдове между орбита и синус

Много рядко се наблюдават орбитални усложнения поради дентални емпиеми на максиларните синуси у кърмачетата. При увреда на алвеоларните израстъци при кърмене и последваща инфекция се развива остеомиелит на максилата и миграция на инфекцията към орбитата¹⁹⁷.

В ерата на имунодефицитните състояния и имуносупресирани болни много автори съобщават за инвазивен гъбичен синусит, описан в три форми^{198 199 200}.

3.2. ОСТЪР ФУЛМИНАНТЕН ИНВАЗИВЕН ГЪБИЧЕН СИНУТ – Acute Fulminant Invasive Sinuitis (AFIFS)

Дефиниция - гъбична съдова инвазия/орбитална/, интракраниални усложнения и смърт. Обикновено болните са с инсулинозависим диабет, злокачествени заболявания с неутропения, СПИН, следорганна трансплантация или дълга кортизонова терапия.

Риноскопия с:

- **биопсия**/ пато-хистологично се установява отлагане на сребро върху гъбичната стена, наличие на хифи в субмукозата/ и

- **микобиологично/** хифите флуоресцират/ изследване за гъби^{201 202 203 204 205}
- **образната диагноза** - предпочита се ЯМР

Хирургичното лечение се предприема при наличие на хифи в субмукозата и възпалителни инфилтрати със започваща некроза, но не е обнадеждаващо^{206 207}. Извършва се радикална максилектомия, при смъртност около 20 %, докато ако заболяването прогресира с интракраниално усложнение смъртността е почти 100 %^{208 209 210 211}

3.3. ОСТЕОМИЕЛИТ НА ФРОНТАЛНИЯ СИНУС (POTT'S-PUFFY TUMOR)

Диагностицира се само на фронталния синус. През 1775 г. сър П. Потт описва заболяване, което по същество е субпериостален абцес, свързан с челен остеомиелит^{212 213}

Клинично

Болните показват оток на челото/Pott,s puffy tumor - PPT). Той е в резултат на остър или хроничен фронтален синусит при сравнително редките причинители Fusobacterium, Bacterioides, анаеробни стрептококи^{214 215}

Диагнозата се определя от главоболие, фотофобия, треска. ОБЕКТИВНО - ринорея с типично подуване на челото и скалпа^{216 217}

Лечението широкоспектърни антибиотици/за повече от 6 седмици²¹⁸ - и ендоскопска челна синусотомия. Mortimer and Wormald показват, че на близо 80 % от пациентите се налага трепанобиопсия със външен достъп²¹⁹

А. АЛГОРИТЪМ при ОПЛ

- Предхождащ горна респираторна инфекция;
- Оток на горните клепачи и периорбиталните тъкани;
- Трудност при отваряне на окото;
- Болка в зоната около окото;
- Движението на очната ябълка и зрението не се засягат;
- Анамнезата и обективният статус насочва пациента към специализирано заведение;

В. АЛГОРИТЪМ при ОТОРИНОЛАРИНГОЛОГА:

Клинично:

- Болка при движение на окото;
- Намалена подвижност на окото;
- Двойно виждане;
- Промяна в цветното зрение;
- Промяна в остротата на зрение;
- Образна диагностика - ЯМР/КТ;
- Орбитални **графи** с осеви и коронарни проекции на орбита и синуси
- Микробиологично изследване на носен секрет за флора и антибиогма;
- Стартиране на широкоспектърни антибиотици и кортикостероиди венозно
- Всяко съмнение за промяна в остротата на зрението, цветовъзприятието или предположение за интраорбитален абсцес изисква **спешна хирургическа намеса**.

Класификацията по Chandler's²²⁰ определя орбиталните усложнения в 5 групи:

Група 1:

- Cellulitis periorbitalis/ cellulites preseptalis/ - възпалителен инфилтрат/ оток/ възпалението обхваща кожа и подкожие - мастната клетъчна тъкан до Теноновата капсула.
 - **Клинично** подути зачервени, болезнени клепачи
 - **Обективно** – зрителна острота, зенична реакция и вътреочното налягане са нормални
 - **Лечение** – механичен дренаж на синусите с диконгестиви, антибиотици 70 % от всички синусни усложнения²²¹

Група 2:

- Cellulitis orbitalis/celullulitis postseptalis/ - процесът навлиза инфилтрира ретробулбарната тъкан и по своето същество е ретробулбарна флеботомбоза/
 - **Клинично** – дифузен оток, хемоза, силна болка при запазена зрителна острота²²²

Пациентите ежедневно се консултират с офталмолог, който следи зрителната острота, цветното зрение, зеничната реакция и подвижността на орбитата

Лечение:

Хирургичният дренаж се включва, когато е налице: - влошаване в първите 36 -48 и никакво подобрение до 72 часа часа от антибиотичното лечение, ЯМР показва развитие на абцес, влошаване на зрителната острота, загуба на цветоусещането особено за червен и зелен цвят^{223 224}

Група 3:

- Abscessus subperiostalis - възпалителния процес се локализира като ограничен гнойник между периоста на орбитата и костната ѝ стена

Група 4:

- Abscessus orbitalis/intraorbitalis/ – гнойна колекция и тромботични изменения в съдовете на орбитата

Група 5:

- Thrombosis sinus cavernosus

Посочената класификация е клинично патологична – Оксфорд 2008 г.

Mc Clay – Oxford предлага изчакване само при случай с нормално зрение, липса на офталмоплегия, вътреочно налягане до 20 мм Hg, птоза над 5мм, и скенографски абцес до 4мм²²⁵ – Антибиотици с костна проникваемост, като цефуроксим, линдамицин, ванкомицин, цфтриаксон и гентамицин

ХИРУРГИЧНОТО лечение – орбитална декомпресия с дренаж - външна етмоидектомия, чрез разрез по Линч. Manning – 1993 г. – застъпва ендоскопски достъп, който включва етмоидектомия със скелетиране на lamina papyracea и евакуиране на гнойната колекция^{226 227 228}
Провежда се и успоредно лечение с антикоагуланти²²⁹/Heparin/ и стероиди²³⁰

ОРБИТАЛЕН ЦЕЛУЛИТ/ CELLULITIS ORBITALIS/

Орбиталният целулит - възпалителен процес в орбиталната зона проявен с дифузиран болезнен оток . Подуването на орбитата е в резултат на **забавен венозен ток и повишено налягане** - двата основни фактора за развитието на флеботромбоза .

В. АЛГОРИТЪМ при ОТОРИНОЛАРИНГОЛОГА

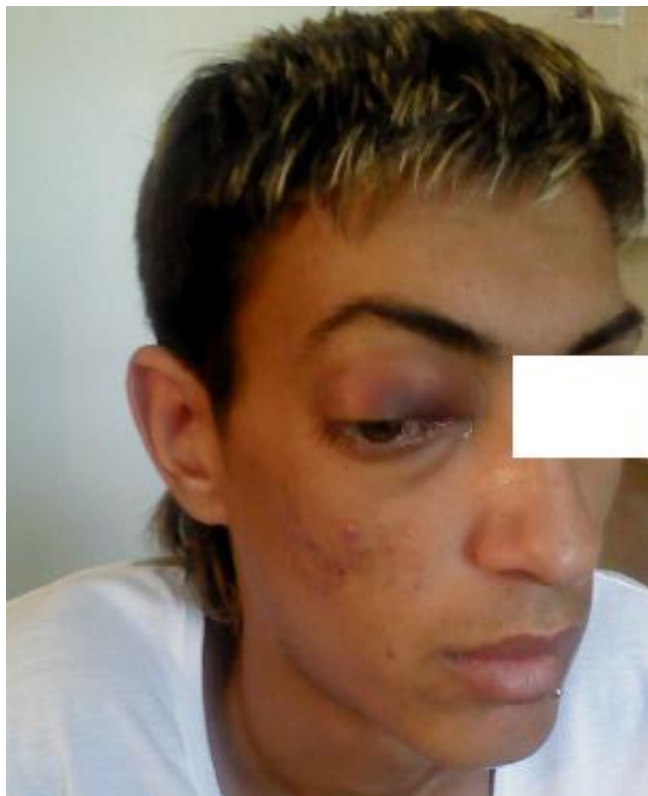- Подуване на горния клепач, проптозис, хемозис.
- Болка в орбитата
- Ограничаване на подвижността - зрението не е нарушено
- Консултация с офталмолог – да установи промяна в зрението
- сино-орбитални графики с осев и коронарни проекции
- ЯМР/ КТ с контраст ще покаже повишаване на отточния орбитален ретикулум и съседните тъкани.
- Ранното лечение включва интравенозни антибиотици, кортикостероиди, обезболяващи/ неуспехът от лечение се индикира с прогресивно намаляване на зрението/

Извод:

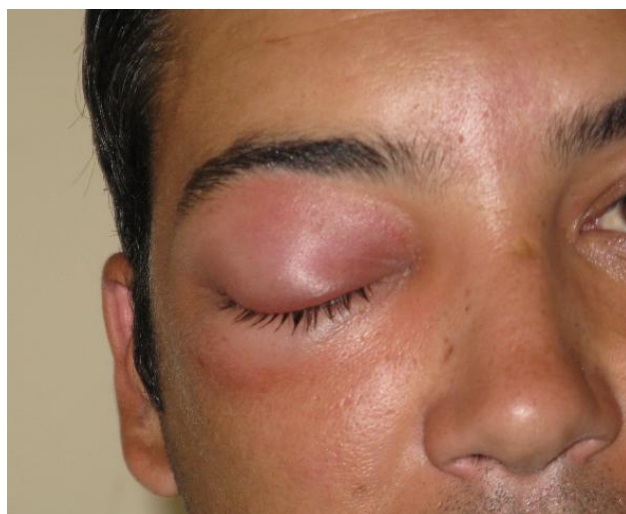Преглед за признаци на по-сериозно периорбитално усложнение изисква пълен офталмологичен статус. Всяко съмнение за промяна в остротата на зрението, цветовъзприятието или предположение за интраорбитален абсцес изисква спешна хирургическа намеса

Критерии за хирургически дренаж

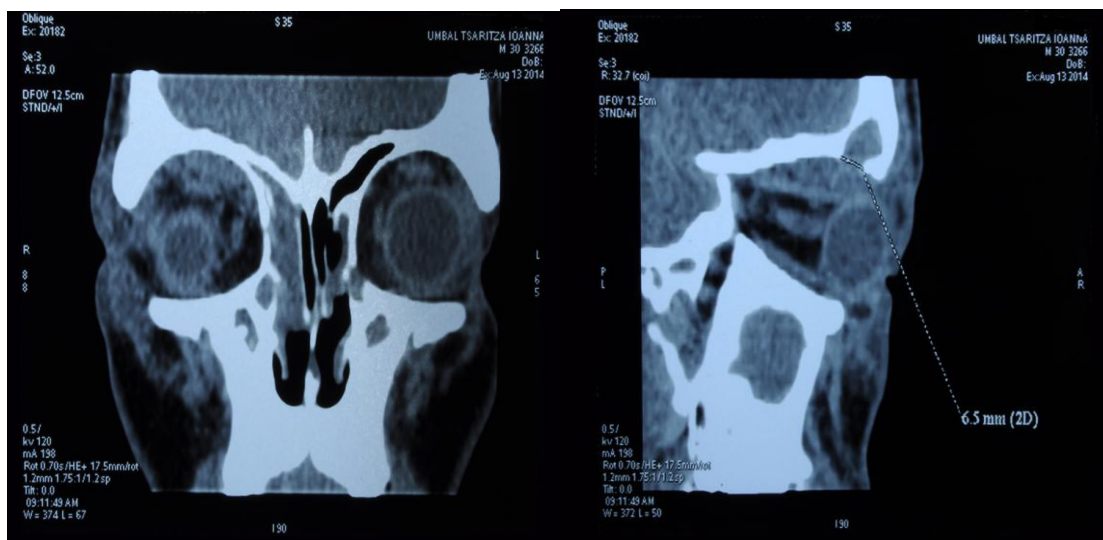
- **Постоянна температура след 36я час, клинично влошаване след 48 час и липса на подобрение след 72 от антибиотичното лечение, както и поне едно от по-долу изброени билези**
 - **компютърна томография, показваща абсцес;**
 - **сила на зрение при 20/60 от предварителното изследване;**
 - **тежки орбитални усложнения (ослепяване, аферентен попиларен рефлекс);**
 - **прогресиране на орбиталните симптоми, въпреки терапията;**



Фигура 15. Мозъчен тумор (глиобластом), проявен с орбитална симптоматика (собствен случай – диагностициран в клиниката). Диференциална диагноза със субдурален абсцес



Фигура 15.1. Периорбитален абсцес (случай – Тодоров Сп., Конов Д.)



Фигура 15.2. Скенографски образ на случай от Фигура 15.1. (случай – Тодоров Сп., Конов Д.)

<i>година</i>	<i>възраст</i>	<i>пол</i>	<i>причина</i>	<i>лечение</i>	<i>отделение</i>
2008	15 г.	М	Pansinusitis sinistra	Pansinusothomia sinistra	Детско УНГ
2010	4 г.	М	Ethmoiditis sinistra	Ethmoidectomy sinistra	Детско УНГ
2012	17 г.	М	Pansinusitis sinistra	Pansinusothomia sinistra	Неврохирургия

Таблица 13. Орбитален целулит – възраст, пол, лечение

В периода 2008 -2012 година за спешно лечение от орбитален целулит през клиниката на УМБАЛ „Царица Йоанна –ИСУЛ”, са преминали трима пациенти от мъжки пол във възрастовата група под 18 години. Извършена е оперативна интервенция с различна степен на тежест на заболяването, като в последния описан по-горе случай се наложи неврохирургична оперативна намеса поради развитието на интракраниално усложнение, субдурален абсцес

ВЪТРЕЧЕРЕПНИТЕ УСЛОЖНЕНИЯ не са обект на настоящия труд, не са често срещани, но са с изключителен риск за живота

Х. ЗАБОЛЯВАНИЯ НА ГЪЛТАЧА

1. TONSILLITIS

Тонзилит - възпаление на небните тонзили е често срещано заболяване при УНГ и общопрактикуващите лекари. Бактериален патоген са B-hemolytic streptococcus, Moraxella, catarrhalis и Hemophilus influenza.

Тонзилитът се предхожда от първоначална вирусна инфекция. Лечението е антибиотично, аналгетици, течности и почивка²³¹.

Лимфоидният пръстен на Пирогов-Waldeier е с доказана имунологична роля – нарушен локален имунитет²³².

Нарушен назо-пулмонален рефлекс при горен обструктивен синдром. С отпадане на физиологияното носно дишане, затоплянето и овлажняването на въздуха се измества към ларинкс-алвеоли. Въздухът не се филтрира и овлажнява и се създават условия за развитие на хронични заболявания в дихателната система още от детска възраст.

Горен обструктивен синдром (ГОС) - така наречената назална, фарингеална обструкция при хронична хипертрофия на аденоидната вегетация и/или на нервните тонзили и полученото от това затруднение на дишането се определя като асфиктичен синдром, при който страда оксигенацията на кръвта, но не се манифестира с ангинозни прояви, а с прояви на сънна апнея^{233 234 235 236 237}.

А. АЛГОРИТЪМ при ОПЛ:

- от анамнезата:
 - Остър тонзилит;
 - Обострян хроничен тонзилит;
 - Рецидивиращи абсцеси.
- Симптоми:
 - Болка при преглъщане;
 - Сухо гърло;
 - Треска;
 - Тризъм с изтичане на слюнка от устата/малки деца/;
 - Лош дъх;
 - Перитонзиларен оток с изместване на увулата.

В. АЛГОРИТЪМ при ОТОРИНОЛАРИНГОЛОГА

- Шокова зала:
- Хидратиране чрез венозни вливания на умерена капка;
- Антибиотично лечение продължение на 10 дни;
- Обезболяващи – парентерално;

- Стероиди;
- Гърлото се третира с локален анестетик/ или се инжектира лидокаин в мукозата/
- Микробиологично изследване на гърлен секрет;
- Локално антисептици и болкоуспокояващи;

Клинично:

- Общи:

Внезапно начало, главоболие с висока температура/ при малките деца до хипертермичен гърч/, лош дъх, болки по цялото тяло, нарушена трудоспособност, сухо силно болезнено гърло. Тежко общо състояние След третия ден започва подобрене на състоянието, но доминира астено – динамичния синдром²³⁸.

- Местни

Оро-мезо-фарингоскопия:Увеличени тонзили с гноен ексудат/**патологоанатомични форми** – катарална,фоликуларна, лакунарна, конfluираща, некротична/

- Трудно преглъщане, съществен клиничен белег е болка при преглъщане, докато при фарингита при преглъщане на храна болката се успокоява
- Болки и скованост на челюстите с ирадиране към ухото

Извод:

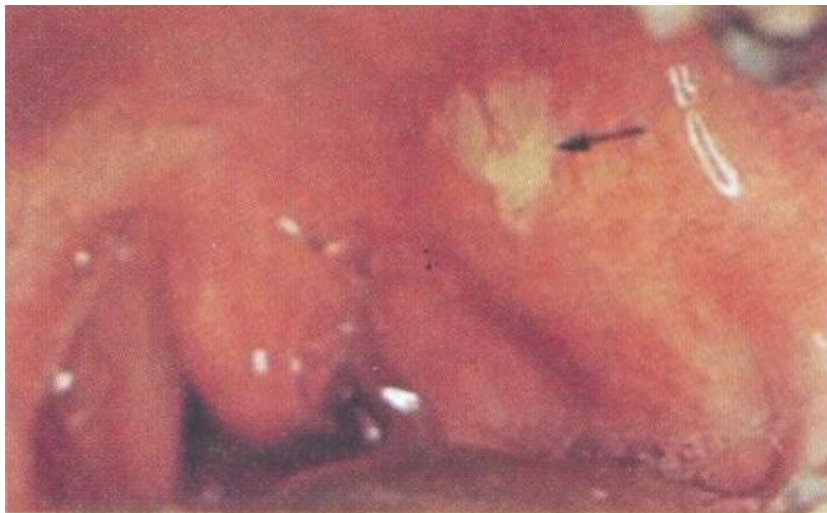Тежко протичащи ангини, се хоспитализират в инфекциозна клиника, но усложненията са приоритет на УНГ отделенията, като се изисква неотложна интервенция. Преди това същинската ангина трябва клинично и пара клинично да бъде разпозната от особените форми или симптоматичните ангини.

Усложнения при тонзилит:

- **Дихателна обструкция**– симптоматични ангини - мононуклеоза, задух по време на сън.
- **Перитонзиларен абцес** – гнойна колекция на небната тонзила и тонзиларното ложе. Клиничните проявления на перитонзиларните абсцеси биват: **преден** – гнойната колекция е между тонзилата и горната небна дъга, **заднен** - зад тонзилата; **латерален** – между тонзилата и тонзиларното ложе, **долен** –по долния полюс на тонзилата

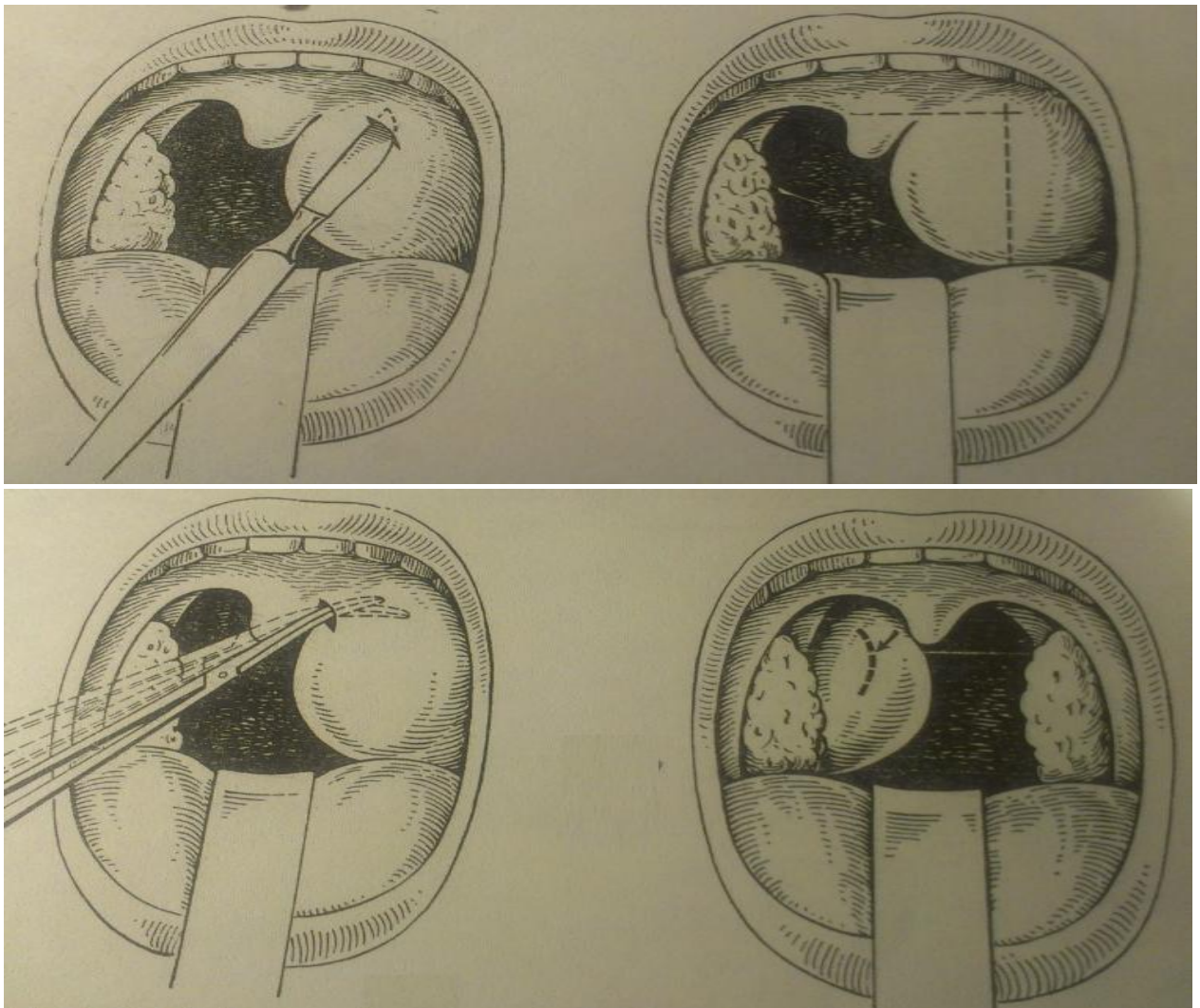
Клинично:

Пациентите са с температура, треска, интоксикации, trismus и слюноотделяне.



Фигура 16. Перитонзиларен абсцес

Лечение по неотложност - Необходима е пункция, инцизия, интравенозно антибиотично лечение.



Фигура 17. Откриване и инцизия на перитонзиларен абсцес.

Перитонзиларни абсцеси във възраст 0-20 години						
	Година					
ВЪЗРАСТ	2008	2009	2010	2011	2012	ТОТАЛ
0-1	0	0	0	0	0	0
2-10	1	3	1	2	3	10
11-20	4	5	6	2	4	21
ТОТАЛ	5	8	7	4	7	31

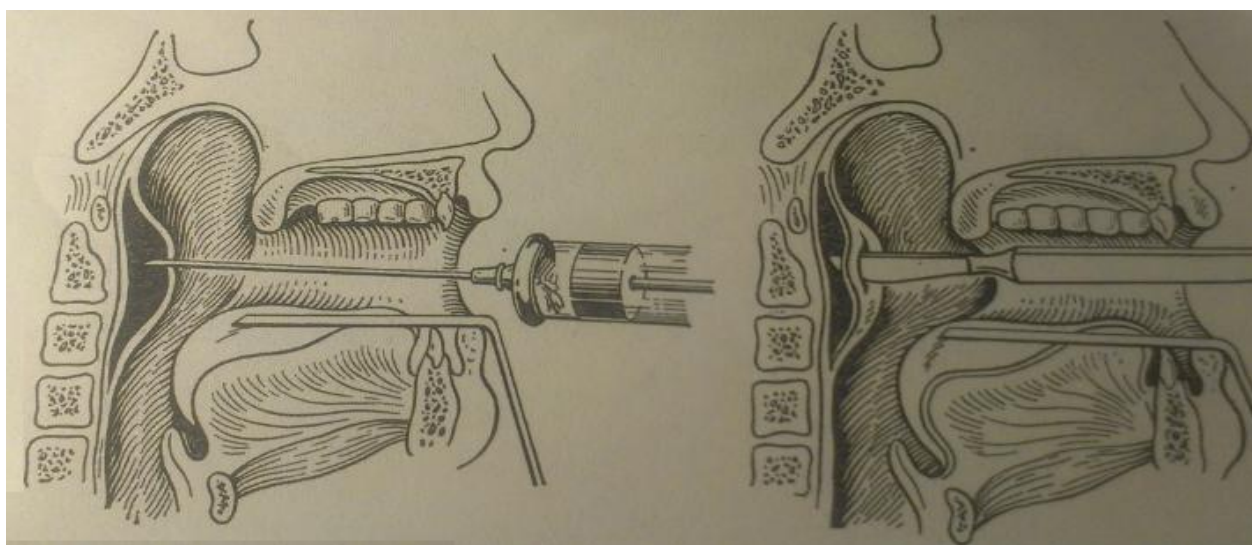
Пациенти с остър тонзилит във възраст 0-20 години						
Възраст	Година					
0-20	2008	2009	2010	2011	2012	ТОТАЛ
Брой	278	421	336	284	344	1663
Съотношение на пациентите с перитонзиларен абсцес спрямо общият брой на пациентите с остър тонзилит във възраст 0-20 години						
Възраст	Година					
	2008	2009	2010	2011	2012	ТОТАЛ
процентно съотношение	1.80%	1.90%	2.08%	1.41%	2.03%	1.86%

Таблица 14. Пациенти с тонзилит и перитонзиларен абсцес - зависимости

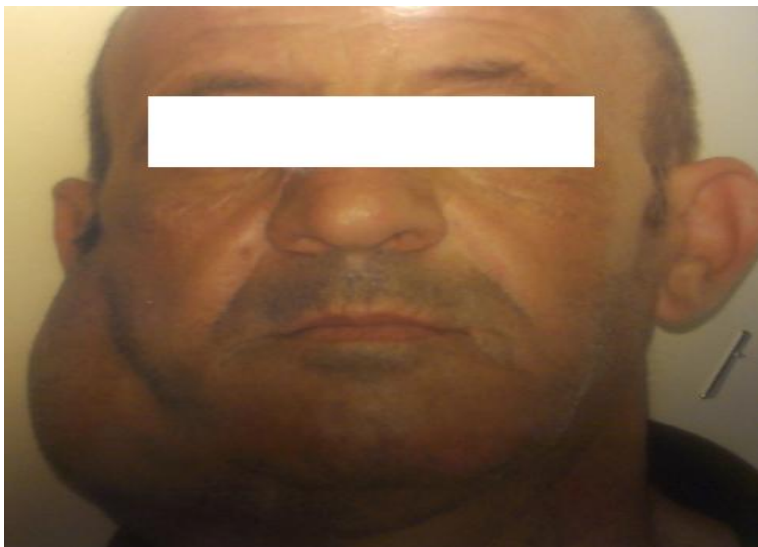- **Парафарингеален и ретрофарингеален абсцес** – гнойна колекция, локализирана в парафарингеалното или ретрофарингеалното пространство по време на или непосредствено след боледуване от ангина, перитонзиларен абсцес, супуративен лимфаденит.

Лечение по неотложност: пункция в декливната зона на абцеса, външна инцизия с дренаж по хода на иглата .

За периода 2008 - 2012 година при пациентите до 20 годишна възраст, спешно хоспитализирани и оперирани са седем случая с абсцес, като два са ретрофарингеални а пет - парафарингеални. Не може да се даде еднозначен отговор дали етиологията е тонзиларна.



Фигура 18. Ретрофарингеален абсцес - пункция, инцизия.



Фигура 19. Парафарингеален абсцес /собствен случаи от практиката, Конов Д./

Извод:

Щом с пункцията попаднем на абсцес - широко дренираме чрез ИНЦИЗИЯ

Ако при първата пункция не сме попаднали на абсцеса, изчакваме до 24 часа и ако няма подобрение, отново пунктираме.

Рецидивиращите абсцеси са сериозна индикация за планова тонзилектомия.

Абсцес - тонзилектомия е оправдана само при жизнени показания - токсиемия, тонзилогенен сепсис

Пациенти с остър тонзилит спрямо преминалите пациенти през УНГ к-т						
	Година					ТОТАЛ
	2008	2009	2010	2011	2012	
Пациенти с остър тонзилит	727	962	789	582	733	3793
Общо преминали пациенти през УНГ к-т	11992	13830	16352	12458	11061	65693
% съотношение	6.06%	6.96%	4.83%	4.67%	6.63%	5.77%

Таблица 15. Пациенти с остър тонзилит спрямо преминалите пациенти през УНГ к-т

Пациенти с остър тонзилит - сечение по възраст							
Възраст	Row Labels	Година					ТОТАЛ
		2008	2009	2010	2011	2012	
	0-1	6	21	12	13	10	62
	2-10	154	230	180	176	187	927
	11-20	118	170	144	95	147	674
	21-30	187	236	198	153	180	954
	31-40	134	176	128	87	115	640
	41-50	57	53	53	23	34	220
	51-60	36	28	37	18	14	133
	61-70	14	23	20	7	6	70
	71+	21	25	17	10	40	113
	ТОТАЛ	727	962	789	582	733	3793

Таблица 16. Пациенти с остър тонзилит - сечение по възраст

Възрастова група 2-30 г. -сечение по пол

Възраст	ПОЛ	ТОТАЛ бр. 2008-2012
11-20 г.	F	349
	M	325
2-10 г.	F	398
	M	529
21-30г.	F	504
	M	450

Таблица 17. Възрастова група 2-30 г. -сечение по пол

Изследванията при в спешен УНГ кабинет на УМБАЛ „Царица Йоанна - ИСУЛ” показват следните зависимости:

- Острият тонзилит представлява средно около 5,77% от случаите, преминали през спешен ушен кабинет за периода 2008-2012, като процентите варират през годините между 4,67 и 6,96. Онаглежда се от таблицата по-горе.
- Прави впечатление, че проявлението на болестта е особено засилено при пациенти във възрастова група от 2 до 10 и от 21 до 30 години, на трето място се нареждат пациентите във възрастова група 11-20 години -около 68% от общо заболялите Тяхното сечение по пол е предсъвен от Таблицат 17

2. ХЕМОРАГИЯ СЛЕД ТОНЗИЛЕКТОМИЯ

Бива:

- вторична/късна/ хеморагия, когато се прояви 5-10 дни след тонзилектомията
- първична/ранна/ - се наблюдава в първите 24 часа след операцията.

Тя се проявява в по-малко от 10%²³⁹ от случаите и може да е резултат:

- на **инфекция** – от последната вирусно-бактериална инфекция да има период - поне един месец, пред оперативната подготовка да покаже норма в изследванията;
- **прилежащи съдове**, които се засягат, особено когато се преодоляват срастванията/ при „тъпо“ от препариране/;
- неподозирано вродено или придобито нарушение на **хемастезиологичния статус** - липса или недостиг на кръвосъсирващи фактори;
- жени по време на **мензес** не се оперират;
- пациентите пред оперативно трябва да се предупреждават за възможността от кървене до към 14 ден след операцията и да спазват ограничен **двигателен режим**
- **Аномално** кръвоснабдяване от аа. Tonsillaris.

A. LINGUALIS се отделя на нивото на големия рог на хиоидната кост, която навлиза в езика/а. Profunda linquae/. Тя от своя страна дава ramii dorsales linquae с две и повече клончета към:

- корена на езика и
- небцовата сливица/ самостоятелно или с клониране/

A. FACIALIS, отделя странични клонове като а. Palatina ascendens, като върви по страничната стена на гълтача дава клончета за:

- небцовата сливица и
- мекото небце
- а. facialis пуска и самостоятелен тонзиларен клон - **ramus tonsillaris**, която храни тонзилата, стената на гълтача и корена на езика.

A. PHARYNGEA ASCENDENS изхожда от медиалната стена на началната част на а. carotis externa и върви във възходяща посока по задната повърхност на гълтача, небцовата сливица и мекото небце^{240 241}

A. АЛГОРИТЪМ при ОПЛ

ОПЛ, БНМП спешно транспортират болния до най-близкото специализирано УНГ звено, в някои случаи с реаномобил.

В. АЛГОРИТЪМ при ОТОРИНОЛОРИНГОЛОГА

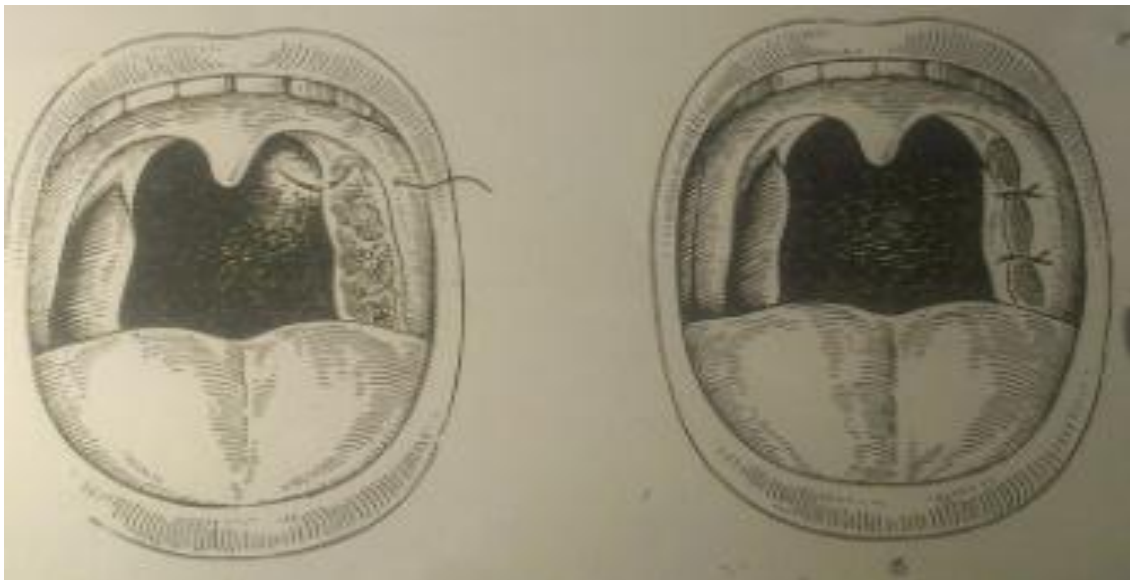
При постъпването **пациентите не дават точна информация за количеството на кръвозагубата**, поради уплахата са склонни да агравират състоянието си. Грешка е, ако пренебрегнем оплакванията.

- пациентът се приема за **наблюдение**;
- поставя се на легло **в шокова зала** и се хващат два венозни пътя;
- пълна кръвна картина с биохимия, **хемастезиологичен** статус;
- определя се **кръвна група**, а при стойности на Hb около 70 mol/l - незабавно **кръвопреливане** на едно групова прясна кръв
- вливане **на обем-заместващи течности**, на умерена капка, или такава каквито назначи реаниматорът-анестезиолог. Не се препоръча форсирани вливания.
- прием на **антибиотици**

Най-съществено усложнение при тонзилектомиите и аденотомииите и най-честа причина за летален изход е хеморагията. При ранна хеморагия- в първите 24 часа след операцията (2,2%) и късна –до 15ия ден след операцията (3%). По данни на български автори пост-оперативната хеморагия се среща в 0,58% от оперираните пациенти, като при 0,44% се е наложила допълнителна хирургична обработка^{242 243 244 245 246}.

Извод:

- **Щом се визуализира кървящ съд или кървене на широка площ/ от отпаднал следоперативен налеп се прави щателна ревизия с обшиване на тонзиларното ложе/ под обща анестезия за лесен и пълен контрол върху дихателните пътища, минимизира аспирацията/**
- **Каутеризацията увеличава следоперативната некроза;**
- **Пациентът трябва да бъде оставен на течности в продължение на 24 часа, вливания и лед**
- **Биполярна каутеризация може да се използва само по време на ревизия с последващо обшиване на дъгите. Използването на различни кристали, киселини с каустично действие, е безсмислено, тъй като засилва некрозата и кървенето рецидивира.**



Фигура 20. Ревизия с обшиване на тонзиларното ложе при хеморагия, в следствие на тонзилектомия²⁴⁷.

XI. ЗАБОЛЯВАНИЯ НА ГРЪКЛЯНА

ОСТРА ОБСТРУКЦИЯ НА ГОРНИТЕ ДИХАТЕЛНИ ПЪТИЩА/ООГДП/, проявена с остра инспираторна недостатъчност/ларингеален задух, стридор, тираж, асфиксия/.

Клинична класификация

- 1 Възпалителни отоци:
 - 1.1 Възпалителни процеси в самия ларинкс
 - 1.1.1 Остра ларингеална обструкция у децата
 - a) Епиглотит
 - b) Субхордален ларингит
 - c) Остър стенозиращ ларинго-трахео-бронхит/ОСЛТБ/
 - d) Доброкачесвен рецидивиращ спазматичен псевдокруп у невротични деца проявен с преходен оток на субглотиса/ Нощен лек инспираторен задух с лаеща кашлица и ясен глас/
 - 1.1.2 Остра обструкция у възрастните
 - a) Остър супраглотит у възрастните/Епиглотит у възрастните/
 - b) Перихондрит на ларинкса
 - c) Абсцес и Флегмон на ларинкса
 - 1.2 Възпалителни отоци по съседство/релативни отоци/:
 - a) Перитонзиларен абсцес
 - b) Парафарингеален абсцес
 - c) Ретрофарингеален абсцес
 - d) Angina Ludovici/флегмон на пода на устната кухина/
 - 1.3 Инфекциозни заболявания по-често протичащи с обструктивна ларингеална симптоматика/грип, морбили, дифтерия/
- 2 Невъзпалителни отоци на ларинкса
 - 2.1 Алергични реакции при медикаментозни алергии, алиментарни, . алергии при ухапване от насекоми в областта на ГДП.
 - 2.2 Oedema Quinke
- 3 Oedema angioneurotica hereditaria

4 Травми

4.1 Външни (открити и закрити)

- a) Удър в областта на ларинкса
- b) Изгаряния/ с горещи пари киселини, основи и др. /

4.2 Вътрешни

- a) Хематом/супурирал хематом - абсцес/
- b) Фрактура на хрущяли
- c) Чуждо тяло в ларинкса
- d) Пробив на ларинкса с емфизем
- e) Ятрогенни травми при диагностично-терапевтични манипулации
- f) При опит за tentamen suicidum – счупване на подезичната кост и хрущяли

5 Тумори на ларинкса и пенетрация на тумори от съседни органи

1. ОСТРАТА ЛАРИНГЕАЛНА ОБСТРУКЦИЯ У ДЕЦАТА ВКЛЮЧВА:

- 1.1. Остър епиглотит/ Epiglottitis acuta, Laryngitis supraglottica/
- 1.2. Остър субхордален ларингит/Laryngitis subchordalis, Laryngitis subgottica/
- 1.3. Остър стенозиращ ларинго-трахео бронхит (ОСЛТБ)/Laryngo-tracheo-bronchitis stenosis acuta/

Клинично ги обединява остро, драматично начало, прогресивно развитие и възможност за летален изход поради недостиг на въздух – инспираторния задух.

Стридорът е честа находка при пациенти със заболявания на ГДП. Това не е диагноза, а знак за обструкция на ГДП. Когато възпалението се развива в дихателните пътища, луменът им се стеснява.

От приложната физика е известен **ефектът на Вентури** – скоростта на въздушният поток се увеличава при всяко стеснение на тръбата/ в случая ларинго-трахеалната ствол/. Според **принципа на Бернули** щом скоростта на въздушния поток се увеличава, намалява натискът върху стените на тръбата. В просвета на ларинготрахеалния ствол се увеличава отрицателното налягане, което води до колапс на дихателните пътища. При това чисто физическо обяснение на протичане на въздуха в тръба, турбуленцията се оценява като stridor.

Боледуват **деца**, по-малки от 4 годишна възраст. Те най-често посещават спешните отделение и кабинетите на ОПЛ . Тежестта варира от лека форма до потенциално животозастрашаващи обструкции на дихателните пътища

Анатомична диспозиция:

- Математически е изчислено величината на компрентиране на дихателния просвет при възпаление . У новородени дихателната тръба има диаметър приблизително 5мм. При 0,5 мм оток в субглотиса ще се промени калибъра на дихателните пътища до 64 % от първоначалната ефективна дихателна площ
- Кривоидния хрущял представлява напълно **затворен пръстен**
- Езичната повърхност на епиглотиса, аритеноидите, ариепиглотичните гънки, субглотичното пространство ларингеалната лигавица лежи върху рехава съединителна тъкан, което предразполага за развитието на отоци/КОКИ Георгиев, Тодоров, УНГ болесих, 1998 г.,изд. Знание”, ЕООД,,241
- Склонност към **спазми**

Имунен дефицит - от незрялата имунна система

Микробиология - рецидивиращи вирусни/бактериални инфекции на фона на алергия

Патохистологично - типичните белези на възпалинието:

1. 1. ОСТЪР ЕПИГЛОТИТ

Острият епиглотит е заболяване, описано за първи път в 1878 г. от Мишел, като Angina epiglottidea²⁴⁸

Проучване на Senior et al²⁴⁹ показва рязко намаление броя на случаите след въвеждане на **Hib-ваксинирането**.

Причинители:

Класически Haemophilus influenzae typus B/ HIB/ и микроорганизми различни от **HIB/ стрептококи/група A/**, стафилококи, пневмококи, клебсиела, псевдомонас, вируси

Патохистологична характеристика

Типично възпаление - целулит на супраглотисните структури предимно езичната повърхност на епиглотиса, но обхваща и ариепиглотисните гънки.

А. АЛГОРИТЪМ при ОПЛ:

Касае се за заболяване подлежащо на спешна хоспитализация, позовавайки се на следните клинични изяви:

Деца между 2 и 7 годишна възраст пристигат при лекаря с характерната принудителна позиция на тялото/ **статив – позиция:** седнало положение с подпрени назад ръце, повдигната брадичка нагоре и отворена уста от която изтича слюнка поради силната одинфагия и инспираторна диспнея:

- остро, **драматично начало** с бързо развитие за часове - **задух/стридор, тираж/**
- обилна **саливация** с невъзможност за преглъщане
- **ясен глас**

- **висока температура**

В. АЛГОРИТЪМ при ОТОРИНОЛАРИНГОЛОГА

- Детето се настанява в **шокова зала** с готовност за интубация и трахеотомия
- Мониторинг
- Венозен път с апликация на кортикостероиди от 3 – 7 мг/кг
- Подава се овлажнен въздух обогатен с кислород и адреналин в инхалаторния „контеинер“
- Призовава се екип от реаниматор, педиатър
- Лабораторни изследвания обикновено се установява левкоцитоза с олевяване
- Рентгенологично – удебелен и закръглен епиглотис със загуба на валекуларното пространство²⁵⁰

Обективно

Установява се **зачервен и оточен супраглотис**(вкл. епиглотис, ариепиглотисните гънки и аритеноидите)²⁵¹. Видим с оромезофарингоскопия като колбас, епиглотисът се визуализира често снизпъкване над корена на езика

Лечение

- Високи дози кортикостероиди и антибиотици/ Ampicilin/
- Готовност за трахеотомия. При рязко спадане на сатурацията, засилване на стридора, поява на епигастрален тираж, акроцианоза и бледост т. е. задух от II степен се прави интубация, а при невъзможност за интубация – трахеотомия
- Индивидуален пост.
- Екстубация може да се предприеме в рамките на 48 часа, тъй като при адекватно лечение болните се повлияват бързо²⁵².

Извод:

Нашето мнение е, че екстубацията трябва да се предшества от ларингоскопия с гъвкава оптика

1. 2. СУБХОРДАЛЕН ЛАРИНГИТ/ LARYNGITIS SUBCHORDALIS, s . PSEUDOCROUP/

Много автори го приемат като лека форма на острия стенозиращ ларинготрахеобронхит. Представява алергично, алергично-инфекциозно и чисто инфекциозно заболяване, стеснение на субглотиса²⁵³.

Названието круп произлиза от шотландски език и означава лай. Същинският круп в исторически аспект се свързва с дифтериината обструкция на ларинкса.

Клинично

- внезапно драматично начало, нощен инспираторен задух
- лаеща кашлица
- ясен глас

Леката форма се свързва с алергичен субхордален оток, тип «рибешки мехур» и бързо се повлиява от кортикостероиди, влажни инхалации

Тежката форма обикновено класифицираме като:

1. 3. ОСТЪР СТЕНОЗИРАЩ ЛАРИНГО-ТРАХЕО-БРОНХИТ/ ОЛТБ - ЛТВ/ LARYNGOTRACHEOBRONCHITIS ACUTA

ЛТВ е отговорен за около 90% от инфекциозните обструкции на дихателните пътища. 3 до 5 % от децата имат един житеиски епизот, а 5% от тях имат рецидивиращи епизоди. При тях се препоръчва в светлия период да се направи ендоскопия, за да се изключи вродена или друга патология, провокираща пристъпите²⁵⁴.

Необходимостта от хоспитализация варира от 1,5% до 15 %, като интубация се е наложила на от 1 % до 5% от постъпилитена лечение²⁵⁵

Причинителите: освен Haemophilus influenzae, parainfluenza/ typus I et II/, са респираторен вирус, микоплазма пневмония²⁵⁶, Herpes simplex typus I, морбили, аденовируси, вирусът на варицелата и др²⁵⁷.

В педиатричната практика²⁵⁸ приемат критериите за спешност на **Уесли и Сътр**²⁵⁹:

- **Цианоза,**
- **Стридор,**
- **Тираж**

Клинична картина на субхордален ларингит (стридор, тираж) прогресира в смесен задух поради дсцендирането на възпалителния процес.

- **Смесен тип** дихателна недостатъчност/инспираторно-експираторно/
- Тежко общо състояние, интоксикация
- Сърдечносъдова слабост

Крайно тежко животозастрашаващо състояние/ патохистологичният му израз е некротично-фиброзно - хеморагично възпаление на лигавицата на дихателните пътища от ларинкса до най-малките бронхи, obtурирани от фибринозен налеп и засъхнали възпалителни секрети

под формата на кори/, което изисква хоспитализация в реанимационен дихателен център или шокова зала

АЛГОРИТЪМ при ОТОРИНОЛАРИНГОЛОГА

- Реанимация в шокова зала –призовават се реаниматор (готовност за интубация), педиатър, кардиолог
- Мониторинг
- Два венозни пътя
- Инхалиране на обогатен с кислород, влажен възду²⁶⁰
- Инхалиране на Адреналин/ Еинефрин// 1 ампула в 10 кубика аква редистилата, фина дисперсия
- Инхалиране на муколитици
- Комбинация от два и повече антибиотика във високи дози
- Високи дози кортикостероиди/ 4-10 мг кг тегло/
- Сърдечно-съдови средства
- Heliox/смес от хелий и кислород/ отбременява обструктираните дихателни пътища²⁶¹

При неповлияване от лечението и задълбочаване на дихателната недостатъчност в двете фази, при ниска **сатурация всички автори препоръчат интубация/** по възможност **назотрахеална/**, с тръба един размер по-малка от отнеобходимата за да се избегне субглотисната травма и рискът от последваща стеноза. След адекватна интубация се препоръча **лаваж с муколитик**

Трахеотомията идва в съображение при невъзможност за интубация и влошаване на състоянието на пациента

Алкализиращи средства натриев бикарбонат по формулата: $0,3 \times BE \times \text{теглото в килограми} = \text{мл } 8,4 \% \text{ разтвор от натриев бикарбонат}$

В хода на лечението идват в съображение калциеви препарати, витамини имуновенин и др

Локалият преглед може да влоши състоянието поради тежкия респираторен дистрес синдром. С готовност за трахеотомия диетната ларингоскопия потвърждава диагнозата, а интубацията ще подсили дихателните пътища и по-нататъшното лечение.

От 1971 год в САЩ в спешните сектори на всички здравни заведения се използва **Ерунефрин/синтетичен Адреналин, Дакин - 1904 г/**, като се разчита на неговия алфа адренергичен/вазоконстриктивен/ ефект, който директно въздейства на респираторната лигавица, като намалява отока²⁶². Прилага се под формата на аерозол от 0,5 мл на 2,25%разтвор, разреден в 3 мл физиологичен разтвор, понася се добре от деца²⁶³. Рецемичния епинефрин е смес от ляво и дясно въртящи изомери на адреналина, клиничното подобрене се очаква от 10 до към 30 минута от инхалацията²⁶⁴. Повлияването зависи от тежестта на клиничната изява.

Леките случаи ОПЛ може да овладее и след наблюдение до три часа да прецени дали да хоспитализира детето. Прилагането на адреналин и кортикостероиди изисква повишено внимание към пациенти с тахикардия, тетралогия на Fallot, аортна стеноза²⁶⁵. Jonson et al²⁶⁶ показват намален процент на хоспитализация при пациенти третирани с кортикостероиди, мускулно и през устата.

Ние категорично отхвърляме такова лечение и предлагаме имунологична и противоалергична профилактика.

2. ОСТРА ЛАРИНГЕАЛНА ОБСТРУКЦИЯ У ВЪЗРАСТНИТЕ

ОСТЪР ЕПИГЛОТИТ (СУПРАГЛОТИТ) У ВЪЗРАСТНИТЕ (SUPRAGLOTTITIS ACUTA)

Острият епиглотит у възрастните е заболяване с вирусно-бактериална етиология обикновено на фона на алергия.

Патохистологичната картина се владее от възпалението. Functio laesa клинично се проявява с остра ларингеална обструкция/задух от възпалителен оток обхващащ епиглотиса и околните му структури затова се описва от много автори като **остър супраглотит у възрастните**.

Кратка история - на 14. 12. 1799 г Дж. Вашингтон се оплакал от болки в гърлото и дрезгав глас в следствие се добавил стридор и до вечерта умрял от задушаване . Това е първата смърт описана от епиглотит²⁶⁷ . През 60-те години на миналия век острия епиглотит се смятал за болест на децата. С въвеждането на ваксината НiВ съотношението деца/възрастни от 2,6:1, рязко се промени от 0,4:1²⁶⁸ . Смъртността при децата намаляла под 1 %, докато смъртността при възрастните достиг до 9%. Хатиб/Khatib/ -2010 г. / Souhem Medical Dssociation/, декларира стряскащите 20 % смъртност при хоспитализирани и късно хоспитализирани болни^{269 270} .

Острият супраглотит у възрастните е сериозно, животозастрашаващо заболяване поради възможност за **внезапна обструкция на горните дихатерни пътища/ГДП/ на фона на фарингеална симптоматика**

Кратка епидемиология

С въвеждане на НiВ ваксината, рязко спадна заболеваемостта от остри епиглотити при децата, докато супраглотитите у възрастните бележат нарастване на заболеваемостта около 1 - 2,9 на 100 000^{271 272} . Боледуват мъже: жени 2,5:1, предимно в петата декада от живота в топлите месеци на годината²⁷³²⁷⁴ . Това е поколението получило най-големи дози безразборно назначавани антибиотици в детството им . Касае се за резистентни на лечение различни патогени²⁷⁵

А. АЛГОРИТЪМ при ОПЛ

Статистически ОПЛ е първият, прегледал болния, но точна или насочваща диагноза „**епиглотит**” се поставя при по-малко от **70 % от случаите, изискващи спешно и неотложно лечение**²⁷⁶

Хатиб при изследване на 168 лекувани от него пациенти описва присъствиито на различните симптоми по честота:

- възпалено гърло/100 %/,
- дисфагия/76 %/,

- температура/88%/,
- инспираторен задух/78 %/.
- **лекото** палпиране на ларингеалната област предизвиква силна болезненост – **патогномичен белег**²⁷⁷

Причина за диагностичен пропуск са диабета, затлъстяването, ХОББ, алкохолна и наркотична зависимост, тютюнопушене, имуносупресия, лимфоцитна левкемия²⁷⁸, химиотерапия²⁷⁹, СПИН²⁸⁰

Предшестващи симптоми, които често се неглежират:

- Анамнестично болните свързват заболяването с консумация на студени питиета преди дни, работа в прашна среда, тютюнопушене
- Одинофагия с повишена саливация/90 % от случаите/
- Усещане за чуждо тяло в гърлото
- Някои автори считат за **патогномичен белег** - прогресираща болезненост в областта над хиоидната кост, при обективна находка - обострен хроничен фарингит
- Кашлицата и диспнеята са сравнително късна симптоматика и се отдават на хронични белодробни процеси/ХОББ, Хроничен бронхит с емфизем/ особено у пушачи^{281 282 283}
- Температурата не е задължителен симптом

През периода 2008 -2013 г изрично за нуждите на настоящата работа в клиниката са наблюдавани пет случая на супраглотисен ларингит. Всички са от мъжки пол, с фарингеална симптоматика, работещи в прашна среда, неглежирали състоянието си . Всички са приети през нощта, по спешност, като острата инспираторна недостатъчност е настъпила на „върха „ на прегледа при четирима от тях. Петият е диабетик, при когото направихме коникотомия, развилиен „пълзящ „ фасциит и медиастинит и почина.

Острият супраглотит се проявява бавно с дисфагия, одинофагия, късен стридор, а температурата не е задължителен симптом²⁸⁴

В. АЛГОРИТЪМ при ОТОРИНОЛАРИНГОЛОГА

- Болният посещава или се насочва от ОПЛ към спешният кабинет късно при проявата на:
 - Нетърпима **болезненост** в областта на ларинкса и хиоидната кост, температура
 - Инспираторен **задух/стридор, тираж/**,
 - **Акроцианоза**, която бързо се заменя с бледост и цианоза, студена пот . Тази клинична изява. недвусмислено изисква **интубация** или

трахеотомия. Болният се обслужва в шокова зала с готовност за оперативна интервенция

- Постоянен мониторинг
- Два венозни пътя с апликация на **високи дози кортикостероиди**, при леките случаи Дексаметазон/ венозно и мускулно/, при умерени и тежки случаи Adrenalin/ Epinephrin 5 ml/1: 1000 (5 mg)
- Кислородна маска с овлажнен въздух обогатен със студен овлажнен кислород,
- Инхалиране на адреналин/ епинефрин
- Алкализиращи средства. Тези терапевтични действия имат за цел да извадят болния от тежкото състояние, но предимно имат роля да подготвят болни за последващата интервенция – интубация, трахеотомия
- Антибиотици в комбинация/ Haemophilus influenzae показва повече от 36% резистентност към ампицилин²⁸⁵
- Призовава се екип от реаниматор, кардиолог, лаборатория/ левкоцитоза с олевяване, ускорено СУЕ/

Образна диагностика – ренгенологично:

- **Nezma et al**²⁸⁶ установяват при всички болни, че ширината на епиглотиса към предно-задния диаметър на четвъртия шиен прешлен е по-голяма с близо една трета от нормалния размер
- **Yadranko et al**²⁸⁷ описват знака на валекулата – при епиглотичен оток валекуларното пространство намалява или изчезва
- **КТ/ ЯМР** са желателни особено при оформяне на епиглотичен абсцес
- **Микробиологичното** изследване не дава резултат, затова много автори подозират анаеробни причинители^{288 289 290}

При наблюдаваните от нас случаи, тези ренгенологични белези не бяха установени.

Клинично:

Обективното изследване/оромезофарингоскопия, индиректна ларингоскопия/, когато клиниката позволява, показва, обхвата на епиглотичния оток²⁹¹ визуализира се силно **зачервен, оточен, изпълнен с кръв епиглотис и заобикалящите го структури**. При оптично изследване не бива да се забравя, че с преминаване на оптиката през стеснения лумен на ларинкса може да се провокира пълно запушване и асфиксия^{292 293 294}

Ролята на кортикостероидите е да намалят обема на отока и по възможност да ограничат необходимостта от интубация²⁹⁵. На практика те овладяват леките случаи, пре които доминира алергичната компонентта на възпалително-алергичния оток. Във всички останали случаи стабилизират пациентта и дават «сигурност» на оператора по време на интубацията или трахеотомията

Извод:

Повечето автори приемат при силна обструкция – интубация или трахеотомия, а при леките форми - засилен мониторинг и индивидуален медицински пост. Този подход намалява интервенираните пациенти с около 35 %^{296 297 298 299}

По наше мнение възрастните пациенти с диагноза епиглотит/ супраглотит изискват «остро – спешно» лечение, като се позоваваме на:

- Бързо прогресираща болка в шията/ спонтано и палпаторно/
- Левкоцитоза с олевяване
- Дисфагия с одинфагия
- Инспираторен задух
- Акроцианоза, бледост до изявена цианоза
- Тахикардията се разглежда като ранен индикатор за проблем в дихателните пътища с хипоксемия и риск за живота³⁰⁰

Ние приемаме поведението на фридман и сътрудници³⁰¹ - поетапна система на поведение:

- Етап - 1. дихателна честота по-малко от 20 вдишвания за минута и липса на респираторен дистрес -тези пациенти се третират консервативно и при индивидуален пост в интензивно отделение. поведение - кислородо-, кортикотерапия и наблюдение
- Етап – 2 дихателна честота над 20 вдишвания за минута -предприемаме интубация, трахеотомия
- Етап –3 и 4 дихателна честота по-голяма от 30 вдишвания за минута с умерен до тежък респираторен дистрес при $PCO_2 > 45 \text{ mm hg}$ с цианоза. тези етапи изискват незабавна интервенция на дихателните пътища - неотложна коникотомия спешна коникотомия

АБСЦЕС НА ЛАРИНКСА/ABSCESSUS LARYNGIS/

Дефиниция:

Остро възпаление на ларинкс включващо всички ларингеални структури,причинено от гноеродна микрофлора.

Причинители:

Както при епиглотитите^{302 303 304 305}. Винаги се касае за полимикробна инвазия и не може да се изолира един причинител^{306 307 308}. При леките случаи у възрастни с епиглотит някои автори съобщават за изолирани вирусни причинители/ Шапиро 1988 г. /³⁰⁹ Анжело и сътрудници със сигурност изолират herpes simplex virus. 1990г³¹⁰.

При абсцесите вирусите имат значение като първичен, подготвящ терен за суперпонираната бактериална инфекция

Клинично:

Клиничното развитие на един супраглотит може да достигне до абсцес, развива се възпалителна кухина с гноен ексудат, която може да се дренира спонтанно, но ако инфекцията пълзи инфилтрира и разслоява тъканите на ларинкса и съседните шийни органи клинически се проявява флегмон/ **PHLEGMONA COLI, LARYNGIS**/ Флегмонът пълзи към медиастинума и има лоша прогноза. Тук инфекцията е смесена и се подозират анаеробни причинители³¹¹

Martin J. Carey предлагат таблица на микробните причинители на супраглотита:

- Haemophilus influenzae
- Haemophilus parainfluenzae
- Streptococcus pyogenes/Str. milleri, Str. Viridans/
- Staphylococcus aureus
- Pneumococcus
- Escherichia coli
- Bacteroides melanogenicus
- Klebsiella pneumoniae
- Neisseria
- Pasteurella
- Branhamella catarrhalis, както и
 - Aspergillus
 - Candida albicans
 - Herpes simplex

Няма специфичен причинител и най-често се касае за смесена флора

А. АЛГОРИТЪМ при ОПЛ

- Абсцесът на ларинкса се развива най-често след:
 - Епиглотит у възрастните
 - Травми/ **супурирал хематом**/
 - Диагностично-терапевтични процедури на ларинкса и хипофаринкса, корена на езика
 - Екстракция на чуждо тяло при деца

- По съседство при долен перитонзиларен абсцес, парафарингиален абсцес, ангина на Людовик

КЛИНИЧНО

- остро или подостро начало
- висока температура
- дисфагия с одинова дисфагия с усещане за чуждо тяло в гърлото
- дисфония
- обилна саливация
- инспираторен задух/стридор, тираж/
- белези на асфиксия

Състоянието изисква спешна хоспитализация

В. АЛГОРИТЪМ при ОТОРИНОЛАРИНГОЛОГА

- Всички мероприятия изброени при епиглотита при деца и възрастни се повтарят в шокова зала с готовност за интубация . Поради голямата обструкция не рядко се налага трахеотомия или коникотомия
- Предилекционни места за развитие са лингвалната повърхност на епиглотиса, ариеноидната област и ариепиглотичните гънки
- Образна диагностика
 - латералната ренгенография показва разширен ларингеален вестибулум в сравнение подлежащия четвърти шиен прешлен/ с-м на Незмак/, намаляване на велекуларното пространство/с-м на Иадранко/
 - КТ или ЯМР са в полза особено когато се проследява клиничното развитие на супраглотита към абсцес Показва се удебелен, силно увеличен/оточен/ епиглотис със заличаване на преепиглотичните мазнини и тъканите в съседство^{312 313}

Обективно

С индиректна ларингоскопия се установява епиглотис, като колбас с гладка повърхност и червен цвят, оток на съседните участъци На мястото на най - голямото изпъкване се вижда белезникаво петно/ зоната на спонтанен пробив или инцизия/ Проходимостта и подвижността на ларинкса е засегната в различна степен.

Лечението

- Инцизия и аспирация на абсцеса по възможност под обща анестезия за да се предотвърти аспирацията на кръв и гной . Понякога инцизията се предхожда от трахеотомия за адекватна интубация.

- Високи дози антибиотици

Прогноза - добра, рядко при увреден терен медиастинит и смърт

ВЪЗПАЛИТЕЛНИ ОТОЦИ ПО СЪСЕДСТВО

ФЛЕГМОН НА ПОДА НА УСТНАТА КУХИНА/ANGINA LUDOVICI/

Флегмонът на пода на устната кухина най-често започва като подутина ангажираща една или две анатомични ложи

Анатомия

Латерална ложа/чифтна изградена от пространството заключено от една страна от m. hyoglossus и от друга m genioglossus, m constrictor pharynges med., m styloglossus и медиална - между mm genioglossi

Възпалението се предизвиква от смесена, не рядко **анаеробна** трудно доказуема инфекция обикновено на увреден терен при имunosупресирани болни диабетици и др. Има бърз не рядко фудрояnten ход и съмнителна прогноза.

Инфекцията обхваща и се разпространява над и под mm myohyoidei, които се сливат медиално образуват в garhe mylohyoideum, което всъщност е пода на устната кухина

А. АЛГОРИТЪМ при ОПЛ:

Необходимост от занание за обективното демонстриране на заболяването с:

- Местни симптоми:

- Голям субментален оток, които външно наподобява на гуша
- Субментално кожата е опъната и лъскава, силно болезнена
- Шията е с ограничена до невъзможна подвижност
- Невъзможно е да се опипа ръбът на мандибилата. Появява се trismus
- Устата е отворена
- Езикът повдигнат, не се побира в устната кухина и се подава между зъбите. Когато може да се огледа езикът е оточен, покрит с налепи
- Сублингвалните гънки/ могат да се видят в началото на заболяването и при по-леките форми/ са силно оточни и болезнени нагънати и създават илюзията за «втори» език
- Устната лигавица с налепи

- Foetor ex ore
 - Хиперсаливация със засъхване на слюнка и секрети/води до дехидратация
 - Колатерален оток към устните, орофаринкса, хипофаринкса и ларинкса/диспнея от инспираторен тип/
 - Лимфи възли увеличени и болезнени
- **Общи симптоми** - тежко, болният е неспокоен, уплашен покрит със студена пот
- Дишане - учестено/тахипнея/ с инспираторен задух
 - Дисфагия до афагия
 - Говор отначало rhinolalia clausa, следвна от дисфония неясен говор до афония
 - Висока температура
 - Тахикардия
 - Ускорен, мек пулс до 120 уд/ мин
 - Кожа - бледа на лицето подпухнала, акроцианоза
 - Видими лигавици бледи, ливидни до цианотични

Горното, макар и недостатъчно описание, говори за тежко, животозастрашаващо състояние изискващо незабавна спешна хоспитализация и лечение

В. АЛГОРИТЪМ при ОТОРИНОЛАРИНГОЛОГА

ANGINA LUDOVICI - гнилостно-некротичен флегмон на пода на устната кухина започва като възпалителен инфилтрат и пропълзва към тъканите, инфилтрира ги и некротизира,, пенетрира в субменталното пространство. Инфилтратът пълзи към над хиоидните участъци и се опипва **плътен като дъска без флукуация**. С развитие на инфекцията некротизират цели участъци от меките тъкани. На места в инфилтратата може да настъпи **размекване и спонтанно фистуларизиране** най-често подезично. Отделя се оскъдно количество **ексудат с мръснокафяв цвят и отвратителна гнилосна миризма**.

Развитието на заболяването е бързо понякога фудроянтно с лоша прогноза особено при хора с болести на обмяната, имуносупресирани болни, страдащи от кръвни и други заболявания/СПИН/. Некротичните участъци получават спонтанен гнилостен разпад и имат ужасна миризма поради смесена, предимно анаеробна инфекция

Обективно

Болният се настанява в интензивно отделение с клиничната картина на **сепсис**/тежко общо състояние, явления на ССН, висока температура, помътнено съзнание до кома.

Прогнозата при адекватно лечение и имуностабилен пациент е добра

Смъртта е около 60 % от заболелите при доантиботичната ера, настъпва към началото на втората седмица.

Ангината на Людовик колаболира с **ФЛЕГМОНА НА ЕЗИКА/PHLEGMONA LINGVAE/** Процесът започва от субменталните лимфни възли или от рехавата съединителна тъкан между двата mm. genioglossi или между m. genioglossus и m. hyoglossus

Коренът на езика се обхваща от твърд болезнен инфилтрат, който бързо ангажира рахавата съединителна тъкан и

Клинично

Изразява се с **trismus, нетърпима болка, афония.**

Възпалителният оток бързо ангажира предепиглотичните и ларингеалните структури/ инспираторен задух/, както и корпусът на езика. Езикът е силно болезнен и излиза от устната кухина, зъбите са отпечатани върху него. Бледи, ливидни лигавици със засъхнал секре и лош дъх

Проявата на това тежко заболяване някои автори квалифицират като усложнение при диагностично-терапевтични процедури или супурирани стари чужди тела

Лечение

На фона на комбинация от широкоспектърни антибиотици и стабини жизнени показатели, болният се трахеотомира и въвежда в обща анестезия; правят се инцизии с дренаж.

При локализация на корена на езика инцизията е по медиалната линия между ментума и хиоидната кост, по близо до нея. Когато остро се премине кожата и m. Platysma се достига до гарния ръб на os hyoideus, следва тъп достъп до корена на езика (до попадане на гнойна колекция).

2. НЕВЪЗПАЛИТЕЛНИ ОТОЦ НА ЛАРИНКСА

2. 1. ОТОК НА КВИНКЕ/ОЕДЕМА QUINKE-1882/

Дефиниция

Алергично заболяване, израз на абнормна реакция на организма към външно дразнене. IgE медирана реакция антиген/антитяло комплекс, проявена с оток на тъкани и органи. Рядко, отокът се локализира в участъка на ГДП -обект на спешна оториноларингологична помощ

А. АЛГОРИТЪМ при ОПЛ

Провокиращи фактори/от анамнезата/

- Екзогенни:
 - лекарствени средства,
 - храни богати на белтъчини
 - физикални/рязък температурен дисбаланс/

- химично активни средства от бита и професията
- психогенни
- стрес
- Ендогенни
 - паразитози
 - болести на обмяната
 - ендокринна дисфункция
 - автоимунни заболявания
 - болеси свързани с загуба на белтък

Анамнестично болните имат един и повече пристъпи от ранното детство и винаги са свързани с контакт с провокиращия фактор/ храни, лекарства и др/

Клиника:

- Уртики на едно или повече места по тялото, сърбеж, обща напрегнатост. При отоци в областта на лицето или поява на симптоми с ларингеална характеристика болният се хоспитализира като се транспортира с реаномобил.

В. АЛГОРИТЪМ при ОТОРИНОЛАРИНГОЛОГА

Заболяването представлява интерес на спешния УНГ лекар дотолкова, че да овладее инспираторната криза, да отдиференцира алергичния оток от наследствения ангионевротичен оток. Двете заболявания се уточняват и лекуват в специализирани заведения по алергология

- Болният се настанява в шокова зала
- Два венозни пътя и апликация на кортикостероид
- Кислородна маска с овлажен студен обогатен с кислород въздух
- Адреналин/ епинефрин 1/1000 в маската

Обикновено състоянието бързо се овладява. Характерно за това заболяване е, че има рецидивиращ характер.

3. НАСЛЕДСТВЕН АНГИО-НЕВРОТИЧЕН ОТОК/ OEDEMA ANGIONEUROTICA HEREDITARIA/

Дефиниция

Заболяването е фамилно, предава се в наследство по автозомно доминантен път и е израз на количествен/намален или липстващ/ или качествен/съществуващ но неактивен/ дефицит на C-1 естеразния инхибитор на, креатинин – кининовата ситема на комплемента и

фибринолитичната система. Това води до повишен биологичен ефект на брадикинина. Той е **отговорен за повишаване на пропускливостта/пермеабилитета/ на съдовете с клинична изява ОТОК по цялото тяло и органи, При ларингеална локализация са обект на спешния оториноларинголог.**

Ангиоедемът е придобит/ при системни заболявания, като лимфоми или такива с изграждане на автоантитела срещу C-1 инхибитора - Lupus erythematoses, crioglobulinemia, cytokyn-release syndrome/ и вроден

- първи тип – биохимичното изследване показва намален синтез на C-1 инхибитора
- втори тип – синтезирания инхибитор е нормален, но е неактивен

C-1 инхибитора регулира Мутацията тук засяга екзон №8 при нуклеотидното кодиране на аминокиселините и активната част на протеина дава дефект. Описани са и други различни генетични мутации.

C-1 инхибитора действа като регелатор на няколко ИНФЛАМАТОРНИ пътя:

1. - C-1 класически пътя на комплемента, който е единствения инхибитор на C-1r и C-2s, проявени с липса или недостатък на C-4 и C-2 компоненти на комплементта Недостъгът на C-1 довежда до свърхреакция и консумация на тези елементи, и липсата им в плазмата³¹⁴
2. - C-1 по контактен път регулира коагулационния фактор XII/Hagerman factor/ и каликреина, които контролира продукцията на на брадикинин и провокира отоци^{315 316}
3. - C-1 действа върху кръвосисирването и фибринолизата/фактор X1 и тромбин/, като ги инхибира. C-1 се свързва с някои екстрацелуларни матриксни компоненти/фактор Н с Е и Р – селективни на клетките от ендотелиума директно към ендотоксин^{317 318}

А. АЛГОРИТЪМ при ОПЛ

Честота 50 на 100 000 от всички етнически групи, много от ОПЛ не познават диагнзата^{319 320}

- Отоците рядко се проявяват преди две годишната възраст, по-често са в юношеството - средно между 8 и 15 годишна възраст³²¹
- Отоците се появяват различно от няколко отока на седмица до един за цяла година/средна честота 45,3 дни³²²
- Провокиращи фактори са физически и психически стрес, лечение с АСЕ – инхибитори, лечение с естрогени.

АСЕ – инхибиторите директно не засилват оточните атаки, а увеличават базовото ниво на концентрация на локалния bradykinin³²³. Различни фактори свързани с околната среда, травми, хормонална вариабилност, полиморфизъм на провокативните ситуации^{324 325 326 327}

Характеристика на отока

- епизодични асиметрични подутини засягащи краиниците, гениталиите, лицето и подутини в гастроинтестиналния тракт^{328 329} проявени със слаб гастроинтестинален дискомфорт, гадене и прогресия към силна болка до имитация на остър корем, могат да доведат до излишна оперативна намеса. Оплакванията спонтанно отшумяват на следващия ден^{330 331}
- оралните подутини са редки и могат да бъдат бавно прогресиращи или със светкавична прогресия да доведат до ларингеална обструкция и смърт за по-малко от 20 минути³³²

Agostoni A, Cicardi M. 1992 изследват 235 пациенти с клинично проявление както следва периферни отоци - 46 %, гастроинтестинална симптоматика -33%, орална -6 %. При 30 % от анкетираните съобщават за смърт в семействата си

Болката при отока не е задължителен симптом има я при абдоминалното проявление

Пациентите с ангионевротичен едем имат забавяне в диагнозата средно от 10 години от проявата на първите пристъпи до диагнозата. Това са:

- оточни състояния неповлияващи се от кортикостероиди, именно тук при млади, недиагностицирани пациенти се наблюдава по-висока смъртност^{333 334}
- Първият епизод може да бъде фатален³³⁵
- При чести атаки, появяващи се повече от веднъж месечно, трябва да алармира ОПЛ, алерголога и оториноларинголога за изготвяне на индивидуален терапевтичен план^{336 337}
- Изследване в междупристъпните периоди подобрява диагностиката и прогнозата на пациента. 85 % от тях имат ниска концентрация на С-1 протеина/ при тип 1 – наследствена липса/, а 15 % нормална или висока концентрация на функционално неактивен С-1 инхибитор -/тип 2/. Измерването се извършва по препоръка на ОПЛ в специализирани лаборатории по два метода: хроматогенетичен тест и ELISA. Рутинните кръвни изследвания са нормални

Поддържащо амбулаторно лечение с:

- **Андрогени** метил тестостерон, Danazol 200 мг/дн. ; Stanozolol - 2 мг/ дневна доза - неподходящи при деца поради повлияване на растежа
- **Фибринолитици** са подходящи за млади хора с умерени по сила атаки, и при деца - Tranexamic acid, Aminocaproic acid^{338 339}
- **С-1 - Cinryze/ или Verinert –P/** е лицензиран за профилактика в САЩ 1000 Е/ два пъти седмично за 12 последователни седици

Подготовка за планови операции и стоматологични инвазивни действия, поради това че локалната травма увеличава рискът от провокиране на заболяването. **При неподготвен за интервенцията болен отокът се появява в първите 4 до 48 часа след операцията**^{340 341}.

Ивод:

Нашият опит показва, че вливания на прясно замразена плазма съдържаща С-1 инхибитор в три последователни дни преди интервенцията профилактира пристъпа. При тежки и продължителни интервенции вливанията продължават и след операцията

Световният опит показва, че профилактиката е най-добра когато пациента се обучава, самообучава и самоадминистрира³⁴². Изграждат се малки групи пациенти желаещи интравенозно приложение на С-1 инхибитори.

Icatibant acetate/ memjroek/. синтетичен пептиден блокер на bradykinin – 2 рецептора/ През 2011 г. е лицензиран за самотерапия Подходящ за периферни отоци

Извлечени от плазмата С-1 инхибитори се използват с доказана ефективност при доза 50 Е/кг.
343 344 345

В. АЛГОРИТЪМ при ОТОРИНОЛАРИНГОЛОГА

Болните с ангионевротичен оток в България поради ниско интелектуално ниво и лоша здравеопазваща система често се хоспитализират:

- **Планово** - подготовка за оперативна интервенция или стоматологични процедури и
- **По спешност** с орален оток, който се наблюдава от индивидуален пост с готовност за трахеотомия

Консервативно лечение с

- Прясно замразена плазма
- Плазмени продукти/ cinryze r. r berinert -P/
- Bradykinin рецептори и kallikrein антагонисти с рекомбиниращ С-1 инхибитор

Лечението се осъществява в хода на пристъпа като се следи заболяването да не се прояви с дихателна недостатъчност от инспираторен тип. Понякога пациентите се оплакват от абдоминални и ларингеални атаки, които бързо прогресират като времето между появата на ларингеалната симптоматика и леталния изход е по-малко от 20 минути³⁴⁶

	Оток на Quinke	Херeditарен ангеоневрологичен оток
Време на клинична изява	в зряла възраст	в детство
Фамилност	повече от един човек	атозомно, доминантно
Отоци	проявени внезапно с уртики, болка и сърбеж	тестоват оток, без болка и сърбеж
Локализация	лице, тяло	предимно лицето, горната част на торса, крайниците
Засягане на горните дихателни пътища	засяга и ГДП	ГДП – над 6%
Повлияване от кортикостероиди	бързо повлияване	не се повлиява
Лечение	кортикостероиди	прясна плазма, С-1 концентрат, Beriner
Противоалергични	H1-блокери	безсмислено лечение с H1-блокери
Оперативно лечение	не се налага (само по изключение)	животоспасяваща коникотомия или трахеотомия

Таблица18. Диференциална диагноза между оток на Quinke^{347 348 349 350} и Наследствен ангеоневрологичн оток

Извод

Прогресът в лечението на ангионевротичния оток се дължи на добрата поддържаща терапия и самотерапия. Ранното медикаментозно третиране на пристъпите подобряват качеството на живот на пациентите, намалява нуждата от спешна хирургична намеса

Болен с ангеоневротичен синдром се хоспитализира по спешност. Прилага се адекватно консервативно лечение с готовност за конико- и трахеотомия при застрашаващ/проявен инспираторен заух Коникотомията е свръхспешна оперативна интервенция като се прави от медицински и немедицински лица. Трахеотомията се извършва единствено от лекар-специалист. И двете интервенции са животоспасяващи, особено при фудроянтно проявена обструкция на ГДП^{351 352}.

4. НАРАНЯВАНИЯ НА ЛАРИНКСА/TRAUMA LARYNGIS/

Непроникващи травматични агенти

Ларинксът е защитен от външни въздействия чисто анатомично:

- Напред - долната челюст и горната торакална апертура
- Назад – цервикалните шиини прешлени с техните предвертебрални мускули
- В страни – масивна шиина мускулатура

Мирновременни причини за ларингеални травми/ Holinger et Jonson - 1959 г. / са:

- Пътно-транспортни произшествия/ПТП/
- Производствени аварии
- Спортен травматизъм
- Опити за убиства и самоубиства

Според вида и начина на травмата се разделя по/ Herbertold – 1945/:

- Външна ларингеална травма:
 - o Затворена/тъпа/
 - o Отворена/остра/
- Вътрешна ларингеална травма
 - o Механична/ от интубация, ендоскопия, сондиране, коникотомия, чуждо тяло/
 - o Термична/изгаряне от пари и течности, газове, лазер и лъчетерапия/
 - o Химична – изгаряния от киселини и основи

4. 1. СЪТРЕСЕНИЕ НА ЛАРИНКСА/ COMMOTIO LARYNIS/

Тъпа внезапна травма, причинена от „саблен“, „камшичен“ удар, предизвикващ загуба на съзнание, бързо развиваща се инспираторна дихателна недостатъчност от травматичния оток на ларингеалните структури. Отключват се вагални защитни механизми, контролирани от п. Vagus чрез стоп на сърдечната дейност и ларингеален спазъм и/или компресия на магистрални съдове/ каротис симптом/.

Клиниката се владее от състоянието на **ШОК** в пълно, рядко замъглено съзнание учестен пулс, студена пот, инспираторен задух, тахипнея, силна болка

4. 2. КОНТУЗИЯ НА ЛАРИНКСА/CONTUSIO LARYNGIS/

Горните прояви са по-силно изразени, обективно винаги се визуализират хематоми, а клинично доминира усилваща се постоянна болка с ирадиация към ушите, кашлица и недостиг на въздух

4. 3. СЧУПВАНЕ НА ЛАРИНКСА/ FRACTURA LARYNGIS/

Счупване на cartilagineae thyroidea et cricoidea се получава при фронтален удар, когато ларинкса попада на пътя на настъпващата травма и задстоящите цервикални прешлени . Винаги се установява луксирание на ставите на аритеноидите и руптура с хематом на гласните гънки. Разкъсаната ларингеална мукоза се проявява с емфизем

Клинично

Хеморагия към долните дихателни пътища, субкутанен прогресиращ шиен емфизем, болка ирадираща към ушите, дисфония до афония и инспираторен задух, непродуктивна кашлица, хемоптоез.

Смъртността е свързана с движението на въздуха в кухинните органи. Въздушната тампонада на перикарда води до внезапна смърт, независимо какво е било общото състояние на болния до този момент.

Обективно:

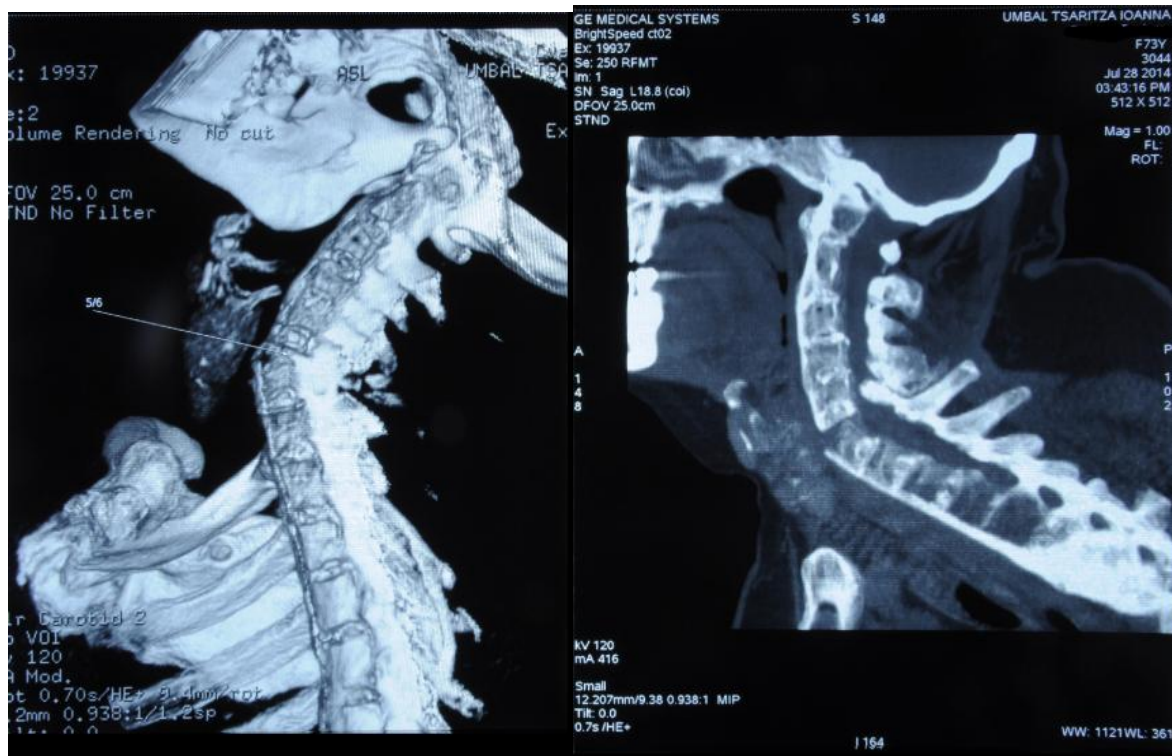Болезнени крепитации с последващо втвърдяване на шийния регион и невъзможност за изследване на болния/ образната диагностика следва животоспасяващата трахеотомия/. Ларингоскопията/ когато е възможна/ установява зацапване с кръв, хематом с различна локализация, скъсен предно-заднен диаметър на ларингеалния просвет

4. 4. КОМБИНИРАНО СЧУПВАНЕ НА ЛАРИНКСА И ПОДЕЗИЧНАТА КОСТ/ FRACTURE LARYNGIS ET OSSIS HYOIDEI/

Счупването на хьоидната кост е срединно или към големите рога.

Описаната клинична картина се обогатява с бързо настъпващ хематом във валекулите и тежък диспноичен синдром, изискващ нередко коникотомия, трахеотомия

4. 5. КОМБИНИРАНА ТРАВМА НА ЛАРИНКСА, ХИОИДНАТА КОСТ И ШИЙНИЯ ОТДЕЛ НА ТРАХЕЯТА/ TRAUMA COLLI COMPLICATA LARYNGIS, OSSIS HYOIDEI ET REGIONIS CERVICALIS TRACHEAE/



Фигура 21 Счупване на шийния отдел на гръбначния стълб (С 5-6) с травма на ларинкса по съседство – собствен случай Чалъков, И., Конов, Д..

4. 5. 1. ОБЕСВАНЕ, УДУШВАНЕ/STRANGULATIO/

Притискащото въже прорязва мембрана *membrana hyothyroidea* и повдига основата на езика и пода на устната кухина към базата на черепа. Те притискат мекото небце нагоре и назад и напълно изолират орофаринкса от въздушната струя и довеждат до остро задушаване.

При удушването действа същия механизъм но тук се влячва шокогения рефлекс на *n. Vagus* и компресията на магистралните съдове/ *a. carotis syndrom*/

4. 5. 2. РАЗКЪСВАНЕ НА ТРАХЕЯТА/ LACERRATIO TRACHEAE/

Разкъсването/ порядко размачкването/ на трахеята става по механизма на травмата на ларинкса. Разкъсването обикновено настъпва между трахеалните прешлени и в хоризонтална посока, най-често при съчленяването ларинкс-трахея/рязка дорзална хиперфлексия при ПТП/. При тези травми нередко се запазва функцията на *nn recurentes*³⁵³

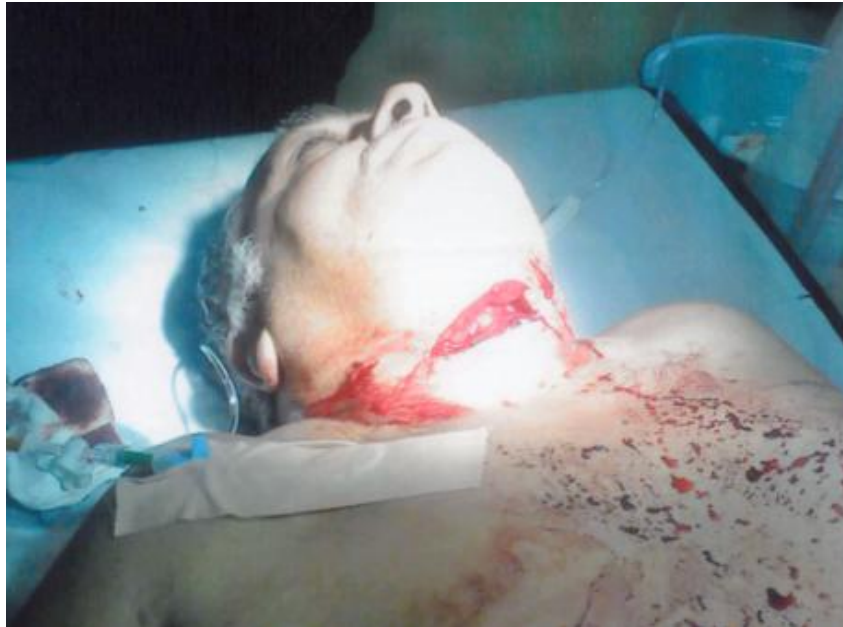4. 5. 3. ПРОБОДНИ РАНИ ОТ НОЖ И ДРУГИ ОСТРИ ПРЕДМЕТИ В ОБЛАСТТА НА ЛАРИНКСА/ VULNERA PENETRANS IN REGIONIS LARYNGIS/

Причините са убиства, самоубиства, катастрофи и производствени аварии. Най-често се срязва *membrana hyothyroidea* или *conus elasticus* с което клинически се оформя ларинготомия.

Опасността за живота идва от това дали и колко голям кръвоносен съд е засегнат и от възможността да аспирират кръв към долните дихателни пътища.

При пробождащите рани пробивът на на тръбест орган/фаринкс, ларинкс/ се проявява с **емфизем**, а скарифицирани съдове клинически се изявяват с **нарастващ хематом**

Клиниката на огнестрелните рани най-често се владее от хеморагичен шок и респираторна инсуфициенция



Фигура 22 Клиничен случай на разкъсно-порезна рана на ларинкса. Собствен случай Конов Д., Попов Т.

4. 5. 4. НАРАНЯВАНИЯ НА ЛАРИНКСА И ТРАХЕЯТА ОТ ГОРЕЩИ ГАЗОВЕ, ТЕЧНОСТИ И КАУСТИЧНИ СРЕДСТВА

При аспирация на горещи пари, течности патологичните промени са от некротичен тип и обхващат предимно повърхностния лигавичен слой на ларинкса и фаринкса

Киселините предизвикват коагулационна, а **основите** коликвационна некроза като увреждат тъканите в дълбочина

Клиниката се владее от термичния шок с остра загуба на течности/хиповолемия/ и тежък електролитен дисбаланс

5. ЧУЖДИ ТЕЛА В ЛАРИНКСА/CORPUS ALIENUM LARYNGIS/

Дефиниция - остра дихателна недостатъчност от инспираторен тип, пряко заплашваща живота на пациента, която ако не се овладее в рамките на няколко минути може да завърши със смърт.

Клиника - определя се от големината, вида и разположението на чуждото тяло в ларингеалната кутия или в съседство

В медицинската практика няма по-драматично и по-спешно състояние.

А. АЛГОРИТЪМ при ОПЛ

- от анамнезата винаги има остър драматичен момент . Това са малки деца повреме на игра или хранене, следва задавяне, тежък кашличен пристъп и поява на стържещо дишане/ stridor/
- диагнозата се чува зад вратата на кабинета и поведението се определя от състоянието на пациента. Не винаги може да бъде транспортиран до специализирано място и **единственото решение е коникотомия и/или трахеотомия .**

Юридически, със знанието на пациента ако е пълнолетен, а за малките деца със знанието на родителите срещу подпис, да се отбележи че състоянието може да доведе до смърт.

Извод:

Бездействието е неоправдано както и прекаленото самочувствие. Целта е да се осигури нормален въздушен поток към ДДП. Пациента се транспортира с реаномобил и придружител

В. АЛГОРИТЪМ при ОТОРИНОЛАРИНГОЛОГА

Клиниката е проява на остра инспираторна недостатъчност и нейните белези

- Стридор
- Тираж/ югуларен, междукостален и епигастрален/
- Асфиксия - цианозата започва като акроцианоза/ организма изключва терминалната съдова система/.
- Акроцианозата при децата може да не се отчете, но се демонстрира бледост около устата и хлътване на орбитите.
- Стрес, страх, студена пот, болки в гърдите и цялото тяло, спазъм на крайниците, световъртеж и липса на спомен за тази ситуация

Извод:

Единственото решение е коникотомия със съгласието на болния и близките му

Едновременно с хирурга действат и призования персонал от анестезиолог – реаниматор, интернист – кардиолог, педиатър, лаборатория Два венозни пътя, маска с овлажен въздух обогатен с кислород и диспергиране на адреналин/1:1000/

Локална анестезия е желателна, но много често болният е в безсъзнателно състояние . Израз на асфиксията е генерализираната цианоза, повърхностно дишане – хиповентилация

Пациентът издиша CO₂ много по – бързо отколкото се произвежда в организма Организмът се защитава като прави периферен ангиоспазъм/акроцианоза/. Спазъм настъпва и на мозъчните съдове . Това е стимул за производство на още повече CO₂. Кръвният pH се повишава -

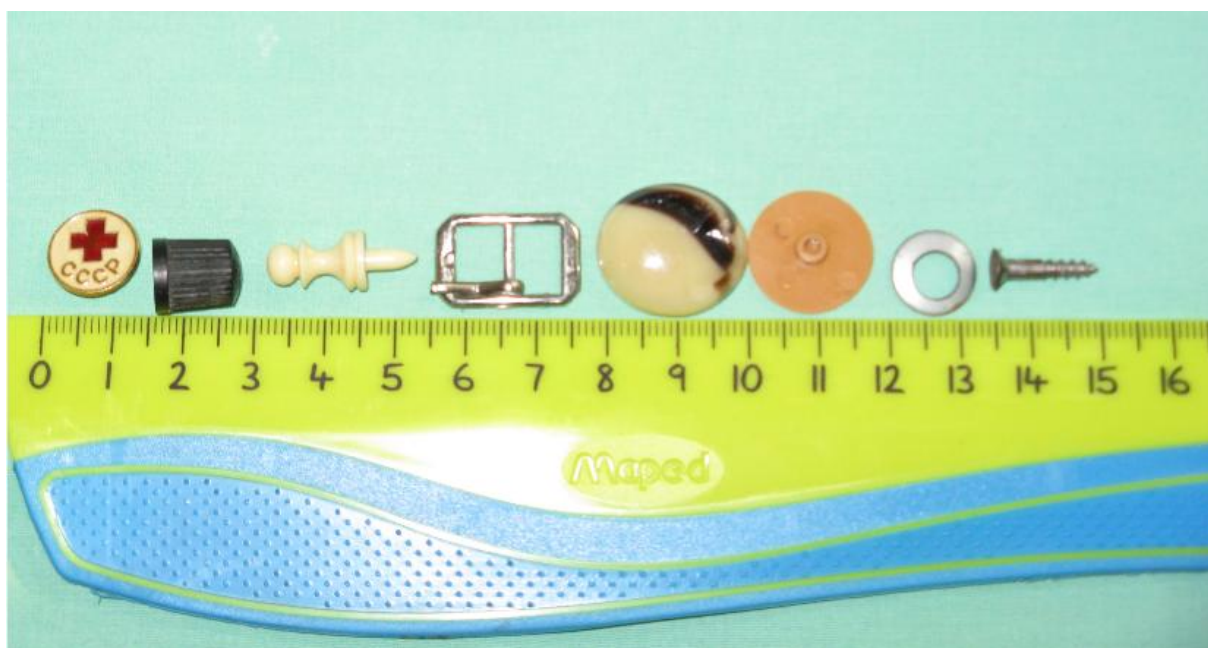алкалоза. Хемоглобинът не изпълнява най-важната си функция да пренася кислород и тъканите стават функционално непълноценни. Изключва се дихателната –респираторна функция на организма/хиповентилация до пълното спиране на дишането/. При този патологичен кръг се натрупва CO₂, повшава се концентрацията на H⁺, рН се оптимизира Има стимул към дихателния център, но реално до тъканите не достига кислород

При двукратен опит за интубация се прави коникотомия с последваща долна трахеотомия/профилактика на стенозите/.

При острото отваряне на ларинкса/трахеята се получава **апноична пауза**, която е измамна и реанимационните мероприятия не трябва да спират . Болният се включва на командно дишане и мониторинг, корекция на алкално-киселинния дисбаланс, антибиотици и кортикостероиди

При някои състояния/ алкохолно опиянение/, когато острия инцидент се неглижира или премине незабелязано, чуждото тяло се инкорпорира в ларинкса или трахеята. Това обикновено са твърди, остри, режещи метални предмети/игли, пирони, рибени кости . . . / С течение на времето се явява възпалителен оток, клинично започва развитието на перихондрит и абсцес. При улцерирание на този участък се оформя грануляционна тъкан/ тип чуждо тяло/ с последваща cicатризация . Това изисква директна планова ларингоскопия

Острите наранявания на ларинкса се причиняват и от живи организми – насекоми ожилването от оси, пчели могат да доведат до остра инспираторна дихателна недостатъчност.



Фигура 23. Чужди тела в ларинкс и трахея - собствени случаи от практиката Цолов, Ц.

6. НАРАНЯВАНИЯ НА ЛАРИНКСА И ТРАХЕЯТА ПРИ ИНТУБАЦИЯ

Травмирането на на гръкляна по време на интубация се определя от:

- Голямата спешност

- Драматизмът на ситуацията
- Опитът и сръчността на анестезиолога
- Дирижирана продължителна вентилация

Нараняването става по време на въвеждане на тръбата, при което може да се десерозира мукозата или локалната компресия довежда до **ишемия на притиснатия участък** с последващо образуване на грануляционна тъкан и цикатрициална стеноза³⁵⁴.

Натискът, който оказва тръбата/ балонът/може да провокира **излив на плазма** от съседните ларинго-трахеални сруктури, суперпонирана инфекция е образуване на фибринозен налеп с оточен вал.

При оздравяването му последват хистологични стадии на организация и трансформация до образуване на неспецифична грануляционна тъкан – **интубационен гранулом**³⁵⁵

Травмите на ларинкса имат сходна клинична картина и винаги носят белег на животозастрашаващо състояние

Клинично

- остро начало
- инспираторен задух, стрдор, тираж, цианоза
- степен на асфиксия

Лечение

- описаните реанимационни действия (интубация, коникотомия, трахеотомия)

След овладяване на състоянието болните се настаняват в интензивно отделение до пълното им възстановяване

Деканюлацията се предприема след адекватен курс на антибиотично лечение или по преценка на оператора, рядко след директна фиброскопия

7. ОСТРА И ПОДОСТРА ОБСТРУКЦИЯ НА ГОРНИТЕ ДИХАТЕЛНИ ПЪТИЩА, ПРИ БОЛНИ С РАК НА ЛАРИНКСА

Туморите на ларинкса причиняват инспираторен задух. В началното си развитие задухът е при физическо усилие, а с напредване на тумора и при покой. Незначителен външен фактор/физическо усилие, вирусна инфекция, медицинско изследване/ може да го извади от биологичният му покой и да предизвика спешно състояние на остра асфиксия, дори смърт.

Патрик Брадли/ 1997 г. / твърди, че лечението на пациент с **ПРЕДСТОЯЩА ОБСТРУКЦИЯ** на ГДП от злокачествен ларингеален тумор е рядък клиничен проблем. Ако това твърдение важи за Великобритания нашият опит показва, че седмично в клиниката се трахеотомира поне един спешен пациент от напреднал тумор на ларинкса и ГДП.

Тези пациенти трябва **да бъдат оценени по риск за провокиране на остра обструкция** при диагностициране на заболяването

Методи, с които контролираме дихателната функция при това заболяване са:

- трахеотомия/рядко коникотомия/
- неотложна ларингектомия с експресно доказване на заболяването чрез замразен хистологичен препарат
- контролирана трахеална интубация с намаляване обема на тумора остро или с CO₂ – лазер микрохирургия

Намаляването на туморният обем позволява спешността на ситуацията да бъде стабилизирана и окончателното лечение на пациента да бъде съобразено с хистологичната картина на тумора, като уважим неговия избор на лечение³⁵⁶.

Извод:

При тази ситуация шансът за последваща обструкция на ГДП – ларинкс може да бъде контролирана в кратък срок до поставяне на патологичната диагноза.

Трахеотомията е избегната, но заплахата за живота, смърт от остра обструкция остава тази ситуация ние наричаме отложена спешност.

Т. Форс създаде **работна дефиниция** за проблемни дихателни пътища, а именно „клинична ситуация, при която традиционно обучен персонал изпитва трудност за вентилация на болен с ларингеална обструкция³⁵⁷. От болния се иска бързо разбиране и осъзнаване на проблема и приемане или отхвърляне на предложеното му радикално лечение.

Етапи на дихателна обструкция:

- **1 ЕТАП** - няма субективни и обективни признаци за дихателна инсуфициенция от инспираторен тип
- **2 ЕТАП** – инспираторен задух при физическо усилие
- **3 ЕТАП** – умерен задух при покой – изчаквателни мерки,, всички усилия са насочени за подържане на дишането до радикалното решение на проблема/трахеотомия или ларингектомия/. В съображение е апликация на високи дози кортикостероиди, мониторинг на пулс и кръвно налягане, изследване на АКР
- **4 ЕТАП** – **тежък инспираторен задух със всички белези на започваща асфиксия, при което подържаната полу-спешност в предхождащия етап се превръща в борба на живот и смърт**

Тази предтерапевтична характеристика се определя за рак на ларинкса в напреднал стадии, късно посетил специализирано заведение за диагностика и лечение

А. АЛГОРИТЪМ при ОПЛ

- „ пациент с дисфония продължаваща над три седмици изисква ларингоскопия от опитен оториноларинголог³⁵⁸

- поради лош белодробен дренаж и кръвохрак и кашлица/пушачи/, болните се набеждават и лекуват от пневмония, включително във фтизиатрични отделения
- прорастване предларингеално³⁵⁹.
- едва инспираторния задух проявен със стридор и тираж алармират за спешна хоспитализация

В. АЛГОРИТЪМ при ОТОРИНОЛАРИНГОЛОГА

Дилемата при лечение на обтурирани/или очаквана обтурация/ дихателни пътища от рак на ларинкса е във връзка с по-нататъшната прогноза и лечение на заболяването, както и спазването на класическите принципи на онкологията

Трахеотомия/ TRACHEOTOMIA INF. ./ по неотложност под местна/обща анестезия се свързва с повишен риск за стома - рецидивите поради възможност по време на интервенцията да се премине през тумора и той да инвазира по съседство. Последващата възпалителна реакция води до увеличение на регионалните лимфни възли и затруднява оценката за метастазирание включително и с образна диагностика. Пристъпва се към ендоскопска биопсия за доказване на заболяването, времето до излизане на резултата е и време за размишление на болния дали да предприеме по –нататъчно оперативно лечение³⁶⁰. Болни, при които е извършена предоперативна трахеотомия с последваща ларингектомия, показват по висок риск от стома - рецидив от тези на които туморът е глотисен и субглотисен в сравнение със супраглотиса³⁶¹

Valuyot et al препоръча ниска долна трахеотомия за да се избегне навлизане в туморното поле, други хирурзи се застъпват за за трахеотомия през тумора, поради това че с последващата операция направената трахеотомия ще беде отстранена³⁶².

Извод:

Наше категорично мнение, че трахеотомията трябва да бъде максимално отдалечена от тумора а при последващата ларингектомия да се отстрани и самата трахеотомия с изграждане на ниска и широка дифинитивна трахеостома. Ние подържаме и мнението за спешна ларингектомия

СПЕШНА ЛАРИНГЕКТОМИЯ/LARYNGECTOMIA CITISIMA/

Зад това понятие се крие **тотална ларингектомия**, извършена в рамките до 24 часа от приемането на болен със инспираторна дихателна недостатъчност от подозирано но недиагностицирано злокачествено заболяване на ларинкса при възможност за реанимационно контролиране на настъпващата ларингеална обструкция преди нейното клинично проявление. Това свежда до минимум инплантацията на тумора, профилактика на стома-рецидивите^{363 364}. Оперативната интервенция стартира с микроскопски оглед и вземане на биопсия, долна трахеотомия и класическа ларингектомия.

Критиките тук попадат върху експресния метод на замразено хистопатологично изследване и шоковата информация за предстоящата операция на болния и близките му. Изисква се

информирано съгласие на пациента. Известно е, че пациент в респираторен дистрес по-често приемат предложената им операция, откоркото тези които са имали достатъчно време за размисъл³⁶⁵

Нотингам и Лестър обследвали 10 – годишен период/1980 г до 1990 г/ две групи с рак на ларинкса, лекувани със спешна ларингектомия³⁶⁶ и група с трахеотомия и след времева пауза, последваща ларингектомия³⁶⁷ Доказали, че пациентите със спешна ларингектомия нямат по – добра преживяемост/прогноза/ в сравнение другите.

	Спешна	Планова
Операция се провежда (считно от диагностиката)	<24 часа	3-28 дни след спешна трахеотомия
Следоперативна смъртност	0	0
Фистула	15%	0
Радиотерапия	15%	54%
Стома-рецидив	7. 50%	15%
24месечна преживяемост	47%	47%

Таблица19. Сравнение на спешната с плановата ларингектомия по Нотингам/Лестър

Авторите обсъждат 26 случая, при които 13 спешна и 13 случая на планова ларингектомия. Те декларираат, че пациенти, претърпяли спешна ларингектомия нямат предимство по отношение на преживяемостта в сравнение с тези, които претърпяват спешна трахеотомия с последваща окончателна дефинитивна планова ларингектомия. Считаме, че това изследване не е представително, но въпреки че не можем да го подкрепим с конкретна официална статистика, нашият емпиричен опит показва, че рикът от стома рецидив при планова ларингектомия след трахеотомия е значително по-висок.

МИКРО-ЛАРИНГО-ХИРУРГИЯ ПО КЛАИНЗАСЕР С РЕДУКЦИЯ НА ТУМОРА И ИЗБОР НА ПОСЛЕДВАЩО ЛЕЧЕНИЕ

Пациентът с потенциално, предстоящо запушване на дихателните пътища се счита за болен със злокачествено заболяване на ларинкса, независимо от това че няма патохистологична верификация на процеса. Това изисква биопсия с оротрахеална интубация и директна ларингоскопия. Приосъществената интубация туморът може частично да бъде изрязан или изпарен/ СО-2 лазер/, като се подсигурия временно проходимостта на дихателните пътища. При лазер – МЛХ –та намалява рискът от следоперативен оток, а хеморагия рядко се описва. Доказано е, че жизнеспособни туморни клетки не се разпространяват в процеса на изпарението³⁶⁸. Екстубацията трябва да е бавна и добре контролирана, при някои случаи трахеотомията е неизбежна, но болния трябва да бъде предупреден предоперативно.

Реканализацията на дихателната тръба е временна и винаги трябва да последва адекватно с желанието на пациента лечение . В Северна и Южна Америка, Азия и Южна Европа изборът на лечение е оперативно с или без следоперативна лъчетерапия. Канада и някои европейски страни дават превес на лъчетерапията.

Извод:

Пациенти с обструктивни дихателни пътища от рак на ларинкса трябва да бъдат преценени с директна ендоскопска техника. Туморът да се отстрани съобразно предпочитанията на пациента, метода и принципите на онкологичната хирургия, като се съблюдава правилото за стабилни и безопасни дихателни пътища

КОНИКОТОМИЯ (LARYNGOTOMIA CIRCUMFERENS) И АЛТЕРНАТИВИ:

Коникотомията/ разрез на membrana cricothyroidea/ е остър достъп до ендоларинкса в условия на крайна спешност за овладяване на дихателна недостатъчност от инспираторен тип. Болният е в асфиксия и тя е животоспасяваща интервенция.

В допълнителната помощ при тежки обструкции на дихателните пътища от оток, травми, тумори парамедици са коникотомирали 14% от всички нуждаещи се от интубации. В клинична обстановка коникотомииите са около 2,8%.^{369 370 371}. Не можем да дадем точна статистика по проблема.

Остро до дихателните пътища може да се достигне с помощта на широка игла/троакар с 12-14 мм по габарит на канюла през membrana cricothyroidea

- **канюла с ниско налягане** чрез периодично запушване на отвора на канюлата, като притока на кислород се контролира до 1,5 L/sec. ,
- **канюла** с вентилираща струя за **високо налягане**, въздушно-кислородна струя от 45-50 PSI

Последните не решават въпросът с издишаните газове и изискват индивидуален пост на обслужване.

Извод:

В нашата практика изборът коникотомия, трахеотомия се свързва със степента на спешност и опитът на оператора и анатомичните особености на пациента. При най-малка възможност и добре обучен екип безспорен избор е долната/субглотична/ трахеотомия

Правило при коникотомията е да се използва разрез по възможност по горния ръб на крикоидния хрущял/с оглед избягване на кървене/ Неудобството идва от това, че

- височината на membrana thyreoidea ограничава размера на поставената тръба
- извивката на тръбата се насочва и допира мембранозната част на трахеята и създава условие за гранулация и последваща стеноза

Ние застъпваме мнението в рамките на следващите 24 часа в планов порядък да се направи коректна долна трахеотомия, а когато се касае за малигнен процес и ратикална ларингектомия

Поставянето на **поливинилхлоридни тръби в дихателните пътища**, независимо колко са добри представляват чуждо тяло за организма и пречат на нормалната функция на трахеята като

- намаляват цилиарната активност и стимулират процесите на хроничното възпаление и метаплазия на епитела
- неефективна кашлица
- неефективен гълтателен акт
- нормални и патологично трахеални секрети се задържат по вътрешността на тръбата и възпрепятстват експираторния акт
- самата тръба изисква да бъде съобразена с лумена на трахеята и повърността и от двете страни/вътрешна и външна/ да е максимално гладка^{372, 373}.

При временните трахеотомии намаления капацитет на дихателните мускули, наложено от изкуствения дихателен път може да доведе до невъзможност за деканюлиране^{374, 375, 376}

Трахеотомията в сравнение с ларинготрахеалната интубация/назална или орална/ се счита за по физиологична, подобрява комфорта на пациентите с инспираторен задух, позволява по-добър тоалет на дихателните пътища и най-важното осигурява висока степен на проходимост на дихателните пътища

Трахеостомните тръби имат много важно въздействие върху дихателната физиология като намаляват съпротивлението при дишане и стимулират еластичното усилие за издишане в сравнение с ендотрахеалната интубация.

Извод:

Хирургията остава с дълбокото убеждение, че трахеален by-pass на обтурирани дихателни пътища са единствените животоспасяващи.

XII. НЕОСПОРИМО СПЕШНИ СЪСТОЯНИЯ

Чужди тела в спешната оториноларингология разглеждаме по локализация:

- Гастро-интестиналния тракт - орофаринкс, хипофаринкс, хранопровод
- Горни и долни дихателни пътища – нос и назофаринкс, ларинкс, трахея и бронхи
- Външния слухов проход

1. ЧУЖДИ ТЕЛА В ХРАНОПРОВОДА/ CORPUS ALLIENUM OESOPHAGI/

За чуждо тяло в хранопровода определяме, когато предмет попадне случайно или нормално и се задържи някъде по неговото протежение за известен период от време и определя специфична клиника. Те преминават през орофаринкса, хипофаринкса и езофагуса. В повечето случаи минават безвредно, но по някога може да се стигне до сериозни и живото застрашаващи усложнения.

Чуждите тела в хранопровода се смятат за по-малко опасни в сравнение с тези в дихателните пътища и въпреки това са отговорни за над 1500 смъртни случая годишно в САЩ³⁷⁷

Паул Дигой ги дели на четири групи:

- деца - са най-голяма група към 75-80 % от случаите. 10 % от тях са с ретрокрикоидна локализация или на входа на хранопровода и тогава се проявяват симптоми като стридор, залпова, немотивирана кашлица Възрастовата група тук е от 18 до 48 месеца³⁷⁸
- пациенти с психични отклонения/ и затворници/ при тях най-често се откриват чужди тела с неустановен по време престои
- пациенти с езофагиални вродени или придобити заболявания
- възрастни

Децата и възрастните проявява различни симптоми

При децата до 35 % дават неясна симптоматика^{379 380 381}, особено, ако близките не фиксират инцидента.

Клинично:

Невъзможност за хранене, лигавене, неразположение, нервност и плач

- Локализация:

- m. Cricopharyngeus - горна локализация, може да проявят ларингеална симптоматика като залпова кашлица, стридор, инспираторен задух³⁸²
- на аорталното стеснение - ретростернална тежест и болка
 - долния езофагеален свинктер
- Форма на чуждото тяло – чуждите тела, които по форма са остри и режещи се проявяват с кръвохрак и водят до по-сериозен риск от перфорации - параезофагеален абсцес, mediastinitis и трахеоезофагеална фистула^{383 384}.

А. АЛГОРИТЪМ при ОПЛ

- Анамнеза:
 - Болният винаги отбелязва момента на инцидента, като при възрастните той е по време на хранене или сън/зъбни протези/, а при децата и душевно болните по всяко време.
 - Остра болезненост в областта на шията
 - Ретростернална болка, пропагираща към гърба;
 - Невъзможност за преглъщане с обилно лигавене и слюноотделяне, е знак за пълна езофагеална обструкция;
 - Кръвохрак
 - Stridor –ът е рядко проявление, обикновено при много малки деца и „люлеещо“ голямо чуждо тяло с ретрокрикоидна локализация - може да има и дисфония^{385 386}
- Образна диагностика – X-RAY, КТ, ЯМР
 - Рентгенография на шията/ фас и профил/ - чуждите тел са рентген позитивни или рентгеногегативни. При изследването да **не се използва Бариева каша** - затруднява последващата езофагоскопия. Оцветяването с бариеви соли се предприема при душевно болни при които се подозира старо чуждо тяло. Гастрографинът може да причини химически пневмонит, ако се аспирира.
 - въздух - превертебрално - подозираме **перфорация на хранопровода**
 - Наличие на **torticolis** предполага възпаление на превертебралната мускулатура в следствие на проникване на чуждо тяло или абсцес³⁸⁷
- Физикално изследване:
 - оглед,
 - палпация,
 - перкусия и аускултация.

В. АЛГОРИТЪМ при ОТОРИНОЛАРИНГОЛОГ-ЕЗОФАГОСКОПИСТ

Шокова зала.

Лечението е директна ЕЗОФАГОСКОПИЯ, за което правим следната оценка:

- съобразяваме се с клиничната изява на чуждото тяло
- Локализация на чуждото тяло

- Времеви интервал от поглъщането на чуждото тяло
- Възраст на пациента
- Вида на обтуриращия предмет/режещи и пробощащи предмети се преценяват за гръдна хирургия/
- Подсигуряват се свободни дихателни пътища
- Поставя се абокат и се вземат кръвни показатели
- Определя се кръвна група

Извод:

Задължително се повтаря рентгенографията и се сравнява с тази, предложена ни от опл или бнмп, поради тенденция за придвижване на чуждото тяло към долните отдели на хранопровода.

Waltzman и колеги/ 2005 г. / проследяват монети, локализирани в горната, средната и долната третина на хранопровода. Спонтанното преминаване от момента на диагнозата до първите 24 часа по проценти е както следва 14%, 43%, 67 %.

Те считат, че при деца периодът за изчакване от 24 часа е прекалено дълъг, поради което отлагането на езофагоскопията и то само при монети е в рамките на 8-16³⁸⁸

При поглънати **батерии/** каустично действие, некроза и перфорация/ езофагоскопията се прави по неотложност.

При възрастните отложената спешност изисква и коректно образно изследване поради това, че чуждото тяло може да обтурира участък, който е с туморно заболяване, вродени или придобити стенози и дивертикул/-оза. Тогава при езофагоскопията хирургът отстранява чуждото тяло и извършва диагностична биопсия.

При съмнение за **перфорация** болните се превеждат в клиника по гръдна хирургия с реаномобил.

При успешното отстраняване на чуждо тяло, винаги трябва да се оцени **възможността за други чужди тела.**

За премахването на чужди тела е необходимо:

- обща анестезия, особено при деца и душевно болни
- подготвен екип
- кооперативен пациент -първият опит под местна анестезия обикновено се възприема безпроблемно от пациента, но трябва да се избягват продължителни опити.

Извод:

Нашето мнение е, че директна езофагоскопия под обща анестезия е правилния избор за пациента и лекаря. Преимуществото на общата анестезия е възможността да се изследва езофагиалната стена след изваждането на предмета.³⁸⁹

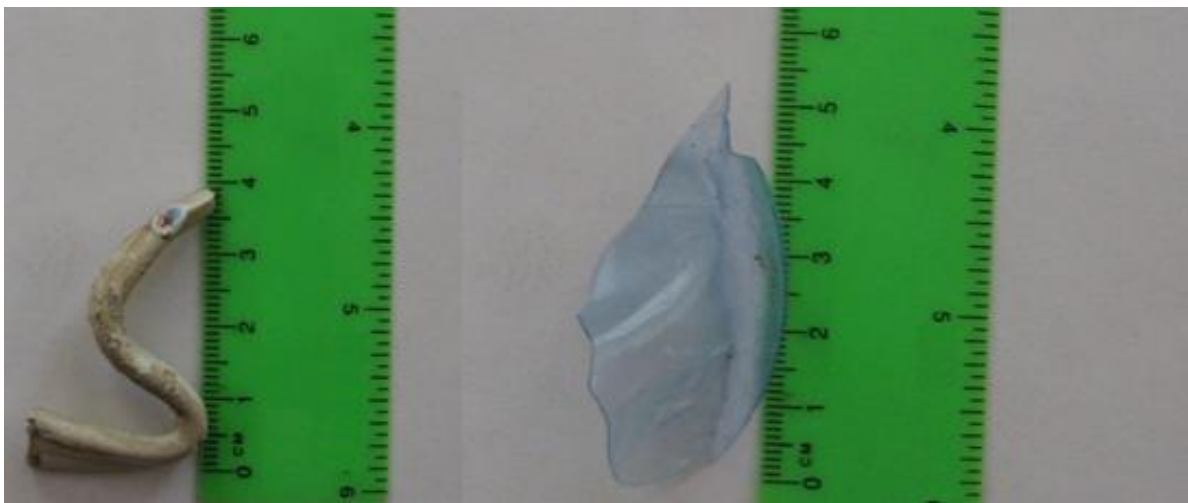
Изваждане на чуждо тяло от езофагоса чрез балонен катетер добива популярност^{390 391 392}

Усложнения обикновено се в резултат на по – продължително задържане на чуждото тяло и забавена диагноза повече от три денонощия³⁹³.

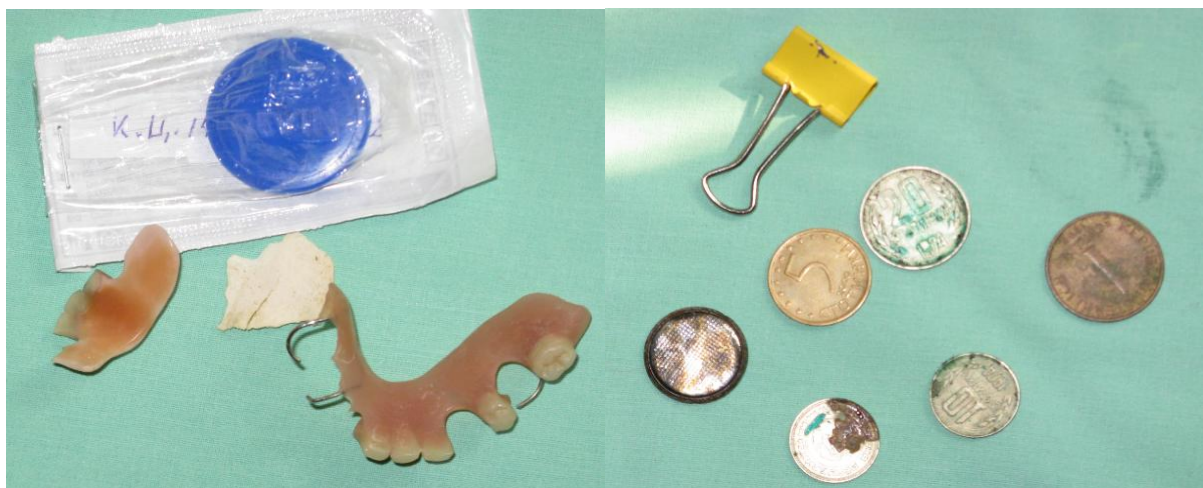- **Леки** - охлузвания, разкъсвания, перфорация, кървене
- **Тежки** – пневмоторакс, медиастинит, фистула, съдови увреждания

Извод:

Независимо от коректното изследване, може да бъде измамно нормално и винаги изисква специализирана консултация забавянето на диагнозата води след себе си по-голям риск от следоперативни усложнения^{394 395 396 397 398}



Фигура 24. Чуждо тяло, заклещено на входа на хранопровода – собствен случай Конов, Д., Цолов, Ц.



Фигура 25. Чужди тела, в хипофаринкса и хранопровода – собствен случай Цолов, Ц, Конов, Д.

		Пациенти с чуждо тяло в храносмилателния тракт - сечение по възраст					
		Година					
Възраст		2008	2009	2010	2011	2012	ТОТАЛ
	0-1	3	12	4	7	4	30
	11-20	10	17	13	9	13	62
	2-10	22	60	44	58	38	222
	21-30	24	23	24	18	26	115
	31-40	23	42	28	24	27	144
	41-50	25	30	14	14	14	97
	51-60	20	12	25	12	17	86
	61-70	6	7	10	10	15	48
	71+	6	15	18	10	23	72
	ТОТАЛ	139	218	180	162	177	876

Таблица 18. Пациенти с чуждо тяло в храносмилателния тракт - сечение по възраст

Пациенти с чуждо тяло в храносмилателния тракт спрямо преминалите пациенти през УНГ к-т УМБАЛ „Царица Йоанна – ИСУЛ“							
		Година					
		2008	2009	2010	2011	2012	ТОТАЛ
Пациенти с чуждо тяло в храносмилателния тракт		139	218	180	162	177	876
Общо преминали пациенти през УНГ к-т		11992	13830	16352	12458	11061	65693
% съотношение		1.16%	1.58%	1.10%	1.30%	1.60%	1.33%

Таблица 19. Пациенти с чуждо тяло в храносмилателния тракт спрямо преминалите пациенти през УНГ к-т УМБАЛ „Царица Йоанна – ИСУЛ“

2. ЧУЖДИ ТЕЛА В ДИХАТЕЛНИТЕ ПЪТИЩА

Под чужди тела в дихателните пътища разбираме твърди ендогенни и екзогенни предмети, способни да obturират частично или напълно просвета на ларинго-трахео бронхиално дърво. Механизмът на попадане е аспирационен.

А. АЛГОРИТЪМ при ОПЛ

От анамнезата:

- **Остра драматична симптоматика**, изразена с диспнея, асфиксия, смърт, налагащи спешна медицинска намеса - инцидент при хранене или игра в пълно здраве с последваща цианоза и кашлица³⁹⁹
- След инцидентът, симптомите могат да се притъпят или да изчезнат напълно., както и **физикалното изследване и радиографията могат да бъдат измамно нормални** .
- Хронична симптоматика – могат да останат **незабелязани** и да се проявят клинически след седмици, месеци
- **Внезапната респираторна инсуфициенция** трябва да подсказва на лекаря възможността за чуждо тяло⁴⁰⁰

Клинично преобладават деца на възраст 1-3 години, предполага се лоша координация при преглъщане, липса и/или никнене на зъби. Освен това децата в тази възраст са склонни да слагат всякакви предмети в устата си да се движат активно по време на хранене.

- Родителите честото хранят децата си с храна неподходяща за съответната възраст
- Липса на здравна култура
- Липса на медийна пропаганда за превенция на проблема.

В Израел, след провеждане на мащабна образователна дейност през 1983 г., се констатира спад на инцидентите до 35 % в сравнение на 1981 г. .

Клинически се проследяват **три фази**

- **Драматична** с изявени клинични прояви в момента на инцидента
- **Измамно затишие**, чуждото тяло е преодоляло ларингеалното стеснение и се фиксира най-често в десния бронх
- **На компликации** е най-често в резултат на подценяване на инцидента от родителите, понякога от ОПЛ. Чуждите тела от растителен произход/орех, семки, фъстъци . . . / съдържат растителни мазнини развива се процес на възпаление и грануляции, които се проявяват с рецидивиращи пневмонии, ателектази, бронхиектазии и абсцеси.

Извод:

Изкуството на диагностиката е в първите две фази, като разчитаме изключително на анамнезата, физикалното изследване, образната диагностика и опита.

В. АЛГОРИТЪМ при ОТОРИНОЛАРИНГОЛОГА

ШОКОВА ЗАЛА - индикациите за спешна, неотложна ларинго-трахео-бронхоскопия директна се позовават на анамнезата, физикалното изследване и образната диагностика:

- **Анамнеза** – Драматичен инцидент
- **Ларинкса** (тежък инспираторен задух) - локализацията в ларинкса е най-рядка/ от 0 до 12 %/, но засяга изключително деца до 1 год възраст. Остра клинична изява – инцидент, който може да завърши със смърт и при малки чужди тела, поради ларингоспазъм.
 - **Обективно:** чуждото тяло обтурира ларинкса и за кратко може да доведе до **инспираторен задух**/ стридор, тираж, цианоза/, асфиксия и смърт. Афонията няма клинично значение. **Неотложно** се извършва коникотомия, трахеотомия или интубация. Обдишването уста в нос, уста може да избути чуждото тяло и да подобри прогнозата⁴⁰¹.
- **Трахеята** - тежки пароксизмални кашлечни пристъпи -/ честота от 3 до 12 %/ чуждото тяло е преодолело ларингеалното стеснение и се движи свободно в трахеята, ако е малко по обем при почукване в субхордалната област довежда до **пароксизмални кашлични пристъпи с бифазен стридор**. За тези подвижни чужди тела Белинов аускултира „плясък на развято знаме” или при палпация върху гръдния кош на детето се усеща „потупване”⁴⁰²
- **Бифуркацията** (генерализирано хриптене) при аускултация се чува
- **Главен Бронх** триада от:
 - Свиркане
 - Кашлица
 - Отслабено дишане - при аускултацията/ класическо - „свирене на шише” от отслабено до напълно липстващо дишане на страната на обструктивния бял дроб/ при един и същ болен в различно макар и кратко време могат да дадат различна находка.

Извод:

Негативното физикално изследване не трябва да изключва наличието на чуждо тяло в дихателния път

Образна диагностика КТ/ ЯМР са метод на избор и възможности на здравното заведение.

- **виртуална бронхоскопия** - с триизмерна реконструкция на образа оглеждаме трахеята и бронхите от вътре, ако общото състояние позволява. Тук да се има предвид високото лъчево натоварване и изисква обща анестезия при децата
- **рентгеновото изследване** изисква висок професионализъм особено на това е, че много от чуждите тела са регенонегативни и разпознаването им се крепи на индирект белези като „**люлеене на медиастинума**“ в инспириум - сърдечната сянка е изместена към запушената от тялото страна, в експириум – сърдечната сянка се премества към свободната страна/.

Свободният бронх при рентгеновата находка е по-просветлен/”прозрачен”/, докато за обструктираният бронх във времето от емфизем, находката се променя към ателектаза⁴⁰³.

При рентгенологичното изследване въздухът може да премине зад чуждото тяло и остава като „в капан”. Тогава графиките ще покажат хипервентилация на обтурирания бял дроб⁴⁰⁴.

Ателектазата и пневмонията са късни белези и се позитивират след 24 час от инцидента.

Ателектаза може да се види когато аспирираният предмет е напълно затворил дисталния дихателен път^{405 406 407}

Пневмонията се забелязва при закъсняла диагноза.

Пациентите се насочват по спешност към специализирано звено, където се налагат повторно същите изследвания и задължително се прави или планира директна ларинго-трахеобронхоскопия с екстракция на чуждото тяло, ако общото състояние на болния го позволява.

- Шокова зала;
- Венозен път;
- Кръвни показатели и кръвна група;
- Консултация с анестезиолог – реаниматор, педиатър, кардиолог;
- Нова радиография.
- КТ/ ЯМР е метод на избор

Извод:

Ние подкрепяме мнението, че рентгенографията не трябва да се използва за изключване на съмнения за аспирирано чуждо тяло, а да се подпомогне диагностицирането му. ½ от случаите на чужди тела в трахеята и ¼ от тези в бронхите имат нормална радиография. Радиографията се характеризира с разпознаваемост между 49-80% при определяне на диагнозата, което я прави по-неточна от физикалното изследване^{408 409 410 411}.

Важно е да се знае, че пациентите с класическо проявление на чужди тела в дихателните пътища, които имат нестабилно дишане (особено при деца), трябва да се следят отблизо във времето на изследване, тъй като движенията по време на процедурата могат да доведат до внезапно спиране на дишането от разместване на предмета.

Индикации за ендоскопия

- задавяне и последяващ период на кашлица трябва да се считат за индикация за бронхоскопия, дори без да се приемат други диагностициращи средства;
- всеки един от методите за диагностициране (анамнеза, физикално изследване, радиография) е положителен;
- негативно диагностициране на някой от методите, възможността за чуждо тяло не трябва да се изключва.

Предоперативна грижа и анестезия:

- пациентът трябва да остане спокоен и под наблюдение
- приемът на течности и храна се спира/ от последното хранене до въвеждане в обща анестезия трябва да са минали повече от два часа, профилактика на аспирация на стомашно съдържимо . Tomaske et al, 2006 г изследват 31 деца и докладват, че всичките бронхоскопии са направени до два часа след нахранване и при нито едно дете не се е получила аспирация⁴¹² .

Извод:

При такива обстоятелства приемаме мнението на анестезиолога и общото състояние на пациента

Ендоскопия и премахване на чуждо тяло

- Изисква значителни умения;
- болният да е добре релаксиран и оксигениран;
- често чуждото тялото е прекалено голямо, за да премине през лумена на бронхоскопа – изважда се с бронхоскопа;
- да се има предвид, че **чуждото тяло мигрира** в дистална посока;
- при някои случаи се налага трахеотомия, с последваща долна трахеобронхоскопия
- при пробив на трахеобронхиалната стена болният се превежда в гръдна хирургия за торакотомия.
- антибиотици.

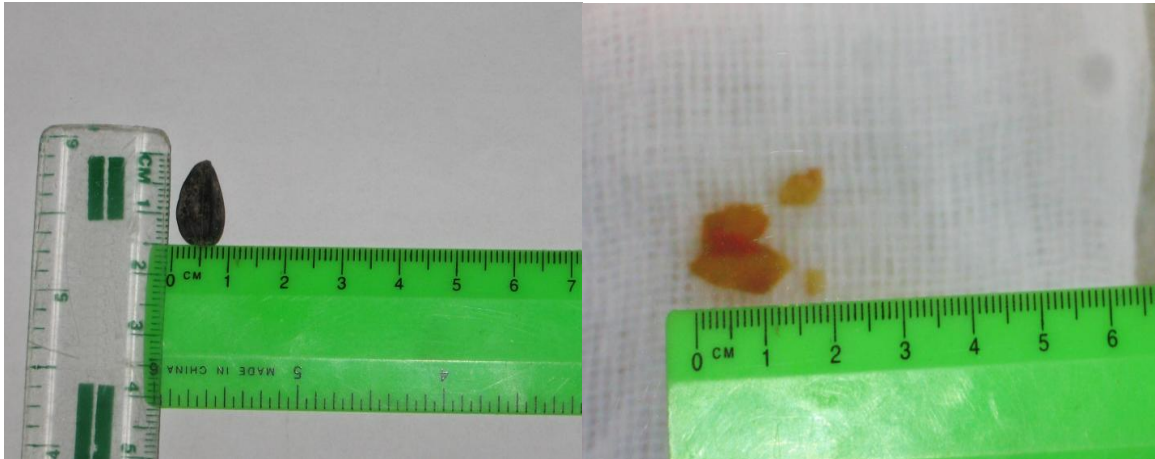
Усложнения при бронхоскопията – постоперативен стридор, бронхоспазми, хипоксия/болният не се извежда от операционната, докато не се възстанови сатурацията/, временни аритмии, брадикардия 413.

Смъртност за САЩ по – малко от 1 %/ Sersar 2006 г. /, 78 % от починалите от аспирация на чуждо тяло са деца от 2 месеца до 4 годишна възраст/ Black, Jonson et al/.

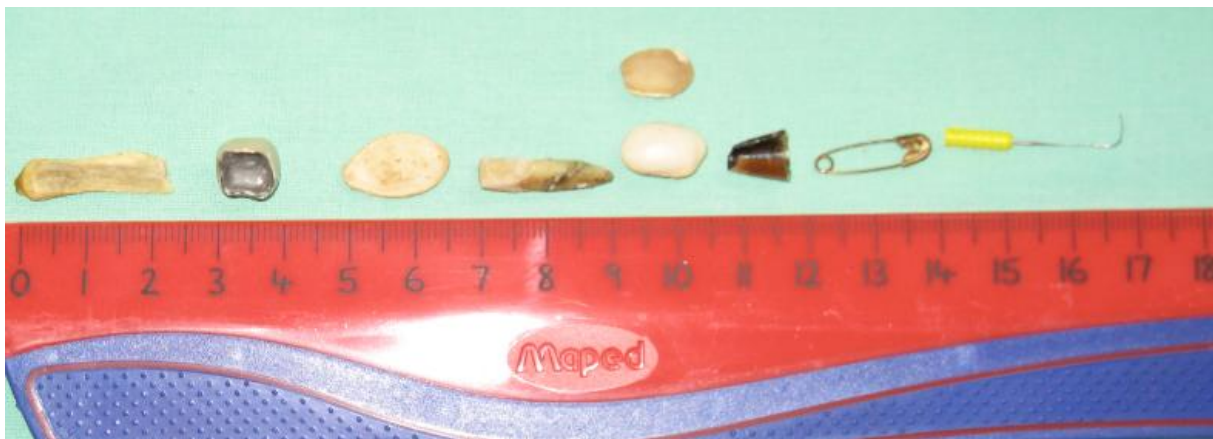Извод:

Наличието на поне един положителен белег (анамнеза, физикално изследване и образна диагностика) е индикация за диагностично-терапевтична ларинго-бронхоскопия.

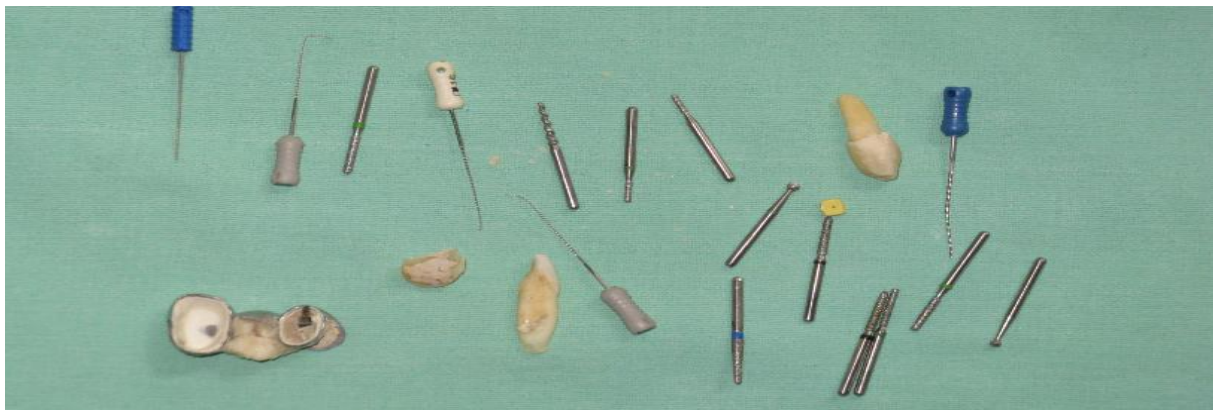Колкото е по-къс периода от аспирирането до екстракцията, толкова по-вероятно е да имаме негативна находка от образното изследване и физикалния статус. Ранната диагноза значително намалява риска от настъпването на усложнения.



Фигура 26. Чужди тела (слънчогледова семка и орех) в трахея и бронхи – собствен случай Конов Д., Цолов Ц.



Фигура 26.1. Чужди тела в трахея и бронхи - Цолов Ц., Конов Д.



Фигура 26.2. Ятрогенни чужди тела в трахея и бронхи – Цолов Ц.

Пациенти с чуждо тяло в дихателните пътища - сечение по възраст							
Възраст		Година					ТОТАЛ
		2008	2009	2010	2011	2012	
	0-1	11	7	14	14	6	52
	11-20	26	17	19	9	9	80
	2-10	89	132	129	113	149	612
	21-30	48	43	34	12	13	150
	31-40	64	48	43	17	13	185
	41-50	37	24	25	18	11	115
	51-60	30	29	19	10	6	94
	61-70	21	21	18	5	8	73
	71+	27	13	23	23	37	123
	ТОТАЛ	353	334	324	221	252	1484

Таблица 19. Пациенти с чуждо тяло в дихателните пътища - сечение по възраст

Пациенти с чуждо тяло в дихателните пътища спрямо преминалите пациенти през УНГ к-т						
	Година					ТОТАЛ
	2008	2009	2010	2011	2012	
Пациенти с остър тонзилит	353	334	324	221	252	1484
Общо преминали пациенти през УНГ к-т	11992	13830	16352	12458	11061	65693
% съотношение	2.94%	2.42%	1.98%	1.77%	2.28%	2.26%

1. Таблица 20. Пациенти с чуждо тяло в дихателните пътища спрямо преминалите пациенти през УНГ к-т на УМБАЛ „Царица Йоанна-ИСУЛ“

3. ЧУЖДИ ТЕЛА В УХОТО (CORPUS ALIENUM MEATI ACCUSTICI EXT.):

Всеки предмет от органичен или неорганичен произход попаднало случайно или умишлено във външният слухов проход и задържал се там известен период от време.

Диагнозата се оставя с **отоскопия**, рядко се налага рентгенография или сканиране.

Особен вид чужди тела са тези, попаднали при битови и трудови злополуки и при форсможорни обстоятелства/война и природни бедствия/. Те са свързани с патология, която не е обект на нашия труд.

А. АЛГОРИТЪМ при ОПЛ:

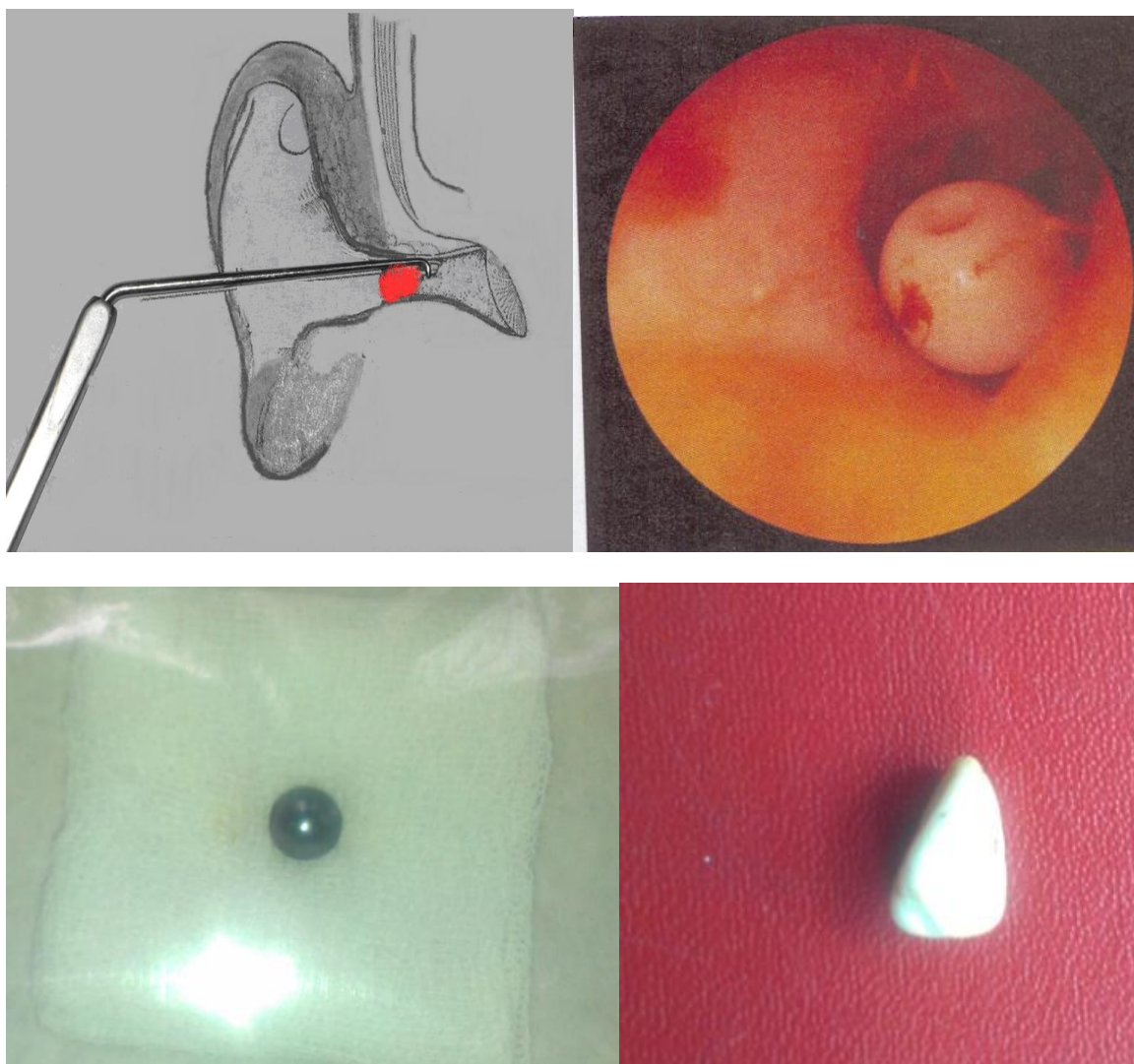
- Болката - е белег на живо, набъбващо и разлагащо се чуждо тяло;
- Загуба на слух - obtуриран слухов проход;
- Изтичане е на гной при хроничен отит с чуждо тяло;
- Чуждото тяло е развило възпалителни грануляции, с които се е обвило;
- Кървене при разкъсване на външния слухов проход и или тъпанчевата мембрана;
- Асимптоматичност;
- Някои чужди тела се откриват случайно.

В. АЛГОРИТЪМ при ОТОРИНОЛАРИНГОЛОГА:

- При децата е необходимо използване на обща анестезия освен, ако не са изключително кооперативни (използва се лампа, огледало, оперативен микроскоп);
- Насекоми могат да бъдат третирани с лидокаин, алкохол;
- Промивка може да се използва само в случай на сигурност, че няма травма в ушния канал или на тъпанчето.
- Някои материали могат да набъбнат, като по този начин да доведат до обструкция;
- Меки тела мога да бъдат извадени с кука, инструмент с работна част тип „alligator” или форцепс;
- Твърди чужди тела, от типа мъниста, могат да бъдат извадени най-лесно с кука или Jobson-Horne сонда, която се поставя зад чуждото тяло като се издърпва напред

Най - трудни за екстракция са кръгли, лъскави, отразяващи насочената към тях светлина, obtуриращи напълно лумена и окопали се с кървящи грануляции. При тях за малките деца се

изисква обща анестезия, а за възрастните може да използваме локална инфилтрация с Лидокаин, след проба за поносимост.



Фигура 27. Чуждо тяло, обтуриращо външния слухов проход, отстранение под обща анестезия – собствен случай Конов Д.⁴¹⁴

		Пациенти с чуждо тяло в ухото - сечение по възраст					
		Година					
		2008	2009	2010	2011	2012	ТОТАЛ
Възраст	0-1	2	5	3	2	0	12
	2-10	53	49	45	43	30	220
	11-20	40	27	28	24	18	137
	21-30	43	44	49	35	31	202
	31-40	49	40	41	30	25	185
	41-50	34	31	37	16	21	139
	51-60	25	31	24	21	23	124
	61-70	23	18	23	14	12	90
	71+	14	19	24	20	19	96
ТОТАЛ		283	264	274	205	179	1205

Таблица 20. Пациенти с чуждо тяло в ухото - сечение по възраст

Пациенти с чуждо тяло в ухото спрямо преминалите пациенти през УНГ к-т						
	Година					ТОТАЛ
	2008	2009	2010	2011	2012	
Пациенти с остър чуждо тяло в ухото	283	264	274	205	179	1205
Общо преминали пациенти през УНГ к-т	11992	13830	16352	12458	11061	65693
% съотношение	2.36%	1.91%	1.68%	1.65%	1.62%	1.83%

Таблица 21. Пациенти с чуждо тяло в ухото спрямо преминалите пациенти през УНГ к-т на УМБАЛ «Царица Йоанна-ИСУЛ»

4 ЧУЖДИ ТЕЛА В НОСА/ CORPUS ALIENUM NASI/

Всякакъв предмет от органичен или неорганичен произход попаднал случайно или умишлено поставен за известен период от време в носната кухина.

При чуждо тяло с голяма давност около него се отлага калциев карбонат и калциев фосфат образува се твърд **КАМЪК - RHINOLIT**, който представлява отливка на носната кухина

Типове чужди тела:

- С биологичен растителен произход – зърна, ядки, плодове и др.
- Минерален произход – глина, мъниста, механични части;
- **Алкални батерии – задължително спешно консултиране с УНГ специалист;**
- **Ринолити** – калцирани назални натрупвания в следствие на чужди тела, които не са били отстранени дълго време;
- Живи чужди тела също са описани.

А. АЛГОРИТЪМ при ОПЛ:

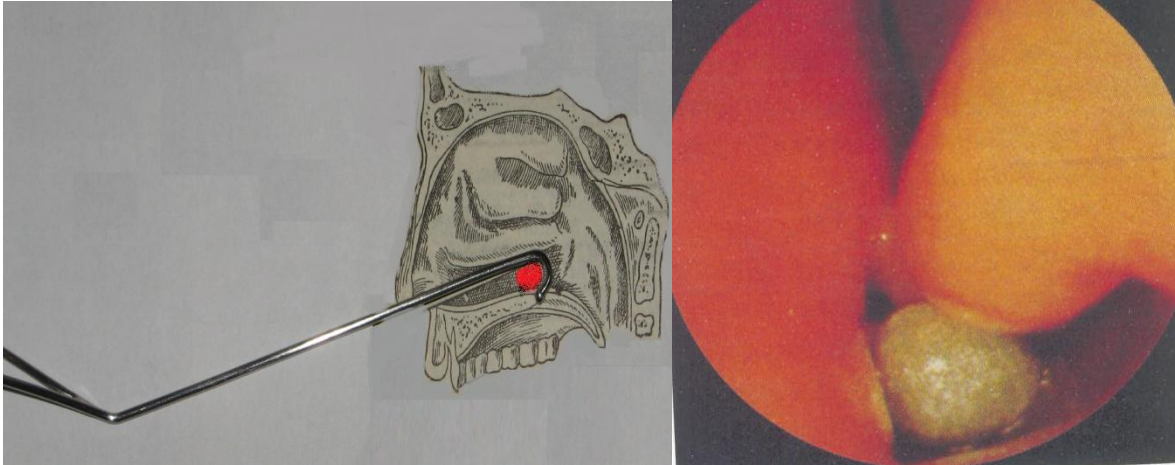
- Едностранна назална обструкция;
- Едностранен зловонна ринорея, особено у деца в детски градини и такива с лоша хигиена на родителите;
- Мацерирана от гноетечението кожа на горната устна
- Епистаксисът не е характерен белег.

Общо практикуващият лекар трябва да се обърне към УНГ специалист при невъзможност за изваждането на чуждото тяло, силно кръвотечение, некооперативно поведение от страна на пациента.

В. АЛГОРИТЪМ при ОТОРИНОЛАРИНГОЛОГА:

- Риноскопия с оптика
- Опити за издухване на носа – ако е възможно

- Твърди предмети като мънистени зърна най-лесно се изваждат чрез прокаране на намазнена кука или Jobson-Horne сонда зад чуждото тяло и внимателно изтегляне напред. При опит за екстракция, уждото тяло може да мигрира към задните отдели на назофаринкса.
- Меките чужди тела могат да бъдат хванати с „alligator” или форцепс на Tilley.



Фигура 28. Чуждо тяло, obtуриращо назалния проход и отстраняване под обща анестезия⁴¹⁵

5. ЧУЖДИ ТЕЛА В ОРОФАРИНКСА/ CORPUS ALIENUM OROPHARYNGIS/:

Всякакъв предмет от органичен или неорганичен произход, попаднал случайно за известен период от време, в структурите на орофаринкса

А. АЛГОРИТЪМ при ОПЛ:

- Остра проява на симптоми – драматичен инцидент;
- Постоянно дразнене, преглъщане;
- Dysphagia et odinphgia;
- Слюноотделяне;
- Болка в шията, ако чуждото тяло е над тироидния хрущял, е необходимо внимателно оглеждане в основата на езика и около тонзилите;
- Болка при движение на ларинкса при акта на гълтане;
- Оток на меките тъкани.

В. АЛГОРИТЪМ при ОТОРИНОЛАРИНГОЛОГА:

- Използва се оптика под местен анестетик;
- Предилекционни места са тонзилите и основата на езика;
- Понякога се прави рентгенография;
- Форцепс на Tilley е най-подходящ за отстраняване на чужди тела от устната кухина;
- При чужди тела в основата на езика или фаринкса най-подходящ е интубиращият форцепс на McGill.

Задължителна ендоскопия под обща упойка за obtуриращи/проявени с инспираторна дихателна недостатъчност/ чужди тела, които не се виждат при прегледа.



Фигура 29. Отстранено чуждо тяло от ъгъла между долния полюс на лявата тонзила и езика под местна инфилтрационна анестезия. Собствен случай Конов, Д.

XIII. ИЗВОДИ

1. През периода 2008-2012 година са разгледани, обобщени и анализирани данните, предоставени от амбулаторията на УМБАЛ „Царица Йоанна – ИСУЛ“ – УНГ клиника като са направени **редица разрези и сравнения на информацията по заболявания, по пол, по възраст, темп на нарастване, хоспитализиране, спешност**. Предоставените данни могат да дадат обективна представа и достоверна информация за разглежданите спешни състояния предвид тясната специализация и национално значение в лечението на УНГ болести в клиниката и потокът прегледани пациенти.

2. **Структурата на настоящият труд определя** отговорът на поставената задача да се даде **алгоритъм на поведение както при ОПЛ, така и при УНГ специалиста**. Заболяванията са групирани и разгледани съобразно елемента на спешност/неотложност, който носят. За всяко едно от тях са **изброени стъпките на поведение при ОПЛ и при УНГ специалиста**. Изводите са направени на базата на практиката на УНГ клиниката при УМБАЛ „Царица Йоанна – ИСУЛ“ и са сравнени с международни практики.

3. В настоящият дисертационен труд за разгледани и представени алгоритмите на поведение при неоспорими спешните състояния. **Детайлно са посочени стъпките**, необходими да се направят **за спасяване живота на пациента**.

4. Възможността за съизмерване на **ефективността** при лечението и алгоритъмът на поведение се базира на специализираният и профилиран опит на УНГ клиниките на УМБАЛ „Царица Йоанна- ИСУЛ“. В едно с това се добавя и **устойчив темп на нарастване на приетите по спешност и оперирани по спешност** пациенти в УНГ клиника и същевременно **ниският процент на леталитет**, който показва статистиката от предоставените амбулаторни данни.

5. Настоящият труд е разделен на няколко секции, засягащи заболявания и състояния на ухото, на носа, на гълтача, на гръкляна и т.нар. „неоспоримо спешни“. Във всяка от секциите се развиват лечебно-диагностичните мерки за считаните като най-спешни животозастрашаващи състояния/заболявания, които условно могат да бъдат разделни в следните направления - **диагностично, терапевтично и хирургично**.

6. В общият случай – остро настъпващи или хронично обострени болестни състояния, които могат да засегнат органи и системи на главата и шията, и изискват неотложна спешност осигуряваща адекватно и своевременно лечение на пациента. Необходимо е пациентът да бъде насочен към **център, разполагащ с традиционно добре обучен персонал**, където се поема и отговорност за лечението му и се разчита на **високоспециализиран ресурс**.

XIV. ПРИНОС

1. За първи път в страната се създава **регламент за управление на спешните ситуации в оториноларингологията**, като определяме приоритети на спешност както следва:

- дишане-остра обструкция
- кръвообръщение- остра кръвозагуба
- болка със загуба на функция

2. Предложи се **дефиниция за спешност в Оториноларингологията** - остро настъпващи или хронично обострени болестни състояния, които могат да засегнат органи и системи на главата и шията и да доведат до естетически и функционални последствия, дори до загуба на човешки живот.

3. Познавайки се на математическата дефиниция за **алгоритъм** – *«система от последователни действия, водещи до решение на дадена задача»* ние първи определяме за редица спешни състояния в оториноларингологията **комплекс от задължителни, неотложни, последователни действия** за клинична и параклинична обработка на спешно болен пациент (диагностично, терапевтично, хирургично).

4. За първи път се направи анализ на базата на обобщени стари знания и систематизиране на знания от нашата практика и се предлага алгоритъм на поведение в полза на общо практикуващия лекар (ОПЛ) и лекаря-оториноларинголог в спешното звено.

5. Предлагат се промени в нормативните документи, касаещи поведението на ОПЛ при спешните и неотложни състояния в УНГ заболяванията, което ще насочи в правилна посока диагностиката и терапията в екстремни, живото застрашаващи състояния в оториноларингологията

6. Прави се анализ на причините за неадекватното терапевтично поведение и забавяне на болните, дължащо се на:

- липса на терапевтична доктрина
- недостатъчна клинична подготовка
- непознаване критериите за спешност
- комерсиализъм
- затрупване с ненужна административна дейност
- „футболизиране“ на трудните за диагностика и лечение случаи, натоварващи бюджета на болниците докато тежестта на заболяването расте до степен на крайна спешност.

7. Ние предлагаме дефиниция за **крайна спешност** – „животозастрашаващо състояние на дихателна инсуфициенция; остро-подостро или хронично-прогресиращо кръвотечение; болка със загуба на функция на орган или система, при които компенсаторните възможности на организма са изчерпани във времето.

8. Предлагаме алгоритъм за **ОПЛ** за ранна екзактна или насочваща диагноза за да се предотврати развитието на крайна спешност чрез приложението на прости пропедевтични правила:

- анамнеза
- физикално изследване
- лаборатория
- образна диагностика
- компетентни консултации

9. Предлагаме изводи за някои спешни състояния. Придържането към тях би дало положителен ефект и би довело до позитиви в третирането на пациентите и в отношението лекар-пациент.

10. Алгоритъмът на поведение при **спешния оториноларинголог** насочваме в три направления - диагностично, терапевтично и хирургично

XV. ПУБЛИКАЦИИ, СВЪРЗАНИ С ДИСЕРТАЦИОННИЯ ТРУД

- Ценев Ив., **Д. Конов**. Някои проблеми при спешните състояния в оториноларингологията, Ото-рино-ларингология, IX, 2005, N4, 5-9
- **Конов Д.**, С Йорданов, Н. Цаков, М. Геннадиева. Чужди тела в дихателните пътища – диагностични предизвикателства, Международен бюлетин по оториноларингология, IX, 2013, N3
- Йорданов Ст., М. Геннадиева, **Д. Конов**, И. Станчева, С. Вълчева. Ювелирен назофарингеален ангиофибром-характеристика. Диагностика и лечение, Международен бюлетин по оториноларингология IX, 2013, N3
- Широу Т., **Д. Конов**. Поведение при остри вестибуларни кризи, Международен бюлетин по оториноларингология, IX, 2013, N3
- Popov TM, Stancheva I, Kachakova DL, Rangachev J, **Konov D**, Varbanova S, Mitev VI, Kaneva RP, Popova DP (2014) Auditory Outcome After Cochlear Implantation in Patients With Congenital Nonsyndromic Hearing Loss: Influence of the GJB2 Status. Otology & Neurotology 35(8):1361-1366 [**Impact factor 2.014**]

XVI. ЛИТЕРАТУРА

- ¹ Тантилов. Първата трахеотомия в България и д-р Иван Драгомиров, «Медицински вестник», С., бр.6, 15 май 1939г.
- ² Френгов Хр., Научното творчество на Ст. Белинов, българският принос в оториноларингологията, София, 2002, стр. 32-33
- ³ Белинов_Ст. Езофагоскопически и бонхоскопически наблюдения при чуждите тела в горните дихателни пътища..., цит., съч., 189
- ⁴ Ленгауэр Н.А., Коган,Справочник врача скорой и неотложной помощи – Заболевания и повреждения уха, горла, носа, Издательское объединение „Вища школа”, 1973, 1979., стр. 393-407
- ⁵ Чалъков И.Кониотом, Рег. № 120 /88, удостоверение №5034 от 3.5.1988, МА, София. Чалъков И. Наследствен ангиоедеми трахеотомия, Оториноларингология, София, 2, 1988, 11-13
- ⁶ Ценев Ив.,Ценев Е.,2010, „Практически наръчник по оториноларингология „, Стено, 101
- ⁷ Andrew Blitzer, Jerome S. Schwartz, Phillip S. Song et al, Oxford American Handbook of Otolaryngology, 2008, Oxford university press, Inc, 258
- ⁸ Патея О.,Бръойл Ж.,Сармон Д.,Пажолек К.,Инфекцията – практически аспекти на общата медицина – том 2, „Полиграфия”АД, 1998, стр. 163,164
- ⁹ Конов Д.,Ценев И.,Оториноларингологични заболявания, подлежащи на едnodневна хирургия Ръководство по хирургия с атлас,АИ „Марин Дринов”2013, София,152-158
- ¹⁰ Конов Д.,Ценев И.,Оториноларингологични заболявания, подлежащи на едnodневна хирургия Ръководство по хирургия с атлас,АИ „Марин Дринов”2013, София,152-158
- ¹¹ Бойкикиев Св.,Георгиев Г.,Димов Д.,Детска оториноларингология, „Медицина и физкултура”, 1980, с. 88
- ¹² Бойкикиев Св.,Георгиев Г.,Кабакчиев Г.,Детска оториноларингология, „Медицина и физкултура”, 1980, стр. 56-62, 81
- ¹³ Chandler JR. Malignant external otitis. Laryngoscope 1968;78:1257–94 (2).
- ¹⁴ Nadol JB Jr. Histopathology of pseudomonas osteomyelitis of the temporal bone starting as malignant external otitis. Am J Otolaryngol 1980;1:359–71. (3)
- ¹⁵ Chandler JR. Malignant external otitis. Laryngoscope 1968;78:1257–94
- ¹⁶ Berenholz L, Katzenell U, Harell M. Evolving resistant pseudomonas to ciprofloxacin in malignant otitis externa. Laryngoscope 2002;112:1619–22.
- ¹⁷ Djalilian HR, Shamloo B, Thakkar KH, et al. Treatment of culture-negative skull base osteomyelitis [see comment]. Otol Neurotol 2006;27:250–5 (8)
- ¹⁸ Hern JD, Almeida J, Thomas DM, et al. Malignant otitis externa in HIV and AIDS. J Laryngol Otol 1996;110:770–5. (9)
- ¹⁹ Ress BD, Luntz M, Telischi FF, et al. Necrotizing external otitis in patients with AIDS. Laryngoscope 1997;107:456–60.
- ²⁰ Castro R, Robinson N, Klein J, et al. Malignant external otitis and mastoiditis associated with an IgG4 subclass deficiency in a child. Del Med J 1990;62:1417–21 (12)
- ²¹ Paul AC, Justus A, Balraj A, et al. Malignant otitis externa in an infant with selective IgA deficiency: a case report. Int J Pediatr Otorhinolaryngol 2001;60:141–5. (13)
- ²² Wolff LJ. Necrotizing otitis externa during induction therapy for acute lymphoblastic leukemia. Pediatrics 1989;84:882–5
- ²³ Tezcan I, Tuncer AM, Yenicesu I, et al. Necrotizing otitis externa, otitis media, peripheral facial paralysis, and brain abscess in a thalassemic child after allogeneic BMT. Pediatr Hematol Oncol 1998;15:459–62. (16)
- ²⁴ Holder CD, Gurucharri M, Bartels LJ, et al. Malignant external otitis with optic neuritis. Laryngoscope 1986;96:1021–3
- ²⁵ Slattery WH, Brackmann DE. Skull base osteomyelitis: malignant otitis externa. Otolaryngol Clin North Am 1996;29:795–806
- ²⁶ Nadol JB Jr. Histopathology of pseudomonas osteomyelitis of the temporal bone starting as malignant external otitis. Am J Otolaryngol 1980;1:359–71.
- ²⁷ Bayardelle P, Jolivet-Granger M, Larochelle D. Staphylococcal malignant external otitis. Can Med Assoc J 1982;126:155–6.
- ²⁸ Barrow HN, Levenson MJ. Necrotizing ‘malignant’ external otitis caused by Staphylococcus epidermidis. Arch Otolaryngol Head Neck Surg 1992;118:94–6
- ²⁹ Coser PL, Stamm AE, Lobo RC, et al. Malignant external otitis in infants. Laryngoscope 1980;90:312–6
- ³⁰ Garcia Rodriguez JA, Montes Martinez I, Gomez Gonzalez JL, et al. A case of malignant external otitis involving Klebsiella oxytoca. Eur J Clin Microbiol Infect Dis 1992;11:75–7

- ³¹ Slattery WH, Brackmann DE. Skull base osteomyelitis: malignant otitis externa. *Otolaryngol Clin North Am* 1996;29:795–806
- ³² Yao M, Messner AH. Fungal malignant otitis externa due to *Scedosporium apiospermum*. *Ann Otol Rhinol Laryngol* 2001;110:377–80(11)
- ³³ Cunningham M, Yu VL, Turner J, et al. Necrotizing otitis externa due to *Aspergillus* in an immunocompetent patient. *Arch Otolaryngol Head Neck Surg* 1988;114:554–6(32)
- ³⁴ Menachof MR, Jackler RK. Otogenic skull base osteomyelitis caused by invasive fungal infection. *Otolaryngol Head Neck Surg* 1990;102:285–9.
- ³⁵ Stodulski D, Kowalska B, Stankiewicz C. Otogenic skull base osteomyelitis caused by invasive fungal infection: case report and literature review. *Eur Arch Otorhinolaryngol* 2006;263:1070–6
- ³⁶ Kountakis SE, Kemper JV Jr, Chang CY, et al. Osteomyelitis of the base of the skull secondary to *Aspergillus*. *Am J Otolaryngol* 1997;18:19–22b
- ³⁷ Berenholz L, Katzenell U, Harell M. Evolving resistant *Pseudomonas* to ciprofloxacin in malignant otitis externa. *Laryngoscope* 2002;112:1619–22
- ³⁸ Berenholz L, Katzenell U, Harell M. Evolving resistant *Pseudomonas* to ciprofloxacin in malignant otitis externa. *Laryngoscope* 2002;112:1619–22
- ³⁹ Rubin Grandis J, Branstetter BF 4th, Yu VL. The changing face of malignant (necrotizing) external otitis: clinical, radiological, and anatomic correlations. *Lancet Infect Dis* 2004;4: 34–9
- ⁴⁰ Slattery WH, Brackmann DE. Skull base osteomyelitis: malignant otitis externa. *Otolaryngol Clin North Am* 1996;29:795–806
- ⁴¹ Phillips JS, Jones SE. Hyperbaric oxygen as an adjuvant treatment for malignant otitis externa. *Cochrane Database Syst Rev* 2005;2:CD004617
- ⁴² Chandler JR. Malignant external otitis. *Laryngoscope* 1968;78:1257–9
- ⁴³ Ценив Ив.,Ценев Е. 2010, „ Практически наръчник по оториноларингология”, Стено,108 -109
- ⁴⁴ Бойкикиев Св.,Георгиев Г.,Кабакчиев Г.,Детска оториноларингология, „Медицина и физкултура”, 1980, стр. 56-62
- ⁴⁵ Бойкикиев Св.,Георгиев Г.,Кабакчиев Г.,Детска оториноларингология, „Медицина и физкултура”, 1980, стр. 60
- ⁴⁶ Георгиев Г.,Маламов М.,1981, Спешна помощ в оториноларингологията, Медицина и физкултура, 12-13
- ⁴⁷ Бойкикиев Св.,Георгиев Г.,Кабакчиев Г.,Детска оториноларингология, „Медицина и физкултура”, 1980, стр. 59
- ⁴⁸ Andrew Blitzer, Jerome S. Schwartz, Phillip S. Song et al, *Oxford American Handbook of Otolaryngology*, 2008, Oxford university press, Inc, 304
- ⁴⁹ Andrew Blitzer, Jerome S. Schwartz, Phillip S. Song et al, *Oxford American Handbook of Otolaryngology*, 2008, Oxford university press, Inc, 304
- ⁵⁰ Димов Д.,Т. Широв. Мениерова болест. Медицина и физкултура, София, 1996
- ⁵¹ Zetkin/Schaldach: *Lexikon der Medizin*, 16. Aufl. Ullstein Medical, 1999
- ⁵² Гълъбов Г.,Василев В.,1981, *Repetitorium anatomicum*, Медицина и физкултура, 143-144
- ⁵³ Гълъбов Г.,Ванков В.,1974, *Анатомия на човека*, Медицина и физкултура, 531-533
- ⁵⁴ Василев В.,Пенев Д.,Ичев К.,1977, Ръководство по дисекционни упражнения по анатомия, Медицина и физкултура, 29, 31-32
- ⁵⁵ Широв Т.,Конов Д.,Поведение при остри вестибуларни кризи, издание СТЕМО, 2013
- ⁵⁶ Kentala E, Rauch SD. A practical assessment algorithm for diagnosis of dizziness. *Otolaryngol Head Neck Surg* 2003;128:54 –9
- ⁵⁷ Baloh RW. Clinical practice. Vestibular neuritis. *N Engl J Med*. 2003;348:1027–32
- ⁵⁸ Andrew Blitzer, Jerome S. Schwartz, Phillip S. Song et al, *Oxford American Handbook of Otolaryngology*, 2008, Oxford university press, Inc, 300
- ⁵⁹ Andrew Blitzer, Jerome S. Schwartz, Phillip S. Song et al, *Oxford American Handbook of Otolaryngology*, 2008, Oxford university press, Inc, 302
- ⁶⁰ Neil Bhattacharyya, MD, Reginald F. Baugh, MD, Laura Orvidas, MD, David Barrs, MD, Leo J. Bronston, DC, MAppSc, Stephen Cass, MD, MPH, Ara A. Chalian, MD, Alan L. Desmond, AuD, Jerry M. Earll, MD, Terry D. Fife, MD, Drew C. Fuller, MD, MPH, James O. Judge, MD, Nancy R. Mann, MD, Richard M. Rosenfeld, MD, MPH, Linda T. Schuring, MSN, RN, Robert W. P. Steiner, MD, PhD, Susan L. Whitney, PhD, and Jenissa Haidari, MPH, Boston, MA; Temple, TX; Rochester, MN; Phoenix, AR; La Cross, WI; Denver, CO; Philadelphia, PA; Princeton, WV; Washington, DC; Baltimore, MD; Hartford, CT; Detroit, MI; Brooklyn, NY; New Smyrna Beach, FL; Louisville, KY; Pittsburgh, PA; and Alexandria, VA. Clinical practice guideline: Benign paroxysmal positional vertigo. *Otolaryngology–Head and Neck Surgery* (2008) 139, S47-S81

- ⁶¹ ⁶¹ Andrew Blitzer, Jerome S. Schwartz, Phillip S. Song et al, Oxford American Handbook of Otolaryngology, 2008, Oxford university press, Inc, 59
- ⁶² Иванов Ив., Вестибулопатии, „Медицина и физкултура“, 1982, стр. 40-42, 69-73
- ⁶³ Furman JM, Cass SP. Benign paroxysmal positional vertigo. N Engl J Med 1999;341:1590 – 6
- ⁶⁴ National Institute on Deafness and Other Communication Disorders (NIDCD). Sudden deafness. Available at: <http://www.nidcd.nih.gov/health/hearing/sudden.asp>. Accessed March 13, 2008.
- ⁶⁵ Haberkamp TJ, Tanyeri HM. Management of idiopathic sudden sensorineural hearing loss. Am J Otol 1999;20:587–95
- ⁶⁶ Tran Ba Huey P, Sauvaget E. Idiopathic sudden sensorineural hearing loss is not an otologic emergency. Otol Neurotol 2005;26:896–902
- ⁶⁷ Mattox DE, Lyles CA. Idiopathic sudden sensorineural hearing loss. Am J Otol 1989;10(3): 242–3.
- ⁶⁸ Byl FM Jr. Sudden hearing loss: eight years' experience and suggested prognostic table. Laryngoscope 1984;94:647–61.
- ⁶⁹ WuCS, Lin HC, Chao PZ. Sudden sensorineural hearing loss: evidence from Taiwan. Audiol Neurootol 2006;11:151–6
- ⁷⁰ Mattox DE, Simmons FB. Natural history of sudden sensorineural hearing loss. Ann Otol Rhinol Laryngol 1977;86:463–80.
- ⁷¹ Haynes DS, O'Malley M, Cohen S, et al. Intratympanic dexamethasone for sudden sensorineural hearing loss after failure of systemic therapy. Laryngoscope 2007;117: 3–15.
- ⁷² Fetterman BL, Saunders JE, Luxford WM. Prognosis and treatment of sudden sensorineural hearing loss. Am J Otol 1996;17:529–36
- ⁷³ Lazarini PR, Camargo AC. Idiopathic sudden sensorineural hearing loss: etiopathogenic aspects. Rev Bras Otorrinolaringol (Engl Ed) 2006;72(4):554–61
- ⁷⁴ Hughes GB, Freedman MA, Haberkamp TJ, et al. Sudden sensorineural hearing loss. Otolaryngol Clin North Am 1996;29:393–405.
- ⁷⁵ McCabe BF. Autoimmune sensorineural hearing loss. Ann Otol Rhinol Laryngol 1979;88: 585–9
- ⁷⁶ Harris JP, Sharp PA. Inner ear autoantibodies in patients with rapidly progressive sensorineural hearing loss. Laryngoscope 1990;100:516–24
- ⁷⁷ Berrocal JR, Ramirez-Camacho R. Sudden sensorineural hearing loss: supporting the immunologic theory. Ann Otol Rhinol Laryngol 2002;111:989–97
- ⁷⁸ Son EJ, Bang JH, Kang JG. Anterior inferior cerebellar artery infarction presenting with sudden hearing loss and vertigo. Laryngoscope 2007;117(3):556–8
- ⁷⁹ Committee on Hearing and Equilibrium guidelines for the diagnosis and evaluation of therapy in Meniere's disease. Otolaryngol Head Neck Surg 1995;113(3):181–5.
- ⁸⁰ Mattox DE, Simmons FB. Natural history of sudden sensorineural hearing loss. Ann Otol Rhinol Laryngol 1977;86:463–80.
- ⁸¹ Павлов Вл., Шишков Л., Ръководство по практически упражнения по УНГБ, „Медицина и физкултура“, 1979, стр. 25-33
- ⁸² Wilson WR, Byl FM, Laird N. The efficacy of steroids in the treatment of idiopathic sudden hearing loss. A double-blind clinical study. Arch Otolaryngol 1980;106:772–6.
- ⁸³ Slattery WH, Fisher LM, Iqbal Z, et al. Oral steroid regimens for idiopathic sudden sensorineural hearing loss. Otolaryngol Head Neck Surg 2005;132:5–10
- ⁸⁴ Narozny W, Sicko Z, Przewozny T, et al. Usefulness of high doses of glucocorticoids and hyperbaric oxygen therapy in sudden sensorineural hearing loss treatment. Otol Neurotol 2004;25(6):916–23.
- ⁸⁵ Conlin AE, Parnes LS. Treatment of sudden sensorineural hearing loss: I. A systematic review. Arch Otolaryngol Head Neck Surg 2007;133(6):573–81
- ⁸⁶ Conlin AE, Parnes LS. Treatment of sudden sensorineural hearing loss: II. A meta-analysis. Arch Otolaryngol Head Neck Surg 2007;133(6):582–6
- ⁸⁷ Silverstein H, Choo D, Rosenberg SI, et al. Intratympanic steroid treatment of inner ear disease and tinnitus (preliminary report). Ear Nose Throat J 1996;75:468–71.
- ⁸⁸ Kanemaru S, Fukushima H, Nakamura H, et al. Alpha-interferon for the treatment of idiopathic sudden sensorineural hearing loss. Eur Arch Otorhinolaryngol 1997;254(3): 158–62
- ⁸⁹ Zadeh MH, Storper IS, Spitzer JB. Diagnosis and treatment of sudden-onset sensorineural hearing loss: a study of 51 patients. Otolaryngol Head Neck Surg 2003;128(1):92–8
- ⁹⁰ Stokroos RJ, Albers FW, Tenvergert EM. Antiviral treatment of idiopathic sudden sensorineural hearing loss: a prospective, randomized, double-blind clinical trial. Acta Otolaryngol 1998;118:488–95
- ⁹¹ Tucci DL, Farmer JC, Kitch RD, et al. Treatment of sudden sensorineural hearing loss with systemic steroids and acyclovir. Otol Neurotol 2002;23:301–8

-
- ⁹² Ценев Ив., Конов Д., Шумът в ушите – причини и терапия-част I и част II - Live Guard, III, София, 2005, 1, 20-21, 22
- ⁹³ Conlin AE, Parnes LS. Treatment of sudden sensorineural hearing loss: I. A systematic review. Arch Otolaryngol Head Neck Surg 2007;133(6):573–81
- ⁹⁴ Conlin AE, Parnes LS. Treatment of sudden sensorineural hearing loss: II. A meta-analysis. Arch Otolaryngol Head Neck Surg 2007;133(6):582–6
- ⁹⁵ Bennett MH, Kertesz T, Yeung P. Hyperbaric oxygen for idiopathic sudden sensorineural hearing loss and tinnitus. Cochrane Database Syst Rev 2007;1:CD004739
- ⁹⁶ Conlin AE, Parnes LS. Treatment of sudden sensorineural hearing loss: I. A systematic review. Arch Otolaryngol Head Neck Surg 2007;133(6):573–81.
- ⁹⁷ Conlin AE, Parnes LS. Treatment of sudden sensorineural hearing loss: II. A meta-analysis. Arch Otolaryngol Head Neck Surg 2007;133(6):582–6.
- ⁹⁸ Ценев Ив., Цеев Е. 2010 „Практически наръчник по оториноларингология, ИК „Стено“, 2010, стр. 144
- ⁹⁹ Cannon CR, Jahrsdoerfer RA. Temporal bone fractures. Review of 90 cases. Arch Otolaryngol 1983;109(5):285–8
- ¹⁰⁰ Nosan DK, Benecke JE Jr, Murr AH. Current perspective on temporal bone trauma. Otolaryngol Head Neck Surg 1997;117(1):67–71
- ¹⁰¹ Alvi A, Bereliani A. Acute intracranial complications of temporal bone trauma. Otolaryngol Head Neck Surg 1998;119(6):609–13
- ¹⁰² Dahiya R, Keller JD, Litofsky NS, et al. Temporal bone fractures: otic capsule sparing versus otic capsule violating clinical and radiographic considerations. J Trauma 1999; 47(6):1079–83
- ¹⁰³ Nosan DK, Benecke JE Jr, Murr AH. Current perspective on temporal bone trauma. Otolaryngol Head Neck Surg 1997;117(1):67–71
- ¹⁰⁴ Ghorayeb BY, Yeakley JW, Hall JW 3rd, et al. Unusual complications of temporal bone fractures. Arch Otolaryngol Head Neck Surg 1987;113(7):749–53
- ¹⁰⁵ Ishman SL, Friedland DR. Temporal bone fractures: traditional classification and clinical relevance. Laryngoscope 2004;114(10):1734–41
- ¹⁰⁶ Cannon CR, Jahrsdoerfer RA. Temporal bone fractures. Review of 90 cases. Arch Otolaryngol 1983;109(5):285–8
- ¹⁰⁷ Nosan DK, Benecke JE Jr, Murr AH. Current perspective on temporal bone trauma. Otolaryngol Head Neck Surg 1997;117(1):67–71
- ¹⁰⁸] Alvi A, Bereliani A. Acute intracranial complications of temporal bone trauma. Otolaryngol Head Neck Surg 1998;119(6):609–13
- ¹⁰⁹ Dahiya R, Keller JD, Litofsky NS, et al. Temporal bone fractures: otic capsule sparing versus otic capsule violating clinical and radiographic considerations. J Trauma 1999; 47(6):1079–83
- ¹¹⁰ Brodie HA, Thompson TC. Management of complications from 820 temporal bone fractures. Am J Otol 1997;18(2):188–97
- ¹¹¹ Ishman SL, Friedland DR. Temporal bone fractures: traditional classification and clinical relevance. Laryngoscope 2004;114(10):1734–41
- ¹¹² Cannon CR, Jahrsdoerfer RA. Temporal bone fractures. Review of 90 cases. Arch Otolaryngol 1983;109(5):285–8
- ¹¹³ Dahiya R, Keller JD, Litofsky NS, et al. Temporal bone fractures: otic capsule sparing versus otic capsule violating clinical and radiographic considerations. J Trauma 1999; 47(6):1079–83.
- ¹¹⁴ Ghorayeb BY, Yeakley JW, Hall JW 3rd, et al. Unusual complications of temporal bone fractures. Arch Otolaryngol Head Neck Surg 1987;113(7):749–53
- ¹¹⁵ Brodie HA, Thompson TC. Management of complications from 820 temporal bone fractures. Am J Otol 1997;18(2):188–97
- ¹¹⁶ Darrouzet V, Duclos JY, Liguoro D, et al. Management of facial paralysis resulting from temporal bone fractures: our experience in 115 cases. Otolaryngol Head Neck Surg
- ¹¹⁷ Lyos AT, Marsh MA, Jenkins HA, et al. Progressive hearing loss after transverse temporal bone fracture. Arch Otolaryngol Head Neck Surg 1995;121(7):795–9
- ¹¹⁸ ten Cate WJ, Bachor E. Autoimmune-mediated sympathetic hearing loss: a case report. OtolNeurotol 2005;26(2):161–5
- ¹¹⁹ Ulrich K. Verletzungen des Gehörorgans bei Schadelbasisfrakturen. (Eine histologische und klinische Studie). Acta Otolaryngol Suppl 1926;6:1–150
- ¹²⁰ Ghorayeb BY, Yeakley JW, Hall JW 3rd, et al. Unusual complications of temporal bone fractures. Arch Otolaryngol Head Neck Surg 1987;113(7):749–53

-
- ¹²¹ Darrouzet V, Duclos JY, Liguoro D, et al. Management of facial paralysis resulting from temporal bone fractures: our experience in 115 cases. *Otolaryngol Head Neck Surg* 2001;125(1):77–84
- ¹²² Lee D, Honrado C, Har-El G, et al. Pediatric temporal bone fractures. *Laryngoscope* 1998;108(6):816–21
- ¹²³ Cannon CR, Jahrsdoerfer RA. Temporal bone fractures. Review of 90 cases. *Arch Otolaryngol* 1983;109(5):285–8
- ¹²⁴ Gurdjian ES, Webster JE. Deformation of the skull in head injury studied by stresscoat technique. *Surg Gynecol Obstet* 1946;83:219–33
- ¹²⁵ Coker NJ, Kendall KA, Jenkins HA, et al. Traumatic intratemporal facial nerve injury: management rationale for preservation of function. *Otolaryngol Head Neck Surg* 1987;97(3):262–9
- ¹²⁶ Lee D, Honrado C, Har-El G, et al. Pediatric temporal bone fractures. *Laryngoscope* 1998;108(6):816–21
- ¹²⁷ Wysocki J. Cadaveric dissections based on observations of injuries to the temporal bone structures following head trauma. *Skull Base* 2005;15(2):99–106
- ¹²⁸ Travis LW, Stalnakier RL, Melvin JW. Impact trauma of the human temporal bone. *J Trauma* 1977;17(10):761–6
- ¹²⁹ Yoganandan N, Pintar FA. Biomechanics of temporo-parietal skull fracture. *Clin Biomech (Bristol, Avon)* 2004;19(3):225–39
- ¹³⁰ Cannon CR, Jahrsdoerfer RA. Temporal bone fractures. Review of 90 cases. *Arch Otolaryngol* 1983;109(5):285–8
- ¹³¹ Brodie HA, Thompson TC. Management of complications from 820 temporal bone fractures. *Am J Otol* 1997;18(2):188–97
- ¹³² Lee D, Honrado C, Har-El G, et al. Pediatric temporal bone fractures. *Laryngoscope* 1998;108(6):816–21
- ¹³³ McGuirt WF Jr, Stool SE. Cerebrospinal fluid fistula: the identification and management in pediatric temporal bone fractures. *Laryngoscope* 1995;105(4 Pt 1):359–64
- ¹³⁴ Wysocki J. Cadaveric dissections based on observations of injuries to the temporal bone structures following head trauma. *Skull Base* 2005;15(2):99–106
- ¹³⁵ Jones RM, Rothman MI, Gray WC, et al. Temporal lobe injury in temporal bone fractures. *Arch Otolaryngol Head Neck Surg* 2000;126(2):131–5
- ¹³⁶ Nishiike S, Miyao Y, Gouda S, et al. Brain herniation into the middle ear following temporal bone fracture. *Acta Otolaryngol* 2005;125(8):902–5
- ¹³⁷ Exadaktylos AK, Sclabas GM, Nuyens M, et al. The clinical correlation of temporal bone fractures and spiral computed tomographic scan: a prospective and consecutive study at a level I trauma center. *J Trauma* 2003;55(4):704–6
- ¹³⁸ Alvi A, Bereliani A. Acute intracranial complications of temporal bone trauma. *Otolaryngol Head Neck Surg* 1998;119(6):609–13
- ¹³⁹ Dahiya R, Keller JD, Litofsky NS, et al. Temporal bone fractures: otic capsule sparing versus otic capsule violating clinical and radiographic considerations. *J Trauma* 1999; 47(6):1079–83
- ¹⁴⁰ Ghorayeb BY, Yeakley JW, Hall JW 3rd, et al. Unusual complications of temporal bone fractures. *Arch Otolaryngol Head Neck Surg* 1987;113(7):749–53.
- ¹⁴¹ Cannon CR, Jahrsdoerfer RA. Temporal bone fractures. Review of 90 cases. *Arch Otolaryngol* 1983;109(5):285–8
- ¹⁴² Nosan DK, Benecke JE Jr, Murr AH. Current perspective on temporal bone trauma. *Otolaryngol Head Neck Surg* 1997;117(1):67–71
- ¹⁴³ Alvi A, Bereliani A. Acute intracranial complications of temporal bone trauma. *Otolaryngol Head Neck Surg* 1998;119(6):609–13
- ¹⁴⁴ Погасова В.,Цыганов А.,1983, Атлас оперативной оториноларингологии, „Медицина”, 71-72
- ¹⁴⁵ Nosan DK, Benecke JE Jr, Murr AH. Current perspective on temporal bone trauma. *Otolaryngol Head Neck Surg* 1997;117(1):67–71
- ¹⁴⁶ Brodie HA, Thompson TC. Management of complications from 820 temporal bone fractures. *Am J Otol* 1997;18(2):188–97
- ¹⁴⁷ Little SC, Kesser BW. Radiographic classification of temporal bone fractures: clinical predictability using a new system. *Arch Otolaryngol Head Neck Surg* 2006;132(12):1300–4
- ¹⁴⁸ Lee D, Honrado C, Har-El G, et al. Pediatric temporal bone fractures. *Laryngoscope* 1998;108(6):816–21
- ¹⁴⁹ Brodie HA, Thompson TC. Management of complications from 820 temporal bone fractures. *Am J Otol* 1997;18(2):188–97
- ¹⁵⁰ Darrouzet V, Duclos JY, Liguoro D, et al. Management of facial paralysis resulting from temporal bone fractures: our experience in 115 cases. *Otolaryngol Head Neck Surg* 2001;125(1):77–84
- ¹⁵¹ Darrouzet V, Duclos JY, Liguoro D, et al. Management of facial paralysis resulting from temporal bone fractures: our experience in 115 cases. *Otolaryngol Head Neck Surg* 2001;125(1):77–84

- ¹⁵² Coker NJ, Kendall KA, Jenkins HA, et al. Traumatic intratemporal facial nerve injury: management rationale for preservation of function. *Otolaryngol Head Neck Surg* 1987;97(3):262–9
- ¹⁵³ Ulug T, Arif Ulubil S. Management of facial paralysis in temporal bone fractures: a prospective study analyzing 11 operated fractures. *Am J Otolaryngol* 2005;26(4):230–8
- ¹⁵⁴ Coker NJ, Kendall KA, Jenkins HA, et al. Traumatic intratemporal facial nerve injury: management rationale for preservation of function. *Otolaryngol Head Neck Surg* 1987;97(3):262–
- ¹⁵⁵ Dahiya R, Keller JD, Litofsky NS, et al. Temporal bone fractures: otic capsule sparing versus otic capsule violating clinical and radiographic considerations. *J Trauma* 1999; 47(6):1079–83
- ¹⁵⁶ Brodie HA, Thompson TC. Management of complications from 820 temporal bone fractures. *Am J Otol* 1997;18(2):188–97
- ¹⁵⁷ Nosan DK, Benecke JE Jr, Murr AH. Current perspective on temporal bone trauma. *Otolaryngol Head Neck Surg* 1997;117(1):67–71
- ¹⁵⁸ Ghorayeb BY, Yeakley JW, Hall JW 3rd, et al. Unusual complications of temporal bone fractures. *Arch Otolaryngol Head Neck Surg* 1987;113(7):749–53
- ¹⁵⁹ Brodie HA, Thompson TC. Management of complications from 820 temporal bone fractures. *Am J Otol* 1997;18(2):188–97
- ¹⁶⁰ Ishman SL, Friedland DR. Temporal bone fractures: traditional classification and clinical relevance. *Laryngoscope* 2004;114(10):1734–41
- ¹⁶¹ Darrouzet V, Duclos JY, Liguoro D, et al. Management of facial paralysis resulting from temporal bone fractures: our experience in 115 cases. *Otolaryngol Head Neck Surg* 2001;125(1):77–84
- ¹⁶² ten Cate WJ, Bachor E. Autoimmune-mediated sympathetic hearing loss: a case report. *OtolNeurotol* 2005;26(2):161–5
- ¹⁶³ Lee D, Honrado C, Har-El G, et al. Pediatric temporal bone fractures. *Laryngoscope* 1998;108(6):816–21
- ¹⁶⁴ Ghorayeb BY, Yeakley JW, Hall JW 3rd, et al. Unusual complications of temporal bone fractures. *Arch Otolaryngol Head Neck Surg* 1987;113(7):749–53
- ¹⁶⁵ Darrouzet V, Duclos JY, Liguoro D, et al. Management of facial paralysis resulting from temporal bone fractures: our experience in 115 cases. *Otolaryngol Head Neck Surg* 2001;125(1):77–84
- ¹⁶⁶ Wysocki J. Cadaveric dissections based on observations of injuries to the temporal bone structures following head trauma. *Skull Base* 2005;15(2):99–106.
- ¹⁶⁷ Ulug T, Arif Ulubil S. Management of facial paralysis in temporal bone fractures: a prospective study analyzing 11 operated fractures. *Am J Otolaryngol* 2005;26(4):230–8
- ¹⁶⁸ Ghorayeb BY, Yeakley JW, Hall JW 3rd, et al. Unusual complications of temporal bone fractures. *Arch Otolaryngol Head Neck Surg* 1987;113(7):749–53
- ¹⁶⁹ Cannon CR, Jahrsdoerfer RA. Temporal bone fractures. Review of 90 cases. *Arch Otolaryngol* 1983;109(5):285–8
- ¹⁷⁰ Lyos AT, Marsh MA, Jenkins HA, et al. Progressive hearing loss after transverse temporal bone fracture. *Arch Otolaryngol Head Neck Surg* 1995;121(7):795–9
- ¹⁷¹ Погасова В., Цыганов А., 1983, Атлас оперативной оториноларингологии, „Медицина“, 71-72
- ¹⁷² Adams. R., 2011, Plastic. Reconstructive Surgery, Copyright, 227
- ¹⁷³ Escher . F. „Die Schachelbasis verletaungen Standpunkt des Otorhinolaryngologen“, Ther. Rsch. 31, 1974, 147-159
- ¹⁷⁴ Christy Krames 2005, <http://www.aafp.org/afp/2005/0115/p305.html>
- ¹⁷⁵ Weiss NS. Relation of high blood pressure to headache, epistaxis, and selected other symptoms. The United States Health Examination Survey of Adults. *N Engl J Med* 1972;287: 631–3
- ¹⁷⁶ Massick D, Tobin EJ. Epistaxis. In: CummingsCW, Haughey BH, Thomas JR, et al, editors. Cummings otolaryngology: head and neck surgery. Philadelphia: Mosby; 2005. p. 942–61
- ¹⁷⁷ Massick D, Tobin EJ. Epistaxis. In: CummingsCW, Haughey BH, Thomas JR, et al, editors. Cummings otolaryngology: head and neck surgery. Philadelphia: Mosby; 2005. p. 942–61
- ¹⁷⁸ Гълъбов Г., Ванков В., 1974, Анатомия на човека, „Медицина и физкултура“, 524 -530
- ¹⁷⁹ Гълъбов Г., Пенев Д. „ Ръководство за дисекционни упражнения по анатомия, 1975-1977 „Медицина и физкултура“, 17-18
- ¹⁸⁰ Гълъбов Г., Василев В., Repetitorium anatomicum, “Медицина и физкултура”, 1981,140-144
- ¹⁸¹ Ванков В., Ичев К., Топографска анатомия, „Медицина и физкултура“ 1980,, 84 – 88.
- ¹⁸² Синельников Р. Д., Атлас анатомии человека – том II, Издательство „Медицина“ Москва-1973, стр. 291-295
- ¹⁸³ Massick D, Tobin EJ. Epistaxis. In: CummingsCW, Haughey BH, Thomas JR, et al, editors. Cummings otolaryngology: head and neck surgery. Philadelphia: Mosby; 2005. p. 942–61

- ¹⁸⁴ Floreani SR, Nair SB, Switajewski MC, et al. Endoscopic anterior ethmoidal artery ligation: a cadaver study. *Laryngoscope* 2006;116:1263–7
- ¹⁸⁵ Tan LK, Calhoun KH. Epistaxis. *Med Clin North Am* 1999;83:43–56
- ¹⁸⁶ Andrew Blitzer, Jerome S. Schwartz, Phillip S. Song et al, Oxford American Handbook of Otolaryngology, 2008, Oxford university press, Inc, 410
- ¹⁸⁷ Йорданов Й., Саев Ст., Стоянов Е., 1987, Основи на реанимацията и интензивната терапия „Медицина и Физкултура“ – София, 154
- ¹⁸⁸ Douglas R, Wormald PJ. Pterygopalatine fossa infiltration through the greater palatine foramen: where to bend the needle. *Laryngoscope* 2006;116(7):1255–7
- ¹⁸⁹ Mathiasen RA, Cruz R. Prospective, randomized, controlled clinical trial of a novel matrix hemostatic sealant in patients with acute anterior epistaxis. *Laryngoscope* 2005;115(5): 899–902
- ¹⁹⁰ Smith TP. Embolization in the external carotid artery. *J Vasc Interv Radiol* 2006;17(12): 1897–912.
- ¹⁹¹ Miller TR, Stevens ES, Orlandi RR. Economic analysis of the treatment of posterior epistaxis. *Am J Rhinol* 2005;19:79–82
- ¹⁹² Orlandi RR. Endoscopic sphenopalatine artery ligation. *Op Tech Otolaryngol Head Neck Surg* 2001;12(2):98–100
- ¹⁹³ Bolger WE, Borgie RC, Melder P. The role of the crista ethmoidalis in endoscopic sphenopalatine artery ligation. *Am J Rhinol* 1999;13(2):81–6
- ¹⁹⁴ Pletcher SD, Metson R. Endoscopic ligation of the anterior ethmoid artery. *Laryngoscope* 2007; 117(2):378–81
- ¹⁹⁵ Douglas SA, Gupta D. Endoscopic assisted external approach anterior ethmoidal artery ligation for the management of epistaxis. *J Laryngol Otol* 2003;117(2):132–3
- ¹⁹⁶ Бойкикев Св., Василев Ив., Павлов Вл., Орбитални усложнения на роносинуитите, Болести на орбитата, Медицина и физкултура 1976, 91-100
- ¹⁹⁷ Бойкикиев Св., Георгиев Г., Кабакчиев Г., Детска оториноларингология, „Медицина и физкултура“, 1980, стр. 143-147
- ¹⁹⁸ deShazo RD, O'Brien M, Chapin K, et al. A new classification and diagnostic criteria for invasive fungal sinusitis. *Arch Otolaryngol Head Neck Surg* 1997;123(11):1181–8
- ¹⁹⁹ deShazo RD. Fungal sinusitis. *Am J Med Sci* 1998;316(1):39–45
- ²⁰⁰ Stringer SP, Ryan MW. Chronic invasive fungal rhinosinusitis. *Otolaryngol Clin North Am* 2000;33(2):375–87
- ²⁰¹ Ferguson BJ. Definitions of fungal rhinosinusitis. *Otolaryngol Clin North Am* 2000;33(2): 227–35
- ²⁰² Gillespie MB, O'Malley BW. An algorithmic approach to the diagnosis and management of invasive fungal rhinosinusitis in the immunocompromised patient. *Otolaryngol Clin North Am* 2000;33(2):323–34
- ²⁰³ Sridhara SR, Paragache G, Panda NK, et al. Mucormycosis in immunocompetent individuals: an increasing trend. *J Otolaryngol* 2005;34(6):402–6
- ²⁰⁴ Gillespie MB, O'Malley BW Jr, Francis HW. An approach to fulminant invasive fungal rhinosinusitis in the immunocompromised host. *Arch Otolaryngol Head Neck Surg* 1998; 124(5):520–6.
- ²⁰⁵ Schell WA. Histopathology of fungal rhinosinusitis. *Otolaryngol Clin North Am* 2000;33(2): 251–76
- ²⁰⁶ deShazo RD. Fungal sinusitis. *Am J Med Sci* 1998;316(1):39–45
- ²⁰⁷ Gillespie MB, O'Malley BW. An algorithmic approach to the diagnosis and management of invasive fungal rhinosinusitis in the immunocompromised patient. *Otolaryngol Clin North Am* 2000;33(2):323–34
- ²⁰⁸ Parikh SL, Venkatraman G, DelGaudio JM. Invasive fungal sinusitis: a 15-year review from a single institution. *Am J Rhinol* 2004;18(2):75–81
- ²⁰⁹ Gillespie MB, O'Malley BW Jr, Francis HW. An approach to fulminant invasive fungal rhinosinusitis in the immunocompromised host. *Arch Otolaryngol Head Neck Surg* 1998; 124(5):520–6
- ²¹⁰ Herbrecht R, Denning DW, Patterson TF, et al. Voriconazole versus amphotericin B for primary therapy of invasive aspergillosis. *N Engl J Med* 2002;347(6):408–15
- ²¹¹ Denning DW. Therapeutic outcome in invasive aspergillosis. *Clin Infect Dis* 1996;23(3): 608–15
- ²¹² Weber AL. Inflammatory diseases of the paranasal sinuses and mucoceles. *Otolaryngol Clin North Am* 1988;21(3):421–37
- ²¹³ Flamm ES. Percivall Pott: an 18th century neurosurgeon. *J Neurosurg* 1992;76(2):319–26
- ²¹⁴ Feder HM Jr, Cates KL, Cementina AM. Pott puffy tumor: a serious occult infection. *Pediatrics* 1987;79(4):625–9
- ²¹⁵ Verbon A, Husni RN, Gordon SM, et al. Pott's puffy tumor due to *Haemophilus influenzae*: case report and review. *Clin Infect Dis* 1996;23(6):1305–7
- ²¹⁶ Kombogiorgas D, Solanki GA. The Pott puffy tumor revisited: neurosurgical implications of this unforgotten entity. Case report and review of the literature. *J Neurosurg* 2006; 105(Suppl 2):143–9
- ²¹⁷ Bambakidis NC, Cohen AR. Intracranial complications of frontal sinusitis in children: Pott's puffy tumor revisited. *Pediatr Neurosurg* 2001;35(2):82–9

- ²¹⁸ Guillen A, Brell M, Cardona E, et al. Pott's puffy tumour: still not an eradicated entity. *Childs Nerv Syst* 2001;17(6):359–62
- ²¹⁹ Quraishi H, Zevallos JP. Subdural empyema as a complication of sinusitis in the pediatric population. *Int J Pediatr Otorhinolaryngol* 2006;70(9):1581–6
- ²²⁰ Chandler JR, Langenbrunner DJ, Stevens ER. The pathogenesis of orbital complications in acute sinusitis. *Laryngoscope* 1970;80(9):1414–28
- ²²¹ Goldberg AN, Oroszlan G, Anderson TD. Complications of frontal sinusitis and their management. *Otolaryngol Clin North Am* 2001;34(1):211–25
- ²²² Jackson K, Baker SR. Clinical implications of orbital cellulitis. *Laryngoscope* 1986;96(5): 568–74
- ²²³ Osguthorpe JD, Hochman M. Inflammatory sinus diseases affecting the orbit. *Otolaryngol Clin North Am* 1993;26(4):657–71
- ²²⁴ Younis RT, Lazar RH, Bustillo A, et al. Orbital infection as a complication of sinusitis: are diagnostic and treatment trends changing? *Ear Nose Throat J* 2002;81(11):771–5.
- ²²⁵ Oxford LE, McClay J. Medical and surgical management of subperiosteal orbital abscess secondary to acute sinusitis in children. *Int J Pediatr Otorhinolaryngol* 2006;70(11): 1853–61
- ²²⁶ Manning SC. Endoscopic management of medial subperiosteal orbital abscess. *Arch Otolaryngol Head Neck Surg* 1993;119(7):789–91
- ²²⁷ Bothwell MR, Piccirillo JF, Lusk RP, et al. Long-term outcome of facial growth after functional endoscopic sinus surgery. *Otolaryngol Head Neck Surg* 2002;126(6):628–34
- ²²⁸ Senior B, Wirtschafter A, Mai C, et al. Quantitative impact of pediatric sinus surgery on facial growth. *Laryngoscope* 2000;110(11):1866–70
- ²²⁹ Levine SR, Twyman RE, Gilman S. The role of anticoagulation in cavernous sinus thrombosis. *Neurology* 1988;38(4):517–22
- ²³⁰ Cannon ML, Antonio BL, McCloskey JJ, et al. Cavernous sinus thrombosis complicating sinusitis. *Pediatr Crit Care Med* 2004;5(1):86–8
- ²³¹ Andrew Blitzer, Jerome S. Schwartz, Phillip S. Song et al, *Oxford American Handbook of Otolaryngology*, 2008, Oxford university press, Inc, 98
- ²³² Цолов Ц., «Тонзиларният проблем», сп. Наука и пулмология, 2012, кн.IV, стр.45
- ²³³ Цолов Ц., «Тонзиларният проблем», сп. Наука и пулмология, 2012, кн.IV, стр.45
- ²³⁴ Рангачев Ю., Обструктивна сънна апнея (OSA). *Med info*, 2012, 3,61-64
- ²³⁵ Ценев Ив., Клинико-морфология на риноларингология, София,2003, 299-301
- ²³⁶ Colin W.B.: *Comprehensive reconstructive surgery for Obstructive Sleep Apnea*, КМА, apr2004, 102, 154-162
- ²³⁷ Mitchell R.: Adenotonsillectomy for obstructive sleep apnea in children: outcome evaluated by pre- and postoperative polysomnography, *Laryngoscope*, 2007, 117,1844-1854
- ²³⁸ Гъбев Е., Стефанов Г., Георгиев Г., 1975, Наръчник на участъковия лекар, „Медицина и физкултура“, 463-465
- ²³⁹ Andrew Blitzer, Jerome S. Schwartz, Phillip S. Song et al, *Oxford American Handbook of Otolaryngology*, 2008, Oxford university press, Inc, 424
- ²⁴⁰ Синельников Р. Д., Атлас анатомии на човека – том II, Издателство „Медицина“ Москва-1973, с. 294-295
- ²⁴¹ Гълъбов Г., Ванков В., Анатомия на човека, „Медицина и физкултура“, 1974, стр. 294, 299
- ²⁴² Цолов Ц., «Тонзиларният проблем», сп. Наука и пулмология, 2012, кн.IV, 43-45
- ²⁴³ Карчев Т., Проучвания върху физиопатологията на тонзилите- дисертация, автореферат, 1996, стр.13-26
- ²⁴⁴ Кабкчиев П., Тодоров Д., Тонзилектомия и аденомектомия – усложнения. Сб. Рез. на XIII Национална конференция за ОПЛ и педиатри с международно участие, 24-26.V. 2012, 35-36
- ²⁴⁵ Стоянов Ст., Скерлева Д., Базирана на доказателства тонзилектомия в детска възраст. *Мединфо*, 2012, 3, 54-57
- ²⁴⁶ Windfuhr J., Remmert S.: Hemorrhage following tonsillectomy and adenoidectomy in 15.218 patients. *Otolaryngol. Head Neck Surg.*, 2006, 132:281-286
- ²⁴⁷ Погасова В. С., Горлина А. А., Атлас оперативной оториноларингологии, „Медицина“ -Москва 1983, стр. 243-244
- ²⁴⁸ Theisen CF: Angina epiglottica anterior: Report of three cases. *Albany Med Ann* 21:395-405, 1900
- ²⁴⁹ Senior BA, Rarlkowski D, MacArthur C, et al: Changing patterns in pediatric supraglottitis: A multi-institutional review, 1980 to 1992. *Laryngoscope* 104:1314- 1322, 1994
- ²⁵⁰ 14, Svvishchuk LE: Upper airway, nasal passages, sinuses, and mastoids, in Swischuk LE (ea *Emergency Radiology of the Acutely nu or Injured Child (ad 2)*. Baltimore, MD, Williams & Wilkins, 1986, pp 127- 140

- ²⁵¹ Duncan NO, Sprecher RC: Infections of the airway, in Cummings CW (ad): Otolaryngology-Head & Neck Surgery (ad 3). St. Louis, MO, Mosby, 1998, pp 388-400
- ²⁵² Myer CM: Inflammatory diseases of the pediatric airway, in Cotton RT, Myer CM (ads): Practical Pediatric Otolaryngology. Philadelphia, PA, Lippincott-Raven, 1999, pp 547-559
- ²⁵³ Duncan NO, Sprecher RC: Infections of the airway, in Cummings CW (ad): Otolaryngology-Head & Neck Surgery (ad 3). St. Louis, MO, Mosby, 1998, pp 388-400
- ²⁵⁴ Grossman WR, iviyer CM; Diagnosis and management of croup arid epiglottitis. *Pediatric Clin North Am*41:265-276, 19
- ²⁵⁵ Duncan NO, Sprecher RC: Infections of the airway, in Cummings CW (ad): Otolaryngology-Head & Neck Surgery (ad 3). St. Louis, MO, Mosby, 1998, pp 388-400
- ²⁵⁶ Myer CM: Inflammatory diseases of the pediatric airway, in Cotton RT, Myer CM (ads): Practical Pediatric Otolaryngology. Philadelphia, PA, Lippincott-Raven, 1999, pp 547-559
- ²⁵⁷ Baugh R, Gilmore BB: Infectious croup: A critical review. *Otolaryngol Head Neck Surg* 95:40-46, 1986
- ²⁵⁸ R. Stroud, N. Friedman – *American Journal of Otolaryngology*, vol 22, № 4 (July - August),2001r
- ²⁵⁹ Westley CR, Cotton EK, Brooks JO: Nebulized racemic epinephrine by LPPB for the treatment of croup. *Am j Dis Child* 132:484-487, 1978
- ²⁶⁰ Bouchier D, Dawson KJ', Pergusson DM: Humidification in viral croup: A controlled trial. *Aust Peediatr* 20:289-291, 1984
- ²⁶¹ McGee DL, Wald DA, Hinchliffe 5: Helium-oxygen therapy in the emergency department, *J Emerg Med* 15: 291-296, 199
- ²⁶² Adair JC: Ten year experience with IPPB in treatment of acute laryngotracheobronchitis. *Anes-th Analg* 50:649-655, 1971
- ²⁶³ Duncan NO, Sprecher RC: Infections of the airway, in Cummings CW (ad): Otolaryngology-Head & Neck Surgery (ad 3). St. Louis, MO, Mosby, 1998, pp 388-400
- ²⁶⁴ Weisman Y, Klein BL, Boenning DA, et al: Prospective randomized double-blind study comparing 1-epinephrine and racemic epinephrine aerosols in the treatment of laryngotracheobronchitis (croup). *Pediatrics* 89: 302-306, 19
- ²⁶⁵ Rosekrans JA: Viral croup: Current diagnosis and treatment. *Mayo Clin Proc* 73:1102-1107, 1998
- ²⁶⁶ Johnson DW, Jacobson S, Edney PC, et al: A comparison of nebulized budesonide, intramuscular dexamethasone, and placebo for moderately severe croup. *N Engl J Med* 339:498-503, 1998
- ²⁶⁷ Lewis FO: Washington's last illness. *Ann Med History* 1932;4: 245-248
- ²⁶⁸ Frantz TO, Rasgon BM: Acute epiglottitis: Changing epidemiological patterns: *Otolaryngol Head Neck surg* 1993;109:457-460
- ²⁶⁹ Mustoe T, Strome M: Adult epiglottitis. *Am J Otolaryngol* 1983;4:393-399
- ²⁷⁰ Frantz TO, Rasgor BM, Cluesenberry CP: Acute epiglottitis in adults. Analysis of 129 cases. *VOA* 1994;272:1358-1360
- ²⁷¹ Mayo-Smith MF, Spinali 3W, Donskey CI, et al. Acute epiglottitis. An 18-year experience in Rhode Island. *Chest* 1995;108:1640-1647
- ²⁷² Faden H. The dramatic change in the epidemiology of pediatric epiglottitis. *Pediatr Emerg Care* 2006;22:443-444
- ²⁷³ Wong EY, Berkowitz RG. Acute epiglottitis in adults: the Royal Melbourne Hospital experience. *AZ J Surg* 2001;71:740-743
- ²⁷⁴ Kass EG, McFadden EA, Jacobson S. et al. Acute epiglottitis in the adult: experience with a seasonal presentation. *Laryngoscope* 1993;103: 841-8-44.
- ²⁷⁵ McCaig LE, Hughes JM. Trends in antimicrobial drug prescribing among office-based physicians in the United States, „TAMA 1995;273:214-219
- ²⁷⁶ Fontanarosa PB, Poisky SS, Goldman GE: Adult epiglottitis, *J Emerg Med* 1989;7:223-231
- ²⁷⁷ Andreassen UK, Baer S, Nielsen TG, et al: Acute epiglottitis-25 years experience with
- ²⁷⁸ Lederman MD: Acute phlegmonous epiglottitis. *Laryngoscope* 1914;24:25-32
- ²⁷⁹ Walsh TJ, Gray WC: Clindamycin epiglottitis in immunocompromised patients. *Chest* 1987;91:482-485
- ²⁸⁰ Rothstein SG, Persky MS, Edelman BA, et al: Epiglottitis in AIDS patients, *Laryngoscope* 1989;99:389-392
- ²⁸¹ Mayo-Smith MF, Spinali 3W, Donskey CI, et al. Acute epiglottitis. An 18-year experience in Rhode Island. *Chest* 1995;108:1640-1647
- ²⁸² Frantz TD, Raseon BM. Quesenberry CP Jr. Acute epiglottitis in adults. Analysis of 129 cases. *JAW* 1994;272;1358-1360
- ²⁸³ Crosby E. Reid D. Acute epiglottitis in the adult: is intubation mandatory? *Can J Anaesth* 1991;38:914-918
- ²⁸⁴ Mayo-Smith MF, Spinali 3W, Donskey CI, et al. Acute epiglottitis. An 18-year experience in Rhode Island. *Chest* 1995;108:1640-1647

- ²⁸⁵ Farley MM, Stephens DS, Brachman PS, et al: Invasive Haemophilus influenzae disease in adults. *Ann Intern Med* 1992;116: 806-812
- ²⁸⁶ Nemzek WR, Katzberg RW, Van Slyke MA, et al. A reappraisal of the radiologic findings of acute inflammation of the epiglottis and supraglottic structures in adults. *JAJAIR J Neuroradiol* 1995;16:495-502
- ²⁸⁷ Yadranko O, Hebert PC, MacLachlan L. et al. Description and evaluation of the vallecula sign: a new radiological sign in the diagnosis of adult epiglottitis. *Ann Emerg Med* 1997;30:1-6
- ²⁸⁸ Wick F, Hutter PE, Haller A. Acute epiglottitis in adults. *Swiss Med Wkly* 2002;132:541-547
- ²⁸⁹ Berger C, Landau T, Berger S, et al. The rising incidence of adult acute epiglottitis and epiglottic abscess. *Otolaryngol* 2003;24:374-30
- ²⁹⁰ Frantz TD, Raseon BM, Quesenberry CP Jr. Acute epiglottitis in adults. Analysis of 129 cases. *JAW* 1994;272:1358-1360
- ²⁹¹ Berger C, Landau T, Berger S, et al. The rising incidence of adult acute epiglottitis and epiglottic abscess. *Otolaryngol* 2003;24:374-30
- ²⁹² Shores C. Infections and Disorders of the Neck and Upper Airway. in Tintinalli 3, Kelen G, Stapezynski. 15 (Leda): Emergency Medicine Comprehensive Study Guide, New York. McGraw Hill Companies, 2004. ed 6, pp 1494-1501
- ²⁹³ Trollfors B, Nylen, Carenfelt C. et al. Aetiology of acute epiglottitis in adults. *Scand J Infect Dis*. 1998;30:49-51
- ²⁹⁴ Park KW, Danfish A, Lowenstein E. Airway management for adult patients with acute epiglottitis: a 12-year experience at an academic medical center (1984-1995). *Anesth Analg*, 1998;88:254-261
- ²⁹⁵ Hebert PC, Ducic Y, Boisvert D. et al. Adult epiglottitis in a Canadian setting. *Laryngoscope* 1998;108:64-69
- ²⁹⁶ Berger C, Landau T, Berger S, et al. The rising incidence of adult acute epiglottitis and epiglottic abscess. *Otolaryngol* 2003;24:374-30
- ²⁹⁷ Park KW, Danfish A, Lowenstein E. Airway management for adult patients with acute epiglottitis: a 12-year experience at an academic medical center (1984-1995). *Anesth Analg*, 1998;88:254-261
- ²⁹⁸ Hebert PC, Ducic Y, Boisvert D. et al. Adult epiglottitis in a Canadian setting. *Laryngoscope* 1998;108:64-69
- ²⁹⁹ Solomon P, Weisbrod VI, Irish IC. et al. Adult epiglottitis: the Toronto Hospital experience. *J Otolaryngol* 1998;27:332-336
- ³⁰⁰ Deeb ZE: Acute epiglottitis in adults. *JAMA* 1995;273:920 (letter)
- ³⁰¹ Friedman M, Toriumi DM, Grybauskas V, Applebaum EL: A plea for uniformity in the staging and management of adult epiglottitis. *Ear Nose Throat J* 1988;67:873-880
- ³⁰² Gorelick MH, Baker MD: Epiglottitis in children, 1979 through 1992. Effects of Haemophilus influenzae type b immunization. *Arch Pediatr Adolesc Med* 1994;148:47-50
- ³⁰³ Frantz TO, Rasgon BM, Quesenberry CP: Acute epiglottitis in adults. Analysis of 129 cases. *VOA* 1994;272:1358-1360
- ³⁰⁴ Key SN: Angina epiglottidea anterior: Report of a case caused by the bacillus influenzae. *JAMA* 1916;67:116
- ³⁰⁵ Navarrete ML, Quesada P, Garcia M, Lorente J: Acute epiglottitis in the adult. *J Laryngol Otol* 1991;105:839-841
- ³⁰⁶ Frantz TO, Rasgon BM: Acute epiglottitis: Changing epidemiological patterns. *Otolaryngol Head Neck Surg* 1993;109:457-460
- ³⁰⁷ Sheik KH, Mostow SR: Epiglottitis-an increasing problem for adults. *Western J Med* 1989;151:520-524
- ³⁰⁸ Shapiro J, Eavey RD, Baker AS: Adult supraglottitis: A prospective analysis. *JAMA* 1988;259:563-567
- ³⁰⁹ Shapiro J, Eavey RD, Baker AS: Adult supraglottitis: A prospective analysis. *JAMA* 1988;259:563-567
- ³¹⁰ D'Angelo AJ, Zwillenberg S, Olekszyk JP, et al: Adult supraglottitis due to herpes simplex virus. *J Otolaryngol* 1990;19:179-181
- ³¹¹ Devita MA, Wagner IJ: Acute epiglottitis in the adult. *Crit Care Med* 1986;14:1082-1083
- ³¹² Smith MM, Mukherji SK, Thomson JE et al: CT in adult supraglottitis. *AJNR Am J Neuroradiol* 1996;17 & 1355-1358
- ³¹³ Ozanne A, Marsot-Dupuch K, Ducreux, et al: Acute epiglottitis MRI. *Neuroradiology* 2004; 46:153-155
- ³¹⁴ Davis AE 3rd. The pathophysiology of hereditary angio-oedema. *Curr Opin Allergy Clin Immunol* 2005; 114: 3-9
- ³¹⁵ Kaplan AP, Joseph K. The bradykinin-forming cascade and its role in hereditary angio-oedema. *Arm Allergy Asthma Immunol* 2010; 104: 193-204
- ³¹⁶ Zahedi R, Wisniewski J, Davies AE 3rd. Role of the P77 residue of complement 1 inhibitor (C1-INH) in determination of target protease specificity; inhibition of complement and contact system proteases. *J Immunol* 1991; 159: 983-88
- ³¹⁷ Olin M, Cicardi M, Bottasso B, et al: Activation of the coagulation cascade in C1-inhibitor deficiencies. *Blood* 1997; 89: 3213-18
- ³¹⁸ Davis AE 3rd, Cai S, Liu D. C1 inhibitor: biologic activities that are independent of protease inhibition. *Immunobiology* 2007; 212:13-23

- ³¹⁹ Bygum A, Hereditary arigo-oedema in Denmark: a nationwide survey. *Br J Dermatol* 2009; 161: 1153-58
- ³²⁰ Roche O, Blanch A, Caballero T, Sastre N, Caliejo D, Lapez-Trascasa M. Hereditary arigo-oedema due to C1 inhibitor deficiency; patient registry and approach to the prevalence in Spain. *Ann Allergy Asthma Immunol* 2005; 94: 498-503
- ³²¹ Farkas H, Varga L, Szeplaki G, Visy B, Harmat C, Bowen T. Management of hereditary angio-oedema in pediatric patients. *Pediatrics* 2007; 120: e713-22
- ³²² Agostoni A, Cicardi M. Hereditary and acquired C1-inhibitor deficiency: biological and clinical characteristics in 235 patients. *Medicine (Baltimore)* 1992; 71: 206-15
- ³²³ Cugrio M, Nussberger J, Cicardi M, Agostorini A. Bradykinin and the pathophysiology of angio-oedema. *Int J Allergy Clin Immunol* 2003; 3: 311-17
- ³²⁴ Bork K, Barnstedt SE. Laryngeal edema and death from asphyxiation after tooth extraction in four patients with hereditary angio-oedema. *J Am Dent Assoc* 2003; 134: 1088-94
- ³²⁵ Visy B, Dist G, Bygum A, et al. *Ficicobacter pylori* infection as a triggering factor of attacks in patients with hereditary angio-oedema. *Helv Paediatr Adolesc Med* 2007; 12: 251-57
- ³²⁶ Agostoni A, Cicardi M. Hereditary and acquired C1-inhibitor deficiency: biological and clinical characteristics in 235 patients. *Medicine (Baltimore)* 1992; 71: 206-15
- ³²⁷ Blasko B, Szeplaki G, Varga L, et al. Relationship between the copy numbers of genes (CAA, C4B) encoding the fourth component of complement and the clinical course of hereditary angio-oedema. *Mol Immunol* 2007; 44: 2667-74
- ³²⁸ Agostoni A, Cicardi M. Hereditary and acquired C1-inhibitor deficiency: biological and clinical characteristics in 235 patients. *Medicine (Baltimore)* 1992; 71: 206-15
- ³²⁹ Bork K, Hardt F, Scharfetter-Kochanek KM, Ressel N. Clinical studies of sudden upper airway obstruction in patients with hereditary angio-oedema due to C1 esterase inhibitor deficiency. *Arch Intern Med* 2003; 163: 1229-35
- ³³⁰ Bork K, Staubach P, Eckardt AI, Hardt J. Symptoms, course, and complications of abdominal attacks in hereditary angio-oedema due to C1 inhibitor deficiency. *Am J Gastroenterol*; 101: 619-27
- ³³¹ Bork K, Meng G, Staubach P, Hardt J. Treatment with C1 inhibitor concentrate in abdominal pain attacks of patients with hereditary arigo-oedema. *Transfusion* 2005; 45: 1774-84
- ³³² Bork K, Siedler K, Bosch S, Schopf RE, Kreuz W. Asphyxiation by laryngeal edema in patients with hereditary arigo-oedema. *Mayo Clin Proc* 2000; 75: 349-54
- ³³³ Cicardi M. Hereditary and acquired C1-inhibitor deficiency: biological and clinical characteristics in 235 patients. *Medicine (Baltimore)* 1992; 71: 206-15
- ³³⁴ Agostoni A, Aygün P, Binkley KE, et al. Hereditary and acquired angio-oedema: problems and progress: proceedings of the third C1 esterase inhibitor deficiency workshop and beyond. *J Allergy Clin Immunol* 2004; 114 (suppl 3): 551-131
- ³³⁵ Bork K, Siedler K, Bosch S, Schopf RE, Kreuz W. Asphyxiation by laryngeal edema in patients with hereditary arigo-oedema. *Mayo Clin Proc* 2000; 75: 349-54
- ³³⁶ Bowen T, Cicardi M, Bork K, et al. Hereditary angio-oedema: a current state-of-the-art review, VII; Canadian Hungarian 2007 International Consensus Algorithm for the diagnosis, therapy, and management of hereditary arigo-oedema. *Ann Allergy Asthma Immunol* 2008; 100 (suppl 2): 530-40
- ³³⁷ Cicardi M, Bork K, Caballero T, for the HAWK (Hereditary Angioedema International Working Group), Evidence-based recommendations for the therapeutic management of angioedema owing to hereditary C1 inhibitor deficiency: consensus report of an International Working Group. *Allergy* 2012; 67: 147-57
- ³³⁸ Blohrne G. Treatment of hereditary angioneurotic oedema with tranexamic acid. A random double-blind cross-over study. *Acta Med Scand* 1972; 191: 293-98
- ³³⁹ Frank M, Gelfand JA, Ailing DW, Sheriffs RI. Epsilon aminocaproic acid for hereditary angio-oedema. *N Engl J Med* 1977; 296: 1235-36
- ³⁴⁰ Van Sickels NI, Hunsaker RB, Van Sickels FE. Hereditary angio-oedema: treatment, management, and precautions in patients presenting for dental care. *J Oral Surg Oral Med Oral Pathol* 2010; 68: 168-72
- ³⁴¹ Bork K, Barnstedt SE. Laryngeal edema and death from asphyxiation after tooth extraction in four patients with hereditary angio-oedema. *J Am Dent Assoc* 2003; 134: 1088-94
- ³⁴² Kreuz W, Ivartinez-Saguer I, Aygün P, Purstner E, Rusicke E, Heller C, Klingebiel F. C1-inhibitor concentrate for individual replacement therapy in patients with severe hereditary angio-oedema refractory to danazol prophylaxis. *Transfusion* 2009; 49: 1987-95
- ³⁴³ van Doorn MB, Burpaa J, van Darn T, et al. A phase 1 study of recombinant human C1 inhibitor in asymptomatic patients with hereditary angio-oedema. *J Allergy Clin Immunol* 2005; 116: 876-81.
- ³⁴⁴ Choi G, Setters MR, Farkas H, et al. Recombinant human C1-inhibitor in the treatment of acute angio-oedema attacks. *Transfusion* 2007; 47: 1028-32

- ³⁴⁵ Zuraw B, Ciairdi M, Levy RJ. et al Recombinant human C1-inhibitor for the treatment of acute angio-oedema attacks in patient with hereditary angio-oedema. *J Allergy Clin Immunol* 2010; 126:821-27
- ³⁴⁶ Bork K, Siedler K, Bosch S, Schopf RE, Kreua W. Asphyxiation by Laryngeal edema in patients with hereditary angio-oedema, *Mayo Clin Proc* 2000; 75: 349-54
- ³⁴⁷ Кръстев З, Сапунджиев, Въртешни болести, Знание-ЕООД, София, 2 изд. /2010
- ³⁴⁸ Милева Ж, Клинична алергология, Знание-ЕООД, Ст. Загора/ 2001
- ³⁴⁹ Hologate Ed. S. T et Al., *Practice at Alergy*, Mosby, Philadelphia, 2001
- ³⁵⁰ Milgrom Ed. E et Al, „*Practice at Alergy*, Mosby, Philadelphia, 2004
- ³⁵¹ Чалъков И., Наследствен ангиоедем и трахеотомия, *Оториноларингология*, София, 2, 1988, 11-13
- ³⁵² Tchalakov I., P. Nikolov, L. Stefanov. Oedema anconeuroticum hereditarium – problems and their management during surgical procedures in the maxillo-facial region – First International Danubium Symposium in oral and maxillo-facial surgery, Budapest, 10.9.1993
- ³⁵³ Stoll W. ; Scheffer R. – *Laryngol., Rhinol., Otol.*, 75, 1996, 154 - 160
- ³⁵⁴ Howland, W. S. ; Lewis - *Ann. Otol.* , 65, 1956, 1006 -1011
- ³⁵⁵ Friedemann, I. ; *Granulomas of the larynx*. – In. *Otolaryngology* (Eds. M. M. Paparella D=A= Shumrick) Vol, 3, Philadelphia, Saunders. 1973
- ³⁵⁶ *Otolaryngol Head Neck Surg*; 1999; 120 & 737 – 41
- ³⁵⁷ American Society of Anaesthesiologists. Practice guidelines for the management of the difficult airway. *Anesthesiology* 1993; 78:597-602
- ³⁵⁸ Цнев Ив, *Оториноларингология/София/*, 17, 1980, 115-119
- ³⁵⁹ Маламов М., Георгиев Г., Меламед М., *Рак на ларинкса*, София, Медицина и физкултура, 1988 г
- ³⁶⁰ Hoover WE, King GD, *Emergency laryngectomy*. *Arch Otorhinolaryngo* 1954;54:431-3
- ³⁶¹ Bignardi L, Garioli C, StafTieri A. Tracheostomal recurrences after Taryngectomy. *Arch Otolaryngol* 1983;238:107-13
- ³⁶² Keim WE, Shapiro Mi, Rosin HD. Study of post-larym. . . ectotny stoma] recurrence. *Arch Otolaryngol* 1965;81:183-6
- ³⁶³ Mitts! B, Marks JE, Ogura 1H. Transglottic carcinoma, *Cancer* 1984;53:151-61
- ³⁶⁴ Keim WE, Shapiro Mi, Rosin HD. Study of post-larym. . . ectotny stoma] recurrence. *Arch Otolaryngol* 1965;81:183-6
- ³⁶⁵ Combe A, Steil PM. Emergency laryngectomy. *J Laryngol Otol* 1991;105:4. 63-5
- ³⁶⁶ Wickham MH, Narula AA, Barton RP, et al. Emergency laryngectomy. *J Laryngol Otol* 1990;15:35-8
- ³⁶⁷ Narula AA, Sheppard U, West K. et al. Is emergency laryngectomy a waste of time? *Am J Otolaryngol* 1993;14:21-3
- ³⁶⁸ Davis Rt. ". . . Shapshay SM. Peristomal recurrence: pathophysiology. prevention, treatment. *Otolaryngol Clin North Am* 1980;11 499-508
- ³⁶⁹ Keim WE, Shapiro Mi, Rosin HD. Study of post-larym. . . ectotny stoma] recurrence. *Arch Otolaryngol* 1965;81:183-6
- ³⁷⁰ Myers EM, Ogura JH. Stoma' recurrence: a clinicopathological analysis and protocol for future management. *Laryngoscope* 1979;89:1121-8
- ³⁷¹ Mc Combe A, Steil PM. Emergency laryngectomy. *J Laryngol Otol* 1991;105:4. 63-5
- ³⁷² Astrachan DI, Kirchner JC, Goodwin WJ – Jr, Prolonged intubation tracheotomy, complications, practical and psychological considerations. *Laryngoscopy* 1988,; 93:111,t: 1165 – 1169
- ³⁷³ Heffner JE, Tracheotomy application and timing. *An Chest Med*, 2003; 24 (3): 389 -398
- ³⁷⁴ Davis Rt. ". . . Shapshay SM. Peristomal recurrence: pathophysiology. prevention, treatment. *Otolaryngol Clin North Am* 1980;11 499-508
- ³⁷⁵ Davis RK, Shapshay SM, Vaughan CW, et al. Pre-treatment airway management in obstructing carcinoma of the larynx, *Otolaryngol Head Neck Surg* 1981;89:209-14
- ³⁷⁶ McGinn F, Kaufman IA. Endoscopic laser surgery. *Otolaryngol Head Neck Surg* 1987;113:501-5
- ³⁷⁷ Uyemura MC. Foreign body ingestion in children [erratum appears in *Am Fam Physician*. 2006 Apr 15;73(8):1332]; [summary for patients in *Am Fam Physician*. 2005 Jul 15;72(2):292; PMID: 16050453]. [Review] [11 refs]. *Am Fam Physician* 2005;72(2):287–91
- ³⁷⁸ Stack LB, Munter DW. Foreign bodies in the gastrointestinal tract [review] [88 refs]. *Emerg Med Clin North Am* 1996;14(3):493–521
- ³⁷⁹ Connors GP, Chamberlain JM, Ochsenschlager DW. Symptoms and spontaneous passage of esophageal coins [see comment]. *Arch Pediatr Adolesc Med* 1995;149(1):36–9
- ³⁸⁰ Connors GP, Chamberlain JM, Ochsenschlager DW. Conservative management of pediatric distal esophageal coins. *J Emerg Med* 1996;14(6):723–6.

- ³⁸¹ Conners GP, Cobaugh DJ, Feinberg R, et al. Home observation for asymptomatic coin ingestion: acceptance and outcomes. The New York State Poison Control Center Coin Ingestion Study Group. *Acad Emerg Med* 1999;6(3):213–7
- ³⁸³ Gibson. Aerodigestive tract foreign bodies. In: Cotton RT, Meyer CM III, editors. *Practical Pediatric Otolaryngology*. p. 561
- ³⁸⁴ Litovitz T, Schmitz BF. Ingestion of cylindrical and button batteries: an analysis of 2382 cases [see comment]. *Pediatrics* 1992;89(4 Pt 2):747–57
- ³⁸⁵ Lyons MF, Tsuchida AM. Foreign bodies of the gastrointestinal tract [review] [84 refs]. *Med Clin North Am* 1993;77(5):1101–14
- ³⁸⁶ Crysedale WS, Sendi KS, Yoo J. Esophageal foreign bodies in children. 15-year review of 484 cases. *Ann Otol Rhinol Laryngol* 1991;100(4 Pt 1):320–4
- ³⁸⁷ Young, Nw. et oll (2008), Surgery Section, << Oxford American Handbook>> Oxford University Pres, 422
- ³⁸⁸ Waltzman ML, Baskin M, Wypij D, et al. A randomized clinical trial of the management of esophageal coins in children [see comment]. *Pediatrics* 2005;116(3):614–9
- ³⁸⁹ G Paul Digoy Diagnosis and Management of upper aerodigestive tract foreign bodies –MD, 486
- ³⁹⁰ Harned RK, Strain JD, Hay TC, et al. Esophageal foreign bodies: safety and efficacy of Foley catheter extraction of coins. *AJR Am J Roentgenol* 1997;168(2):443–6
- ³⁹¹ Morrow SE, Bickler SW, Kennedy AP, et al. Balloon extraction of esophageal foreign bodies in children [see comment]. *J Pediatr Surg* 1998;33(2):266–70
- ³⁹² Little DC, Shah SR, St Peter SD, et al. Esophageal foreign bodies in the pediatric population: our first 500 cases. *J Pediatr Surg* 2006;41(5):914–8
- ³⁹³ Chaikhouni A, Kratz JM, Crawford FA. Foreign bodies of the esophagus. *Am Surg* 1985; 51(4):173–9
- ³⁹⁴ Barrios Fontoba JE, Gutierrez C, Lluna J, et al. Bronchial foreign body: should bronchoscopy be performed in all patients with a choking crisis? *Pediatr Surg Int* 1997;12(2–3):118–20
- ³⁹⁵ Metrangolo S, Monetti C, Meneghini L, et al. Eight years' experience with foreign-body aspiration in children: what is really important for a timely diagnosis? *J Pediatr Surg* 1999; 34(8):1229–31
- ³⁹⁶ Tokar B, Cevik AA, Ilhan H. Ingested gastrointestinal foreign bodies: predisposing factors for complications in children having surgical or endoscopic removal. *Pediatr Surg Int* 2007; 23(2):135–9
- ³⁹⁷ Hoeve LJ, Rombout J, Pot DJ. Foreign body aspiration in children. The diagnostic value of signs, symptoms and pre-operative examination. *Clin Otolaryngol Allied Sci* 1993;18(1): 55–7
- ³⁹⁸ Wolach B, Raz A, Weinberg J, et al. Aspirated foreign bodies in the respiratory tract of children: eleven years experience with 127 patients. *Int J Pediatr Otorhinolaryngol* 1994;30(1): 1–10.
- ³⁹⁹ Кабакчиев Г. .,1980г.,Детска оториноларингология, Медицина и физкултура, стр 272-275
- ⁴⁰⁰ Mu L, He P, Sun D. The causes and complications of late diagnosis of foreign body aspiration in children. Report of 210 cases. *Arch Otolaryngol Head Neck Surg* 1991;117(8):876–9
- ⁴⁰¹ Кабакчиев Г.,Карчев Т.,Димитров М.,Детска оториноларингология, Медицина и физкултура, 1980г.,стр 272-273, 278
- ⁴⁰² Кабакчиев Г.,Карчев Т.,Димитров М.,Детска оториноларингология, Медицина и физкултура, 1980г.,с. 274
- ⁴⁰³ Tokar B, Ozkan R, Ilhan H. Tracheobronchial foreign bodies in children: importance of accurate history and plain chest radiography in delayed presentation. *Clin Radiol* 2004;59(7):609–15.
- ⁴⁰⁴ Tokar B, Ozkan R, Ilhan H. Tracheobronchial foreign bodies in children: importance of accurate history and plain chest radiography in delayed presentation. *Clin Radiol* 2004;59(7): 609–15.
- ⁴⁰⁵ Even L, Heno N, Talmon Y, et al. Diagnostic evaluation of foreign body aspiration in children: a prospective study [erratum appears in *J Pediatr Surg*. 2005 Nov;40(11):1815 Note: Lea, Even [corrected to Even, Lea]; Nawaf, Heno [corrected to Heno, Nawaf]; Yoav, Talmon [corrected to Talmon, Yoav]; Elvin, Samet [corrected to Samet, Elvin]; Ze'ev, Zonis [corrected to Zonis, Ze'ev]; Amir, Kugelman [corrected to Kugelman, Amir]. *J Pediatr Surg* 2005;40(7):1122–7
- ⁴⁰⁶ Metrangolo S, Monetti C, Meneghini L, et al. Eight years' experience with foreign-body aspiration in children: what is really important for a timely diagnosis? *J Pediatr Surg* 1999; 34(8):1229–31
- ⁴⁰⁷ Hoeve LJ, Rombout J, Pot DJ. Foreign body aspiration in children. The diagnostic value of signs, symptoms and pre-operative examination. *Clin Otolaryngol Allied Sci* 1993;18(1): 55–7.
- ⁴⁰⁸ Mu L, He P, Sun D. The causes and complications of late diagnosis of foreign body aspiration in children. Report of 210 cases. *Arch Otolaryngol Head Neck Surg* 1991;117(8):876–9.
- ⁴⁰⁹ Barrios Fontoba JE, Gutierrez C, Lluna J, et al. Bronchial foreign body: should bronchoscopy be performed in all patients with a choking crisis? *Pediatr Surg Int* 1997;12(2–3):118–20

-
- ⁴¹⁰ Linegar AG, von Oppell UO, Hegemann S, et al. Tracheobronchial foreign bodies. Experience at Red Cross Children's Hospital, 1985–1990. *S Afr Med J* 1992;82(3):164–7
- ⁴¹¹ Ciftci AO, Bingol-Kololu M, Senocak ME, et al. Bronchoscopy for evaluation of foreign body aspiration in children. *J Pediatr Surg* 2003;38(8):1170–6
- ⁴¹² Tomaske M, Gerber AC, Weiss M. Anesthesia and periinterventional morbidity of rigid bronchoscopy for tracheobronchial foreign body diagnosis and removal. *Paediatr Anaesth* 2006;16(2):123–9
- ⁴¹³ Zerella JT, Dimler M, McGill LC, et al. Foreign body aspiration in children: value of radiography and complications of bronchoscopy. *J Pediatr Surg* 1998;33(11):1651–4
- ⁴¹⁴ Конов Д.,Ценев И.,Оториноларингологични заболявания, подлежащи на едnodневна хирургия
Ръководство по хирургия с атлас,АИ „Марин Дринов“2013, София,152-158
- ⁴¹⁵ Конов Д.,Ценев И.,Оториноларингологични заболявания, подлежащи на едnodневна хирургия
Ръководство по хирургия с атлас,АИ „Марин Дринов“2013, София,152-158