

## ХОМОЦИСТЕИНЪТ КАТО РИСКОВ ФАКТОР ЗА АТЕРОСКЛЕРОЗА И КОГНИТИВЕН УПАДЪК ПРИ ВЪЗРАСТНИ

Д. Овчаров, Ю. Петрова и Л. Трайков

Катедра по неврология, Медицински университет – София

## HOMOCYSTEINE AS A RISK FACTOR FOR ATHEROSCLEROSIS AND COGNITIVE DECLINE IN ADULTS

D. Ovcharov, J. Petrova and L. Traykov

Department of Neurology, Medical University – Sofia

<p><b>Резюме:</b></p> <p><b>Ключови думи:</b></p> <p><b>Адрес за кореспонденция:</b></p>	<p>Каротидната атеросклероза е рисков фактор за мозъчносъдови заболявания при възрастни. Един от рисковите фактори за атеросклероза е повишеното ниво на хомоцистеин в кръвта. Той води до увреждане на съдовата стена и последваща мозъчносъдова болест с клинична неврологична симптоматика. Повишеното ниво на хомоцистеин в кръвта предизвиква повишено синтезиране на металопроотеинази (ММР) в матрикса на митохондриите. Този процес, заедно с оксидативния стрес водят до деградация на екстрацелуларния матрикс и увреждане на кръвно-мозъчната бариера. Изследвани са 35 пациенти на възраст от 43 до 83 год., които имат субективен и обективен паметов дефицит. При изследваните пациенти ясно личи корелацията между хиперхомоцистеинемията и когнитивния упадък. Проведени са и батерия от невропсихологични тестове, както и сонографско изследване на каротидни артерии. Установи се, че повишеният интимамедия индекс (ИМТ), намалената съдова еластичност и намалените показатели на невропсихологичните тестове корелират с повишените плазмени нива на хомоцистеин.</p> <p><i>хомоцистеин, атеросклероза, мозъчносъдова болест, ИМТ, когнитивно увреждане</i></p> <p><i>Доц. Юлия Петрова, e-mail: jcat@abv.bg</i></p>
<p><b>Abstract:</b></p> <p><b>Key words:</b></p> <p><b>Address for correspondence:</b></p>	<p>Carotid atherosclerosis is a risk factor for cerebrovascular disease in adults. One of the risk factors for atherosclerosis is the elevated level of homocysteine in the blood. It leads to the vascular wall damage and subsequent cerebrovascular disease with clinical neurological symptoms. The elevated blood homocysteine level leads to increased synthesis of metalloproteinases (MMPs) in the mitochondrial matrix. This process, along with oxidative stress, leads to degradation of the extracellular matrix and damage to the blood-brain barrier. 35 patients aged 43 to 83 years who have a subjective and objective memory deficit are examined. The correlation between hyperhomocysteinemia and cognitive decline is clearly evident in the studied patients. A battery of neuropsychological tests, as well as sonographic examination of carotid arteries, was performed. It was found that the elevated IMT index, decreased vascular elasticity, and reduced neuropsychological test scores correlate with elevated plasma homocysteine levels.</p> <p>homocysteine, atherosclerosis, cerebrovascular disease, IMT, cognitive impairment</p> <p><i>Assoc. Prof. J. Petrova, MD, e-mail: jcat@abv.bg</i></p>

### Увод

Каротидната атеросклероза е рисков фактор за мозъчносъдови заболявания при възрастни. Въпреки че възрастово-обусловеният когнитивен спад се асоциира с мозъчносъдова болест, няма много данни за последиците от каротидната ате-

росклероза върху продължителното когнитивно функциониране. Резултатите от текущите проучвания са разнообразни, но не стигат до консенсус кои когнитивни функции са най-засягани. Механизмите, определящи връзката между атеросклерозата и когнитивното увреждане, са слабо

проучени. Доказано е, че повишеният индекс *intima-media thickness* (IMT) е самостоятелен предиктор за намалена когнитивна скорост и по-лошо представяне на тестовете за вербална и невербална памет, семантична флуентност и ексекютивни функции, дори при индивиди без клинична манифестация на мозъчносъдово заболяване [9, 11, 15]. Ишемичната увреда на бялото вещество се предполага като причина за когнитивен дефицит при възрастни хора с атеросклероза, но ролята на увредата на бялото вещество в определянето на лонгитудиналния когнитивен спад при присъствие на увеличена каротидна IMT не е емпирично установена [13]. Установено е, че някои хора имат генетичен дефект, при който е намалена продукцията на метилентетрахидрофолат редуктаза (MTHFR), и това понижава способността им да обработват фолат. Този дефектен ген води до повишени нива на хомоцистеин при индивиди, които наследяват варианти на MTHFR от двамата родители.

#### **МЕТАБОЛИЗЪМ НА ХОМОЦИСТЕИНА И НАЧИНИ НА УВРЕЖДАНЕ**

Хомоцистеинът представлява сяра-съдържаща аминокиселина и е междинен метаболит на метионина. Хомоцистеинът се метаболизира до цистеин чрез реакции, зависими от вит. В6, след което цистеинът се реметиализира до метионин чрез реакции, зависими от вит. В12 и фолат. При около 20-30% от болните с мозъчносъдова болест се откриват повишени нива на хомоцистеин. Той има директно токсично действие върху ендотела на съдовете. Това е от практическо значение, тъй като нивата на хомоцистеин могат да се регулират от фолиева киселина, вит. В12 и вит. В6, като така те имат потенциала за таргетна терапия. Въпреки че резултатите от намаляването на плазменото ниво на хомоцистеин в няколко големи рандомизирани проучвания не са окуражаващи при популацията с увреждане на големите съдове, при хората с болест на малките съдове или мозъчна микроангиопатия има данни за добър ефект [14]. Множество проучвания доказват, че ендотелната увреда има водеща роля в патофизиологията на мозъчносъдовата болест. Тя може да допринесе за нарушаване на кръвно-мозъчната бариера и мозъчната авторегулация.

Доказано е, че дефицитът на вит. В12 води до когнитивен упадък, но не е ясно дали причината е самият дефицит на вит. В12, или последващата хиперхомоцистеинемия [16].

Повишеното ниво на хомоцистеин в кръвта води до повишено синтезиране на металопропротеинази (MMP) в матрикса на митохондриите [6]. Този

процес, заедно с оксидативния стрес водят до деградация на екстрацелуларния матрикс и увреждане на кръвно-мозъчната бариера [7]. При проучване, проведено върху мишки, при което по изкуствен път се предизвиква хиперхомоцистеинемия, се наблюдава последващо нарушение в кръвно-мозъчната бариера [15]. MMP са мембранни, цинк-свързващи протеолитични ензими и се активират от други протеази и свободни радикали в екстрацелуларния матрикс. Те са отговорни за разрушаване на структурата на кръвоносните съдове и самите неврони, като така имат роля в патогенезата на редица заболявания, сред които съдови увреди, болест на Алцхаймер и множествена склероза [4, 10]. Натрупването на свободни радикали има водеща роля за увреждането на кръвно-мозъчната бариера чрез активация на MMP. MMP играят важна роля в патогенезата на хеморагичните инциденти, „чупливите“ съдове и нарушението на кръвно-мозъчната бариера и така спомагат за развитието на тежки клинични неврологични заболявания.

Ендотелните клетки са ключови модулатори на възпалителната реакция [3]. Няколко проучвания доказват, че ендотелната дисфункция може частично да бъде предизвикана от оксидация, свързана с ефекта от повишения хомоцистеин в кръвта [5]. Хроничното възпаление е тясно свързано с ендотелната дисфункция и има важна патологична роля в развитието на мозъчносъдовите заболявания [8].

Съдовата деменция се определя като загуба на когнитивни функции в резултат на мозъчносъдово заболяване, което уврежда хипокамп и други когнитивни центрове, важни за паметта, когницията и поведението [12]. Тя е втората по заболяемост след болестта на Алцхаймер, като заема 20% от всички случаи на деменция по света.

Честотата на съдовата деменция за различните страни се движи от 15 до 40% от всички видове деменции, като относителният дял нараства с увеличение на възрастта и зависи както от заболяемостта от ишемични мозъчни инсулти, така и от вида на използваните диагностични критерии [1].

Проучвания, при които се предизвиква хиперхомоцистеинемия при гризачи, откриват когнитивен упадък, системни съдови възпаления, атеросклероза и загуба на централни холинергични неврони. Изказват се предположения, че превенцията на деменцията може да бъде ефективна, ако съдовите компоненти агресивно се овладеят чрез лечение на съдовите рискови фактори като повишения хомоцистеин.

Хиперхомоцистеинемията е самостоятелен рисков фактор за развитието на мозъчносъдови заболявания. Метаанализи показват, че повишаването на общия хомоцистеин само с 3-5  $\mu\text{mol/L}$  може да увеличи риска от сърдечно-съдови заболявания с 40-60% [2].

### МАТЕРИАЛ И МЕТОДИ

Изследвани са 37 пациенти на средна възраст 66.36 г. (от 43 до 83 г.), които имат субективен и обективен паметов дефицит. От тях мъже – 22 (59%), и жени – 15 (41%). Сонографското изследване е проведено с апарат Aloka 7, сонда с честота 7-12 Mhz. Използвани са B-mode, Colour Doppler за оценка на кръвния ток, както и полуавтоматично за измерване на IMT.

Проведена е батерия от невропсихологични тестове, вкл. MMSE, Isaac's Set Test, Trail Making Test, Boston Naming Test, CERAD, Digit Number, Number Digit Test.

Образните изследвания – МРТ/КТ, както и кръвните, са проведени в УМБАЛ „Александровска“.

За поставяне на диагнозата съдова деменция са използвани критериите, заложи в Diagnostic and Statistical Manual of Mental Disorders (DSM) IV/V, наличието на паметов дефицит, доказан с невропсихологичните тестове, наличието на мо-

зъчносъдова болест от образните изследвания, липса на други невродегенеративни заболявания, наличие на съдови рискови фактори.

### РЕЗУЛТАТИ

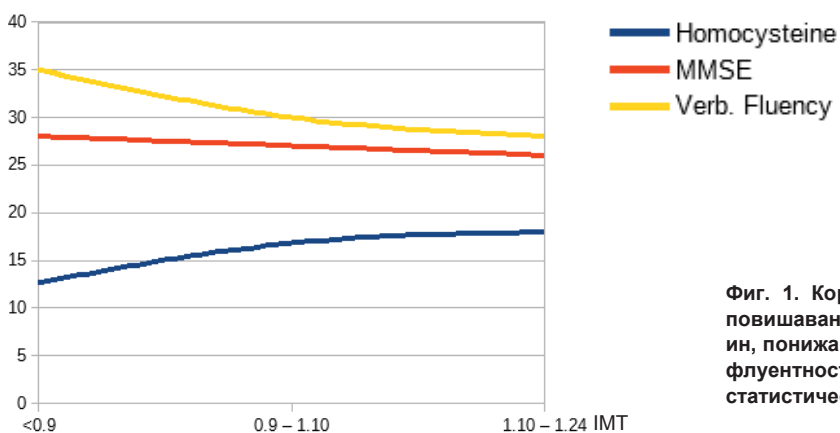
Пациентите с нормални стойности на IMT (< 0.9) са 10 (27.03%). Стойностите на хомоцистеина варират от 9.2  $\mu\text{mol/L}$  до 15.66  $\mu\text{mol/L}$ , средно 12.68  $\mu\text{mol/L}$ . MMSE варира от 27 до 29 точки, средно 28 т., Isaac's test е с относително запазени показатели – 33-37 думи. Вербалната флуентност варира от 19 до 47 думи, средно 35.

Пациентите с IMT от 0.9 до 1.10 mm са 17 на брой (45.95%). Стойностите на хомоцистеин варират от 6.8  $\mu\text{mol/L}$  до 20.5  $\mu\text{mol/L}$ , средно 16.8  $\mu\text{mol/L}$ . MMSE варира от 20 до 28 точки, средно 27 т., Isaac's test варира от 22 до 44 думи, средно 29 д., вербалната флуентност варира от 17 до 49 д., средно 30.

Пациентите с IMT от 1.10 до 1.24 mm са 10 (27.03%). Стойностите на хомоцистеин варират от 11.6 до 21.6  $\mu\text{mol/L}$ , средно 17.91  $\mu\text{mol/L}$ . MMSE варира от 22 до 28, средно 26 т. Isaac's test варира от 23 до 43, средно 25 д., вербалната флуентност варира от 15 до 42, средно 28 д. (табл. 1 и фиг. 1).

Таблица 1. Изследвани показатели при пациенти с IMT < 0.9 mm; IMT 0.9-1.10 и IMT > 1.10 mm

IMT (mm)	Възраст (год.)	Брой	Хомоцистеин ( $\mu\text{mol/L}$ )	MMSE (точки)	Isaac's (думи)	Вербална флуентност (думи)
< 0.9	43-77, средно 65.25	10	9.2-15.66, средно 12.68	27-29, средно 28	33-37, средно 25	19-47, средно 35
0.9-1.10	47-82, средно 67.20	17	6.8-20.5, средно 16.8	20-28, средно 27	22 до 44, средно 29	17-49, средно 30
1.10-1.24	63-83, средно 65.86	10	11.6-21.6, средно 17.91	22-28, средно 26	23-43, средно 25	15-42, средно 28



Фиг. 1. Корелация между повишаването на IMT, повишаването на плазмените нива на хомоцистеин, понижаването на MMSE, както и на вербалната флуентност. Използван е софтуер за обработка на статистически данни: Libre Office Version: 5.4.3.2

## ОБСЪЖДАНЕ

При изследваните 35 пациенти се установява, че повишеният ИМТ, намалената съдова еластичност и снижените показатели на невропсихологичните тестове корелират със завишените плазмени нива на хомоцистеин ( $p < 0,05$ ). Съдовата деменция като част от съдовото когнитивно нарушение включва множество клинични характеристики, свързани с различни съдови механизми и структурни мозъчни промени. Патофизиологията се определя от взаимодействието между съдовата етиология (МСБ и съдови рискови фактори), промените в мозъка (инфаркти, промени в бялото мозъчно вещество, атрофия) и множество други фактори: възраст, образование [1]. Чрез навременното откриване, проследяване и контролиране на рисковите фактори процесите, водещи до съдова деменция, могат да бъдат регулирани, като така се увеличават продължителността и качеството на живот на пациентите. Повишените нива на хомоцистеин могат да се дължат на понижение на вит. В12, вит. В6 или фолат. То може да се дължи на проблеми в обмяната, неправилна диета, генетични заболявания, злоупотреба с вещества и др. Своевременното откриване на тези нарушения може да предотврати редица заболявания, сред които и съдова деменция. За целта е необходимо скрининг и проследяване на пациенти с рискови фактори – високо артериално налягане, високо плазмено ниво на хомоцистеин, високо плазмено ниво на холестерол (особено LDL и VLDL), наследствени заболявания и др. Крайната цел на това проследяване е ранна диагностика и откриване на рисковите фактори. Така рисковите пациенти могат да започнат своевременно контрол или лечение, преди да се достигне фазата на клинични оплаквания. Такъв план води до съвременната идея за персонализиран подход към всеки пациент и може да удължи периода на нормално когнитивно функциониране.

## ЗАКЛЮЧЕНИЕ

Субективните оплаквания за паметов дефицит се потвърждават от батерията невропсихологични изследвания. От изложените резултати личи, че повишените нива на хомоцистеин трябва да се интерпретират като директен рисков фактор за невронна увреда. При пациенти без клинични оплаквания за паметов дефицит дори промяна в един показател (повишен ИМТ, промени в липидния профил, намалена съдова еластичност и намалените показатели на невропсихологичните тестове са основание за предприемане на терапевтична намеса и активно наблюдение. Скринингът за повишени нива на серумен хомоцистеин би

могъл да допринесе за ранното прилагане на превантивни мерки срещу нарушаване на когницията, както и за откриване на генетични фактори за хиперхомоцистеинемия (MTHFR gene).

## Библиография

1. Трайков Л. Ранна диагноза при болестта на Алцхаймер и съдовата деменция. С., 2006, 74-75.
2. Boushey CJ. A quantitative assessment of plasma homocysteine as a risk factor for vascular disease. *JAMA*, 1995, 1049-1057.
3. De Caterina R, Massaro M, Scoditti E, Annunziata Carluccio M. Pharmacological modulation of vascular inflammation in atherosclerosis. *Ann NY Acad Sci*. 2010; 1207:23-31.
4. Dhodhose BC Mayo JN. Beard RS, et al. Opening of the blood-brain barrier before cerebral pathology in mild hyperhomocysteinemia. *PLoS One*. 2013; 5:e63951.
5. Abdulle AM, Pathan JY, Moussa N, Gariballa S. Association between homocysteine and endothelial dysfunction markers in stroke disease. *Nutr Neurosci*. 2010; 13:2-6.
6. Kalani A, Kamat PK, Familtseva A, et al. Role of microRNA29b in blood-brain barrier dysfunction during hyperhomocysteinemia an epigenetic mechanism. *J Cereb Blood Flow Metab*. 2014; 7:1212-22.
7. Kamat PK, Vacek JC, Kalani A, Tyagi N. Homocysteine Induced Cerebrovascular Dysfunction: A Link to Alzheimer's Disease Etiology. *Open Neurol J*. 2015; 9:9-14.
8. Kamat PK, Kalani A, Givvimani S, et al. Hydrogen sulfide attenuates neurodegeneration and neurovascular dysfunction induced by intracerebral-administered homocysteine in mice. *Neuroscience*. 2013; 252:302-19.
9. Komulainen P, Kivipelto M, Lakka TA, et al. Carotid intima-media thickness and cognitive function in elderly women: A population-based study. *Neuroepidemiology*. 2007; 28:207-213.
10. Peng H, Cheng H, Xing HY, et al. Effect mechanism of Hcy on damage of BBB and the intervention of the compounded vitamin in rat. *Zhonghua Yi Xue Za Zhi*. 2010; 90:1642-44.
11. Wendell CR, Zonderman AB, Metter EJ, et al. Carotid intimal medial thickness predicts cognitive decline among adults without clinical vascular disease. *Stroke*. 2009; 40(10):3180-3185.
12. Salmina AB, Inzhutova AI, Malinovskaya NA, Petrova MM. Endothelial dysfunction and repair in Alzheimer-type neurodegeneration neuronal and glial control. *J Alzheimers Dis*. 2010; 22:17-36.
13. Sojkova J. Intima-Media Thickness and Regional Cerebral Blood Flow in Older Adults. 2014, *Stroke*, 38(6): 441-447.
14. Terborg C, Gora F, Weiller C, Röther J. Reduced vasomotor reactivity in cerebral microangiopathy: a study with near-infrared spectroscopy and transcranial Doppler sonography. *Stroke*, 2000, 31(4):924-9.
15. Tyagi N, Qipshidze N, Munjal C, et al. Tetrahydrocurcumin ameliorates homocysteinylated cytochrome-c mediated autophagy in hyperhomocysteinemia mice after cerebral ischemia. *J Mol Neurosci*. 2012; 47:128-38.
16. Vannorsdall TD, Waldstein SR, Kraut M, et al. White matter abnormalities and cognition in a community sample. *Arch Clin Neuropsychol*. 2009; 24:209-217.