

МЕДИЦИНСКИ УНИВЕРСИТЕТ – СОФИЯ
ФАКУЛТЕТ ПО ДЕНТАЛНА МЕДИЦИНА
КАТЕДРА „КОНСЕРВАТИВНО ЗЪБОЛЕЧЕНИЕ“
Ръководител катедра: доц. д-р Севда Янчева, дм

Д-р Жасмина Валентинова Миронова

ЕФЕКТИВНОСТ НА РАЗЛИЧНИ ТЕХНИКИ
ЗА ОТСТРАНЯВАНЕ НА ИНТРАКАНАЛНИ МЕДИКАМЕНТИ
(ЕКСПЕРИМЕНТАЛНИ И КЛИНИЧНИ ПРОУЧВАНИЯ)

ДИСЕРТАЦИОНЕН ТРУД

за придобиване на образователната и научна степен „доктор“

Докторска програма

Терапевтична дентална медицина

Област на висше образование 7. Здравеопазване и спорт

Професионално направление 7.2 Дентална медицина

Научен ръководител

доц. д-р Елка Николаева Радева, дм

София, 2024 г.

СЪДЪРЖАНИЕ

ИЗПОЛЗВАНИ СЪКРАЩЕНИЯ	4
I. ВЪВЕДЕНИЕ	5
II. ЛИТЕРАТУРЕН ОБЗОР	7
1. Индикации за приложение на интраканалните медикаменти	7
2. Изисквания към интраканалните медикаменти. Класификация	8
3. Видове интраканални медикаменти	9
3.1. Калциево-хидроксидни медикаменти	10
3.2. Антибиотични пасти	16
3.3. Алдехиди	23
3.4. Билкови интраканални медикаменти	24
4. Видове медикаментозни носители	25
5. Начини на поставяне на интраканалните медикаменти	27
6. Необходимост от отстраняване на интраканалните медикаменти	27
7. Техники за отстраняване на интраканалните медикаменти	29
7.1. Конвенционални техники	29
7.2. Машинно асистирана иригация	33
8. Фактори, влияещи върху ефикасността на премахване на медикаментите	42
8.1. Вариации в морфологията на кореновия канал	42
8.2. Използваният разтвор за иригация	42
8.3. Характеристика на използвания медикамент	51
8.4. Фактори, свързани с хелатиращите агенти	52
9. Заключение от литературния обзор	53
III. ЦЕЛ И ЗАДАЧИ	56
СОБСТВЕНИ ИЗСЛЕДВАНИЯ	57
IV. МАТЕРИАЛ	57
По задача 1	57
По задача 2	58
По задача 3	58
По задача 4	59

По задача 5	59
V. МЕТОДИ	61
По задача 1	61
По задача 2	61
По задача 3	74
По задача 4	81
По задача 5	87
СТАТИСТИЧЕСКИ МЕТОДИ	88
VI. РЕЗУЛТАТИ	92
По задача 1	92
По задача 2	113
По задача 3	127
По задача 4	151
По задача 5	155
КЛИНИЧЕН ПРОТОКОЛ ПРИ ЛЕЧЕНИЕ НА ИНФЕКТИРАНИ КОРЕНОВИ КАНАЛИ	155
VII. ОБСЪЖДАНЕ	160
По задача 1	160
По задача 2	167
По задача 3	177
По задача 4	190
По задача 5	194
VIII. ЗАКЛЮЧЕНИЕ	199
IX. ИЗВОДИ	200
X. ПРИНОСИ	201
XI. КНИГОПИС	202
XII. ПРИЛОЖЕНИЯ	222
XIII. ПУБЛИКАЦИИ	228

ИЗПОЛЗВАНИ СЪКРАЩЕНИЯ

ЗИ	–	Звукова иригация
КИ	–	Конвенционална иригация
КК	–	Коренов канал
ЛАИ	–	Лазерно асистирана иригация
ЛДМ	–	Лекари по дентална медицина
МО	–	Микроорганизми
ПУИ	–	Пасивна ултразвукова иригация
ТАП	–	Тройна антибиотична паста
EDTA	–	Ethylenediaminetetraacetic acid (етилендиаминтетраоцетна киселина)
H₂O₂	–	Hydrogen peroxide (водороден пероксид)
Micro-CT	–	Micro-computed tomography (компютърна микротомография)
MTAP	–	Modified triple antibiotic paste (модифицирана тройна антибиотична паста)
NaCl Saline	–	Физиологичен разтвор
NaOCl	–	Sodium hypochlorite (натриев хипохлорит)
NiTi	–	Nickel-Titanium (никел-титан)
PEG	–	Polyethylene glycol (полиетиленгликол)
SEM	–	Scanning Electron Microscopy (сканираща електронна микроскопия)
ZnOE	–	Zinc oxide eugenol (цинков оксид евгенол)

I. ВЪВЕДЕНИЕ

Микроорганизмите са основен фактор в развитието на възпалителните заболявания на зъбната пулпа и една от основните цели на ендодонтското лечение е тяхното отстраняване. За да се намаляват или елиминират микроорганизмите от кореноканалната система, съществуват различни методи, като използването на множество инструментални техники за обработка на кореновия канал, различни видове иригационни разтвори и интраканални медикаменти.

Проучванията показват, че инструменталната обработка намалява броя на бактериите в кореноканалната система, но поради сложната анатомия на кореновия канал ендодонтските инструменти оставят части от стените му недокоснати и пълното елиминиране на микроорганизмите е малко вероятно. Следователно интраканалната иригация и дезинфекция са необходими допълнителни процедури за отстраняване на размазания пласт и останалите микроорганизми и са в центъра на многобройни клинични и лабораторни изследвания.

Съвременната биологично ориентирана ендодонтска терапия трябва да се извършва с подходящи иригационни разтвори и интраканални медикаменти. За да се постигне тази цел на лечението в ендодонтията, от основно значение са максималното намаляване на броя на микроорганизмите в кореноканалната система и предотвратяването на микробното размножаване в ендодонта.

Интраканалните медикаменти се смятат за съществена стъпка в унищожаването на остатъчните бактерии в кореновите канали. Използването на интраканален медикамент е това, което може потенциално да наруши хранителните взаимовръзки между микроорганизмите, като елиминира някои бактерии и оставя други, с което се подобрява микробната среда в кореновия канал. Интраканален медикамент обикновено се препоръчва, когато лечението не може да бъде завършено с едно посещение и има шанс оцелелите интраканални бактерии да се размножават между посещенията.

Интраканалните медикаменти обикновено се считат за неразделна част от лечението и са важни за успеха на ендодонтското лечение, но тяхното отст-

раняване преди obtурирането на кореновия канал е задължително. Остатъците от медикамента, намиращи се върху стените на канала, възпрепятстват проникването на сийлъра в дентиновите каналчета, което намалява стойностите на якост на връзката помежду им. От друга страна, нито една от съществуващите техники и методи не може напълно да отстрани интраканалните медикаменти от кореноканалната система.

II. ЛИТЕРАТУРЕН ОБЗОР

1. Индикации за приложение на интраканалните медикаменти

1.1. Роля на микроорганизмите в ендодонтската инфекция

Микроорганизмите са основни етиологични фактори във възникването и развитието на заболяванията на зъбната пулпа и периапикалното пространство, както и за възникването на апикален периодонтит в резултат на неуспешно първично ендодонтско лечение [20]. Така че основната цел на ендодонтското лечение е напълно да се отстранят микроорганизмите от кореновия канал чрез химико-механичната обработка на канала. Пълната дезинфекция на сложната интраканална анатомия не може да бъде постигната и с най-сложните техники на препариране на кореновия канал, а антимикуробните ириганти унищожават патогените до определена граница [20]. Но вероятността останалите микроорганизми да се размножават значително между посещенията и често да достигат същото ниво, на което са били в началото на лечението, е по-голяма в случаите, когато каналът не е бил осигурен с дезинфекциращ агент между посещенията [20].

Затруднения за пълното почистване на кореноканалната система, породени от микроорганизмите, са способността им да се вграждат в самостоятелно произведено извънклетъчно полимерно вещество, което устоява на действието на антимикуробните агенти, и организацията им в микроколонии, свързани една с друга или със стените на кореновите канали, чието отстраняване продължава да е трудно [10, 26]. Някои от тях могат да проникват в дентините тубули до 400 μm и да останат жизнеспособни там за продължителен период от време [68, 72, 211]. Допълнителен проблем възниква и от сложната анатомия на кореновите канали, която благоприятства задържането на микробния биофилм [20].

Инфекцията в кореноканалната система е с полимикробна природа както с аеробни, така и с анаеробни бактериални видове [10, 154, 155, 156]. Едни от най-често срещаните облигатни анаероби са: *Peptostreptococcus supp.*,

Bifidobacterium supp., *Eubacterium lentum*, *Veillonella parvula*, *Prevotella intermedia* и *Porphyromonas spp.* От факултативните анаероби най-честите представители са: *Str. mitis*, *Str. sanguis*, *Enterococcus faecalis*, *Staphylococcus aureus* и др. [9].

Установено е, че 35-53% от кореновата повърхност остават необработени, поради това [11] интраканалните медикаменти се използват между отделните посещения за повлияване на остатъчните микроорганизми. Те подобряват прогнозата на ендодонтското лечение, намаляват болката и възпалението, предпазват корените от резорбция в резултат от възпалението и играят съществена роля в превенцията от реинфектиране на сложната кореноканална система. Създава се среда, по-благоприятна за възстановяване на периапикалната тъкан. Следователно употребата на интраканални медикаменти за повлияване на инфекцията е желателна при инфектирани коренови канали и когато ендодонтското лечение не може да завърши в едно посещение [11].

2. Изисквания към интраканалните медикаменти

Интраканалните медикаменти трябва да отговарят на следните изисквания:

- Да имат ефективно и продължително антимикробно действие.
- Да не дразнят периодонциума в случай на преминаване в периапикалните тъкани и да не предизвикват клетъчно-медиран имунен отговор.
- Разтворите да имат стабилна форма и ниско повърхностно напрежение.
- Да са активни в присъствие на кръв, серум и протеинови деривати от тъканите, да поддържат сухи канали с персистираща ексудация и да неутрализират тъканните остатъци.
- Да не възпрепятстват възстановяването и физиологичната активност на периапикалните тъкани и да не оцветяват зъбните структури.
- Лесно да се въвеждат в кореновия канал, да не дифундират през временното възстановяване и да елиминират персистиращите микроорганизми [174].

Антисептичното им действие може да бъде променено от самото лекарство, от видовете микроорганизми, тяхното разпределение и метаболитна активност [221].

При някои медикаменти антимикробният ефект е по-добър и по-бърз от този на други, или бактериостатичен, или бактерициден според механизма на действие [221]. Комбинацията от лекарства с широк спектър или смяната им е стратегия, която трябва да има продължителен ефект при полимикробни инфекции. Медикаментите, които имат адекватни концентрации и склонност бързо да освобождават активното си вещество, осигуряват по-добро антимикробно действие [221].

Съществуват прогностични фактори, свързани с по-нисък процент на оздравяване на зъба: наличие на апикален периодонтит, размер на лезията, обостряне между посещенията, диабет или системна лекарствена терапия и наличие на предоперативна болка. В свое проучване Zarata и кол. [230] установяват, че лечението на зъби с периапикални лезии с диаметър 1-5 mm има успеваемост 86,6%, а при лезия с по-голям от 5 mm диаметър процентът на успех спада до 78,2%. Всички тези предпоставки повлияват персистирането на апикален периодонтит, устойчив на традиционното ендодонтско лечение, и са в подкрепа на употребата на интраканален медикамент [230].

3. Видове интраканални медикаменти. Класификация

Според Grossman интраканалните медикаменти могат да бъдат класифицирани като съдържащи:

- калциев хидроксид,
- антибиотични препарати и сулфонамиди,
- фенолни съединения,
- етерични масла,
- соли на тежки метали,
- халогени,
- четвъртични амониеви съединения,
- мастни киселини.

С използването на различни антибиотични средства, сулфонамиди и хидрокортизонови препарати успешно се заменят силно действащите и токсични антисептични средства като фенол, трикрезол-формалин, хлорфенолкамфор и др., правейки ги неподходящи за прилагане при ендодонтско лечение [174].

В съвременната ендодонтия най-често използваните интраканални медикаменти са калциевият хидроксид, прилаган самостоятелно или в комбинация с йодоформ, хлорхексидин, и различните антибиотични пасти.

3.1. Калциево-хидроксидни медикаменти

3.1.1. Калциев хидроксид

Калциевият хидроксид се въвежда в денталната медицина от Herman през 1920 г. [288], първоначално като пулпопокривно средство [235]. Днес той се смята за златен стандарт сред интраканалните медикаменти. Представява бял прах без мирис, класифициран като силна основа. Наличието на влага в канала активира калциевия хидроксид и неговото рН се повишава до 12 и повече (12,5) в рамките на минути и се дисоциира на калциеви и хидроксилни йони. Средното време за лечение е 1-4 седмици. Съобщава се и за седемдневно приложение, което е ефективно, за разлика от десетминутното приложение [242].

Някои автори твърдят, че това може би е най-доброто средство за въздействие срещу остатъчните микроорганизми. Клиничните ситуации, при които най-често се използва, са: инфектирани коренови канали, хронични апикални периодонтити, при зъби с незавършено кореново развитие, при биологично лечение, коренова резорбция, перфорации. Ефективността му се дължи на неговия антимикробен, противовъзпалителен, стимулиращ минерализацията ефект и неутрализиращ киселинното рН [190, 242]. Недостатъците на калциевия хидроксид са: разтворимостта му след една година, свързан е с развитие на зъбна резорбция, липсва адхезия на каналопълнежното средство към стените на кореновия канал, когато не се отстрани изцяло [190].

Някои от предимствата се обясняват по следните начини:

Голямото количество освободени хидроксилни йони нарушава целостта на бактериалната цитоплазмена мембрана, което има деструктивен ефект върху бактериалната клетъчна мембрана и протеиновата структура [190].

Калциевият хидроксид има силно изразено хигроскопично действие, което причинява абсорбиране на възпалителния ексудат. За това допринася и уплътняващото действие върху съдовата стена, ограничаващо излива на възпалителния ексудат в тъканите. Това се осъществява чрез формиране на калциево-протеинни мостове в резултат от свързването на калциевите йони с протеините на интрацелуларната субстанция на ендотелната клетка. Хидроксилните йони (ОН-) предизвикват и липидна пероксидация, водеща до унищожаване на фосфолипидите в микробната клетъчна стена [190].

Калциевият хидроксид разрушава двете полинуклеотидни вериги на бактериалната ДНК, това предотвратява репликацията и инактивира функцията на микроорганизмите. Антимикробното действие се състои още в абсорбиране на въглеродния диоксид, като нарушава кореноканалната екосистема [221] и детоксикира ендотоксина, произведен от микроорганизмите в кореновите канали [144]. Повлияването върху възпалението и болката се дължи и на фотолипазната инхибиция, намаляваща клетъчното разрушаване и последващото освобождаване на простагландини, които са едни от медиаторите на възпалението и болката [144].

Калциевият хидроксид има и изразено реминерализиращо действие върху остеодентина и спомага за отлагането на калций в зоната на контакта му с тъканта. Това води до повърхностна ограничена некроза, от която се образуват некрохормони, стимулиращи алкалната фосфатаза и клетъчната трансформация от недиференцирани клетки [40]. От друга страна, силно алкалното рН води до намаляване на органичната опора на матрицата на дентина, което може да промени механичните му свойства [40, 179].

Установено е с инвитро изследване, че калциевият хидроксид има директно въздействие върху някои щамове микроорганизми (*Enterococcus faecalis*, *Streptococcus pyogenes*, *Streptococcus mitis*, *Streptococcus bovis*, *Streptococcus anginosus*) за разлика от клиничното прилагане в кореновия канал, където неговият ефект е намален [10].

В действителност едно от основанията да бъде премахнат напълно от кореновия канал след медикацията му е, че *Enterococcus faecalis* има способността да образува биофилм върху стената на кореновия канал, лекуван с калциев хидроксид, същевременно *E. faecalis* е и най-малко чувствителният към него [190]. Поради това неговата антимикробна активност се увеличава при комбинирането му с други медикаменти [11].

3.1.2. Калциев хидроксид в комбинация с йодоформ

Тъй като калциевият хидроксид има слаба рентгеноконтрастност, към пастите се добавят вещества, които да я подобрят. Такива са вехикулум и рентгеноконтрастно вещество като йод, бариев сулфат или бисмут [110].

Йодофорите са йод-съдържащи компоненти, които освен рентгеноконтрастни, са и дезинфектанти от средно ниво. Йодоформът (трийодометан CHI_3) представлява прах от хексагонални кристали с лимоненожълт цвят, с характерна и персистираща миризма, слабо разтворим във вода – 1:10 000, и освобождава йод в насцентно състояние (96.7%). Йодоформът е разтворим в мастни киселини, не е стабилен и се разпада лесно при контакт с органични субстанции, от които активността му може да намалее [110].

Пастите, съдържащи йодоформ, преципитират протеини и оксидират важни ензими, унищожават микроорганизмите в тъканните остатъци, като ги правят неподходящи да поддържат микробен живот [105, 110]. Автори защитават препресването през апикалния форамен поради противовъзпалителното действие, неутрализацията на кисели продукти (неутрализира лактата, секретирани от остеокластите), антибактериалното действие и др. [152].

3.1.3. Калциев хидроксид в комбинация с хлорхексидин

Хлорхексидинът е липофилно и хидрофобно вещество и представлява катионен бигваниден силен антисептик, почти без цвят и без мирис [152]. Той има добре изразено антибактериално действие както към грам (+), така и към грам (-) микроорганизми, спори на бактерии, липофилни вируси и гъбички, като по-силно изразено е към грам (+) бактериите. От грам (-) най-слабо се

повлияват *Proteus*, *Pseudomonos*, *Enterobacter*, *Actinobacter* и *Klebsiella*, резистентен е и към спорите и повечето вируси [152].

Хлорхексидинглюкоконатният гел се използва широко и като интраканален медикамент. Антибактериалното действие на СНХ зависи от постигането на рН (5,5-7), причиняващо се от катионната му молекула. Тя се свързва с отрицателно заредената бактериална клетъчна стена и променя осмотичното равновесие на бактериалната клетка поради извличането на калия и фосфора и последващо изтичане на вътреклетъчни компоненти. Същевременно е с ниска токсичност за периапикалните тъкани [221, 307]. Комбинацията $\text{Ca}(\text{OH})_2 + \text{СНХ}$ е по-ефективна при елиминирането на бактерии, отколкото само $\text{Ca}(\text{OH})_2$, установено е, че инхибира напълно растежа на *E. faecalis* след 24-48 часа с постепенен спад за една седмица [277, 288].

Хлорхексидинът е бактерициден при по-високи концентрации (2%) и бактериостатичен (0,2%) при по-ниски концентрации. Бактерицидното му действие се изразява в утаяване и коагулация на цитоплазмата на бактериалната клетка, а бактериостатичното действие уврежда клетката поради извличането на калция и фосфора [213].

Една от най-важните характеристики на хлорхексидина е остатъчното антимикробно въздействие, т.нар. субстантивност. Тя се характеризира с това, че катионната група на молекулата се свързва обратимо с различни анионни субстрати, сред които са хидроксилапатитът и дентинът на кореновия канал. Благодарение на това хлорхексидинът обратимо се натрупва и се освобождава постепенно от повърхностите, като оказва продължително антибактериално действие дори и след прекратяване на медикацията. Антибактериалната субстантивност зависи от концентрацията на разтвора или гела, при ниска концентрация (0,005-0,01%) веществото се абсорбира в единичен слой, който променя физичните и химичните характеристики на повърхността и така повлиява на колонизацията на бактерии [152, 260]. При разтвори с високи концентрации (> 0,02%) върху повърхността се натрупват няколко слоя, които действат като резервоар от хлорхексидин, който може да се освобождава при намаляване на количеството му (до 12 седмици) [213]. Продължителността на действие на

хлорхексидина може да е от 72 ч, от 4 до 12 седмици, също е открит в дентина до 90 дни след експозицията [35].

Недостатъкът му е, че не действа като физическа бариера срещу микробната реколонизация и няма никаква детоксикираща способност срещу ендотоксини. По този начин той остава в канала за по-кратко време [288]. Не е доказано, че хлорхексидинът променя механичните свойства на дентина [280].

Потвърдено е, че свръхчувствителността към СНХ се среща рядко. Понякога се наблюдават странични ефекти като оцветяване на зъбите, гингивит, фоточувствителност, анафилактични реакции и контактен дерматит [35].

3.1.4. Лечебна гутаперка, съдържаща калциев хидроксид, хлорхексидин, йодоформ и сребро

С цел да се осигури по-пълно антимикуробно действие, предимно срещу *Enterococcus faecalis*, *Porphyrromonas gingivalis* и *Streptococcus intermedius*, са произведени щифтове от гутаперка, включващи някои вещества като йодоформ, хлорхексидин и калциев хидроксид. Гутаперковите щифтове, съдържащи $\text{Ca}(\text{OH})_2$ в концентрация 50-51% вместо цинков оксид, правят поставянето и отстраняването на $\text{Ca}(\text{OH})_2$ по-лесно [288]. Друго изследване показва, че антимикуробният ефект на калциевия хидроксид е пряко свързан с неговата способност за дифузия и алкализирание на средата, които могат да бъдат намалени от ниската разтворимост на калциевия хидроксид, съчетан с гутаперка [203, 283].

Автори разработват и медикаментозна гутаперка (MGP), съдържаща 10% йодоформ (Lone Star Technologies, Westport, Conn.). Той инхибира микробния растеж (*Streptococcus viridans*, *Staphylococcus aureus* и *Bacteroides fragilis*), който се наблюдава през първите 24 часа, което отразява по-висока първоначална скорост на освобождаване на йодоформа от медикаментозната гутаперка, последващо от намаленото му освобождаване. Количеството освободен йодоформ може да не е достатъчно за преодоляване на силния буферен капацитет на *E. coli* и *P. aeruginosa*. Следователно не трябва да се разчита на антимикуробната активност на свободния йод, освободен от конусите на медика-

ментозната гутаперка [71]. Комбинацията амоксицилин-клавуланова киселина е най-ефективна срещу *E. faecalis* сред различните използвани комбинации. Това потенциално увеличава степента на успех на ендодонтското лечение в сравнение с конвенционалната гутаперка [142, 243].

Според други автори антимикробната и противогъбичната активност на 2% СНХ, вграден в гутаперкови щифтове, предлагат предимство пред конвенционалните дори след 20-минутна дезинфекция, като същевременно не влияят върху механичните свойства на гутаперката [284].

Съществуват и гутаперкови щифтове, импрегнирани с прополис, който има различни фармакологични ефекти: антиоксидантен, антимикробен, противогъбичен, противовирусен и противовъзпалителен (*E. faecalis*, *S. aureus*, *E. coli* и *Candida albicans*) [26, 107, 132, 298].

Съобщава се за гутаперкови щифтове, импрегнирани със сребърни наночастици, те притежават антибактериални и противогъбични свойства чрез освобождаването на Ag⁺ йони, което увеличава пропускливостта на бактериалната клетъчна стена, причинявайки увреждане на бактериалната цитоплазма и ДНК. Въвеждането на наночастици предлага многобройни предимства като голямо съотношение на повърхността към обема, ултрамалък размер, по-добра дифузия и отлични химични и физични свойства [31, 126, 139]. Всъщност те са положително заредени и това им позволява да реагират с отрицателно заредените бактериални клетки, което води до агрегиране на множество наночастици върху бактериалната клетъчна мембрана, а оттам до повишаване на пропускливостта ѝ с последваща загуба на функцията ѝ [20, 52, 114, 171, 225, 247, 297, 298].

Към наночастиците спадат сребърните наночастици [17, 23, 24, 85, 93], магнезий-съдържащи наночастици (Mg-NPs), наночастици на базата на цинков оксид (ZnO-NP) и железен оксид (IO-NP) [176, 220, 304].

По този начин гутаперковите щифтове, покрити с различни препарати, ограничават възпаленията и намаляват честотата на неуспехите при ендодонтско лечение [67, 68, 81, 82, 167].

3.2. Антибиотични пасты

Препаратите от тази група съдържат един или комбинация от антибиотици, понякога с включени и други съединения като кортикостероиди. Антибиотиците могат да се използват като допълнение към ендодонтското лечение по редица начини – локално (т.е. интраканално), системно и профилактично. Както беше обсъдено по-горе, бактериите могат да присъстват в системата на кореновите канали, недостъпни за иригантите и за механичното почистване на канала. Следователно антибиотик, съдържащ се в интраканален медикамент, трябва да може да дифундира в тези области, за да намали броя на жизнеспособните бактерии с цел постигане на положителен лечебен резултат [250]. Предимства на локално използваните антибиотични пасты са ефективна и предсказуема дезинфекция и локална висока концентрация на медикамента. Имат и някои недостатъци: възможно развитие на бактериално резистентни щамове (антимикробна резистентност), алергични реакции, инхибиране на ангиогенезата, оцветяване на зъбите или обезцветяване [57].

Първата съобщена локална употреба на антибиотик при ендодонтско лечение е през 1951 г., когато Гросман използва полиантибиотична паста, известна като PBSC. Състои се от пеницилин, бацитрацин и стрептомицин с каприлат натрий. PBSC съдържа пеницилин, насочен към грам-положителни организми, бацитрацин за устойчиви на пеницилин щамове, стрептомицин за грам-отрицателни организми и каприлат натрий към целеви дрожди – тези компоненти са инкорпорирани в силиконов носител [288].

Въпреки това пастата не е неефективна срещу анаеробни видове, които са доминиращи организми, отговорни за ендодонтските заболявания. През 1975 г. Американската администрация по храните и лекарствата забрани PBSC за ендодонтска употреба главно поради рисковете от сенсibiliзация и алергични реакции, приписвани на пеницилина [288].

Двата най-разпространени търговски препарата, съдържащи антибиотици, които в момента се предлагат, са паста Ledermix (Lederle Pharmaceuticals,

Wolfratshausen, Германия) и паста Septomixine Forte (Septodont, Saint-Maur, Франция). И двата препарата съдържат кортикостероиди като противовъзпалително средство [51].

3.2.1. Септомиксин форте (Septomixine forte)

Той съдържа два антибиотика – неомицин и полимиксин В сулфат, които са неподходящи за използване срещу често съобщаваните ендодонтски бактерии поради техните спектри на активност. Неомицинът е бактерициден срещу грам-отрицателни микроорганизми, но е неефективен срещу бактериоиди и сродни видове, както и срещу гъбички. Полимиксин В сулфатът е неефективен срещу грам-положителни бактерии, както е показано от Tang et al., които демонстрират, че рутинно едноседмично приложение на Septomixine forte не е ефективно за инхибиране на остатъчния интраканален бактериален растеж. Въпреки че противовъзпалителният (кортикостероиден) агент дексаметазон (при концентрация 0,05%) е клинично ефективен, смята се, че триамцинолон има по-малко системни странични ефекти [51, 57].

3.2.2. Паста Ледермикс (Ledermix)

Ledermix пастата е глюкокортикостероидно-антибиотична паста, и е първият синтетичен тетрациклин – хлортетрациклинов препарат. През 1948 г. е разработен и внедрен в практиката от Lederle Pharmaceuticals. Впоследствие компанията разработва лекарството деметилхлортетрациклин HCl (известно още като демеклоциклин HCl), което става антибиотичният компонент. Пастата Ledermix е разработена от Schroeder и Triadan през 1960 г. и е пусната за продажба в Европа от Lederle Pharmaceuticals през 1962 г. Кортикостероидите в пастата контролират болката и възпалението, докато за антимикробните свойства по това време се грижи паста на основата на формалин, наречена Asphalin (въведена през 1921 г.). Днес паста Ledermix остава комбинация от тетрациклинов антибиотик, демеклоциклин HCl (при концентрация 3,2%) и кортикостероид, триамцинолон ацетонид (концентрация 1%) в полиетилен гликол основа [51].

Двата терапевтични компонента на паста Ledermix (т.е. триамцинолон и демеклоциклин) са по-способни да дифундират през дентиновите тубули и цимента, за да достигнат до пародонталните и периапикалните тъкани, отколкото през апикалния форамен. Въпреки това в периферните части на дентина и в перирадикуларните тъкани концентрацията, постигната чрез дифузия, е недостатъчна, за да инактивира бактериите, особено с течение на времето. Подалеч от кореновия канал, към цимента, концентрацията на демеклоциклин след един ден не е достатъчно висока, за да инхибира растежа на 12 от 13 щамма на често съобщаваните ендодонтски бактерии [51].

Тетрациклините са по-скоро бактериостатични, отколкото бактерицидни и е добре известно, че дрождите са устойчиви на тетрациклини. Те образуват комплекси с бивалентни и тривалентни катиони, поради което се отлагат в зъбите и костите по време на калцификацията и се освобождават бавно за продължителен период от време. Ledermix не оказва вредно въздействие върху периодонталните лигаменти, затова е предпочитан медикамент веднага след реинплантацията и при травматично увредени зъбни корени [190].

Комбинацията от паста Ledermix с калциев хидроксид първоначално е въведена за лечение на некротично кореново съдържимо с непълно завършено кореново развитие [190]. Смес 50:50 от паста Ledermix и калциев хидроксид също се препоръчва като интраканална превръзка в случаите на инфектирани коренови канали, некроза на пулпата и незавършено кореново развитие, перфорации, възпалителна коренова резорбция, възпалителна периапикална костна резорбция и болкоуспокояваща при остър апикален периодонтит. Тя води и до по-бавно освобождаване и дифузия на активните компоненти на пастата Ledermix, което означава по-дълго действие на медикамента и също така по-висока концентрация на всички компоненти в канала. Taylor et al. [190] съобщават, че за *Lactobacillus casei* *Streptococcus mutans* и *S. mutans* сместа 50:50 е по-ефективна от двете паста, използвани самостоятелно.

От друга страна, Portenier et al. [247] демонстрират, че дентинът сам по себе си може да има инхибиторен ефект върху бактерицидната активност на

интраканалните медикаменти, затова комбинирането на различни съставки и концентрации противодейства на тези потенциални ефекти [51, 247].

Проучването на Langeland и сътр. [275] показва, че кортикостероидите са ефективни за успокояване на болката: тя намалява за няколко минути или часове в зъбите с признаци на асимптомен пулпит, след като пулпата се екстирпира и каналът се запълни с паста Ledermix. Кортикостероидите потискат възпалителния отговор поради намаляване на пропускливостта на съдовете и полиморфноядрените клетки и левкоцити, както и фагоцитозата и инхибирането на образуването на арахидонова киселина, поради което блокират циклооксигеназата, липоксигеназата и синтеза на простагландини и левкотриени. Въпреки това, заедно с намалената реакция на фагоцитоза и синтеза на протеини, кортикостероидите също забавят заздравяването в перирадикуларните тъкани [66, 275]. Пастата Ledermix действа като физическа бариера и предотвратява контакта между дентина и obturационния материал и може да предизвика обезцветяване на корените [66].

През 2003 г. Torabinejad et al. [290] предлагат ново вещество, наречено **MTAD** (модифицирана тройна антибиотична паста), което се състои от 4,25% лимонена киселина, 3% доксициклин и 0,5% полисорбат, който действа като детергент. Антимикробната активност на MTAD се състои в разрушаване на размазания слой и въздейства успешно срещу *Enterococcus faecalis*. Едно проучване демонстрира, че MTAD е по-добра алтернатива на 5,25% NaOCl за дезинфекция на канали, в противовес на това е изследването на Kho и Baumgartner, които твърдят, че комбинация от 1,3% NaOCl/MTAD оставя 50% от каналите замърсени с *E. faecalis* [163, 267].

Mohammadi и Shahriari [210] заявяват, че продължителността на действие на MTAD е по-голяма от тази на CHX и NaOCl за период от 4 седмици. Но добавен след промивка с NaOCl, антимикробната ефективност на MTAD намалява с 1,3% [210]. Въз основа на констатациите на Clegg et al. 6% NaOCl е единственият иригант, способен да направи бактериите нежизнеспособни и физически да елиминира биофилма. Други автори пък посочват, че MTAD премахва 16% от микроорганизмите в кореновия канал, но не е в състояние да

унищожи бактериалния биофилм [90]. По отношение на въздействието му върху дентиновата стена има все още несъответствия и неточности. Zhang и кол. са на мнение, че MTAD е по-малко цитотоксичен от 3% H₂O₂, 5,25% NaOCl, евгенол, калций хидроксид и EDTA; но може би по-цитотоксичен от 2,6% и 0,66% NaOCl [314].

3.2.3. Тетраклийн (Tetraclean)

Tetraclean е въведена в Италия и е смес от 50 mg/ml доксициклин, киселина и детергент, който е полипропилен гликол. Установено е, че повърхностното напрежение на NaOCl и EDTA е много по-голямо от това на Tetraclean. В *in vitro* експеримент Neglia et al. установяват, че Tetraclean е успешен вариант срещу *E. faecalis*, а Giardino et al. посочват, че Tetraclean би бил по-успешен от CHX и MTAD. Според доклади на Poggio et al. ефикасността на Tetraclean срещу *Streptococcus mutans* и *Enterococcus faecalis* е значително по-висока от NaOCl. Tetraclean е в състояние да остане в дентина за 4 седмици минимум, но неговият капацитет за деминерализация е значително по-висок от 17% EDTA [92].

3.2.4. Сулфонамиди

Сулфонамидите са предимно бактериостатични агенти, които пречат на бактериалния метаболизъм и правят микроорганизмите по-уязвими към разрушаване от защитните механизми на тялото. Те се използват като медикаменти най-често чрез смесване със стерилна дестилирана вода. Това може да доведе до оцветяване на зъбите след употреба. Също така са неефективни в присъствието на гной, продукти от разграждането на протеини, остатъци от тъкани и парааминобензоена киселина [92].

3.2.5. Одонтопаста (Odontopaste)

Тя е паста на базата на цинков оксид с клиндамицин хидрохлорид 5% и 1% триамцинолон ацетонид, формулирана и разработена в Австралия (Australian Dental Manufacturing). Бактериостатична е и предотвратява повторно заселване на бактериите в кореновите канали. Тя съдържа 0,5% калциев хидроксид, поради което не се препоръчва допълнително смесване, тъй като

това води до по-бърза загуба на стероидния компонент в него и липса на повишаване на антибактериалното им действие [57].

3.2.6. Индекстол (Indextol)

Представява комбиниран български препарат с антибактериално, противовъзпалително и обезболяващо действие. Активните му съставки са три: дексаметазон, олеандомицин и индометацин (дексаметазон – 0,13 mg, олеандомицин – 0,67 mg, индометацин – 0,65 mg, за дължина 1 cm от пастата). Дексаметазонът е глюкокортикостероид, който действа противовъзпалително, болкоуспокояващо и противоалергично по време на лечението и след него [153].

Индометацинът е нестероидно противовъзпалително средство, ефектът му е по-силен от този на салициловите препарати и на пиразолоните. Той има болкоуспокояващо действие, облекчава симптомите на възпалението (болка и оток). Олеандомицинът е антибиотичният компонент на препарата от групата на макролидите. Има бактериостатичен ефект. По химична структура е близък до еритромицина. Ефективен е както срещу грам-положителни, така и срещу грам-отрицателни микроорганизми [1, 2, 12, 13, 14].

В ендодонтията може да се използва като временна вложка при остро или хронично протичащи периодонтити. След обработка на кореновия канал се въвежда в него с каналопълнител, като манипулацията се повтаря през следващите 24-48 ч. Индекстолът е мастноразтворим препарат, което го прави потруден за отстраняване от канала в сравнение с водноразтворимите [8,10].

3.2.7. Тройна антибиотична паста (ТАР)

Поради сложността на инфекциите на кореновите канали употребата на единичен антибиотик може да не доведе до ефективна дезинфекция. Така се създава най-широко използваната комбинация от метронидазол, ципрофлоксацин и миноциклин. Тази формулировка по-късно претърпява модификация чрез отстраняване на миноциклина, за да се избегне оцветяването на зъбите, което довежда до образуването на двойната антибиотична паста (DAP) [101].

Тройният антибиотичен прах, смесен с физиологичен разтвор или 2% хлорхексидин, създава най-голямата зона на инхибиране срещу *E. faecalis*.

Метронидазолът е нитроимидазолово съединение; селективно токсичен и ефективен срещу анаеробни организми. Наличието на редокс протеин намалява нитрогрупите на това съединение и генерира свободни радикали, които причиняват увреждане на ДНК и лизис на клетката. Миноциклинът е предимно бактериостатичен, инхибира синтеза на протеин в чувствителни организми. Ципрофлоксацинът е синтетичен флуорохинолон с бързо бактерицидно действие. Той инхибира ензима бактериална ДНК.

Тази комбинация е използвана за първи път от Sato et al., а ефикасността на тройната антибиотична паста е обсъдена за първи път от Hoshino et al. (1996). Те са препоръчали метронидазол (500 mg), миноциклин (100 mg) и ципрофлоксацин (200 mg) в съотношение 1:1:1. По-късно тази формулировка е модифицирана от Takushige et al. като метронидазол, миноциклин и ципрофлоксацин, смесени в съотношение 3:3:1. Доказано е, че пастата ТАР е най-цитотоксична за фибробластите на пародонталните връзки [57]. Установява се, че ТАР, когато се използва в концентрация от 1 mg/ml, може да бъде също толкова ефективен и по-малко цитотоксичен в сравнение с по-високата концентрация от 1 g/ml, която традиционно се използва. Подобно изследване сравнява антимикробната ефикасност на ТАР и СН, при което ефективността срещу *E. faecalis* може да се постига при концентрация 1,25 µg/ml [54]. Не е ясно тази антибактериална активност при каква продължителност на действие се проявява, тъй като авторите докладват от 3 дни до 10,21 дни. В ex vivo проучване на Ghabraei et al. е установено, че ТАР изисква минимум 7 дни като интраканална превръзка [54].

Общо 90% от бактериите персистират след иригация с 10 ml 1,25% натриев хипохлорит (NaOCl). Този процент обаче спада до 20% след прилагането на тройната антибиотична паста. Установено е, че заменянето на миноциклина с клиндамицин е най-успешно при постигане на дезинфекция в системата на кореновите канали [196]. Клиндамицинът е ефективен срещу анаеробни и факултативни бактерии. Механизмът на действие на клиндамициновия хидрохлорид е да инхибира пептидни връзки, образувани от бактериалната дезоксирибонуклеинова киселина (ДНК), което причинява клетъчна смърт. Ефектив-

ността се увеличава с комбинация от калциев хидроксид или 2% хлорхексидин диглюконат [277].

3.3. Алдехиди

Фенолът е един от най-старите антисептици, въведен от лорд Листър в областта на медицината през 1876 г. Извлича се от каменовъглен катран или петрол и е бял на цвят кристал със специфична миризма. Фенолът се използва за стерилизиране на дентина след препариране на кавитети, дезинфекция на коренови канали и за унищожаване на остатъци от пулпа. Употребата на фенола като дезинфектант е намалена поради неговата каустична природа, остър неприятен аромат и по-ниско бактериостатично действие. Парахлорфенолът, метакрезилацетатът и крезолът са негови производни [239].

Механизмът на действие на фенола като антиминобно средство се обуславя от неговата способност за разрушаване и проникване в клетъчната стена на бактериите и утаяване на протоплазмения протеин. В по-ниски концентрации той инактивира основните ензимни системи, което причинява клетъчна смърт.

Евгенолът по своята същност е етерично масло, но химически е свързан с феноловите съединения. Той е по-ефективен антисептик и по-малко дразнещ от фенола и има хемолитично действие. Използва се като временна превръзка и такава след пулпектомия, тъй като увеличава микротвърдостта на дентина и контролира нервната проводимост [239].

Формалдехидът е 37% разтвор на газ формалдехид със стабилизатор като ментол (8-15%) за намаляване на освобождаването на формалдехидните пари. Не може да се съхранява в хладилник. За да е ефективен в апикалната част на канала, той трябва да е сравнително чист и сух, тъй като се поставя в пулпната камера или коронарната трета на кореновия канал. Предизвиква бърза некроза на пулпната тъкан и следователно се използва за нейното фиксиране [220]. Формокрезолът, категоризиран в групата на алдехидите, е една от течните форми на формалдехида, смесен със съединение на крезола. Създаден е от Бъкли през 1906 г. Състои се от 35% крезол, 46% вода и глицерин и накрая 1% формалдехид. Има пропорционално съотношение 1:2 [239].

Феноловите деривати в миналото са използвани често за девитализация на възпалената пулпа, когато не може да се получи ефективна анестезия. Формалдеhidът е летлив и отделя антими­кробни пари, когато се прилага вър­ху памучен тупфер за дезинфекция на пулпната камера. Парите може да са ефективни, но достигането им до апикалната част на кореновия канал е неп­редсказуемо [170]. Коагулационната некроза обикновено се наблюдава в рам­ките на много кратко време и достига максимум за по-малко от три дни, ако има директен контакт с перирадикулярните тъкани [257].

Така например монохлорфенол камфорът (МХФК) при достигането до апикалния форамен бързо се отстранява чрез кръвообращението, като 80% от него се екскретира през бъбреците. Vuström и сътр. съобщават, че калциевият хидроксид има по-висок антибактериален ефект в кореновия канал от камфо­рирания фенол (КФ) или МХФК. Когато инфектираните коренови канали се лекуват с последните, бактериите се задържат в 33% от каналите [51].

Формокрезолът проявява недостатъци като цитотоксичност, тератоген­ност и туморогенност и предизвиква имунни реакции, поради което все по-малко се употребява за интраканална медикация.

3.4. Билкови интраканални медикаменти

Естествените продукти са използвани като фитомедикаменти за почи­ване и дезинфекция на кореновите канали или като интраканални лекарства, тъй като имат биологични и антибактериални свойства. В ендодонтията те мо­гат да се използват като интраканално лекарство за преодоляване на потенци­алните странични ефекти, причинени от химичните агенти [62, 214, 215, 227]. Билковите алтернативни медикаменти имат редица предимства: липса на неб­лагоприятни ефекти, ниска цена, по-добра поносимост от пациента и по-добри антибактериални свойства и удължен срок на годност [27, 37, 60, 288, 305]. Към тях спадат куркумин, алое вера, зелен чай, *Arctium Lappa*, азадирахта ин­дика, евкалиптово масло, *Ricinus Communis*, ункария томентоза, *Casearia Sylvestris*, моринда цитрифолия, папаин, *Ocimum Sanctum*, *Allium Sativum* (че­сън), лимонов разтвор, *Cuminum Cynimum*, *Glycyrrhiza glabra*, Трифала,

Foeniculum Vulgare. Към естествените медикаменти спадат прополисът и медът [18, 33, 55, 98, 103, 113, 151, 258].

4. Видове медикаментозни носители

Носителят на медикамента играе много важна роля в цялостния процес на дезинфекция, тъй като определя скоростта на йонна дисоциация, което води до разтваряне и резорбиране на пастата с различна скорост от периферните тъкани и от кореновия канал. Колкото по-нисък е вискозитетът, толкова по-висока ще бъде йонната дисоциация, и обратно. От друга страна, високото молекулно тегло на често използваните носители свежда до минимум дисперсията в тъканта и поддържа пастата в желаната зона за по-дълги периоди от време [51].

Има три основни типа носители:

Водоразтворими вещества като: стерилна вода, дестилирана вода, физиологичен разтвор, дентални анестетици, разтвор на Рингер, метилцелулоза, карбоксиметилцелулоза, разтвори на анионни детергенти (включително натриев лаурил сулфат и натриев лаурил диетиленгликол). Някои примери за водоразтворими патентовани лекарства включват Calxyl, Pulpdent, Calcipast, Calasept, Нурocal (Ellinan Co., New York, USA) и др.

Вискозни носители като: глицерин, полиетиленгликол (PEG) и пропиленгликол. Някои от вискозните патентовани медикаменти са пастата Calen, Ledermix и др.

Носители на маслена основа като: зехтин, силиконово масло, камфор (етеричното масло от камфориран парахлорфенол), метакрезилацетат, евгенол и някои мастни киселини (включително олеинова, линолова и изостеаринова). Някои от патентованите лекарства на маслена основа са Indextol, Endoapex (Lab. Inodon Ltda. Порто Алегре, RS, Бразилия) и Vitapex (Neo Dental Chemical Products Co. Ltd, Токио, Япония).

Калциевият хидроксид трябва да се комбинира с течен носител (стерилна вода и физиологичен разтвор), тъй като за освобождаване на хидроксилни йо-

ни е необходима водна среда, освен това сухият прах от калциевия хидроксид трудно достига до тесни и извити коренови канали [51].

Ефектите на основата на глицерин и пропиленгликол върху рН на препаратите на калциев хидроксид са изследвани с помощта на тестване на проводимостта. Диапазон от 10-30% за смес глицерин (вода и 10-40% за смес пропиленгликол) води до най-голяма проводимост [51].

Вискозните носители също са водоразтворими вещества, но освобождават йоните по-бавно и за продължителни периоди. Вискозният носител може да остане в кореновите канали в продължение на 2-4 месеца и следователно броят на посещенията, необходими за смяна на превръзката, ще бъде намален [51].

Носителите на маслена основа имат ограничено приложение – те трудно се отстраняват и оставят мазен филм по стените на канала, което ще повлияе на материала, използван за дефинитивно запълване. Освен вида на използвания носител, дебелината на пастата може да повлияе на антимикробната активност, особено за калциевия хидроксид. Това се вижда в проучване на Behnen et al. [142], при което гъстите смеси от калциев хидроксид показват значително намаляване на антибактериалната активност срещу *E. faecalis* в дентиновите тубули в сравнение с малко вискозната смес [51]. Полиетиленгликолят (PEG) е един от най-често използваните носители в медикаментите за кореновите канали, защото има много ниска токсичност, отлична разтворимост във водни разтвори и изключително ниска имуногенност и антигенност. Има и антибактериална активност срещу различни патогенни бактерии, включително *Klebsiella pneumoniae*, *Pseudomonas aeruginosa*, *Escherichia coli* и *Staphylococcus aureus*. Camoes et al. проучват нивата на рН във водна среда извън корените на човешките зъби при различни носители (водни или вискозни) с калциев хидроксид. Те съобщават, че глицеринът и PEG 400 показват тенденция към подкисляване през първите осем дни след пълненето (рН 6,85 до 6,4), но след това рН се връща до сходни нива с другите групи след 42 дни (рН 7,1) [51].

5. Начини на поставяне на интраканалните медикаменти

За да се постигне максимален ефект, интраканалният медикамент трябва да се постави плътно и хомогенно до върха на корена. Начинът на поставяне е важен аспект при избора на интраканалния медикамент. При феноловите деривати поставянето е чрез стерилен памучен тупфер, напоен и добре подсушен, поставен в пулпната камера.

При съвременните интраканални медикаменти на основата на пасти има различни техники, описани в литературата, които включват поставяне чрез *lentulo*, инжектиране със спринцовка, последвано от уплътняване с плъгер, използване на Messing пистолет и компактор MacSpadden.

Sigurdsson et al. съобщават през 1992 г., че използването на спиралата на *Lentulo* довежда до най-доброто разположение на медикамента с минимално инструментирание и е най-удобният метод за доставяне на паста в кореновия канал. Извършва се с бавна скорост и избраният инструмент трябва да бъде поставен, докато работи в кореновия канал. Естествено има противопоказания за използването му: зъби с рентгенографски характеристики на фрактура, с вътрешна или външна резорбция, с отворен апекс и с вариации по отношение на морфологията на канала [56, 94, 136, 164, 246].

6. Необходимост от отстраняване на интраканалните медикаменти

Преди obturацията на кореновия канал с каналопълнежно средство интраканалният медикамент трябва задължително да бъде отстранен. Остатъците от медикамента, персистиращи върху стените на канала, възпрепятстват проникването на сийлъра в дентиновите каналчета и водят до неблагоприятно взаимодействие между него и медикамента, влияят и на вискозитета и работното време на използвания сийлър за obturiranje на кореновия канал [94].

Често използваният $\text{Ca}(\text{OH})_2$ намалява пропускливостта на канала, като взаимодейства с дентина, в резултат се увеличава образуването на калциево-карбонатни съединения, което пречи на уплътняващата способност на каналопълнежното средство. Доказано е, че $\text{Ca}(\text{OH})_2$ взаимодейства със сийлър, съдържащ цинков оксид евгенол (ZnOE), като реагира с нереагиращия евгенол,

за да образува калциев евгенолат [94]. Това води до постепенно намаляване на вискозитета на сийлъра с невъзможност за поставяне на гутаперковия щифт до определената работна дължина в кореновия канал. Клинично този ефект се проявява в увеличена течливост и промяна в хомогенността на сийлъра, изразена в неговата повишена гранулираност. Спектроскопията показва, че това е дезорганизиран слой и наличието му в критични (апикални) области засяга клиничните показатели на сийлъра [94].

Porkaew et al. [246] съобщават, че при зъбите, при които е поставена паста с $\text{Ca}(\text{OH})_2$ и след това са obtурирани, има значително по-малко просмукване от контролите без медикамент. Това се обяснява с възможността остатъчният $\text{Ca}(\text{OH})_2$ да бъде включен в сийлъра по време на obtурирането и възможността $\text{Ca}(\text{OH})_2$ да се транспортира механично в дентиновите каналчета, като по този начин ги блокира и намалява дентиновата пропускливост [246].

Kim et al. са в противоречие с тази теория, разсъждавайки, че намалената пропускливост на дентина не е свързана с подобро апикално уплътнение, тъй като то възниква на три места: между сийлъра и дентина, в самия сийлър и между него и гутаперковия щифт. Освен това калциевият евгенолат е по-разтворим, по-малко уплътняващ и води до по-голяма дебелина на филма [164].

Въпреки че апикална запушалка с $\text{Ca}(\text{OH})_2$ има антибактериална активност след запълване на каналното пространство, за предпочитане е тя да бъде отстранена, защото може да засили апикалното просмукване, тъй като се смята, че $\text{Ca}(\text{OH})_2$ се разтваря в контакт с тъканни течности.

Barbizam et al. съобщават за по-ниски стойности на якост на връзката между EriphanyTM (сийлър на основата на полимер) и дентина след използване на медикамент $\text{Ca}(\text{OH})_2$, което предполага, че остатъците от $\text{Ca}(\text{OH})_2$ биха могли да повлияят на връзката между сийлъра и дентина. Renovato et al. предполагат, че $\text{Ca}(\text{OH})_2$, имайки основен характер, неутрализира киселинните мономери в сийлъра, намалявайки способността му да хибридира дентина [40, 61]. Тези промени довеждат до намаляване на зоната на контакт с дентина и по този начин се отразяват на якостта на връзката [86, 158, 236, 259].

Смята се, че силно алкалното рН, приблизително 12,5, на калциевия хидроксид причинява промяна и на органичната матрица на дентина, като довежда до разграждане на протеиновата структура и промяна на механичните свойства на дентина. Според теорията на Andreasen калциевият хидроксид има протеолитично действие, което може да отслаби зъба до 50% за 1 година. Според него прекъсването на връзките между колагеновите влакна и кристалите на хидроксиапатит може да бъде причина за намаляване на микротвърдостта на дентина и неуспех на ендодонтското лечение [40].

Провеждан е тест за микротвърдост по Кноор за откриване на всякакви повърхностни промени в дентина след третиране с модифицирана тройна антибиотична паста (МТАР), $\text{Ca}(\text{OH})_2$ и алое вера. След 14 дни е установено, че най-малкото намаляване на микротвърдостта на дентина е в контролната група, последвано от алое вера, $\text{Ca}(\text{OH})_2$ и МТАР групи [236].

7. Техники за отстраняване на интраканалните медикаменти

Съвременните иригационни техники представляват голямо разнообразие от способности и инструменти, които могат да подпомогнат отстраняването на интраканалните медикаменти в кореноканалната система [124, 162].

За цялостното отстраняване на интраканалните медикаменти, особено в апикалната трета на кореновия канал, употребата на различна система за иригация е от съществено значение. В тази зона иригацията е предизвикателство, тъй като балансът между безопасност и ефективност е важен [130].

Съществуват различни методи за отстраняване както на замърсяващия слой, дебриса, така и за интраканалния медикамент: 1) ръчни, 2) с помощта на машинно асистиране, 3) химически (ириганти).

7.1. Конвенционални методи за отстраняване на интраканалните медикаменти

Съществуват главно два метода: 1. Конвенционална иригация със спринцовка и игла; 2. С помощта на мастер апикална пила (ръчно раздвижване на разтворите).

Иригацията със спринцовка и игла е рутинно практикуван метод и най-популярната техника за отстраняване на интраканалните медикаменти, използва се вече повече от век. Това може да бъде свързано с простотата на метода, ниската му цена и познаването му от клиницистите. Поради това малко вероятно е да бъде изцяло заменено с други техники в скоро време, така че усилията за разбиране и оптимизиране на параметрите, които влияят на неговите характеристики, са оправдани. Ефикасността на метода зависи от близостта на иглата до апикалния край на кореновия канал, наличното пространство в апикалната трета и също от дебита на ириганта и др. [76, 79].

Иригационните игли са два вида: игли, позволяващи на ириганта да изтича направо през върха (отворен край), и игли със затворен връх, предотвратяващи директното изтичане на ириганта, така че той да преминава през един или повече странични отвори. Благодарение на посоката и интензитета на създадената иригационна струя иглите с отворен връх изглеждат по-ефективни, отколкото иглите със затворен край със същия размер по отношение на проникване и обем на ириганта. Но същевременно те носят и по-висок риск от непреднамерено екструдирание на иригант през апикалния отвор на канала и водят до повишаване на апикалното му налягане [7].

Според проучванията се доказва, че иригационният разтвор тече само на 1-2 mm от края на иглата. Иглите, които се отварят странично, причиняват по-голям натиск върху стените на канала, хидродинамичният ефект на ириганта се засилва и се намалява вероятността от апикално преминаване на ириганта. Недостатък е, че я правят по-склонна към фрактуриране [7].

Ефикасността на промиването зависи от размера на иглата и нейния дизайн, което от своя страна влияе на потока, дължината на проникване на ириганта, налягането върху стената на канала и апикалния край. Дълбочината на проникване на иглата е обратнопропорционална на нейния размер (27G игла е благоприятна за рутинно лечение на коренови канали). Колкото иглата е по-тънка, толкова по-дълбоко и в по-тесни канали може да се въведе, дори в извити коренови канали (30G-31G). Затова се използват тънките хиподермални игли. При тях впръскването е бавно и изисква по-силен натиск. Иглата трябва

да стои хлабаво в канала, което означава, че покрай нея трябва да има място за излизане на иригационния разтвор. В противен случай разтворът ще се инжектира в периодонциума, а това не е желателно [2].

В наши дни иглата 30G може да се счита за клиничен стандарт, но трябва да се имат предвид тенденциите в механичната обработка на кореновите канали. По-големите размери (21-25G), често използвани в миналото, позволяват на ириганта да достигне само до средната трета на кореновия канал, което има значение за ефективността на метода. Когато се използват по-тънките игли (30G-31G), кореновият канал се нуждае от препарация до размер 30-35 на пилите, за да се предотврати вклиняването на иглата в стените на канала. Това е важно и за вискозитета на използвания иригант, който ограничава проникването му в тесни участъци на канала. Клинично проучване демонстрира подобра антимикробна активност, когато каналът е обработен до размер 35 на пилите, сравнен с обработка до размер 25 [162].

Предлагат се различни размери спринцовки – от 1 до 20 ml. При тези с по-голям обем се спестява време, но при тях по-трудно се контролира налягането, поради което има риск от препресване на разтвора извън апекса. За оптимално се приема използването на спринцовки с малък обем (от 1 до 5 ml), които могат да се извият (Luer-Lok). Тъй като между различните ириганти възникват химични реакции, препоръчително е да се използват отделни спринцовки за всеки от тях [5, 162].

Оптималната позиция за иглите с отворен край е на 2-3 mm от работната дължина. Останалите 2 mm се почистват, като се въвежда подходяща пила през иригационния разтвор, размесва се с него и съответно се отмива заедно с новия разтвор извън канала. Докато иглите със затворен край се поставят на 1 mm от работната дължина [162]. Съществува и промиваща игла с аспирираща канюла, която се свързва със слюносмукателя. Тя е създадена, за да се избегне смесването на излизащия от канала разтвор и слюнката [2].

Този метод има и някои ограничения, като например дълбочината на проникване на иригационния разтвор и възможностите за дезинфекция на дентиновите каналчета, ограничено се повлияват труднодостъпните места

(странични канали, рамификации и др.), значителни количества от размазания слой, особено в апикалната част на канала, остават незасегнати дори и при използване на игла със страничен отвор и на дълбочина на 1 mm от определената работна дължина [5].

Освен вида на иглата значение има и скоростта на иригация. Приетата скорост 5 ml/min се основава на изследването на Boutsoukis et al. Тези автори сравняват иригирането, извършено с игли 25G, 27G и 30G, и стигат до заключението, че иглите с по-малък диаметър изискват повишена сила. По време на иригацията трябва да се избягват прекомерна скорост и сила поради риск от апикална екструзия [76, 124].

Дебитът на иригационния разтвор е един от най-пренебрегваните параметри при иригацията на кореновите канали. Той се влияе от дизайна на иглата и скоростта на иригация: при игли със затворен край при скорост на иригация $< 0,05$ ml/s иригантът трудно достига до работната дължина. Ако скоростта на иригация се увеличи до 0,15-0,20 ml/s, разтворът достига до 1-1,5 mm апикално от върха на иглата. При игли с отворен край дебитът по-малко се влияе от промени в скоростта на иригация [80]. Прилагането на по-голяма сила ще увеличи пропорционално дебита. Повърхността на буталото на спринцовката също влияе върху скоростта на потока, което често се пренебрегва от клиницистите [78, 241].

Сравнението между четири вида иригационни игли показва, че иглите 30G със странично отваряне и апикално отваряне имат по-добра способност за отстраняване на интраканалното вещество от апикалната трета след иригацията на всички етапи от разширението на кореновия канал. Те могат да достигнат или да се доближат до работната дължина [80, 124].

При ръчното раздвижване на разтворите е необходим непосредствен контакт между иригационния разтвор и стените на кореновия канал до апикалната част на кореновия канал. Той се използва за активиране на иригационния разтвор, повишава се неговата ефикасност чрез подобряване на хидродинамиката и доставката на нови, свежи количества разтвор [5]. Често в апикалната част на кореновия канал се образува въздушна възглавница,

която може да се преодолее чрез преместване на 2-3 mm нагоре-надолу на ръчната пила, съответстващо на апикалната препарация. В прав коренов канал може да се използва и мастер апикалната пила, използвана по време на биомеханичната подготовка. Докато в извити корени ротационната никел-титаниева пила се оказва по-ефективна, без да променя анатомията на кореновия канал [162].

Сравняването на тази техника с промивката със спринцовка и игла и автоматичното раздвижване на ириганти (RinsEndo) разкрива, че тя е най-ефективна. Това се дължи на следните фактори: 1) ажустираната ръчна пила създава по-високо вътреканално налягане при придвижването си към апекса и по този начин изтласква разтвора към необработените зони; 2) ръчната пила създава по-висока турбулентност поради по-високата си честота на движение (3,3 Hz при 100 движения в sec) в сравнение с тази при RinsEndo (1,6 Hz); 3) осигурява се в достатъчен обем пряко, нереагирало вещество [5].

7.2. Машинно асистирана иригация

- Ротационна четка – четка за канали, ендо четка, NaviTip FX
- Устройство за промяна на налягането – EndoVac, RinsEndo
- Звукова иригация – EndoActivator, Vibringe
- Пасивна ултразвукова иригация
- Лазер.

7.2.1. Ротационна четка

Първите данни за въвеждането на ендодонтската микрочетка са от Ruddle през 2001 г. [5]. Четките всъщност не предоставят иригационен разтвор, а предизвикват неговото раздвижване в канала и са спомагателни средства по време на отстраняване на интраканалния медикамент. Задвижват се от мотор, имат определен размер и тейпър и се използват след предварително разширен коренов канал [5]. Накрайникът представлява 30-G игла (пластична метална тел), обградена с четка (NaviTip FX), с дължина 17 и 25 mm.

Действието на ротационната четка е на принципа на деформацията на косъмчетата на четката по време на въртенето с 300 об./мин. Така се преодоля-

ват труднодостъпните места в канала и преминаването на иригационния разтвор, установява се добро почистване в коронарната част на канала. Недостатък е, че триенето в канала може да доведе до счупване на части от четката в канала, които клиницистите не успяват да идентифицират дори чрез увеличение. Същите констатации показват изчистване на канала чрез използване на четки за канали от Keir et al. [162].

Четката Endo е спирална найлонова четка, поставена в усукана жица с прилежаща дръжка. Използва се въртеливо движение, но ендо четката не може да се използва до върха на канала поради своята структура, защото може да причини запушване в долната част на канала.

Създадена е и микрочетката Canal Brush (Coltene Whaledent), тя е полипропиленова, силно гъвкава, работи ръчно чрез въртеливо движение [162]. Предлага се в три размера (малък, среден и голям), които съответстват на апикалния диаметър, съответно 25, 30 и 40, съгласно класификацията ISO [248]. Задвижва се ръчно, с ротационно движение или с ъглов наконечник с максимална скорост на въртене 600 об./мин [5].

Производителят препоръчва тази четка да се използва заедно с NaOCl при максимална скорост 650 об./мин за до 30 s. Четките CanalBrush по време на работа се деформират, но при SEM изследване не са открити остатъци от четката по стените на каналите [248]. Използването на CanalBrush не е допринесло за по-чисти дентинови стени. Тъкмо обратното, традиционната комбинация от EDTA и NaOCl се оказва по-добра от CanalBrush при отстраняване на размазания слой [78]. Съществуват и пили, които работят на висока скорост (XP-endo Finisher: 800-1000 rpm, и Brush-Finisher: 6500 rpm) и в една посока. Според производителя пилите се движат нагоре-надолу с амплитуда 7-8 mm за приблизително 1 min. И двата инструмента са направени от различен материал (XP-endo Finisher е изработен от Ni-Ti сплав, а четката финишър е изработена от неръждаема стомана) и имат различен дизайн. XP-endo Finisher е много гъвкав и може да се разширява по време на въртене и филламентите му се разцепват, за да достига канала в апикалните му части [169].

7.2.2. EndoVac

Съществуващите недостатъци на промивката със спринцовка и игла са недостатъчно почистване в апикалната трета поради образуването на въздушна възглавница (vapour lock effect) и ятрогенно увреждане на периапикалните тъкани от апикалната екструзия на разтвора. Това може да се преодолее чрез използване на устройство, което едновременно въвежда и аспирира иригационния разтвор, използвайки променливо налягане [5].

EndoVac System (Discus Dental, Culver City) представлява система, която се основава на иригация с отрицателно налягане в апикалната зона. Състои се от различни по размер канюли. Те се прикрепват чрез силно засмукване, което произвежда отрицателното налягане, изтеглящо иригационния разтвор към края на канюлата и отстраняващо го заедно със съдържимото от канала (Hi-Vac засмукващо устройство) [162]. Съдържа и автоклавируем адаптор, чрез който се свързват отделните компоненти, устройство за въвеждане на разтвора (Master Delivery Tip), макроканюла и микроканюла. Стоматологичният модул се състои от високоскоростна аспирация, свързана към макроканюлата и микроканюлата чрез специални тръби към устройството. Макроканюлата към системата е прикрепена чрез титаниева дръжка, има размер 55 на върха и тейпър 0,2 [5, 6]. Предназначена е за отстраняване на дебрис след механичното разширение чрез движение нагоре-надолу и на интраканален медикамент от горната и средната една трета на корена. Микроканюлата представлява игла със затворен връх от неръждаема стомана с размер 28-G и 12 лазерно изрязани около върха отвори с диаметър 0,1 mm, разположени в четири реда по три на върха ѝ [35].

С нея може да се работи и в апикалната трета при канали, разширени до размер номер 35 и повече. Предимствата на EndoVac са безопасното доставяне на иригант, без риск от апикална екструзия, подобро почистване на каналите, особено в апикалната една трета. Препоръчва се първо с макроканюлата да се въведат 5 ml 3% NaOCl за половин минута, на 3-4 mm покъса работна дължина, след което микроканюлата се позиционира върху цялата работна дължина, последвана от същата иригация. При тази система

се осигурява непрекъснат приток на иригационен разтвор на цялата работна дължина [5, 6].

RinsEndo (Durr Dental Co) се състои от накрайник, канюла, която има изходен отвор с дължина седем милиметра, и спринцовка за подаване на иригационен разтвор (65 ml иригационен разтвор се движи с честота 1,6 Hz, със скорост 6,2 ml/min). При тази система се редуват налягане и всмукване. През фазата на всмукване иригационният разтвор и въздухът се евакуират от кореновия канал и се смесват с нов разтвор. Така циклите се сменят около 100 пъти в минута [5, 6].

Системите с отрицателно налягане могат да бъдат много сложни, като те често включват няколко компонента, максималната скорост на потока е ограничена, поради което обменът на иригант вътре в кореновия канал е по-бавен и ефектът от механичното почистване е намален. Основното му предимство е, че по-малко иригант се екструдира през апикалния форамен [80].

7.2.3. Звукова иригация

През 1985 г. Tronstad и кол. използват звукова енергия при иригация в ендодонтията. Прилага се по-ниска звукова честота (1-6 kHz), която предизвиква по-малък стрес. Това са устройства, използващи пластмасови накрайници, осцилиращи с ниска честота. В мястото на прикрепване на пилата осцилацията е с най-ниска амплитуда, а на върха е с най-висока. Друга особеност е, че при затруднение в движението на пилата страничното трептене изчезва и се превръща в надлъжна осцилация [5]. Ниската честота и твърде голямата амплитуда на трептене в края на пилата са недостатъчни, за да доведат до акустичен поток или преходна акустична кавитация [80].

Пилата Rispisonic се използва за звукова иригация, прикрепена към MM 1500 звуков наконечник (Medidental International, Inc. Woodside, NY), накрайници с две дължини – 19 и 22 mm, в шест размера с тейпър, който нараства с увеличаване на диаметъра на пилата. Напречното ѝ сечение е с 8 режещи ръба, но 2,5 mm от върха са гладки и безопасни. При нея съществува възможност от заклещването ѝ по време на работа до фрактуриране или до промяна на формата на канала [5, 6].

EndoActivator System (Dentsply Sirona Tulsa Dental Specialties, Tulsa, OK) се състои от звуков портативен наконечник и от три вида медицински полимерни връхчета с различен размер (small – 15/02, medium – 25/04, large – 35/04), които са за еднократна употреба. Те са гъвкави, достатъчно еластични и с дължина 22 mm и гладка повърхност, поради което са безопасни при работа с тях. Критерий за избор на връх е този, който не прилепва към стената на канала при апикални 2-3 mm, така че да позволява лесно движение нагоре и надолу на върха. В основата на действието е хидродинамичният ефект – дължи се на вибрацията на въздуха, при което той се движи нагоре-надолу с къси вертикални движения. Така активираният иригант произвежда вълни, а разпадането им води до образуването на мехурчета, които трептят в разтвора. Мехурчетата се разпръскват, стават нестабилни от топлината и налягането, след което се разпадат и експлодират. Всяка експлозия произвежда тридесет хиляди ударни вълни, които разграждат биофилми и почистват повърхността [162]. Накрайникът също почиства и отстранява интраканалния медикамент и ефективно почиства допълнителните канали. Като недостатък се отчита, че нерентгеноконтрастните пили в случай на счупване няма да се открият, те могат и да отнемат дентина от стената на канала [5, 6]. Друг недостатък е, че амплитудата на трептене е приблизително 1200 μm , а тази на по-скоро въведения звуков апарат EDDY (VDW, Мюнхен, Германия) е приблизително 350 μm . Следователно са необходими минимум 2550 μm и 900 μm свободно пространство в рамките на 1-2 mm от работната дължина за безпрепятственото им трептене вътре в канала. Това рядко е осъществимо, така че честият контакт със стената на канала е неизбежен и голяма част от въздействието е върху основния канал [216].

Системата EDDY, която осцилира при по-висока честота и по-малка амплитуда, има по-добра ефективност спрямо EndoActivator системата и иригацията със спринцовка и игла. Това е накрайник от полиамиден полимер с размер 25 и .04 коничност. Според производителя накрайниците EDDY се захванват с висока честота до 6000 Hz чрез въздушен скалер, създавайки триизмерно движение. Следователно увеличаването на честотата на трептене и съ-

ответно на това намаляването на амплитудата подобряват работата на системите, които разчитат на осцилиращи пили или накрайници [80].

7.2.4. Пасивна ултразвукова иригация

Друг метод, който е достъпен за общопрактикуващия лекар, е ултразвуковата иригация [5]. Тя се въвежда за първи път през 1957 г. от Richman. Ултразвуковата енергия използва по-високи честоти на трептене с ниска амплитуда, за разлика от звуковата енергия. Ултразвуковите пили работят с честота от 25 до 30 kHz, с напречна вибрация, редувайки точки с най-висока и най-ниска амплитуда по цялата си дължина [5].

Съществуват два типа ултразвукова иригация: при първия се извършва едновременно ултразвуково препариране и иригация на кореновия канал, вторият тип е пасивна ултразвукова иригация, която се извършва след обработката на кореновите канали. В литературата проучванията са в подкрепа на схващането, че каналната препарация трябва да предхожда ултразвуковата енергия. Особено след нежелана промяна на формата и разположението на канала и възможна опасност от възникване на стрип перфорации след едновременната ултразвукова препарация и иригация [5].

При пасивната иригация трептящата пила създава акустично завихряне и кавитация в кореновия канал, без да има контакт със стените му. Прилагат се продължително промиване или промиване с интервали, като според проучванията са еднакво ефективни в отстраняване на интраканални медикаменти [5]. От голямото разнообразие пилата Irrisafe е най-популярна. Тя се поставя на 3 mm от работната дължина и е активна на 3 mm пред върха си както в прави, така и в криви канали [80]. При определени условия бързо променящото се налягане при иригация може да предизвика преходна акустична кавитация, последвана от ударни вълни, по-високо напрежение, приложено върху стената на канала, и локално повишено налягане и температура, които предизвикват сонохимични ефекти, ускоряващи химичните реакции [5].

Създаден е ултразвуков наконечник Nusstein, който доставя непрекъснато нови и свежи количества иригационен разтвор от прикрепения адаптор за

задържане на иригационната игла с размер 25-G. При тази система едновременно се осъществяват ултразвукова активация и въвеждане на затоплен иригационен разтвор и е намалено времето за ултразвукова иригация [5]. Това подобрява ефективността на почистване за същия период от време и компенсира ириганта, загубен поради излива му от пулпната камера [80].

Друга система с контейнер за промивания разтвор е Piezon Master 400. Тя също затопля разтвора и предизвиква акустично завихряне. По протежение на инструмента се редуват зони на покой със зони на трептене, най-голяма е амплитудата на върха на пилата. От това следва, че активирането на иригационния разтвор е най-изразено в апикалната трета на канала [2].

Предимства на ултразвуковата иригация са достигането до труднодостъпни места в кореновия канал, подобряването на почистването на останалия медикамент. Намалява количеството на бактериите чрез акустичното завихряне, което предизвиква деагломерация на бактериалните биофилми и отслабване на клетъчната мембрана, а това ги прави по-податливи на иригационните разтвори [5]. По-високата мощност води до по-интензивен иригационен поток и подобро почистване, но и до повишен риск от счупване на пилата и неволно отстраняване на дентин от каналната стена.

7.2.5. Лазерно асистирана иригация

Лазерно активираната иригация е по-ефективна за почистване на кореновите канали в сравнение с останалите техники. При нея се разчита на бързо нагриване на ириганта от лазерното лъчение, което предизвиква оптична кавитация. В резултат се почиства размазаният слой от стените и в дълбочина на дентиновите тубули и има антибактериално действие. Съществуващите лазерни системи за иригация са Nd:YAG и Er:YAG лазер. Nd:YAG лазерът се абсорбира частично във вода, а Er:YAG лазерът се абсорбира добре във вода и хидроксиапатит [4, 5]. Er:YAG е най-често използваният лазер в ендодонтията поради фотоакустичния ефект, който се появява при пулсиране на светлинна енергия в ириганта. Създалата се фотоакустична ударна вълна в каналите се насочва триизмерно в ириганта и

по този начин ефективно почиства канала. Това се дължи на разширение и имплозия на мехури от пара на върха на влакното, причинени от импулса. Този ефект се нарича кавитация, на него се дължи и по-доброто премахване на калциевия хидроксид от неравностите на канала и от апикалната му част [80, 99]. Високата енергия на импулса (10-40 mJ), късата му продължителност (50-1000 μ s), продължителността на експозицията (5-40 s), близкото позициониране на върха на влакното в канала са ефективни за почистване на канала. Докато формата и диаметърът на върха (300-600 μ m) на влакното не влияят на неговата ефективност [4, 5, 99].

Проучванията съобщават, че лазерите от инфрачервения спектър са с висока ефективност при дезинфекция на повърхностите на кореновите канали и стените на дентина (до 750 μ с 810 nm диоден лазер и до 1 mm с 1064 nm Nd:YAG лазер). От друга страна, тези дължини на вълните не показват ефективни резултати при отстраняване и почистване на кореновия канал, а също така причиняват характерни морфологични изменения на дентинната стена. Размазаният слой е отстранен само частично и дентиновите каналчета са затворени предимно в резултат на т.нар. топене на неорганични дентинови структури. Средните инфрачервени лазери имат способност да почистват и да отнемат от повърхността на стените на кореновия канал. Намаляването на бактериалното натоварване след облъчване с Er:YAG демонстрира висока ефективност върху дентиновата повърхност, но ниска дълбочина на проникване поради високото поглъщане на лазерната енергия върху дентиновата повърхност [7, 121].

Освен това лазерният ефект предизвиква разширяване – имплозия, на водните молекули на иригационния разтвор, генерирайки вторичен кавитационен ефект върху интраканалните течности. За да се постигне това, е нужно влакното да се постави в средната трета на канала, на 5 mm от върха и да е неподвижно. Това значително опростява лазерната техника, без да е необходимо да се достига до върха при криви коренови канали [121, 226].

Методът на лазерно активиране с NaOCl значително увеличава производството и потреблението на хлорни и кислородни йони в сравнение с улт-

развуковото активиране. Последни проучвания съобщават че Er:YAG лазер в комбинация със 17% разтвор EDTA, използващ много ниска продължителност на импулса (50 μ s) и ниска енергия (20 mJ), ефективно отстранява размазан слой с минимално или никакво термично увреждане на органичната структура на дентина чрез фотоакустична техника, наречена Photon Induced Photoacoustic Streaming, или PIPS™. Тази техника е съчетана с използването на Er:YAG (2940 nm) лазера, като оптичният връх с коничен край се поставя в кореновия канал, с помощта на иригационен разтвор се облъчва с лазера при следните параметри: 1 W, 20 Hz и 50 mJ на импулса.

Установено е, че използването на Er:YAG лазер за почистване на интраканален медикамент е по-успешно, отколкото иригация с игла и Nd:YAG лазер. Автори установяват, че хелиращите агенти като EDTA и лимонена киселина са по-ефективни при отстраняване на остатъците от калций от кореновите канали [4, 26, 309]. Нова лазерна техника е фотоакустичният стрийминг (SWEEPS), която използва повишена ударна вълна. Тя има за цел да излъчва синхронизирано лазерни импулси и осигурява подобряване на избухването на въздушните мехурчета [99, 309].

7.2.6. Мултизвукова активация

Мултизвуковата активация (GentleWave; Sonendo, Laguna Хилс, Калифорния, САЩ) е представена като самостоятелен метод за иригация, който не изисква никаква подготовка на кореновия канал, за да може иригантът да достигне, почисти и дезинфектира цялата система на кореновите канали, въпреки че в повечето публикувани проучвания кореновите канали са обработени поне с ръчна пила до апикален размер 15-25 [80]. Основната иновация на тази техника е производството на акустични вълни с широк диапазон от честоти, в резултат на които се получава колапс на хидродинамични кавитационни мехурчета. Няколко проучвания съобщават за многообещаващи открития и заключават, че тази техника превъзхожда иригацията със спринцовка и игла и ултразвуковата активация, но по-скорошни проучвания стигат до обратното заключение [80].

8. Фактори, влияещи върху ефикасността на премахване на медикаментите

8.1. Вариации в морфологията на кореновия канал

Сложната анатомична морфология на системата на кореновите канали създава предизвикателства както за почистването и оформянето, така и за отстраняването на поставените интраканални медикаменти. Допълнителните (акцесорни) канали, които включват странични и фуркационни канали, са винаги по-малки от главния канал, но се разклоняват от него до пародонталната зона. Pineda и Kuttler установяват, че 30,6% от зъбите имат такива допълнителни канали [73, 244]. По-голямата част от разклоненията или допълнителните канали, извивките и S-образните кривини са открити в апикалната трета на корена и затрудняват отстраняването на медикаментите [165, 166].

Отстраняването на остатъците от $\text{Ca}(\text{OH})_2$ от неправилни стени на канала е трудно. В прави коренови канали допълнителното активиране с главната апикална пила (MAF) в комбинация с иригация води до подобро отстраняване на $\text{Ca}(\text{OH})_2$ в сравнение с използването само на иригант [259].

Ротационните NiTi инструменти и различните устройства за иригиране улесняват отстраняването на $\text{Ca}(\text{OH})_2$ от извити коренови канали, без да засягат анатомията на кореновия канал [158]. Всъщност пропуснатата от иригационния протокол анатомична особеност на кореновия канал може да се разглежда като една от причините за ендодонтски неуспех [86].

8.2. Използваният разтвор за иригация

Иригацията заема основно място в ендодонтското лечение. Една от целите на ириганта, освен при химио-механичната обработка, е да може ефективно да премахне медикамента от труднодостъпните места на канала [5].

Използването само на физиологичен разтвор като иригант оставя около 20% от каналите без бактерии [92, 116, 140]. Процентът на канали без бактерии се увеличава до 50%, когато се използва NaOCl. С ултразвуковото активиране се постигат приблизително 70% чисти коренови канали [137, 264, 286].

Няма идеален иригационен разтвор, затова за оптимално се смята използването в определена последователност на два или повече ириганта. По възможност всеки иригант трябва да притежава следните свойства:

- да има продължително бактерицидно и фунгицидно действие, да не дразни периапикалните тъкани и да не възпрепятства възстановяването им, тоест да е биосъвместим.
- да има способност за проникване и дезинфекция на дентиновите тубули.
- да не се влияе от присъствието на кръв, серум и протеини и съответно да може да ги разтваря, да е стабилен в разтвор и да действа като лубрикант.
- да има ниско повърхностно напрежение и да премахва размазания слой.
- да не е токсичен и канцерогенен и да не предизвиква клетъчно медиран имунен отговор, да не влияе на физичните качества на дентина и да не оцветява зъбите.
- да не оказва влияние върху херметичното obtуриране на канала, да е лесен за употреба и същевременно евтин.

Иригационните разтвори могат да се разделят в следните основни групи:

1. Небактерицидни интраканални ендодонтски ириганти: нормален физиологичен разтвор, лидокаин (локален анестетик) и дестилирана вода.
2. Бактерицидни ендодонтски интраканални ириганти: натриев хипохлорит, разтвор на хлорхексидин, йоден разтвор, H_2O_2 .
3. Хелаторни разтвори: съдържащи EDTA (EDTA, EDTAC, REDTA, Salvizol, Tublicid, RCPrep, Glyde); и лимонена киселина и други киселинни разтвори: фосфорна, млечна, малеинова и др.
4. Комбинирани иригационни разтвори: MTAD, QMiX, SmearClear, Tetraclean.
5. Естествени препарати: с антибактериален и/или хелиращ ефект (хитозан, зелен чай).
6. Други ириганти: EAW (electrolyzed saline solution), BDA (bis-dequalinium acetate), Озон и Лазер [307].

8.2.1. Натриев хипохлорит

Един от най-често описваните и използвани иригационни разтвори от 1920 г. до наши дни е натриевият хипохлорит. Разтворът има неспецифично антимикробно действие върху широк спектър микроорганизми, унищожава спорите и вирусите и въздейства предимно върху некротичните тъкани [15, 16, 292, 296].

Натриевият хипохлорит е евтин, лесно достъпен, образува стабилни разтвори, има силно антимикробно действие (при контакт веднага убива бактериите, дори и при 0,1% концентрация) и има дълъг срок на годност.

Анализ *in vivo* установява, че 12 от 15 коренови канала са без бактерии при края на лечението, когато е използван 0,5% хипохлорит, докато при групата с физиологичен разтвор 8 от 15 коренови канала са без микроорганизми [92, 292]. По отношение на противогъбичната активност на NaOCl – тя започва след 30 min при липса на размазан слой и е в състояние да унищожи всички *Candida albicans* само за 30 s при концентрация от 0,5% и 5%. Установено е, че 6% NaOCl има противогъбична функция, по-висока от тази на 17% EDTA, както и че 2,25% NaOCl е по-успешен срещу микробни биофилми в сравнение с други ириганти [15, 16, 92]. Гелообразната форма на NaOCl е по-ефективна в сравнение с разтвора по отношение на отстраняването на Ca(OH)₂ поради близкия контакт на гела със стените на кореновия канал [232].

Недостатък е, че неговото бактерицидно действие намалява в присъствието на органични материи (възпалителен ексудат, тъканни остатъци, микробна биомаса) и в труднодостъпните места на кореноканалната система (анастомози, рамификации, латерални канали) [92]. От всички ириганти, които познаваме, той може да разтваря както некротични, така и живи органични материи (напр. пулпни остатъци и колаген). Все пак той не може самостоятелно да премахне размазания пласт, затова се правят последователни промивки с EDTA и/или лимонена киселина [92]. NaOCl разтваря мазнините и ги превръща в глицерол и мастни киселини и аминокиселините чрез реакция на неутрализация с отделянето на сол и вода [92].

В зависимост от рН на разтвора хлорът може да бъде под формата на хипохлорит (високо рН 7,6-9) и хипохлориста киселина (кисела и неутрална сре-

да), но и двете форми са силни окислителни [92]. Хипохлористата киселина има по-изразени бактерицидни качества вследствие на нарушаването на жизнените функции на микробните клетки. NaOCl е токсичен срещу ендотелните клетки, фибробластите и неутрофилите [92]. Слабости на разтвора са невъзможността да се отстранят размазаният слой, неприятният мирис, токсичността му и корозията, която предизвиква. Относно концентрацията на разтвора е установено, че по-високата концентрация няма по-изразен антибактериален ефект, а е с увеличена токсичност. За оптимална се счита концентрация на разтвора между 2% и 5,25%. Следователно от значение са по-голямото количество и по-честите интервали на въвеждане на свеж промивен разтвор.

Факторите, които подобряват ефективността на разтвора, са затоплянето му (увеличава се бактерицидният ефект и се намалява токсичността) и ултразвуковата активация, която ускорява протичащите химични реакции и въвежда разтвора в по-недостъпните места в кореноканалната система [15, 16, 92, 307]. Автори разкриват, че при повишаване на температурата на натриевия хипохлорит до 25°C, ефективността му се увеличава 100 пъти [307]. Натриевият хипохлорит има неблагоприятно въздействие върху механичните качества на дентина, тъй като разтваря органичните му съставки между 77 и 300 µm.

Съществуват усложнения по време на и след употребата на натриевия хипохлорит. Едно от сравнително най-честите усложнения е изтласкването му извън апикалния форамен (при широк апикален отвор, резорбция, ятрогенни перфорации или фрактури). Създават се условия за тъканна некроза. Друго усложнение е засягането на n. trigeminus и поява на неврологична симптоматика, може да се увредят очите, което предизвиква силна болка, сълзене, парене и еритема. Увреждане на кожата и лигавицата или поглъщане на иригационния разтвор също не са изключени при недобра изолация на оперативното поле. Описани са и случаи на възникване на алергични реакции.

За да се премахнат някои от недостатъците на NaOCl, са създадени нови ириганти на същата основа: Chlor-XTRA се състои от 5,85% NaOCl и детергент, който намалява повърхностното напрежение. Цветът му е прозрачен, бледо жълтозелен, с миризма на хлор и е напълно разтворим във вода. Той е

2,6 пъти по-поносим от NaOCl и има 2,5 пъти по-висока омокряща способност от него. Chlor-XTRA е най-мощната алтернатива срещу *Actinomyces Israelii*. Нуросclean е също иригант на базата на NaOCl, състоящ се от 5,25% NaOCl и два дезинфектанта. Той е ефикасен срещу *Candida albicans*, *Pseudomonas aeruginosa* и *Lactobacillus casei* [92].

8.2.2. Хелатори

Хелаторите по време на химио-механичната обработка на кореновите канали повлияват на неорганичните дентинови частици с цел да се предотврати образуването на размазан слой и като допълнителни средства за иригация при отстраняване на интраканалните медикаменти.

Хелаторите са органични вещества, образуващи стабилни комплекси на метални йони, свързани с пръстеновидни връзки, което убива микроорганизмите [307].

• EDTA (етилендиаминтетраацетат)

През 1951 г. се съобщава за деминерализиращото действие на EDTA върху твърдите зъбни тъкани, а през 1957 г. Nygaard-Ostby го въвежда като 15% разтвор с pH 7,3. Той е безцветен и разтворим във вода, синтезира се предимно от етилендиамин, натриев цианид и формалдехид [92].

Днес съществува голям избор от хелатори в течна форма (Calcinase, REDTA, EDTA-T, Tubulicid Plus, EDTAC и др.) и под формата на паста (Calcinase slide, RC-Prep и др.). Твърди се, че те улесняват прохождането и обработката на тесни и калцифицирани коренови канали (лубрикант).

Процесите на деминерализация се самоограничават поради насищането на разтвора, от липсата на свободни йони, които да образуват стабилни комплекси с калция. Тоест разтворът прониква не повече от 50 μm в областта на орифициумите и намалява в посока към апекса.

Концентрациите, с които се използват хелаторите, варират от 17% до пониски концентрации – 10%, 5% и 1%, имащи адекватна активност. Въпреки че хелаторите имат ниски антибактериални качества, те подпомагат почистването на стените на каналите и така намаляват количеството на микроорганизмите и улесняват проникването и действието на натриевия хипохлорит в дълбо-

чина. Рискът от увреждане на периапикалните тъкани при използване на хелаторите е минимален, но в лабораторни условия е доказано, че 15-17% разтвор на EDTA може да предизвика силно възпаление.

За да се увеличи ефективността при иригация, хелаторите се затоплят и навлизайки по-лесно в каналите, отстраняват по-лесно интраканалните медикаменти. Важно условие за ефективна иригация е първо да се промие с натриев хипохлорит, тъй като хелаторите има свойството при едновременно промиване да намаляват количеството на хлора в разтвора на NaOCl и по този начин намаляват антибактериалните му качества. Сравнен с други иригационни разтвори, се установява, че 17% EDTA е значително по-ефективен от MTAD и 20% лимонена киселина при отстраняване на размазания слой. Установено е, че EDTA и NaOCl заедно имат по-голяма антимикробна активност, отколкото само NaOCl [15, 16, 92].

● Лимонена киселина

Друг хелатор, който отстранява размазания слой, като се свързва с калциевите и фосфорните йони, е лимонената киселина в концентрации между 1% и 50%. Най-често се използва 10% разтвор (високите концентрации предизвикват ерозии на дентина), и то след края на инструменталната обработка и след иригацията с натриев хипохлорит, тъй като засилват антибактериалните му качества. Лимонената киселина е слаба органична триосновна киселина, за първи път е изолирана от лимонов сок под формата на кристали от Карл Вилхелм Шееле. През 1919 г. компанията Pfizer стартира промишленото ѝ производство. Лимонената киселина има антибактериални свойства върху *Enterococcus faecalis* [92].

Хелиращите свойства на лимонената киселина са сравними с тези на EDTA. Според други автори EDTA по-добре отстранява размазания слой в сравнение с 50% лимонена киселина. Лимонената киселина не е генотоксична и пречи на механизма на действие на NaOCl [92].

● Малеинова киселина

Друга киселина, която може да се използва за иригация, е малеиновата. Тя е мека органична киселина, използвана по-скоро в адхезивната стоматоло-

гия в концентрация 5-7%. Окончателната иригация със 7% малеинова киселина е по-ефективна от 17% EDTA при отстраняване на размазания слой от апикалната трета на кореновия канал [307].

● **Комбинирани препарати**

Съществуват и комбинирани препарати с цел подобряване на активността и функцията на иригантите. Така например препаратът CHX-Plus (Vista Dental Products, Racine, WI, САЩ) е с добавено повърхностно активно вещество с цел подобряване на проникването му в кореновите канали. Проучване на Shen et al. показва, че на първата, третата и десетата минута CHX-Plus е по-успешен от CHX срещу биофилм от спирохети [269].

Друг препарат е ChlogXTRA, при който към 6% NaOCl са добавени овлажняващи агенти и повърхностен модификатор. Добавянето на детергенти към препарати, съдържащи EDTA и хипохлорит, подобрява почистването на размазания слой (SmearClear) предимно в коронарната и средната трета на кореновия канал. Друга добавка е антибиотикът доксициклин (MTAD, Tetraclean), който увеличава антибактериалната активност, но има възможност от развитие на резистентност и оцветяване на твърдите зъбни тъкани [212]. Тези препарати са предназначени за използване предимно в края на механичната и химичната обработка на кореновите канали. Разтворът QMix 2 in 1 е смес от EDTA и хлорхексидин, физиологичен разтвор и детергент.

Химическото свойство на Q-Mix е възпрепятстване утаяването на CHX, тъй като не се образува оранжевокафява утайка с EDTA при смесване с NaOCl. Беше установено също, че способността на Q-Mix да елиминира размазания слой е равна на тази на 17% EDTA и неговата антибактериална ефикасност беше по-висока от 1%, 2% NaOCl и 2% CHX [269]. Mohammadi et al. [210] съобщават, че Qmix трябва да се използва за последна иригация. Той е много ефективен, щадящ е за дентина и има бързо въздействие (за 60-90 s) [143].

● **Хитозан**

Хитозанът е естествен агент, който има антибактериални и антигъбични качества, същевременно е и добър хелатор. Той представлява естествен биоразгра-

дим полизахарид, получен при деацетилирането на хитина (намира се в твърдата обвивка на раците и скаридите). Освен с всичките си приложения (медицина, фармация, биотехнологии, земеделие, козметика и др.), в областта на денталната медицина се отличава с липса на токсичност, биологична поносимост и биоадхезия, освен това ускорява оздравителните процеси на периапикалните тъкани. Добавянето му към калциево-хидроксидна паста предизвиква продължително освобождаване на калциеви йони. Бактериостатичното му действие се дължи на положително заредената му молекула, която взаимодейства с отрицателно заредените клетъчни мембрани на микроорганизмите [3, 92].

8.2.3. Хлорхексидин

Хлорхексидинът е разработен в Imperial Chemical Industries Ltd. (England) преди около 70 години. Принадлежи към полибигванидите и е силна основа. За иригация в ендодонтията се използват 2% разтвори. Ferraz et al. показват, че 2% СНХ гел има няколко предимства пред 2% СНХ разтвор, въпреки че е с подобни антимикробни и биосъвместими свойства [116].

СНХ гелът действа като лубрикант и намалява рисковете от счупване на инструмента вътре в канала [80], подобрява елиминирането на органичните тъкани и интраканалните медикаменти, което компенсира неговата неспособност да ги разтвори. Друго предимство на СНХ гела е намаляването на образуването на размазан слой, поддържа почти всички дентинови тубули отворени. Гелната форма поддържа и активен СНХ в контакт с микроорганизмите за по-дълго време, като инхибира техния растеж [116].

Активността на СНХ зависи от рН на средата (киселинността), намалява в присъствието на органична материя и се увеличава от затопляне на разтвора. СНХ не причинява ерозия на дентина, забавя повторната реколонизация на кореновия канал, поради което се използва като последна иригация след EDTA и може да е добър избор за максимизиране на антибактериалния ефект в края на химио-механичната препарация на кореновия канал [35].

Kuruvilla et al. [175] установяват, че антимикробната ефективност на 2,5% NaOCl и 0,2% хлорхексидин (СНХ), използвани в комбинация, е по-

голяма от използването им поотделно. Обаче реакцията между тях образува канцерогенен продукт, парахлороанилин (РСА), който е неразтворима утайка, неутрална сол поради киселинно-алкалната реакция. Установено е, че парахлороанилинът (РСА) покрива повърхността на канала и значително запушва дентиновите тубули, с което засяга прилепването на сийлъра към кореновата стена [295]. Когато СНХ и EDTA взаимодействат, се образува млечнобяла утайка, която съдържа 90% СНХ и EDTA и около 1% р-хлороанилин. Последният е сол, образувана от неутрализацията на катионен СНХ и анионен EDTA [284]. СНХ не притежава нежеланите характеристики, характерни за натриевия хипохлорит (т.е. лоша миризма и силно дразнене на периапикалните тъкани). Но няма способност за разтваряне на органичните тъкани и остатъци и има по-слабо въздействие върху грам (-) бактерии.

8.2.4. Водороден пероксид

Водородният пероксид (H_2O_2) се използва в стоматологията в различни концентрации, вариращи от 1% до 30%. За ендодонтско лечение се предпочита концентрация между 3% и 5% [158]. Разтворите на H_2O_2 са химически стабилни и активни срещу бактерии, дрожди и вируси поради производството на свободни хидроксирадикали. Тези радикали атакуват няколко клетъчни компонента като протеини и ДНК [307]. Антимикробната ефективност и способността на H_2O_2 да разтваря тъканите са по-лоши от тези на NaOCl. Проучвания показват, че комбинация от NaOCl и H_2O_2 води до намаляване на капацитета за разтваряне на тъканите и на антибактериалната ефективност на NaOCl. Комбинацията от тези два разтвора води до ефект на мехурчета, при който се получава натриев хлорид, което прави и двата разтвора безполезни.

Използването на няколко различни иригационни разтвора води до образуването на странични продукти, които са твърди преципитати и запушват дентиновите каналчета, образувайки бариера между дентина и obturationния материал. Поради това е препоръчително да се използват дестилирана вода или физиологичен разтвор като междинни ириганти.

8.2.5. Ириганти за подсушаване на кореновия канал

Основната предпоставка за промиването на кореновия канал с алкохол преди obturацията е, че алкохолът намалява повърхностното напрежение на иригантите и сийлъра в кореновите канали и увеличава потока на течността в дентиновите каналчета. Така алкохолът се разпространява в дентиновите каналчета и изсушава кореновия канал при изпаряването си. В наскоро публикувано проучване беше показано, че окончателното изплакване с 95% алкохол преди obturацията на кореновия канал води до повишено проникване на сийлъра [264].

8.3. Характеристика на използвания медикамент (физическо състояние, концентрация, използвани помощни вещества)

Физическото състояние на медикамента може да повлияе неговото отстраняване. Calt et al. установяват, че премахването на Temp Canal е много трудно поради неговата твърдост [180]. Калциевият хидроксид може да се смесва с воден или с вискозен разтвор за улесняване на поставянето му в кореновия канал и за подобряване на неговите биологични или микробиологични свойства [217].

Метилцелулозният носител затруднява отстраняването на медикамента от кореновите канали, когато се използва 17% EDTA. Това вероятно се дължи на взаимодействията между метилцелулозата и EDTA. Nandini et al. [219] установяват, че частиците под формата на $\text{Ca}(\text{OH})_2$ в дестилирана вода се отстраняват лесно, но Metarex (мазен носител: силиконово масло) не се разтваря във вода и следователно се задържа в канала. EDTA и хелаторите на лимонена киселина ефективно отстраняват $\text{Ca}(\text{OH})_2$ прах в дестилирана вода. Също така лимонената киселина се представя по-добре в сравнение с EDTA при отстраняване на Metarex, тъй като EDTA хелатира калциевите йони във вода, но лимонената киселина може да проникне в силиконовото масло по-добре от EDTA [219]. $\text{Ca}(\text{OH})_2$, комбиниран с маслено уплътняващо средство и йодоформ, се отстранява трудно и оставя остатъци по стените на канала [209].

По подобен начин Lambrianidis et al. [293] демонстрират значително повече остатъци от интраканалния медикамент, когато се смесва с метилцелуло-

за в сравнение с дестилирана вода. Звуковата активация е по-ефективна от използването на спринцовка и игла, когато калцият е смесен с дестилирана вода или пропиленгликол, за разлика от глицерина. Той по-лесно се задържа в кореновия канал въпреки иригацията, съчетана с активиране [293].

8.4. Фактори, свързани с хелатиращите агенти

Време за приложение: Обикновено всеки канал се иригира поне 1 min. Продължителното излагане на силни хелатори като EDTA може да отслаби дентина на корена, тъй като твърдостта на дентина и модулът на еластичност са функции от минералното съдържание на дентина [45]. Хелатираща активност на EDTA се наблюдава на 1-4 min, намалявайки след 5 min. Teixeira et al. съобщават, че EDTA има подобна хелаторна ефективност и при 1, 3 и 5 min [286]. За лимонената киселина има тенденция на насищане на деминерализиращата способност. Da Silva et al. съобщават за добри резултати в отстраняването на размазания слой, когато се прилага за 30 s [92]. След 15 min не се наблюдава хелатиране [95]. Етидроновата киселина (1-хидроксиетилиден-1,1-бифосфонат /HEBP) е относително бавен хелатор. De-deus и сътр. установяват, че пълно отстраняване е постигнато след 300 s [96].

pH и концентрация на разтвора: EDTA е по-ефективен при неутрално pH, отколкото алкалното pH. EDTA има самоограничаващо се действие; това се обяснява с неговата способност за образуване на комплекси: EDTA има специален афинитет към хелатообразуване в съотношение 1:1 и действието му спира след изчерпване на молекулите на EDTA. Протонирането, проявяващо се при намалено pH, има спад в деминерализиращата сила на EDTA [279].

Според Sousa et al. pH на лимонената киселина е по-важно от концентрацията за хелатиращата ѝ способност. Тя не е ефективен хелатор при неутрално pH. Sterrett et al. съобщават, че това явление може да се дължи на баланс между намаляване на pH и увеличаване на вискозитета на разтвора, причинено от увеличаване на концентрацията на съставките.

Обем на разтвора: Препоръчително е да се използват 5-10 ml от хелаторния иригант за всеки канал [313].

Странични продукти от реакцията: Лимонената киселина декалцифицира дентина, което води до утаяване на калциево-цитратни кристали, които се виждат под сканиращ електронен микроскоп. NaOCl окислява EDTA, което води до образуване на междинни странични продукти (глиоксилова и етилендиаминтетраоцетна киселина) [120].

Апикалната трета от кореновия канал: Ефективността на хелатора намалява значително от коронарно към апикално поради намаляването към апекса на плътността на тубулите и пропускливостта на дентина. Апикалният дентин често е склерозирал и с повече разклонения на апикалната делта [137].

9. Заключение от литературния обзор

Благоприятният резултат от ендодонтското лечение зависи от ефективния контрол на инфекцията на кореновия канал. Затруднения като анатомична сложност, трудност при достъпа до кореновия канал чрез ендодонтския инструментариум и иригантите са проблем за пълната дезинфекция на кореновия канал. Допълнителното намаляване и елиминиране на остатъчните микроорганизми се постига чрез използване на интраканални медикаменти с добра биосъвместимост, временно поставени в кореновия канал за инхибиране на коронарната бактериална инвазия.

Един от най-често използваните интраканални медикаменти по време на ендодонтското лечение е калциевият хидроксид $\text{Ca}(\text{OH})_2$. Той е ефективен при различни заболявания на пулпата и при зъби с хронични периапикални лезии. Пълното отстраняване на интраканалните медикаменти преди кореноканалната obturation е задължително. Наличието им повлиява проникването на сийлърите в дентиновите тубули, компрометиращо качеството на кореновата запълнка. Калциевият хидроксид с неговото силно алкално рН променя механичните качества на дентина, довежда до нехомогенен вид на сийлъра поради химична връзка с него, водеща до намаляване якостта му на свързване с дентина.

Ефективността на отстраняването на калциевия хидроксид може да зависи от няколко фактора: анатомичните вариации и методите на иригация, като размер на апикалния форамен, дълбочина на проникване на иглата за ирига-

ция и обем на ириганта, но също така и от химичните и физичните свойства на медикаментите и техниките за отстраняване на интраканалните медикаменти.

Трудности при пълното отстраняване на калциевия медикамент са сложната анатомия на кореновите канали, особено апикалната част при криви коренови канали, затрудненията на различните методи на иригация и техники за отстраняване да почистят напълно целия коренов канал. Въздействието на кривината на канала върху потока на ириганта и почистващата ефикасност на настоящите техники за активиране на иригация заслужава по-нататъшно изследване, за да се определи най-добрата стратегия за пълно почистване на стената на кореновия канал.

Проблем за достигането до апикалната трета са образуването на въздушна възглавница, необходимостта от достатъчна химио-механична обработка на канала, ограничението на ириганта само до главния канал, екструдиране извън апекса и реакцията на ириганта с другите ириганти или с дентина. Отстраняването на интраканалните медикаменти от апикалната част на кореновия канал остава като предизвикателство за всяка от съществуващите техники.

Въвеждането на звукови, ултразвукови и лазерни техники доведе до много изследвания, разглеждащи техния потенциал за активиране на иригантите и премахване на интраканалните медикаменти. Конвенционалният метод за иригация със спринцовка и игла е стандартна процедура въпреки недостатъчното почистване в апикалната част на кореновия канал. За да се преодолее това ограничение, са въведени други системи и техники за активиране на ириганта, чрез които се постигат по-чисти зони в кореновия канал в сравнение с конвенционалното иригиране.

Методът на пасивна ултразвукова иригация и звуковото активиране имат много добра способност за отстраняване на интраканалните медикаменти от кореновите канали и сходна способност за проникване на ириганта в апикалната трета на извити коренови канали в сравнение с конвенционалния метод. Лазерно асистираната иригация е много ефективен метод при отстраняване на калциевия хидроксид от коронарната и средната трета и до 95% от апикалната трета на кореновия канал. Почти всички техники постигат пълно отстраняване

на медикаментите от коронарната и средната третина на каналите, но пълното отстраняване от апикалната трета не се постига с нито една от тестваните техники. Ефективността на отстраняване на медикамента от коронарната и средната трета е по-голяма и се дължи на по-големия диаметър в тези области, който излага дентина на по-голям обем ириганти и улеснява отстраняването на $\text{Ca}(\text{OH})_2$.

Фактът, че нито една от съществуващите иригационни техники не може да постигне пълно отстраняване на интраканалния калциев хидроксид, означава, че са необходими допълнителни изследвания, за да се постигне оптимален протокол за отстраняване на интраканалните медикаменти.

Анализът на литературата показва, че недостатъчно изяснени и противоречиви са данните относно:

- Приложението на интраканалните медикаменти в ежедневната клинична практика на лекарите по дентална медицина.
- Ефективността на различни техники за отстраняване на интраканални медикаменти.
- Възможно ли е цялостно премахване на интраканалния медикамент от стената на кореновия канал.
- В каква степен остатъчният интраканален медикамент оказва влияние на адхезията на каналопълнежното средство към кореноканалния дентин и херметичното запечатване на кореноканалната система.
- Как влияе морфологията на кореновите канали върху степента на отстраняване на интраканалните медикаменти.
- Липсва ефективен съвременен клиничен протокол за оптимално отстраняване на интраканални медикаменти.

III. ЦЕЛ И ЗАДАЧИ

Цел

Целта на настоящия дисертационен труд е да се изследва ефективността на различни техники за отстраняване на интраканални медикаменти.

За осъществяване на така формулираната цел си поставихме следните

Задачи

1. Да се проучи мнението на общопрактикуващите лекари по дентална медицина в България относно използването на интраканални медикаменти, както и техники за отстраняването им в хода на ортоградно ендодонтско лечение.

2. Да се изследва *in vitro* ефективността на отстраняване на интраканални медикаменти чрез конвенционална иригация, ултразвукова иригация, лазерно активирана иригация, звукова иригация, променливо отрицателно налягане при прави коренови канали.

3. Да се изследва *in vitro* ефективността на отстраняване на интраканални медикаменти чрез конвенционална иригация, ултразвукова иригация, лазерно активирана иригация, звукова иригация, променливо отрицателно налягане при криви коренови канали.

4. Да се изследва влиянието на остатъчния интраканален медикамент върху адхезията на каналопълнежното средство към дентина на кореноканалната стена.

5. Изработване и клинично апробиране на ефективен протокол за отстраняване на интраканални медикаменти.

СОБСТВЕНИ ИЗСЛЕДВАНИЯ

IV. МАТЕРИАЛ

За целта на дисертационния труд са проведени анкетни, лабораторни и клинични изследвания.

Материалът, използван за осъществяването на проучванията, е следният:

По задача 1.

Да се проучи мнението на общопрактикуващите лекари по дентална медицина в България относно използването на интраканални медикаменти, както и методи и техники за отстраняването им в хода на ортоградно ендодонтско лечение.

В анкетното проучване участваха 249 лекари по дентална медицина с различен трудов стаж и работна насоченост, взели участие в X научен конгрес на Столична районна колегия на БЗС „Дентална медицина в условията на пандемия“, проведен на 20-21 февруари 2021 г. в онлайн формат.

За осъществяване на проучването сред лекарите по дентална медицина бе използван анкетен метод относно мнението на респондентите по едни и същи въпроси, структурирани в анкетна карта, състояща се от 15 въпроса с възможен един или повече от един отговор. Въпросникът бе изготвен на електронен носител.

Обект на наблюдение

249 лекари по дентална медицина с различен трудов стаж и работна насоченост.

Време и място на наблюдение

X научен конгрес на Столична районна колегия (БЗС): „Дентална медицина в условията на пандемия“, проведен на 20-21 февруари 2021 г.

Признаци на наблюдение

Лекарите по дентална медицина изказват анонимно по електронен път своето мнение по 15 въпроса, отнасящи се до:

- Най-често използваните интраканални медикаменти и при какви клинични ситуации ги употребяват в хода на ендодонтското лечение.
- Предпочитаните техники за отстраняване на интраканалните медикаменти.
- Предпочитаните разтвори за промивка по време на химична обработка, механична обработка на кореновите канали и за отстраняване на интраканалните медикаменти.

По задача 2.

Да се изследва *in vitro* ефективността за отстраняване на интраканални медикаменти чрез конвенционална иригация, пасивна ултразвукова иригация, лазерно активирана иригация, звукова иригация, променливо отрицателно налягане при прави коренови канали.

Изследването се провежда върху 138 екстрахиранни еднокоренови, интактни зъби с прави коренови канали и завършено кореново развитие. Като прави са определени канали с ъгъл на кривината под 10° по метода на Schneider и използването на рентгенографската компютърна програма Duerf Dental Imaging. При този метод върху рентгенографията се начертава линия, успоредна на дългата ос на канала, и втора линия, започваща от апикалния форамен, за да се пресече с първата в точката, където каналът започва да напуска дългата ос на зъба. Така образуваният остър ъгъл се измерва в градуси. Кореновите канали са обработени с машинни никел-титанови ProTaper Next (Dentsply Maillefer, Switzerland) и ръчни стоманени ендодонтски инструменти. ProTaper Next са изработени от M-wire никел-титанова сплав с правоъгълно напречно сечение с коничност 6% и задвижвани с непрекъснатата ротация.

По задача 3.

Да се изследва *in vitro* ефективността на отстраняване на интраканални медикаменти чрез конвенционална иригация, пасивна ултразву-

кова иригация, звукова иригация, променливо отрицателно налягане и лазерно активирана иригация при криви коренови канали.

При тази задача са използвани общо 92 екстрахирани многокоренови зъба, подбрани с криви коренови канали (над 30° кривина на извивката, определена чрез рентгенографска компютърна програма Duerr Dental Imaging и използване метода на Schneider, по същия начин, както в задача 2. Кореновите канали са обработени с машинни никел-титанови ProTaper Next (Dentsply Maillefer, Switzerland) и ръчни стоманени ендодонтски инструменти. ProTaper Next са изработени от M-wire никел-титанова сплав с правоъгълно напречно сечение с коничност от 6% и задвижвани с непрекъсната ротация.

По задача 4.

Да се изследва влиянието на остатъчния интраканален медикамент върху адхезията на каналопълнежното средство към дентина на кореноканалната стена.

При тази задача са използвани 60 екстрахирани еднокоренови, интактни зъба с прави коренови канали и завършено кореново развитие. Те са с ъгъл на кривината под 10°, определен по метода на Schneider, по същия начин, както в задача 2 и 3. Кореновите канали са обработени с машинни никел-титанови ProTaper Next (Dentsply Maillefer, Switzerland) и ръчни стоманени ендодонтски инструменти.

По задача 5.

Изработване и клинично апробиране на ефективен протокол за отстраняване на интраканални медикаменти.

В изследването са включени 30 зъба на пациенти на възраст между 40-55 години, които се нуждаят от провеждане на ендодонтско лечение на инфектирани коренови канали. Преди началото на лечението всички пациенти са подписали информирано съгласие. Обработката на кореновите канали е извършена с машинни никел-титанови ProTaper Next (Dentsply Maillefer, Switzerland) и

ръчни стоманени ендодонтски инструменти. ProTaper Next са изработени от M-wire никел-титанова сплав с правоъгълно напречно сечение с коничност от 6% и задвижвани с непрекъсната ротация.

По време на обработката на кореновите канали се използва 1% р-р на натриев хипохлорит (*Cerkamed, Stalowa Wola, Poland*), 17% р-р на EDTA – Endo Solution (*Cerkamed, Stalowa Wola, Poland*) и дестилирана вода. Поставят се в кореновия канал интраканалните медикаменти *Calcipast* или *Calcipast с Iodoform (Cerkamed)* в зависимост от степента на инфектиране на кореновите канали.

За отстраняване на интраканалните медикаменти се използват техники, показали по-ефективен резултат в лабораторните изследвания.

За наличието на остатъци от интраканалните медикаменти в кореновите канали и за проследяване на резултатите (3 мес., 6 мес.) се използва рентгеновият метод.

След отстраняването на интраканалните медикаменти каналите се obturират със сийлър и калибрирани гутаперкови щифтове за ProTaper Next.

V. МЕТОДИ

Методи по задача 1.

Да се проучи мнението на общопрактикуващите лекари по дентална медицина в България относно използването на интраканални медикаменти, както и методи и техники за отстраняването им в хода на ортоградно ендодонтско лечение.

Анкетен метод

За осъществяване на проучването сред лекарите по дентална медицина бе използван анкетен метод относно мнението на респондентите по едни и същи въпроси, структурирани в анкетна карта, състояща се от 15 въпроса с възможен един или повече от един отговор. Въпросникът бе изготвен на електронен носител (Приложение № 1).

Методи по задача 2.

Да се изследва *in vitro* ефективността за отстраняване на интраканални медикаменти чрез конвенционална иригация, пасивна ултразвукова иригация, лазерно активирана иригация, звукова иригация, променливо отрицателно налягане при прави коренови канали.

Подбор и подготовка на екстрахираните зъби

Външната коренова повърхност на екстрахираните зъби внимателно се почиства с ръчна пародонтална кюрета и с полирна четка и паста. След това се съхраняват в 1% воден разтвор на тимол при 4°C.

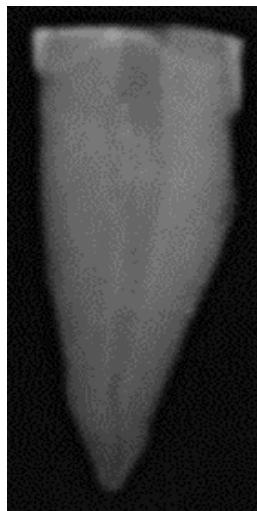
На всички зъби се прави предварителна дигитална рентгенография. Подбират се образци без наличие на дентикли, калцифицирани коренови канали, външна и вътрешна резорбция и провеждано ендодонтско лечение.

Подбират се зъби с прави коренови канали – до 10° кривина, без пукнатини, фрактури и кариозни дефекти. При наличие на споменатите дефекти зъбите се отстраняват и се заменят с нови.

По време на изследването образците се съхраняват при 100% влажност в 1% воден разтвор на тимол при 4°C с цел да се избегне дехидратацията до момента на експеримента.

Ендодонтска подготовка на експерименталните зъби

Стандартизация на образците – премахва се коронарната част на зъба с високооборотен наконечник и диамантен борер с цилиндрична форма под добро водно-въздушно охлаждане. Срезът се прави перпендикулярно на аксиалната ос на зъба. Останалата коренова част на зъба е стандартизирана на 16 mm от върха на корена (фиг. 1).



Фиг. 1. Експериментален образец преди обработката на кореновите канали

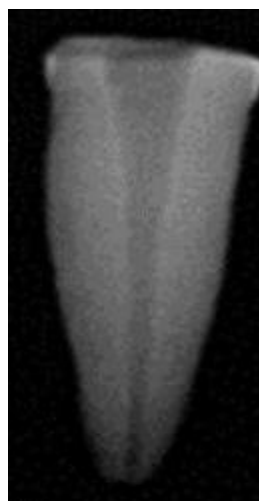Ендодонтска обработка на образците

Определянето на работната дължина на всички зъби се извършва с ръчна стоманена К-пила ISO 10 (Dentsply Sirona, Ballaigues, Switzerland). С инструмента се навлиза в кореновия канал, докато върхът му излезе извън апикалния отвор, след това работната дължина се редуцира с 1 mm.

Всички коренови канали се обработват с пилите ProTaper Next (Dentsply Sirona Endodontics, Ballaigues, Switzerland). Предварително кореновите канали се разширяват с ръчни стоманени инструменти с размери ISO 10 и 15. С първата пила ХА (0.19/.04) се обработва коронарната част на кореновия канал, с останалите пили Х1 (0.17/.04), Х2 (0.25/.06) и Х3 (0.30/.07) кореновият канал се разширява на пълна работна дължина по следния начин: с първата пила Х1

трябва да се достигане до пълната работна дължина пасивно, ако това не е възможно, каналът се обработва с ръчни стоманени К-пили ISO 10 и 15. Следва Х2 пила на същата работна дължина, с която препарирането е завършило, когато по нея има дентинови отпилки и К-пилата ISO 25 достига до края на работната дължина. Ако последната пила стои хлабаво в канала и преминава лесно през него, се продължава с пила Х3, с която се обработват всички коренови канали. В областта на апикалния форамен всички образци се обработват до размер ISO 30. Всеки комплект от машинните инструменти се използва за обработка на 3 коренови канала и се използват стандартните настройки на ендодонтския мотор за тази система (при скорост 300 rpm и торг – 2 Ncm (за всички пили).

По време на обработката след всеки инструмент кореновите канали се промиват с 2 ml 2,5% NaOCl със спринцовка и игла 27G, поставена на 1-2 mm по-късо от работната дължина. Окончателно промиване се извършва с 5 ml 17% EDTA за 1 min, последвана от 5ml дестилирана вода и 5 ml 2,5% NaOCl за 1 min. Подсушава се с хартиен щифт Х3 (фиг. 2).



Фиг. 2. Експериментален образец след обработката на кореновите канали до Х3 (0.30/.07)

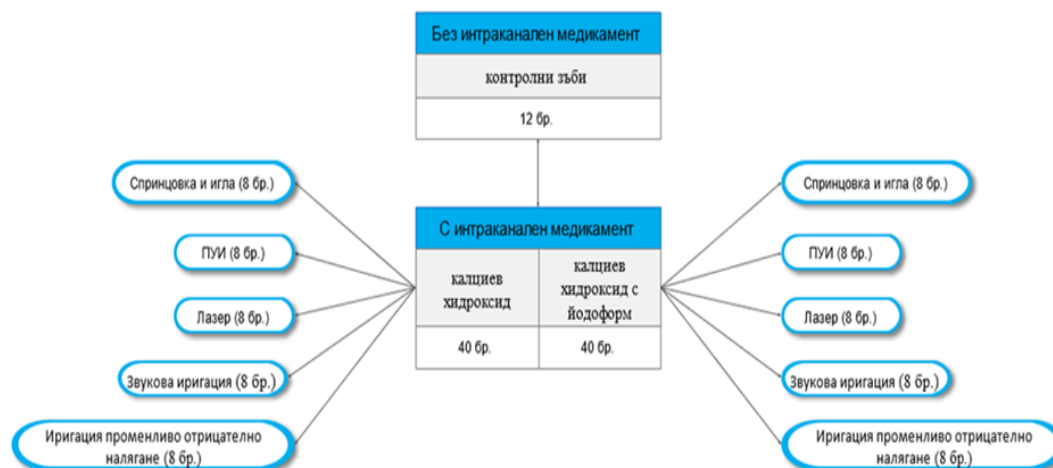
В зависимост от интраканалния медикамент зъбите са разделени на следните групи:

I група (n = 40) – кореновите канали се запълват с калциев хидроксид

II група (n = 40) – кореновите канали се запълват с калциев хидроксид с йодоформ

III група (n = 40) – кореновите канали се запълват с Индекстол.

Отрицателна контрола (n = 6) за всяка от групите – без поставяне на интраканален медикамент. За по-добро визуализиране разпределението по групи е представено на фигура 3.



Фиг. 3. Схематично представяне на разпределението по групи

Интраканалният медикамент се нанася чрез лентуло, до напълване на канала на 1 mm по-късо от работната дължина при ниски обороти на обратния наконечник. Коронарно се поставя сух памучен тупфер и временна obturation. Правят се контролни рентгенографии за наличието и нивото на поставения интраканален медикамент. Видът и съставът на използваните интраканални медикаменти са представени в табл. 1.

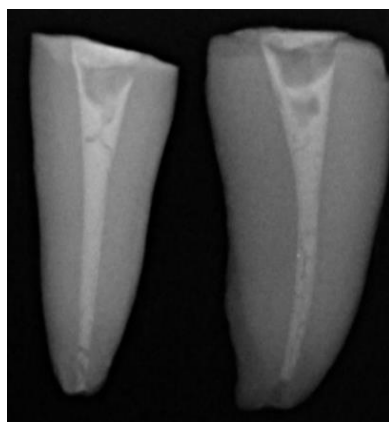
Табл. 1. Състав на използваните интраканални медикаменти

Медикамент	Състав	Тегло	Производител
Calcipast	Calcium hydroxide, Barium sulphate, Hydroxyapatite Помощни вещества pH = 12,5	2,1 g	CERKAMED (Stalowa Wola, Poland)
Calcipast + Iodoform	Calcium hydroxide (38%) Iodoform (30%), Barium sulphate, помощни вещества pH = 12,5	2,1 g	CERKAMED (Stalowa Wola, Poland)
Indextol	Indomethacin Dexamethasone Oleandomycin	5 g	Actavis (Sofia, Bulgaria)

Образците се съхраняват при стайна температура и 100% влажност за 48 часа. След това те се разпределят произволно в експерименталните групи по 8 зъба и една контролна група в зависимост от използваната техника за отстраняване на интраканалния медикамент.

I група (n = 40) – кореновите канали са запълнени с калциев хидроксид (Calcipast) (фиг. 4).


От тази група зъбите се разделят на пет подгрупи по 8 зъба и контролна група от 6 зъба.



Фиг. 4. Рентгенография на зъбните образци, запълнени с калциев хидроксид

Група 1 (n = 8) – отстраняване на интраканалния медикамент със спринцовка и игла в комбинация с пила. Използва се игла 27G със скосен връх, която се въвежда на дължина 2 mm по-късо от работната дължина. В допълнение към иригацията се използва ръчна К-пила № 30. Иглата се поставя 2 mm по-късо от определената работна дължина и се извършват движения нагоре-надолу по дължината на кореновия канал.


Започва се с промивка с 5 ml 2,5% NaOCl и активирането с ръчната К-пила, като се поставят първо 3 ml от разтвора и след това се остъргва с ръчна К-пила № 30, и после се аплицира останалото количество, след което се промива с 3 ml дестилирана вода с непрекъснато движение на иглата и накрая се промива с 3 ml 17% EDTA за 1 min, пак с движение на иглата. Последната промивка е с 3 ml дестилирана вода. Счита се, че медикаментът е отстранен, когато от канала изтича бистра течност. Подсушава се с хартиен щифт № 30 (фиг. 5).



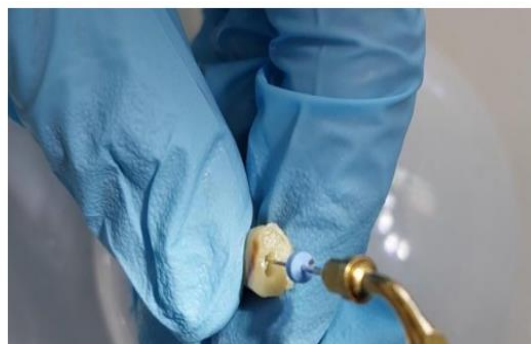
Фиг. 5. Отстраняване на интраканалния медикамент със **спринцовка и игла**

Група 2 (n = 8) – отстраняване на интраканалния медикамент с **пасивна ултразвукова иригация**. На ултразвуков накрайник се въвеждат ултразвуковите пили U-file № 25 на 2 mm по-късо от работната дължина, иригира се с 5 ml 2,5% NaOCl и се активира за 30 s.

За един канал една минута сумарно по 1 min, след което се промива с 3 ml дестилирана вода, след това с 3 ml 17% EDTA за 1 min, и финално с 3 ml дестилирана вода, за да се неутрализира ефектът на EDTA. Подсушава се с хартиен щифт № 30 (фиг. 6).



а)

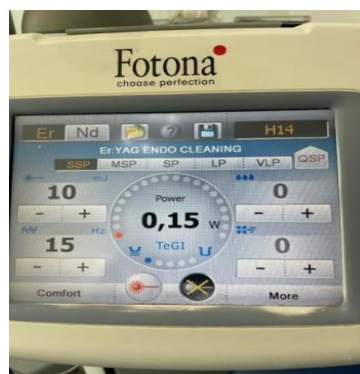


б)

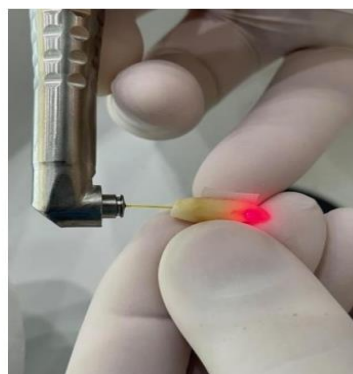
Фиг. 6. Отстраняване на интраканалния медикамент чрез **пасивна ултразвукова иригация**. а) Накрайник с фиксирана U-пила № 25. б) Позиция на пилата при отстраняване на интраканалния медикамент

Група 3 (n = 8) – отстраняване на интраканалния медикамент (Calcipast) чрез активирание на ириганта с **лазер Er:YAG 2940 nm** (Light Walker, Fotona Ljubljana Slovenia) с параметри 0,15 W, 15 Hz, 10 mJ и 50 μ s дължина на импулса, размерът на връхчето е 300 μ m и 16 mm дължина. Работи се без вода и въздух, използва се 5 ml 2,5% NaOCl, който се активира с лазер с дължина на

вълната 2940 nm за 30 s. След това с 3 ml 17% EDTA се иригира за 30 s. Върхът на оптичното влакно се поставя на 3 mm от края на работната дължина и с леки движения се изтегля от апикално към коронарно. Между иригантите се промива с 3 ml дестилирана вода. Подсушава се с хартиен щифт № 30 (фиг. 7).



а)



б)

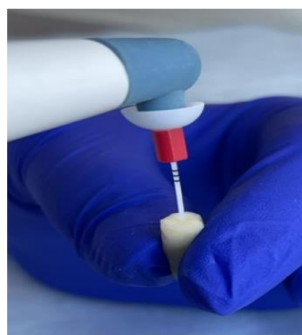Фиг. 7. Отстраняване на интраканалния медикамент чрез Er:YAG лазер.

а) Параметри на лазера. б) Позиция на влакното при отстраняване на интраканалния медикамент

Група 4 (n = 8) – използва се **звукова иригация (EndoActivator)** за отстраняване на интраканалните медикаменти. Звуковият накрайник се позиционира на 2 mm по-късо от работната дължина, в кореновия канал се поставя 2,5% NaOCl, като разтворът се активира за 30 s, след което се промива с 3 ml дестилирана вода, след това с 3 ml 17% EDTA за 1 min и финално с 5 ml дестилирана вода, за да се неутрализира ефектът на EDTA. Подсушава се с хартиен щифт № 30 (фиг. 8).



а)

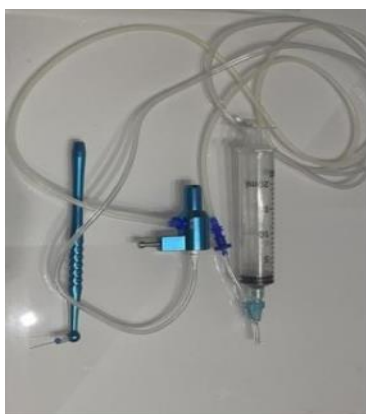

б)

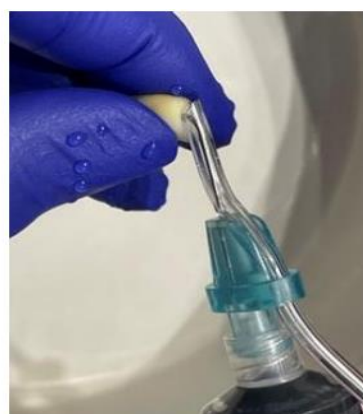Фиг. 8. Отстраняване на интраканалните медикаменти чрез звукова иригация

а) EndoActivator б) Отстраняване на интраканалния медикамент

Група 5 (n = 8) – отстраняване на интраканалните медикаменти чрез устройство, използващо **променливо отрицателно налягане**. Използва се макроканюла с диаметър 0,32 mm и с 12 лазерно изработени евакуиращи отвори в края на иглата. Течността се изтегля през тях, създавайки подобно на вихър отрицателно налягане, чрез което се евакуира иригационният разтвор заедно с интраканалния медикамент. Поставят се първо 5 ml 2,5% NaOCl, след което се промива с 3 ml дестилирана вода, след това с 3 ml 17% EDTA за 1 min, и финално с 5 ml дестилирана вода, за да се неутрализира ефектът на EDTA. Подсушава се с хартиен щифт № 30 (фиг. 9).



а)



б)

Фиг. 9. Отстраняване на интраканалните медикаменти чрез система за променливо отрицателно налягане а) **EndoVac** система б) Отстраняване на интраканалния медикамент

Контролна група (n = 6) – без медикамент, промивка с дестилирана вода. Иригационният протокол е същият като в група 1-5 ml 2,5% NaOCl за 1 min, 3 ml дестилирана вода, 3 ml 17% EDTA за 1 min и 5 ml дестилирана вода.

II група (n = 40) – кореновите канали са запълнени с калциев хидроксид с йодоформ (**Calcipast + Iodoform**)

Зъбите от тази група се разделят на пет подгрупи по 8 зъба и контрола с 6 зъба.

Група 1 (n = 8) – отстраняване на интраканалния медикамент със **спринцовка и игла в комбинация с пила**. Използва се игла 27G със скосен връх,

която се въвежда на дължина 2 mm по-късо от работната дължина. В допълнение към иригацията се използват ръчна К-пила № 30 или машинна ХЗ. Иглата се поставя 2 mm по-късо от определената работна дължина и се извършват движения нагоре-надолу по дължината на кореновия канал. Започва се с промивка с 5 ml 2,5% NaOCl и активирането с ръчната К-пила, като се поставят първо 3 ml от него и след това се остъргва с ръчна К-пила № 30, и после се апликира останалото, след което се иригира с 3 ml дестилирана вода с непрекъснато движение на промиващата игла, и накрая се промива с 3 ml 17% EDTA за 1 min, пак с движение на иглата. Последната промивка е с 3 ml дестилирана вода. Смята се, че медикаментът е отстранен, когато от канала изтича бистра течност. Подсушава се с хартиен щифт № 30.

Група 2 (n = 8) – отстраняване на интраканалния медикамент с **пасивна ултразвукова иригация**. С ултразвуков накрайник се въвеждат ултразвуковите пили на 2 mm по-късо от работната дължина (U-file, № 25), използва се общо количество с 5 ml 2,5% NaOCl, като активацията на разтвора с ултразвуковите пили е за 30 s. За един канал една минута сумарно по 1 min, след което се промива с 3 ml дестилирана вода, след това с 3 ml 17% EDTA за 1 min и финално с 5 ml дестилирана вода, за да се неутрализира ефектът на EDTA. Подсушава се с хартиен щифт № 30.

Група 3 (n = 8) – отстраняване на интраканалния медикамент чрез активиране на ириганта с **лазер Er:YAG 2940 nm** (Light Walker, Fotona Ljubljana Slovenia) с параметри 0,15 W 15 Hz 10 mJ и 50 µs дължина на импулса, размерът на връхчето е 300 µm и 20 mm дължина. Работи се без вода и въздух, поставят се 5 ml 2,5% NaOCl и се активира с лазер с дължина на вълната 2940 nm за 30 s. След това с 3 ml 17% EDTA се иригира за 30 s. Върхът на оптичното влакно се поставя на 3 mm от края на работната дължина и с леки движения се изтегля от апикално към коронарно. Между иригантите се промива с 3 ml дестилирана вода. Подсушава се с хартиен щифт № 30.

Група 4 (n = 8) – използва се **звукова иригация (EndoActivator)** за отстраняване на интраканалните медикаменти. Звуковият накрайник се позиционира на 2 mm по-късо от работната дължина, в кореновия канал се поставя

2,5% NaOCl, като разтворът се активира за 30 s, след което се промива с 3 ml дестилирана вода, след това с 3 ml 17% EDTA за 1 min и финално с 5 ml дестилирана вода, за да се неутрализира ефектът на EDTA. Подсушава се с хартиен щифт № 30.

Група 5 (n = 8) – отстраняване на интраканалните медикаменти чрез устройство, използващо **променливо отрицателно налягане**. Използва се макроканюла с диаметър 0,32 mm и с 12 лазерно изработени евакуиращи отвори в края на иглата. Течността се изтегля през тях, създавайки подобно на вихър отрицателно налягане, чрез което се евакуира иригационният разтвор заедно с интраканалния медикамент. Поставят се първо 5 ml 2,5% NaOCl, след което се промива с 3 ml дестилирана вода, след това с 3 ml 17% EDTA за 1 min и финално с 5 ml дестилирана вода, за да се неутрализира ефектът на EDTA. Подсушава се с хартиен щифт № 30.

Контролна група (n = 6) – без медикамент, промивка с дестилирана вода. Иригационният протокол е същият, както в група 1: 5 ml 2,5% NaOCl за 1 min, 3 ml дестилирана вода, 3 ml 17% EDTA за 1 min и 5 ml дестилирана вода.

III група (n = 40) – **кореновите канали са запълнени с Индекстол**. Зъбите се разделят в пет подгрупи по 8 зъба и контрола с 6 зъба.

Група 1 (n = 8) – отстраняване на интраканалния медикамент със **спринцовка и игла в комбинация с пила**. Използва се игла 27G със скосен връх, която се въвежда на дължина 2 mm по-късо от работната дължина. В допълнение към иригацията се използват ръчна К-пила № 30 или машинна ХЗ. Иглата се поставя 2 mm по-късо от определената работна дължина и се извършват движения нагоре-надолу по дължината на кореновия канал. Започва се с промивка с 5 ml 2,5% NaOCl и активирането с ръчната К-пила, като се поставят първо 3 ml от него и след това се остъргва с ръчна К-пила № 30 и след това се апликира останалото, след което се иригира с 3 ml дестилирана вода с непрекъснато движение на промиващата игла, и накрая се промива с 3 ml 17% EDTA за 1 min, пак с движение на иглата. Последната промивка е с 3 ml дестилирана вода. Смята се, че медикаментът е отстранен, когато от канала изтича бистра течност. Подсушава се с хартиен щифт № 30.

Група 2 (n = 8) – отстраняване на интраканалния медикамент с пасивна **ултразвукова иригация**. С ултразвуков накрайник се въвеждат ултразвуковите пили (U-file, № 25) на 2 mm по-късо от работната дължина, използва се общо количество 5 ml 2,5% NaOCl и активацията на разтвора се осъществява за 30 s. Времето за активация за един канал е общо 1 min, след което се промива с 3 ml дестилирана вода, след това с 3 ml 17% EDTA за 1 min и финално с 5 ml дестилирана вода, за да се неутрализира ефектът на EDTA. Подсушава се с хартиен щифт № 30.

Група 3 (n = 8) – отстраняване на интраканалния медикамент чрез активиране на иригационния разтвор с **Er:YAG лазер** 2940 nm (Light Walker, Fotona Ljubljana Slovenia) с параметри 0,15 W 15 Hz 10 mJ и 50 µs дължина на импулса, размерът на връхчето е 300 µm и 20 mm дължина. Работи се без вода и въздух, а се поставят 5 ml 2,5% NaOCl и се активира лазерно с дължина на вълната 2940 nm за 30 s. След това с 3 ml 17% EDTA се иригира за 30 s. Върхът на оптичното влакно се поставя на 3 mm от края на работната дължина и с леки движения се изтегля от апикално към коронарно. Между иригантите се промива с 3 ml дестилирана вода.

Група 4 (n = 8) – използва се **звукова иригация (EndoActivator)** за отстраняване на интраканалните медикаменти. Звуковият накрайник се позиционира на 2 mm по-късо от работната дължина, в кореновия канал се поставя 2,5% NaOCl, като разтворът се активира за 30 s, след което се промива с 3 ml дестилирана вода, след това с 3 ml 17% EDTA за 1 min и финално с 5 ml дестилирана вода, за да се неутрализира ефектът на EDTA. Подсушава се с хартиен щифт № 30.

Група 5 (n = 8) – отстраняване на интраканалните медикаменти чрез устройство, използващо **променливо отрицателно налягане**. Използва се макроканюла с диаметър 0,32 mm и с 12 лазерно изработени евакуиращи отвори в края на иглата. Течността се изтегля през тях, създавайки подобно на вихър отрицателно налягане, чрез което се евакуира иригационният разтвор заедно с интраканалния медикамент. Поставят се първо 5 ml 2,5% NaOCl, след което се промива с 3 ml дестилирана вода, след това с 3 ml 17% EDTA за 1 min и фи-

нално с 5 ml дестилирана вода, за да се неутрализира ефектът на EDTA. Подсушава се с хартиен щифт № 30.

Контролна група (n = 6) – без медикамент, промивка с дестилирана вода. Иригационният протокол е същият като в група 1: 5 ml 2,5% NaOCl също за 1 min, 3 ml дестилирана вода, 3 ml 17% EDTA за 1 min и 5 ml дестилирана вода. Правят се контролни рентгенографии след отстраняване на интраканалния медикамент.

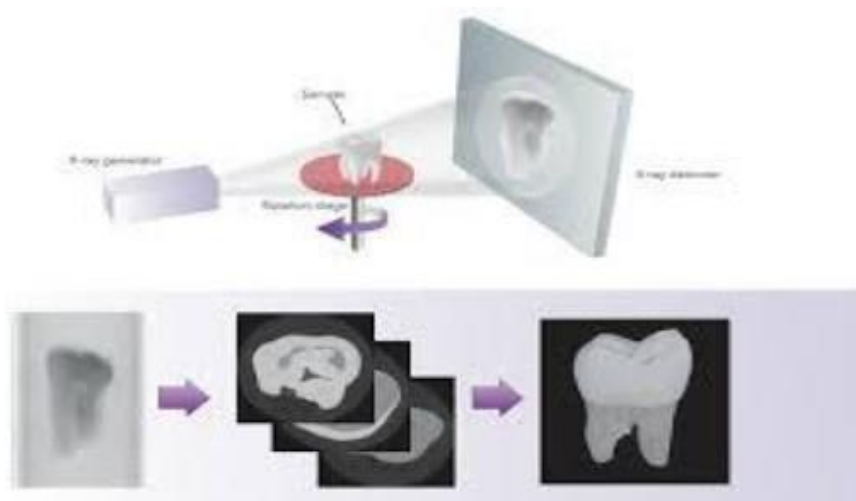
Зъбите се подготвят за изследване на количеството остатъчен медикамент чрез micro-CT.



Фиг. 10. Компютърна микротомография – апаратура

Изследването се провежда с NIKON XT H 225 (Nikon Metrology, Tring, UK) – индустриален микрокомпютърен томограф (фиг. 10) в Института по информационни и комуникационни технологии към БАН. Системата се състои от 225 kV микрофокусен рентгенов излъчвател, 5-осна ротационна маса и плосък детектор Varian 2520 с размер на пикселите 127 μm с експозиционно време от 500 ms, при непрекъснатата ротация от 36°. Напрежението и силата на енергията са съответно 105 kV и 106 μA . Максимално възможното геометрично увеличение позволи получаване на резолюция от 16 μm . Образите са реконструирани посредством CT Pro 3D version XT 3.1.3 (Nikon Metrology, Hertfordshire, UK), използвайки предварително зададена настройка, корекция за втвърдяване на лъча и медианен филтър с решетка 3x3. Генерирането на

рендерирани образи и сегментирането на образите и измерването на необходимите обеми се извършва с VG Studio MAX version 2.2 (*Volume Graphics, Heidelberg, Germany*) (фиг. 11).



Фиг. 11. Компютърна микротомография – начин на получаване на образа

Остатъчното количество калциев хидроксид в канала се сегментира с метода на растящите региони, оцветено в бяло и измерено в кубични милиметри. Изследват се само групите с калциев хидроксид и калциев хидроксид с йодоформ, тъй като се установи, че индексът не се визуализира чрез микрорендерната томография. Поради това беше използван и методът на сканираща електронна микроскопия (SEM).

Изследва се чрез SEM количеството остатъчен медикамент след използване на различни техники за отстраняването му.

След отстраняване на медикамента образците се срязват надлъжно във вестибуло-лингвална посока с диамантен сепаратор в непосредствена близост до кореновия канал. След което коренът се разцепва на две части. Това се прави с цел да не се замърсят пробите. Използва се сканиращ електронен микроскоп JOEL JSM 5510. Образците се дехидратират с етанол в нарастваща концентрация (70%, 80%, 90% и 100%) за 20 min и се покриват със златен слой. Изследването се извършва върху всички групи образци с цел визуализация на остатъчния медикамент.

Методи по задача 3

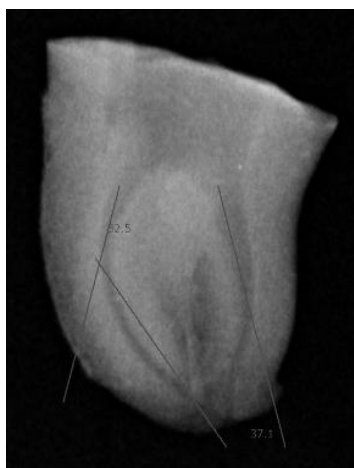
Да се изследва *in vitro* ефективността на отстраняване на интраканални медикаменти чрез конвенционална иригация, пасивна ултразвукова иригация, звукова иригация, променливо отрицателно налягане и лазерно активирана иригация при криви коренови канали.

Подбор на експериментални зъби

Външната коренова повърхност на екстрахираните зъби внимателно се почиства с ръчна пародонтална кюрета и с полирна четка и паста.

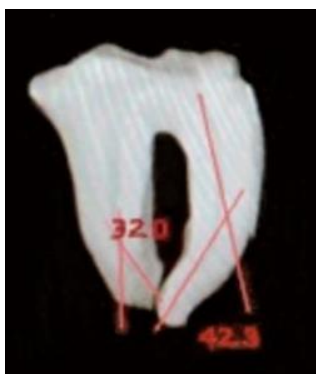
На всички зъби се прави предварителна дигитална рентгенография.

Подбират се образци без наличие на дентикли, калцифицирани коренови канали, външна и вътрешна резорбция и предходно кореново лечение (фиг. 12).



Фиг. 12. Експерименталните образци преди ендодонтската обработка

Подбират се зъби с **криви коренови канали**, така че да имат кривина на кореновия канал над 30° . За определяне на кривината се използва **рентгенографски метод** чрез компютърна програма Duerr Dental Imaging (фиг. 13). Образците са и без пукнатини и фрактури и кариозни дефекти. При наличие на предходно споменатите дефекти зъбите се отстраняват и заменят с нови.



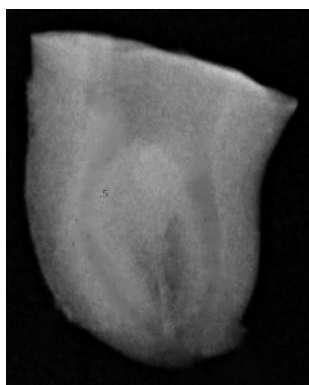
Фиг. 13. Измерване на кривината на експерименталните образци чрез компютърна програма Duerf Dental Imaging по метода на Schneider

По време на изследването образците се съхраняват при 100% влажност в 1% воден разтвор на тимол при 37 °C.

Ендодонтска подготовка на експерименталните зъби

Стандартизация на образците – премахва се коронарната част на зъба с високооборотен наконечник и диамантен борер с цилиндрична форма под добро водно-въздушно охлаждане. Срезът се прави перпендикулярно на аксиалната ос на зъба. Останалата коренова част на зъба е приблизително 16 mm от върха на корена.

Ендодонтска обработка на образците – определянето на работната дължина на всички зъби се извършва с ръчна стоманена К-пила ISO 10 (Dentsply Sirona, Ballaigues, Switzerland). С инструмента се навлиза в кореновия канал, докато върхът му излезе извън апикалния отвор, след това работната дължина се редуцира с 1 mm. Всички коренови канали се обработват с пилите ProTaper Next (Dentsply Sirona Endodontics, Ballaigues, Switzerland), които са с квадратно несиметрично напречно сечение и са изработени от M-wire Ni-Ti сплав. Предварително кореновите канали се разширяват с ръчни стоманени инструменти с размери ISO 10 и 15. С първата пила ХА (0.19/.04) се обработват коронарната и средната трета на кореновия канал, с останалите пили Х1 (0.17/.04) и Х2 (0.25/.06) се разширява на пълна работна дължина по следния начин: с първата пила Х1 трябва да се достигне до пълната работна дължина пасивно, ако това не е възможно, се обработва каналът с ръчни стоманени К-пили ISO 10 и 15. Следва Х2 пила на същата работна дължина, с която препарирането е завършило, когато по нея има дентинови отпилки и К-пилата ISO 25 достига до края на работната дължина (фиг. 14).



Фиг. 14. Експерименталните образци след ендодонтската обработка на кореновите канали до Х2 (0.25/.06)

Всички канали се обработват до пила Х2 и по време на обработката се прави обилна иригация с натриев хипохлорит след всеки инструмент. Извършва се рекапитулация с ръчна пила № 10 или №15, за да се предотврати образуването на дентинова запушалка. Окончателното промиване е с 5 ml 2,5% NaOCI, след което с 5ml дестилирана вода и накрая с 3 ml 17% EDTA за 1 min. Промивките се правят с игла 27G, странично скосена, въведена на 1-2 mm по-късо от работната дължина. Подсушава се с хартиен щифт Х2. Всеки комплект от машинните инструменти се използва за обработка на 3 коренови канала и се използват стандартните настройки (при скорост 300 rpm и торг – 2 Ncm (за всички пили) на ендомотора за тази система.

След финалното промиване кореновите канали се подсушават с хартиени щифтове. Поставя се интраканалният медикамент (калциев хидроксид и калциев хидроксид с йодоформ) чрез лентуло, до напълване на канала на 1 mm по-късо от работната дължина, при ниски обороти на обратния наконечник. Коронарно се поставя сух памучен тупфер и временна obturation. Правят се контролни рентгенографии за наличието и нивото на поставения интраканален медикамент.

Отстраняване на интраканалните медикаменти с техники, включващи:

- ***конвенционална иригация***
- ***пасивна ултразвукова иригация***
- ***лазер***
- ***звукова иригация***
- ***променливо отрицателно налягане***

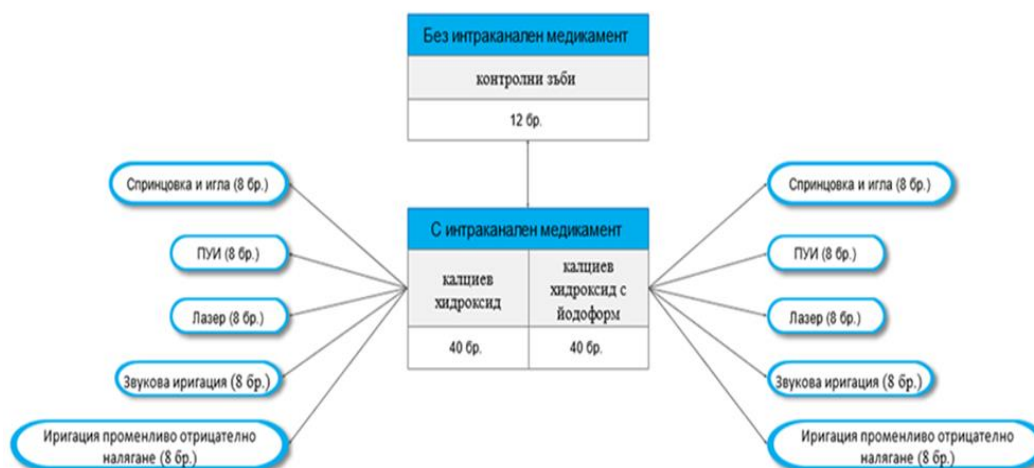
Екстрахираните зъби ($n = 92$) се съхраняват при стайна температура и 100% влажност за 1 седмица. Зъбите се разделят на две основни групи в зависимост от вида на интраканалния медикамент – калциев хидроксид или калциев хидроксид с йодоформ. Всяка група съдържа по 40 зъба.

След това всяка група се разпределя произволно в пет подгрупи по 8 зъба в зависимост от вида на използваната техника и контролна група.

I група ($n = 40$) – експерименталните зъби са запълнени с калциев хидроксид.

II група ($n = 40$) – експерименталните зъби са запълнени с калциев хидроксид с йодоформ.

Контролна група ($n = 12$) – без медикамент (отрицателна контрола)
Образците са разпределени в 5 подгрупи по ($n = 8$) (фиг. 15).



Фиг. 15. Схематично представяне на разпределението по групи

Група 1 ($n = 8$) – отстраняване на интраканалния медикамент със **спринцовка и игла в комбинация с пила. Използва се игла 27G със скосен връх, която се въвежда на дължина 2 mm по-късо от работната дължина. В допълнение към иригацията се използва ръчна К-пила № 30. Иглата се поставя 2 mm по-късо от определената работна дължина и се извършват движения нагоре-надолу по дължината на кореновия канал. Започва се с промивка с 5 ml 2,5% NaOCl и активирането с ръчната К-пила, като се поставят първо 3 ml от него и след това се остъргва с ръчна К-пила № 30, и след това се апликира останалото, след което се**

иригира с 3 ml дестилирана вода с непрекъснато движение на промиващата игла и накрая се промива с 3 ml 17% EDTA за 1 min, пак с движение на иглата.

Последната промивка е с 3 ml дестилирана вода. Счита се, че медикаментът е отстранен, когато от канала изтича бистра течност. Подсушава се с хартиен щифт № 25 (фиг. 16).

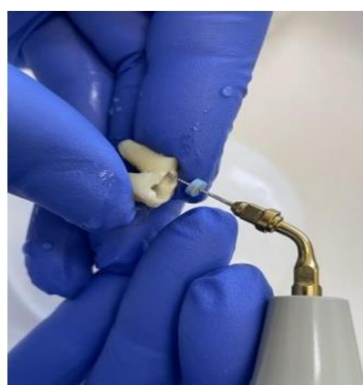

Фиг. 16. Отстраняване на интраканалния медикамент чрез спринцовка и игла

Група 2 (n = 8) – отстраняване на интраканалния медикамент с **пасивна ултразвукова иригация**. С ултразвуков накрайник се въвеждат ултразвуковите пили на 2 mm по-късо от работната дължина (U-file, № 20), иригира се с 5 ml 2,5% NaOCl и се активира за 30 s. За един канал сумарно по 1 min, след което се промива с 3 ml дестилирана вода, след това с 3 ml 17% EDTA за 1 min и финално с 5 ml дестилирана вода, за да се неутрализира ефектът на EDTA. Подсушава се с хартиен щифт № 25 (фиг. 17).



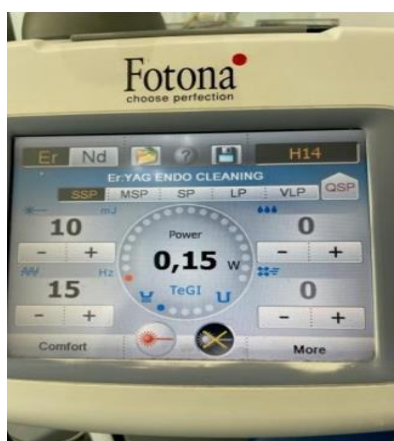а)



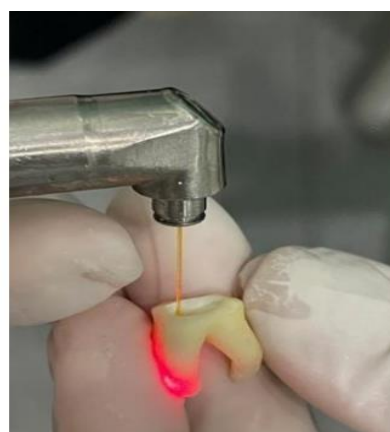б)

Фиг. 17. Техника на отстраняване на интраканалния медикамент чрез пасивна ултразвукова иригация. а) Ултразвуков накрайник с фиксирана U-пила № 25 б) Позиция на пилата при отстраняване на интраканалния медикамент

Група 3 (n = 8) – отстраняване на интраканалните медикаменти чрез активиране на ириганта с **Er:YAG лазер 2940 nm** (Light Walker, Fotona Ljubljana Slovenia) с параметри 0,15 W 15 Hz 10 mJ и 50 μ s дължина на импулса, размерът на връхчето е 300 μ m и 16 mm дължина. Той се поставя 2 mm по-късо от определената работна дължина и се извършват движения нагоре-надолу по дължината на кореновия канал. Работи се без вода и въздух, като се поставят 5 ml 2,5% NaOCl в кореновия канал и се активира с лазера за 30 s. След това се промива с 5 ml 2,5% NaOCl, след което с 5 ml дестилирана вода и накрая с 3 ml 17% EDTA за 1 min и финално с 5 ml дестилирана вода, за да се неутрализира ефектът на EDTA. Счита се, че медикаментът е отстранен, когато от канала изтича бистра течност (фиг. 18).



а)



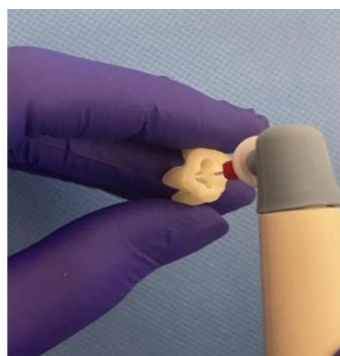б)

Фиг. 18. Техника на отстраняване на интраканалния медикамент чрез Er:YAG лазер.
а) Параметри на Er:YAG лазер. б) Позиция на оптичното влакно при отстраняване на интраканалния медикамент

Група 4 (n = 8) – използва се **звукова иригация (EndoActivator)** за отстраняване на интраканалните медикаменти. Звуковият накрайник се позиционира на 2 mm по-късо от работната дължина, в кореновия канал се поставя 2,5% NaOCl, като разтворът се активира за 30 s, след което се промива с 3 ml дестилирана вода, след това с 3 ml 17% EDTA за 1 min и финално с 5 ml дестилирана вода, за да се неутрализира ефектът на EDTA. Подсушава се с хартиен щифт X2 (фиг. 19).



а)

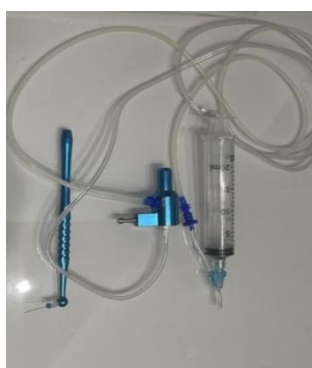

б)

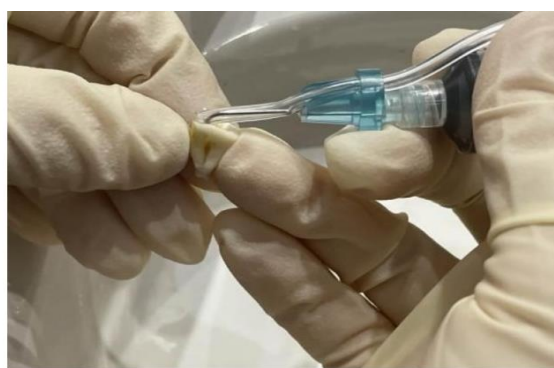Фиг. 19. Техника на отстраняване на интраканалните медикаменти чрез **звукова иригация** а) EndoActivator б) Отстраняване на интраканалния медикамент

Група 5 (n = 8) – отстраняване на интраканалните медикаменти чрез устройство, използващо **променливо отрицателно налягане**. Използва се макроканюла с диаметър 0,32 mm и с 12 лазерно изработени евакуиращи отвора в края на иглата. Течността се изтегля през тях, създавайки подобно на вихър отрицателно налягане, чрез което се евакуира иригационният разтвор заедно с интраканалния медикамент.

Поставят се първо 5 ml 2,5% NaOCl, след което се промива с 3 ml дестилирана вода, след това с 3 ml 17% EDTA за 1 min и финално с 5 ml дестилирана вода, за да се неутрализира ефектът на EDTA. Подсушава се с хартиен щифт X2 (фиг. 20).



а)



б)

Фиг. 20. Отстраняване на интраканалните медикаменти чрез система за променливо отрицателно налягане а) **EndoVac** система б) Отстраняване на интраканалния медикамент

Изследва се чрез micro-CT количеството остатъчен медикамент след използване на различни техники за отстраняването му.

Изследването се извърши със същата апаратура и методика, както при задача 2 в Института по информационни и комуникационни технологии към БАН.

Изследва се чрез SEM наличието на остатъчен медикамент след използване на различни техники за отстраняването му.

Сканиращата електронна микроскопия се извършва в Института по минералогия и кристалография, БАН. Използва се сканиращ електронен микроскоп JOEL JSM 5510. Екстрахираните зъби, с отстранен интраканален медикамент чрез различните техники, предварително се разделят на две части по надлъжната ос на корена във вестибуло-лингвална посока.

След това се подлагат на специална обработка за наблюдение със сканиращ електронен микроскоп и се покриват със златен слой. Правят се няколко заснемания при подходящо увеличение, с което се подпомага визуализирането на остатъци от интраканален медикамент в коронарна, средна и апикална трета.

Методи по задача 4.

Да се изследва влиянието на остатъчния интраканален медикамент върху адхезията на каналопълнежното средство към дентина на кореноканалната стена.

Външната коренова повърхност на екстрахираните зъби внимателно се почиства с ръчна пародонтална кюрета и се полира с четка и паста.

На всички зъби се прави предварителна дигитална рентгенография. Подбират се зъби без дентикли, калцифицирали коренови канали, външна и вътрешна резорбция и предходно кореново лечение.

Подбират се 60 еднокоренови зъба с прави коренови канали с до 10° кривина, без наличие на пукнатини и фрактури и кариозни дефекти. При наличие на предходно споменатите дефекти зъбите се отстраняват и заменят с нови.

По време на изследването образците се съхраняват при 100% влажност в 1% воден разтвор на тимол при 4 °С.

Подготовка на експерименталните зъби

Стандартизиране на експерименталните зъби – премахва се коронарната част на зъба с високооборотен наконечник и диамантен борер с цилиндрична форма под добро водно-въздушно охлаждане. Срезът се прави перпендикулярно на аксиалната ос на зъба. Останалата коренова част на зъба е стандартизирана на 15 mm от върха на корена.

Ендодонтска подготовка на експерименталните зъби – определянето на работната дължина на всички зъби се извършва с ръчна стоманена К-пила ISO 10 (Dentsply Sirona, Ballaigues, Switzerland). С инструмента се навлиза в кореновия канал, докато върхът му излезе извън апикалния отвор, след това работната дължина се редуцира с 1 mm. Всички коренови канали се обработват с пилите ProTaper Next (Dentsply Sirona Endodontics, Ballaigues, Switzerland), които са с квадратно несиметрично напречно сечение и са изработени от M-wire Ni-Ti сплав. Предварително кореновите канали се разширяват с ръчни стоманени инструменти с размери ISO 10 и 15. С първата пила ХА (0.19/.04) се обработва коронарната част на кореновия канал, с останалите пили Х1 (0.17/.04), Х2 (0.25/.06) и Х3 (0.30/.07) се разширява на пълна работна дължина по следния начин: с първата пила Х1 трябва да се достигне до пълната работна дължина пасивно, ако това не е възможно, се обработва каналът с ръчни стоманени К-пили ISO 10 и 15. Следва Х2 пила на същата работна дължина, с която препарирането е завършило, когато по нея има дентинови отпилки и К-пилата ISO 25 достига до края на работната дължина. Ако последната пила стои хлабаво в канала и преминава лесно през него, се продължава с пила Х3, с която се обработват всички коренови канали. В областта на апикалния форамен всички образци се обработват до размер ISO 30. Всеки комплект от машинните инструменти се използва за обработка на 3 коренови канала и се използват стандартните настройки на ендомотора за тази система (при скорост 300 rpm и торг – 2 Ncm (за всички пили)).

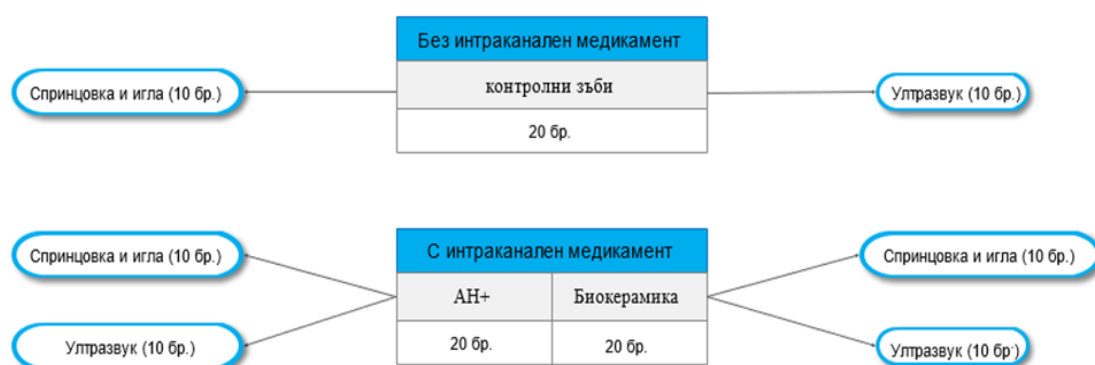
По време на обработката след всеки инструмент всички коренови канали се промиват с 2 ml 2,5% NaOCI със спринцовка и игла 27G, поставена на 1-2 mm по-късо от работната дължина. Окончателно промиване се извършва с 5

ml 17% ЕДТА за 1 min, последвано от 5 ml дестилирана вода и 5 ml 2,5% NaOCl за 1 min. След финалното промиване кореновите канали се подсушават с хартиени щифтове.

Поставя се интраканалният медикамент (калциев хидроксид) чрез лентуло, до напълване на канала на 1 mm по-късо от работната дължина, при ниски обороти на обратния наконечник. Коронарно се поставя сух памучен тупфер и временна obturation. Правят се контролни рентгенографии за наличието и нивото на поставения интраканален медикамент.

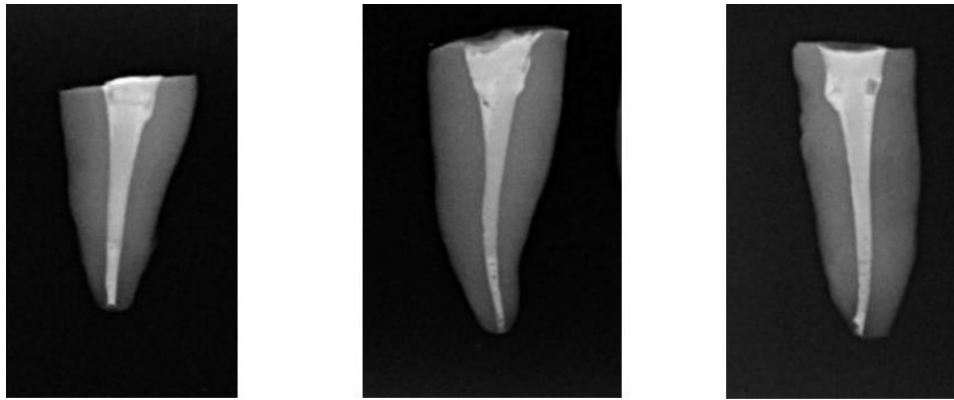
Образците с поставения интраканален медикамент се съхраняват при стайна температура и 100% влажност за 7 дни.

Двете експериментални групи, запълнени с калциев хидроксид, се разделят на по 20 зъба в група и интраканалният медикамент се отстранява чрез конвенционален метод на иригация и чрез пасивна ултразвукова иригация. За по-добро визуализиране разпределението по групи е представено на фиг. 21.



Фиг. 21. Схематично представяне на разпределението по групи

Методиката на иригация съвпада с тази от задачи 2 и 3. Кореновите канали се разделят на по 10 зъба, obturirani с калибрирани гутаперкови щифтове по моноконусната техника и съответно със сийлъри AN Plus (Dentsply Sirona Endodontics, Ballaigues, Switzerland) и биокерамичен (AN Plus Bioceramic Sealer Dentsply Sirona). След obturirane на кореновите канали се прави рентгенография за контрол на качеството на каналната запълнка (фиг. 21 и 22). Всички проби се инкубират при 37 °C след запечатване с Cavit за 2 седмици.

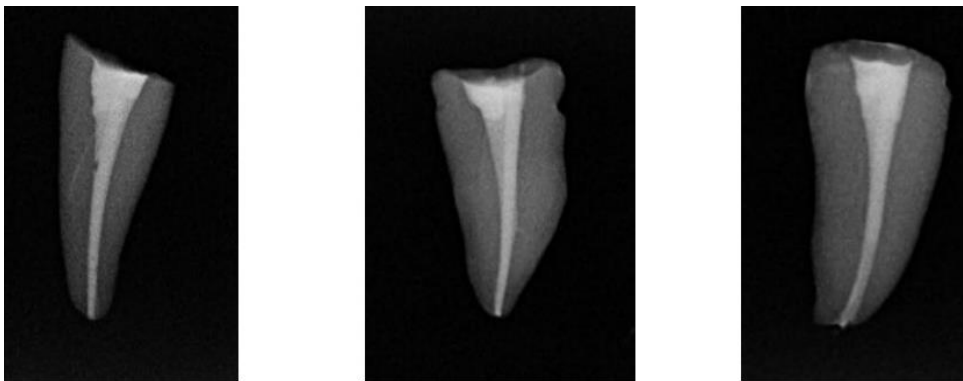


а)

б)

в)

Фиг. 21. Образци, запълнени с биокерамичен сийлър (АН Plus Bioceramic) след отстраняване на интраканалния медикамент чрез а) спринцовка и игла, б) ултразвук, в) контрола



а)


б)

в)

Фиг. 22. Образци, запълнени с АН Plus сийлър след отстраняване на интраканалния медикамент чрез а) спринцовка и игла, б) ултразвук, в) контрола

Впоследствие зъбните корени са фиксирани в матрици и опаковани с химически активирана епоксидна смола. След изтичане на 72 часа получените цилиндрични тела, във вътрешността на които аксиално са разположени зъбните корени, са подложени на радиално срязване (фиг. 23). Размерите на получените цилиндри са: диаметър 16 mm и височина 2 mm.

Изрязаните образци са на различни места по дължината на корена: на 1,5 и 9 mm от апекса на зъбния корен. По този начин се изработват по 10 образеца от всяко ниво на отдалеченост от апекса на корена.



Фиг. 23. Вид на цилиндъра за провеждане на теста по метода *push-out*

От фигурата ясно се вижда относително централно разположен радиален срез на зъбния корен. Именно тази област е обект на "push-out" теста.

Стендът за изследване на адхезионното взаимодействие между каналопълнежното средство и дентина на кореноканалната стена е *LMT-100* (*LAM Technologies, Италия*), представен на фиг. 24.



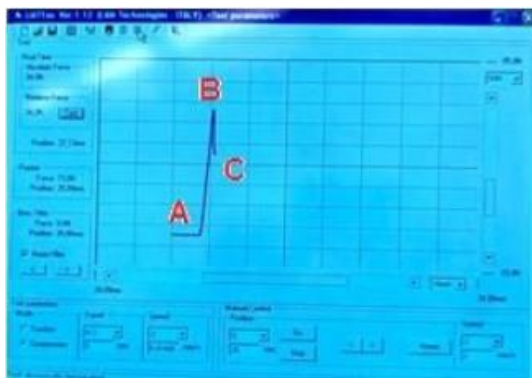
Фиг. 24. Вид на стенда за физико-механично изпитване по метода *push-out*

Машината е от електромеханичен тип за еднократни квазистатични изпитвания в умален мащаб. Управлението ѝ, както и регистрацията и съхраняването на данните се извършва от софтуер. Тя позволява измерване на якостно деформационните свойства на фиксираните в нея тела при натоварвания в интервал на силата от 0 до 150 N; на скоростта от 0,005 до 2 mm/s и абсолютната деформация до 40 mm с точност на преместването 0,01 mm. Прецизността на измерваната сила е 0,1 N.

Изпитванията за определяне на якост на срязване по метода *push-out* са със скорост на придвижване на палеца 1 mm/min. С отдалечаването от апекса

каналът се разширява пропорционално. Затова диаметърът на палеца е съобразен с позицията на рязане на серията пробни тела. Така например за пробните тела, отстоящи на 1 mm от апекса, диаметърът на палеца е 0,4 mm, за отдалеченост 5 mm 0,6-0,8 mm, а при отдалеченост 9 mm са използвани палци с диаметри в интервала 1,0-1,2 mm.

Тестването на изследвания срез представлява статично натоварване с постоянна скорост съсно на кореновия канал.



Фиг. 25. Типична якостно-деформационна крива на натоварването по време на провеждане на *push-out* теста

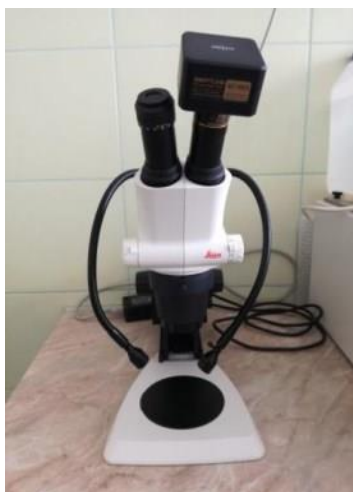В резултат на това адхезионните връзки между гутаперковия щифт, сийлъра и дентина са подложени на линейно нарастваща сила (областта А-В от фиг. 25). Когато някоя от химичните или физико-химичните връзки в изследвания срез не издържи натоварването, настъпва локално микроразрушаване. Това означава, че връзките в околното пространство моментално поемат допълнителна част от натоварването, което увеличава вероятността за ново микроразрушаване и т.н. до развитие на лавинообразен процес на развитие на пукнатина. От това следва бързо намаляване на силата на съпротивление на натоварвания обект. Затова ходът на якостно-деформационната крива рязко променя посоката си (областта В-С), в т. В се достига лимитът якост на изследвания обект. Затова регистрираната стойност на силата в т. В се използва за изчисляване на якостта на срязване. Якостта на срязване се определя по формулата: $\tau = F/S$, където:

τ е максималното тангенциално напрежение на адхезионната връзка, в [MPa].

F – максималната измерена сила до момента на разрушаване [N].

S – площта на адхезионния контакт [mm^2].

За установяване разрушението при контактната граница – се провежда оптично микроскопско изследване с помощта на бинокулярен стереомикроскоп "Leica S6" (фиг. 26).



Фиг. 26. Бинокулярен оптичен микроскоп с отразена светлина

Методи по задача 5.

Изработване и клинично апробиране на ефективен протокол за отстраняване на интраканални медикаменти.

Предварителна диагностика на клиничните случаи

Непосредствено преди ендодонтското лечение се извършва рентгенографско изследване на подлежащия на лечение зъб за определяне на точната диагноза.

Клиничните случаи ($n = 30$) се разделят произволно на три групи, приблизително по равен брой.

Оформяне на кореноканалната система

Обработката се извършва с пилите ProTaper Next (Dentsply Sirona Endodontics, Ballaigues, Switzerland) по протокола от задачи 2 и 3. Завършващата пила X2 се използва при многокореновите зъби с по-голяма кривина (повече от 30 градуса), а с пила X3 се обработват всички прави коренови канали. Всеки комплект от машинните инструменти се използва за обработка на 3 коренови канала и се използват стандартните настройки на ендодонтския мотор за тази система (при скорост 300 rpm и торг – 2 Ncm (за всички пили).

Механичното оформяне на всички канали се извършва, като след всеки инструмент кореновите канали се промиват с 2% NaOCl със спринцовка и игла 27G със странични отвори, поставена на 1-2 mm по-късо от работната дължина. Окончателно промиване се извършва със 17% EDTA, последвано от дестилирана вода.

След механичната и химичната обработка на кореновите канали в тях се поставя интраканалният медикамент (калциев хидроксиден интраканален медикамент), а кавитетите се obtурират с временен obtурационен материал (Citodur DoriDent Wien, Austria) до следващото посещение. Назначава се рентгеново изследване на лекуваните зъби, за да се визуализира поставеният медикамент. Пациентите произволно се разделят на три групи в зависимост от начина на премахване на интраканалните медикаменти: спринцовка и игла, ултразвук и лазерна иригация.

Методиките по отстраняване на интраканалните медикаменти и протокола за иригация е както при задачи 2 и 3. На пациентите се назначава рентгеново изследване за отчитане резултата по отстраняване на интраканалния медикамент. След визуализиране на липса на медикамент в кореновия канал те се obtурират по моноконусната техника с калибрирани гутаперкови щифтове. Ендодонтските кавитети се obtурират с фотокомпозитен материал (G-aenial A'Chord GC Tokyo, Japan).

За всички участници в проучването е подготвена карта за информирано съгласие (Приложение № 3).

СТАТИСТИЧЕСКИ МЕТОДИ

По задача 1:

Статистическите методи, които са използвани при анализ на резултатите от анкетата, са:

1. Дескриптивна статистика

– средна аритметична (Mean) – мярка за центъра на тежестта на разпределението.

– абсолютни (N) – мярка за определяне броя на единиците.

2. Статистическа проверка на хипотези – това е вероятностна проверка, която минава през следните етапи:

- Дефиниране на нулева и алтернативна хипотеза – нулевата хипотеза H_0 означава липса на значима връзка. Докато H_1 означава наличие на статистически значима връзка.

- Определяне на нивото на значимост – всички проверки са направени при риск за грешка от 5% ($\alpha = 0,05$) и вероятност за сигурност от 95.

- Избор на метод (статистически критерий) – изхожда се от целта на изследването, като в нашия случай най-подходящ е Хи-квадрат анализ.

- Изчисляване на равнище на значимост (p-value) – това е границата, където се приема или отхвърля нулевата хипотеза.

- Вземане на решение – ако равнището на значимост е по-голямо от приетата на втория етап грешка, се приема нулевата хипотеза. Ако равнището на значимост е по-малко или равно на приетата на втория етап грешка, се приема алтернативната хипотеза.

Статистическите методи и обработка на анкетната карта са извършени със статистическия софтуер IBM SPSS Statistics 26, а графичното представяне е осъществено с помощта на Excel 2015.

По задачи 2 и 3:

Статистическите методи, които са използвани при анализ на резултатите от задача 2 и 3 са:

А) Дескриптивна статистика

- средна аритметична (Mean) – мярка за центъра на тежестта на разпределението.

- стандартно отклонение (SD) – мярка за средното разсейване около средната аритметична.

- минимална стойност (Minimum) – показва минималната стойност.

- максимална стойност (Maximum) – показва максималната стойност.

- абсолютни (N) – мярка за определяне броя на единиците.
- относителни (%) – мярка за определяне на относителния дял или процент.

Б) Статистическа проверка на хипотези – това е вероятностна проверка, която минава през следните етапи:

1. Дефиниране на нулева и алтернативна хипотеза – нулевата хипотеза H_0 означава липса на значима връзка или липса на статистическа разлика, докато H_1 означава наличие на статистически значима връзка или разлика.

2. Определяне нивото на значимост – всички проверки са направени при риска за грешка от 5% ($\alpha = 0,05$) и вероятност за сигурност от 95.

3. Избор на метод (статистически критерий) – изхожда се от целта на изследването, като в нашия случай най-подходящи са:

- Т-тест на Стюдънт за разлика между две независими групи
- Хи-квадрат тест за връзка между две променливи. Ако се открие връзка при този тест, след това се използва коефициентът на Крамер, който да оцени силата на тази връзка. Коефициентът е нормиран в граници от 0 до 1 и се позиционира в следните условни граници:

$0 < | \text{Cramer's } V | < 0,3$ – слаба връзка

$0,3 < | \text{Cramer's } V | < 0,5$ – умерена връзка

$0,5 < | \text{Cramer's } V | < 0,7$ – значителна връзка

$0,7 < | \text{Cramer's } V | < 0,9$ – висока връзка

$0,9 < | \text{Cramer's } V | < 1,0$ – много висока връзка

4. Изчисляване на равнище на значимост (p-value) – това е границата, където се приема или отхвърля нулевата хипотеза.

5. Вземане на решение – ако равнището на значимост е по-голямо от приетата на втория етап грешка, се приема нулевата хипотеза. Ако равнището на значимост е по-малко или равно на приетата на втория етап грешка, се приема алтернативната хипотеза.

Статистическите методи и обработка са извършени със статистическия софтуер IBM SPSS Statistics 26, а графичното представяне е осъществено с помощта на Excel 2015.

По задача 4:

Статистическите методи, които са използвани при анализ на задача 4 са:

А) Дескриптивна статистика

- средна аритметична (Mean) – мярка за центъра на тежестта на разпределението.
- абсолютни (N) – мярка за определяне броя на единиците.
- относителни (%) – мярка за определяне на относителния дял или процент.

Б) Статистическа проверка на хипотези – това е вероятностна проверка, която минава през следните етапи:

1. Дефиниране на нулева и алтернативна хипотеза – нулевата хипотеза H_0 означава липса на значима връзка или на статистическа разлика. Докато H_1 означава наличие на статистически значима връзка или разлика.

2. Определяне на нивото на значимост – всички проверки ще бъдат направени при риск за грешка от 5% ($\alpha = 0,05$) и вероятност за сигурност от 95.

3. Избор на метод (статистически критерий) – изхожда се от целта на изследването, като в нашия случай най-подходящи са:

- тест на Mann-Whitney и T-test за разлика между две независими групи;
- тест на Kruskal-Wallis и ANOVA за разлика между повече от две независими групи.

4. Изчисляване на равнище на значимост (p-value) – това е границата, където се приема или отхвърля нулевата хипотеза.

5. Вземане на решение – ако равнището на значимост е по-голямо от приетата на втория етап грешка, се приема нулевата хипотеза. Ако равнището на значимост е по-малко или равно на приетата на втория етап грешка, се приема алтернативната хипотеза.

Статистическите методи и обработка са извършени със статистическия софтуер IBM SPSS Statistics 26, а графичното представяне е осъществено с помощта на Excel 2015 и EdrawMax 7.

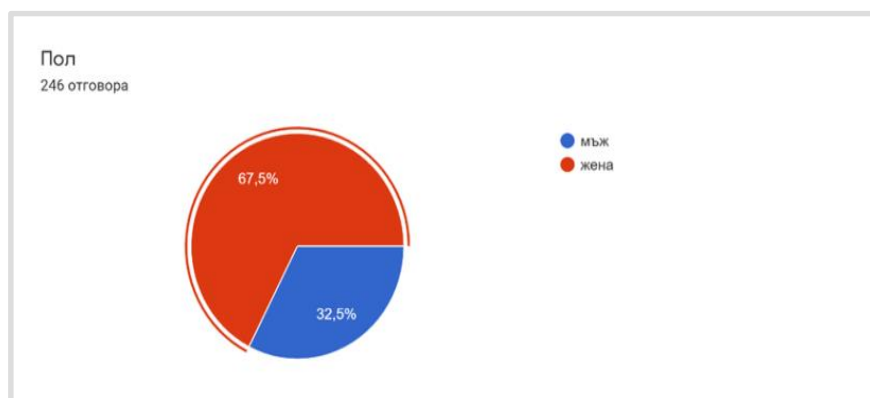
VI. РЕЗУЛТАТИ

По задача 1.

Да се проучи мнението на общопрактикуващите лекари по дентална медицина в България относно използването на интраканални медикаменти и методи и техники за отстраняването им в хода на ортоградно ендодонтско лечение.

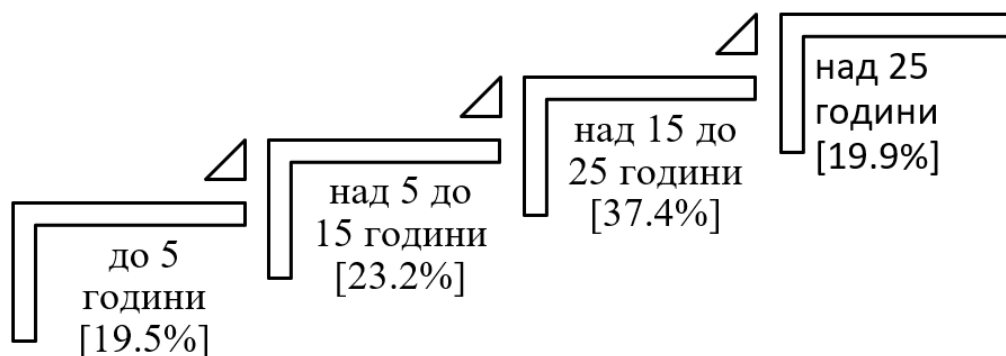
След анализиране на мнението на лекари по дентална медицина могат да се изведат някои важни резултати относно приложимостта на интраканалните медикаменти и проблемите, възникващи при използването на различните техники за отстраняването им.

Анкетирани са лекари по дентална медицина, от които 80 мъже (32,5%) и 166 жени (67,5%), разпределени в четири категории трудов стаж (фиг. 27).



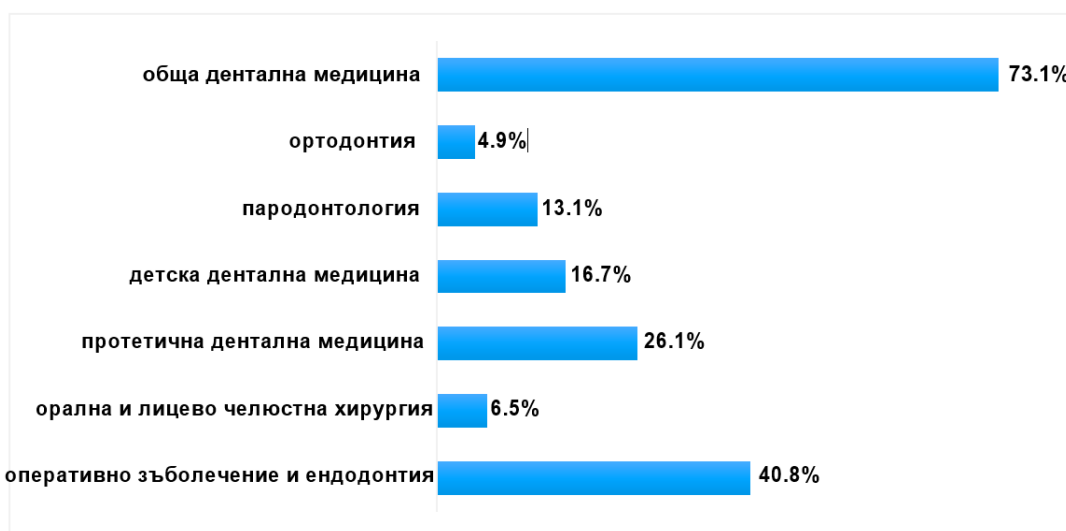Фиг. 27. Разпределение на анкетираните по пол

Най-голям брой от анкетираните лица (92) са с трудов стаж между 15 и 25 години. В останалите категории са разпределени по около 20% от лекарите по дентална медицина в анкетното проучване. Това разпределение по трудов стаж показва, че от всяка група анкетирани ще има достатъчен брой лица и че преобладаващата група лекари по дентална медицина са хора с голям трудов стаж в своята област. Средната продължителност на трудовия стаж на взелите участие анкетирани е приблизително 14 години (фиг. 28).



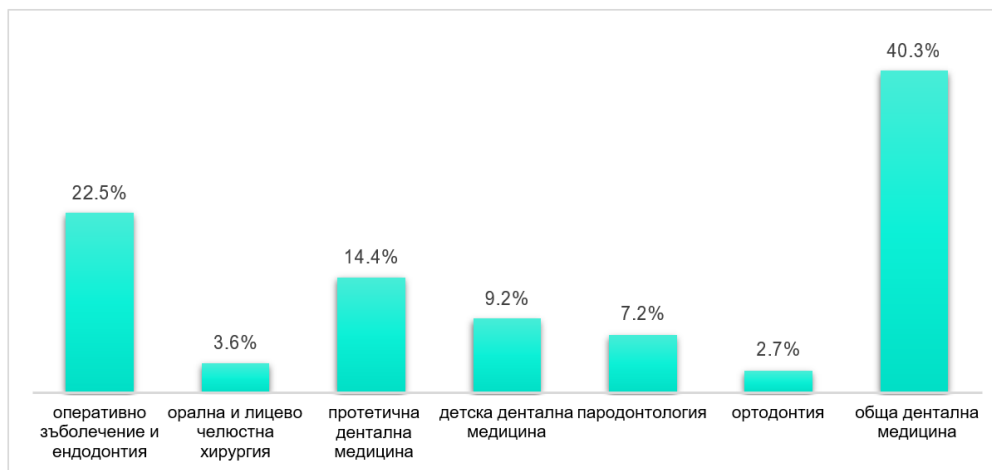
Фиг. 28. Разпределение на анкетираните в зависимост от продължителността на трудовия стаж

Следващият въпрос цели да проучи специалността и работната насоченост на анкетираните. Изброени са няколко възможности, от които могат да се изберат една или няколко области. Понеже има възможност за повече от един отговор, общият процент на отговорите надхвърля 100%. Най-често анкетираните са посочили, че практикуват обща дентална медицина (73,1%). Почти наполовина (40,8%) зъболекарите са посочили оперативно зъболечение и ендодонтия. Следват протетична дентална медицина (26,1%), детска дентална медицина (16,7%) и пародонтология (13,1%). Най-рядко са с орална и лицево-челюстна хирургия (6,5%) и ортодонтия (4,9%) (фиг. 29).



Фиг. 29. Разпределение на анкетираните в зависимост от областта, в която работят

Около 40,3% от респондентите са посочили, че работят обща дентална медицина, и само 1% са специалисти по шест от седемте изброени специалности. Няма нито един анкетиран, който да е изброил всички седем направления (фиг. 30).

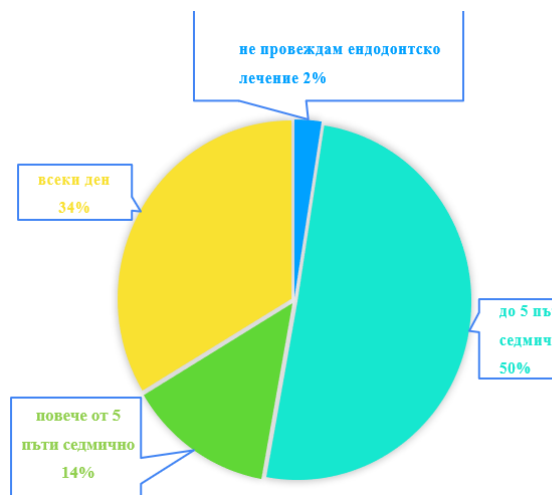


Фиг. 30. Разпределение на анкетираните в зависимост от броя и вида направления, в които работят


Средно един лекар по дентална медицина е посочил две (1,8) направления, в които работи, като едното е обща дентална медицина. Тези резултати показват, че повечето от анкетираните имат и прилагат една обща насоченост и една тясно специализирана (фиг. 30).

На въпроса колко често провеждат ендодонтско лечение само 2% от анкетираните са отговорили, че не провеждат ендодонтско лечение. Останалите 98% най-често провеждат такова лечение до 5 пъти седмично (50%). Следва честота от – всеки ден (34%), и най-малко са дали междинния отговор повече от 5 пъти седмично (фиг. 31).

На въпроса дали използват оптично увеличение, 62%, или 153 от анкетираните лица, са отговорили, че не използват такова. Останалите 38% използват оптично устройство, както следва: 31% използват лупа и едва 8% използват микроскоп (фиг. 32).

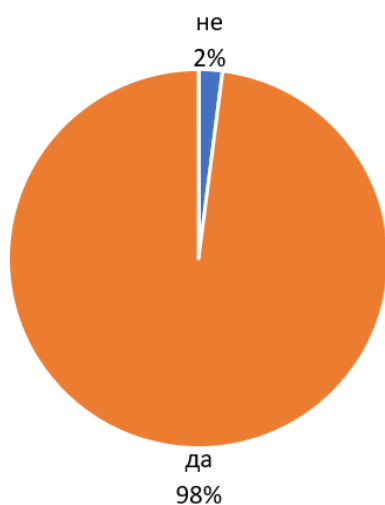


Фиг. 31. Честота на провеждане на ендодонтското лечение



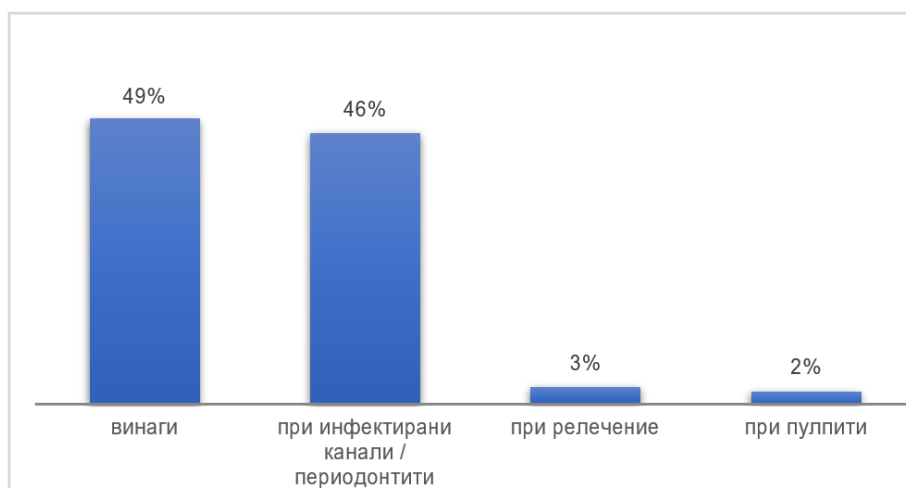
Фиг. 32. Използване на оптично увеличение в работата

По отношение на използването на интраканални медикаменти в денталната практика само 2% от анкетираните са посочили, че не използват такива (фиг. 33).



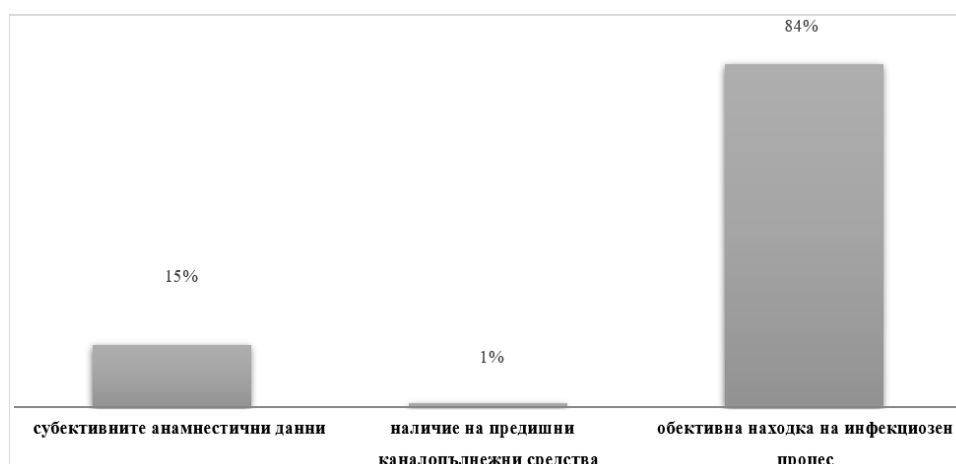
Фиг. 33. Използване на интраканални медикаменти

Зъболекарите, които използват интраканални медикаменти, ги използват главно по две причини – винаги, когато е възможно (49%), и при инфектирани канали/периодонтити (46%). При релечение и при пулпити използването на тези медикаменти е в рамките на 2-3% (фиг. 34).



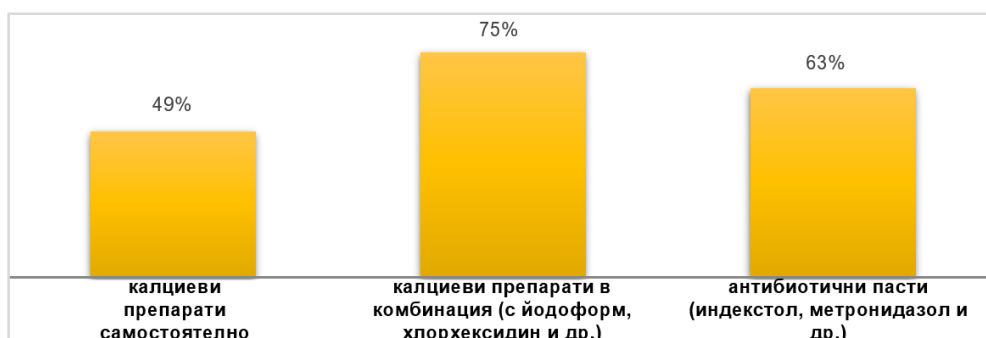Фиг. 34. Случаи на използване на интраканални медикаменти

В повечето случаи решаващият фактор за употреба на интраканални медикаменти е обективната находка на инфекциозен процес. Този фактор е посочен от 84% от анкетираните. Следващият посочен фактор е използване по субективните анамнестични данни (15%) и съвсем малък процент са посочили за фактор наличие на предишни каналопълнежни средства (1%) (фиг. 35).



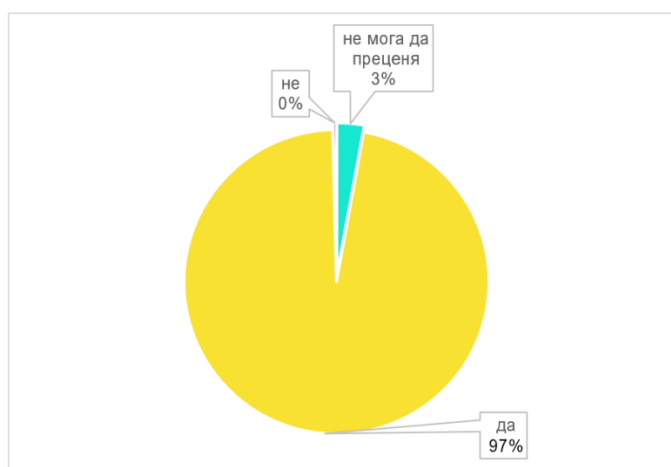
Фиг. 35. Фактори, влияещи върху употребата на интраканални медикаменти

Най-често използваните интраканални медикаменти са калциевите препарати в комбинация с йодоформ, хлорхексидин и др. (75%), последвани от антибиотичните пасти (63%) и калциеве препарати в самостоятелна форма (49%) (фиг. 36).



Фиг. 36. Най-често използваните интраканални медикаменти

Наблюдава се приблизително нормално разсейване сред анкетираните по този въпрос. Може да се каже, че те използват интраканални медикаменти и не се фокусират само върху едни от тях. 41% от зъболекарите използват два от посочените видове медикаменти, 23% използват и трите, а 36% използват само един медикамент, като средно зъболекарите използват по около 2 медикамента (1,9). Сумата от процентите надхвърля 100%, защото едно анкетирано лице може да посочи повече от един медикамент.

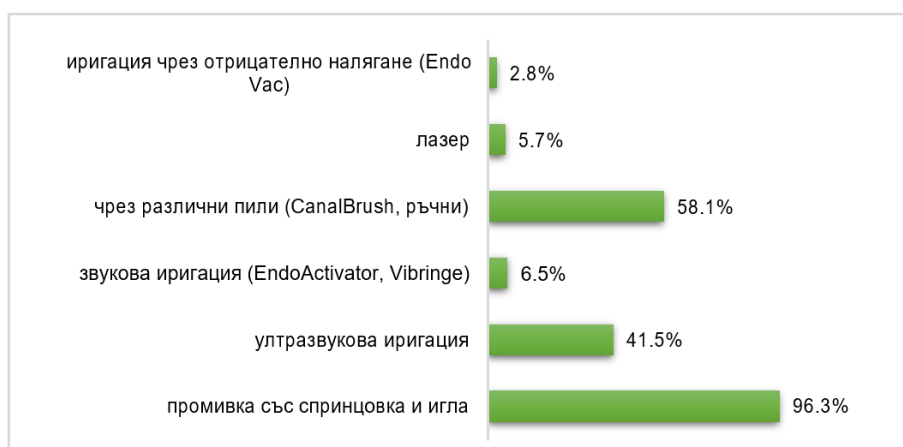


Фиг. 37. Процентно разпределение на отговорите относно влиянието на интраканалните медикаменти върху оздравителните процеси

Голям процент от анкетираните са на мнение, че интраканалните медикаменти влияят върху оздравителните процеси (96,7%). Приблизително 3% (2,7%) нямат мнение по този въпрос и отбелязват, че не могат да преценят. Един от анкетираните е на мнение, че тези медикаменти не водят до оздравителен процес (0,4%) (фиг. 37).

За отстраняване на интраканални медикаменти анкетираните най-често използват промивка със спринцовка и игла (96,3%). На втора и трета позиция са използването на пила (58,1%) и ултразвукова иригация (41,5%). Останалите методи сумарно заемат 15% от използваните методи за отстраняване на интраканални медикаменти, като най-рядко използваният от тях е иригацията с отрицателно налягане (2,8%).

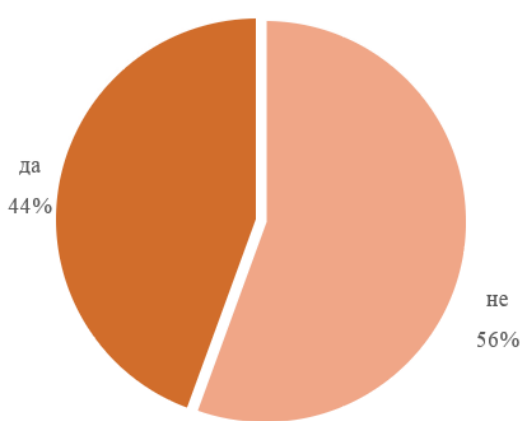
Сумата от процентите надхвърля 100%, защото едно анкетирано лице може да посочи повече от един метод за отстраняване (фиг. 38).



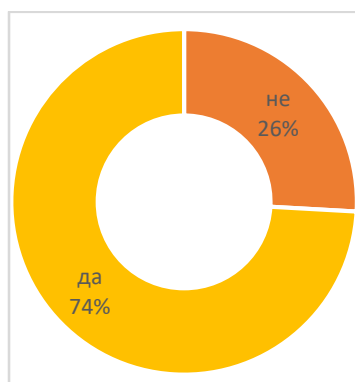
Фиг. 38. Използвани методи за отстраняване на интраканални медикаменти

Само 1% от зъболекарите са посочили пет от шестте метода за отстраняване на интраканални медикаменти. Близо 1/4 (22%) са посочили, че използват само един метод. Най-често зъболекарите използват по два метода (50%). Толкова е и средният брой използвани методи (2,1) (фиг. 38).

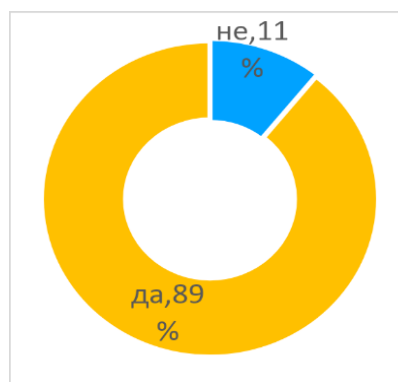
На въпроса дали методите за отстраняване на интраканалните медикаменти са достъпни за ползване, лекарите по дентална медицина са разделени на две противоположни мнения с лек превес на негативното мнение (56%) над позитивното (44%) (фиг. 39).



Фиг. 39. Достъпност на методите за отстраняване на интраканалните медикаменти



Фиг. 40. Затруднения за пълно отстраняване на интраканалните медикаменти

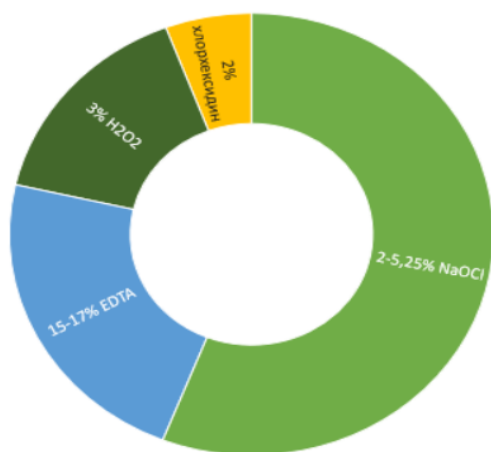


Фиг 41. Влияе ли непълното отстраняване на интраканалния медикамент на каналопълнежното средство към стените на кореновия канал

От базата на своя клиничен опит анкетираниите посочват, че имат затруднения при пълното отстраняване на интраканалните медикаменти и половината от тях смятат, че няма достъпност на всички методи за отстраняване. Същевременно анкетираниите смятат, че непълното отстраняване на интраканалните медикаменти влияе на адхезията на каналопълнежното средство към стените на кореновия канал.

Приблизително 3/4 (74%) от зъболекарите имат затруднения при пълното отстраняване на интраканалните медикаменти (фиг. 40). Останалите 26% нямат такъв проблем. Същевременно 89% от анкетираниите смятат, че непълното отстраняване на интраканалния медикамент влияе на адхезията на каналопълнежното средство към стените на кореновия канал (фиг. 41),

докато останалите 11% мислят, че непълното отстраняване няма влияние. Една част извън тези проценти (6 анкетирани), се е въздържала от отговор (2,4%) по този въпрос.



Фиг. 42. Разтвори за иригация при отстраняване на интраканалните медикаменти

По отношение на използвания иригационен разтвор анкетираните съобщават, че в 56% от случаите използват 2-5,25% NaOCl за отстраняване на интраканални медикаменти. Следващият по използваемост разтвор (22%) е 15-17% EDTA, после е 3% H₂O₂ (16%). Най-рядко анкетираните са посочили, че използват 2% хлорхексидин (6%) (фиг. 42).

Анкетният метод е един от най-широко разпространените и удобни методи за събиране на данни от група хора. Той е вид дигитален въпросник, много използван при научно-педагогическите изследвания и се използва за доизясняване на данни, установяване на настоящите проблеми и предпочитания на целевата група [7].

Установи се обективна връзка между трудовия стаж и интраканалните медикаменти и методите за отстраняването им. При интраканалните методи за отстраняване на медикаментите този извод може да се твърди с вероятност от 95%, а при използваемостта на интраканалните медикаменти дори повече – с вероятност от 99%.

При останалите три променливи връзка със стажа не е открита (табл. 2-6).

Табл. 2. Връзка между трудовия стаж и използването в практиката на интраканални медикаменти

Трудов стаж	Използвате ли във Вашата практика интраканални медикаменти		P-value
	Не	Да	
до 5 години	6.3%	93.8%	p > 0,05
6-15 години	1.8%	98.2%	
16-25 години		100.0%	
над 25 години	2.0%	98.0%	

Табл. 3. Връзка между трудовия стаж и при кои случаи се използват интраканални медикаменти

Трудов стаж	Кога използвате интраканални медикаменти	Винаги	При инфекцирани канали / периодонтити	При лечение	При пулпити	P-value
до 5 години		33.3%	58.3%	4.2%	4.2%	p > 0,05
6-15 години		50.9%	47.4%	1.8%		
16-25 години		56.5%	38.0%	4.3%	1.1%	
над 25 години		46.9%	49.0%		4.1%	

Табл. 4. Връзка между трудовия стаж и използваните интраканални медикаменти

Трудов стаж	Кои интраканални медикаменти използвате	Калциеви препарати самостоятелно	Калциеви препарати в комбинация (с йодоформ, хлорхексидин и др.)	Антибиотични пасти (индекстол, метро니다зол и др.)	P-value
до 5 години		50.0%	75.0%	54.2%	p < 0,01
6-15 години		70.2%	66.7%	68.4%	
16-25 години		39.1%	81.5%	68.5%	
над 25 години		40.8%	73.5%	57.1%	

*Сборът по хоризонтала е повече от 100%, защото един анкетиран може да даде повече от един отговор

Табл. 5. Връзка между трудовия стаж и използваните методите за отстраняване на интраканални медикаменти

Трудов стаж	Кои методи за отстраняване на интраканални медикаменти използвате	Промивка със спринцовка	Ултра-звукова иригация	Звукова иригация (EndoActiv ator, Vibringe)	Чрез различни пили (CanalBrush, ръчни)	Лазер	Иригация чрез отрицателно налягане (Endo Vac)	P-value
до 5 години		93.8.0%	50.0%	2.1%	58.3%	2.1%	2.1%	p < 0,05
6-15 години		98.2%	45.6%	7.0%	59.6%	5.3%	1.8%	
16-25 години		95.7%	33.7%	9.8%	45.7%	8.7%	2.2%	
над 25 години		98.8%	42.9%	4.1%	79.6%	4.1%	6.1%	

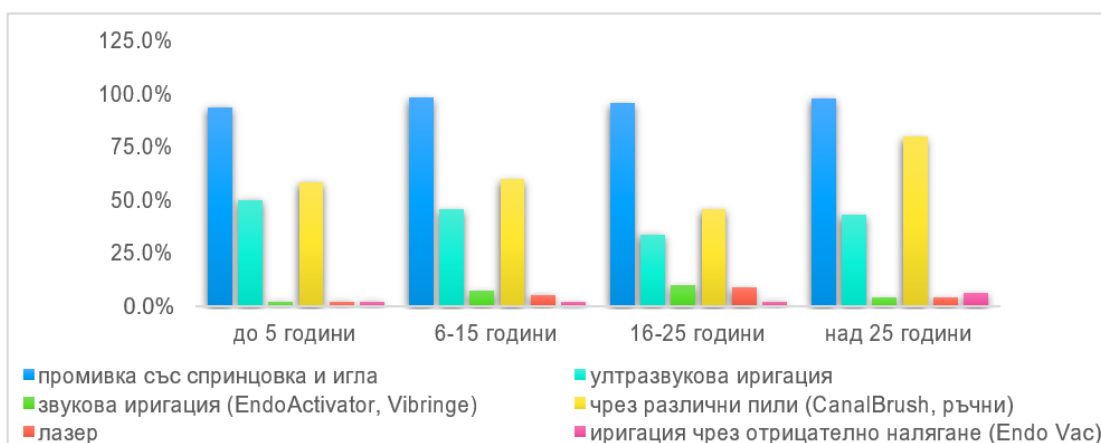
*Сборът по хоризонтала е повече от 100%, защото един анкетиран може да даде повече от един отговор

Табл. 6. Връзка между трудовия стаж и мнението влияе ли непълното отстраняване на интраканалния медикамент върху адхезията на obturativния материал

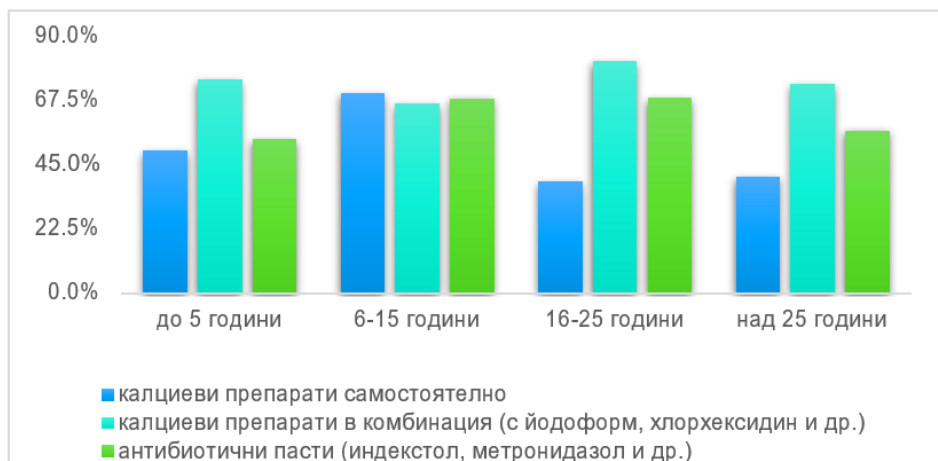Трудов стаж	Влие ли непълното отстраняване на адхезията на obturativния материал	Не	Да	P-value
до 5 години		8.7%	91.3%	p > 0,05
6-15 години		10.9%	89.1%	
16-25 години		7.7%	92.3%	
над 25 години		18.8%	81.3%	

На фиг. 43 графично е представена връзката между трудовия стаж и методите за отстраняване на интраканални медикаменти. Промивката със спринцовка и игла се използва най-рядко при денталните лекари със стаж до 5 години (94%) срещу тези със стаж 6-15 години (98.2%). Ултразвуковата иригация е ползвана най-много от анкетираните със стаж до 5 години (50%) и най-рядко със стаж 16-25 години (34%). Звуковата иригация, обратно – ползва се най-често от анкетираните със стаж 16-25 години (10%) и най-рядко със стаж до 5 години (2%). Различни пили са предпочитани от респондентите над 25 години (80%), докато тези с до 5 години стаж са ги посочили като само в 58% от слу-

чите. Лазерът е метод на избор при лекарите с 16-25 години стаж (9%), а при най-младите колеги е с най-малък процент (2%). Иригацията със спринцовка и игла е най-често ползвана сред най-възрастните респонденти (6%). Тук отново сумата на процентите е по-голяма от 100 заради характеристиката на въпроса (фиг. 43).



Фиг. 43. Връзка между трудовия стаж и методите за отстраняване на интраканални медикаменти

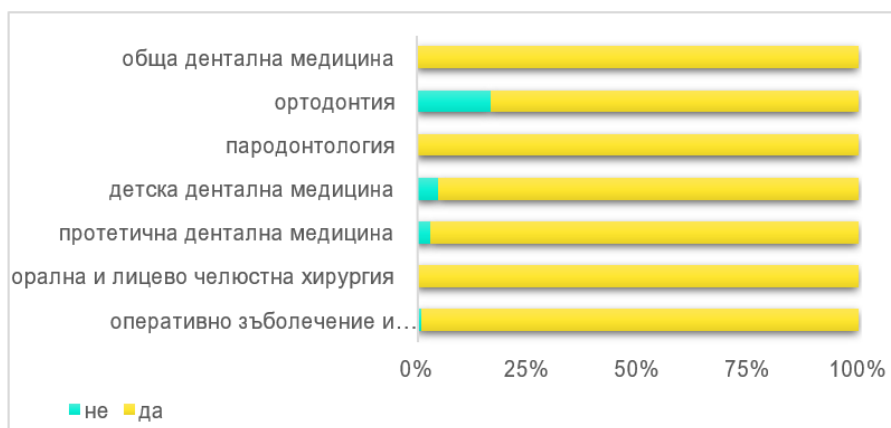

Фиг. 44. Връзка между трудовия стаж и използваните интраканални медикаменти

Това е графично представяне на взаимовръзката между трудовия стаж и използваните интраканални медикаменти. Калциевият препарат се ползва най-често от анкетираните със стаж между 6 и 15 години (70%), а най-малко при анкетираните със стаж 16-25 години (39%). Последните използват калциеви

препарати в комбинация (82%), за разлика от анкетираните с 6 и 15 години стаж (67%). Антибиотичните пасти са най-използвани сред анкетираните със стаж 6-25 години (68%) и най-малко прилагани при останалите 54-57%. Тук сумата на процентите е по-голяма от 100 заради характеристиката на въпроса, но е взето предвид в статистическия анализ (фиг. 44).

На фиг. 45 е представена връзката между специалността и използването на интраканални медикаменти. Почти всички лекари по дентална медицина, независимо от специалността, ползват интраканални медикаменти, но някои специалисти ги ползват по-малко отколкото при други. Това са – ортодонтия, детска дентална медицина и протетична дентална медицина, като при ортодонтията процентът на неползване на интраканалните медикаменти е най-голям (фиг. 45).



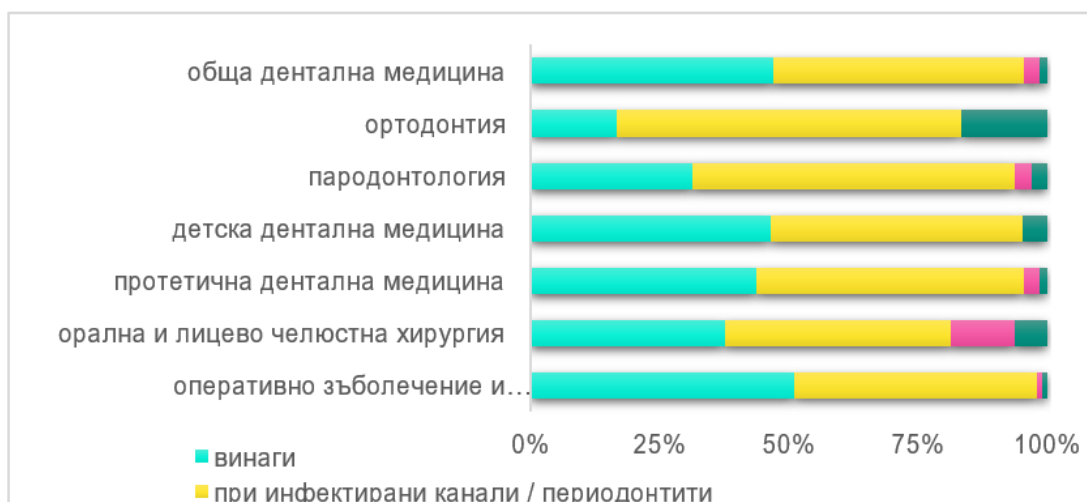Фиг. 45. Връзка между специалността и използването на интраканални медикаменти

Табл. 7. Връзка между специалността и използването на интраканални медикаменти

Специалност	Използване на интраканални медикаменти	Не	Да	P-value
Оперативно зъболечение и ендодонтир		1.0%	99.0%	p < 0,01
Орална и лицево челюстна хирургия		0.0%	100.0%	
Протетична дентална медицина		3.1%	96.9%	
Детска дентална медицина		4.9%	95.1%	
Пародонтология		0.0%	100.0%	
Ортодонтия		16.7%	83.3%	
Обща дентална медицина		0.0%	100.0%	

Равнището на значимост е по-малко дори от грешка от 1% [$p < 1,0$], което потвърждава връзката между специалността и използването на интраканални медикаменти (табл. 7).

- кога биват използвани



Фиг. 46. Връзка между специалността и нозологичните единици, при които се използват интраканални медикаменти

Това е графично представяне на връзката между специалността и кога се използват интраканалните медикаменти. Повечето от анкетираните използват интраканални медикаменти в около 40-50% от случаите. Изключение правят две специалности – ортодонтия (17%) и пародонтология (31%), при които процентът е по-малък, използващи най-често интраканални медикаменти, когато са инфектирани коренови канали (63%-67%). Останалите специалности прибягват в тази ситуация в диапазона между 44% и 52% от случаите.

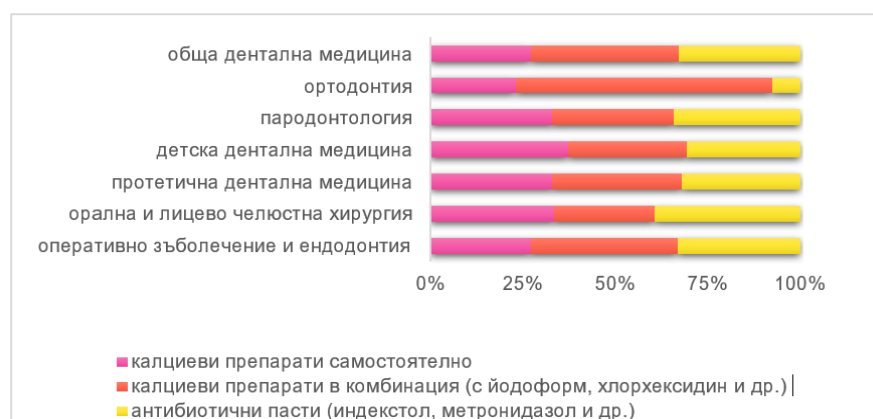При релечение най-голям процент лекари по дентална медицина, ползващи интраканални медикаменти, са от специалността орална и лицево челюстна хирургия (12%), а най-малък при детската дентална медицина (0%) и ортодонтията (0%). При пулпит най-много прилагат такива медикаменти ортодонтите (16%) (фиг. 46).

Табл. 8. Връзка между специалността и кога се използват интраканални медикаменти

Исползване на интраканални медикаменти	Винаги	При инфектирани канали/перодонтити	При лечението	При пулпити	P-value
Специалност					
Оперативно зъблечение и ендодонтир	51.0%	47.0%	1.0%	1.0%	p < 0,05
Орална и лицево челюстна хирургия	37.5%	43.8%	12.5%	6.3%	
Протетична дентална медицина	43.8%	51.6%	3.1%	1.6%	
Детска дентална медицина	46.3%	48.8%	0.0%	4.9%	
Пародонтология	31.3%	62.5%	3.1%	3.1%	
Ортидонтия	16.7%	66.7%	0.0%	16.7%	
Обща дентална медицина	46.9%	48.6%	2.8%	1.7%	

Равнището на значимост е по-малко от грешката от 5% [$p < 5,0$], което потвърждава връзката между специалността и кога биват използвани интраканални медикаменти (табл. 8).

- кои интраканални медикаменти се използват



Фиг. 47. Връзка между специалността и вида на използваните интраканални медикаменти

Установява се връзка между специалността и вида на използваните интраканални медикаменти. Калциеви препарати самостоятелно се използват най-рядко от специалисти по ортодонтия (25%), а най-често по детска дентална медицина (71%). Калциеви препарати в комбинация се използват най-рядко

при орална и лицево-челюстна хирургия (56%), а най-често при оперативно зъболечение и ендодонтия (78%). Анкетираният със специалност орална и лицево-челюстна хирургия пък имат най-висок процент на използване на антибиотични пасти (81%). Най-рядко този медикамент се използва от ортодонтиите (8%) (фиг. 47).

Табл. 9. Връзка между специалността и интраканалните медикаменти, които се използват

Кои интраканални медикаменти използвате Специалност	Калциеви препарати самостоятелно	Калциеви препарати в комбинация (с йодоформ, хлорхексидин и др.)	Антибиотични пасти (индекс-стол, метро-нидазол и др.)	P-value
Оперативно зъболечение и ендодонтия	53.0%	78.0%	65.0%	p < 0.01
Орална и лицево-челюстна хирургия	68.8%	56.3%	81.3%	
Протетична дентална медицина	64.1%	68.8%	62.5%	
Детска дентална медицина	70.7%	61.0%	58.5%	
Парадонтология	68.8%	68.8%	71.9%	
Ортодонтия	25.0%	75.0%	8.3%	
Обща дентална медицина	52.0%	76.5%	63.1%	

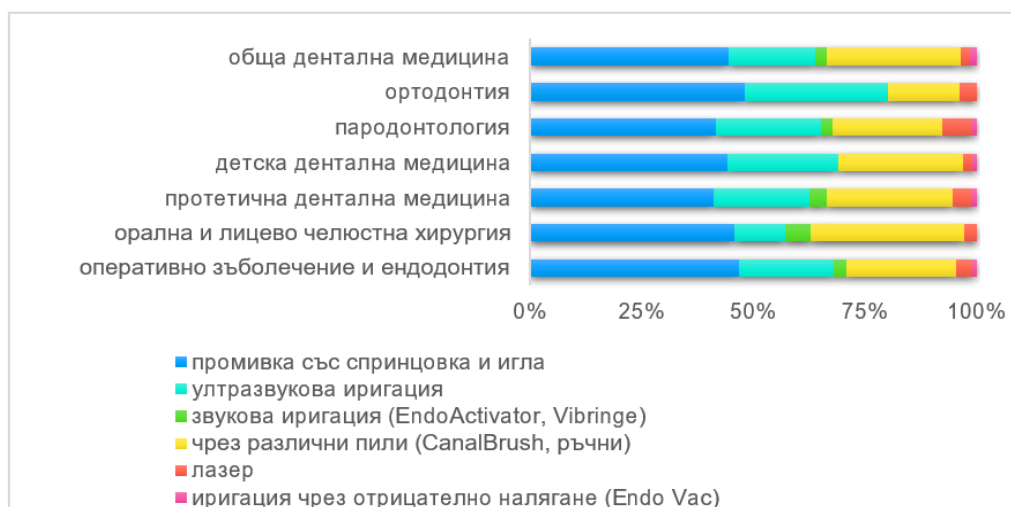
*Сборът по хоризонтала е повече от 100%, защото един анкетираният може да даде повече от един отговор

Равнището на значимост е по-малко дори от грешка от 1% [$p < 1,0$], което потвърждава връзката между специалността и вида използван интраканален медикамент (табл. 9).

- кои методи за отстраняване на интраканални медикаменти се използват

Това е графично представяне на връзката между специалността и методите за отстраняване на интраканалните медикаменти. Промивка със спринцовка и игли се използва в 95-100% от случаите. Ултразвукова иригация използват най-често специалистите по ортодонтия (67%), а най-рядко – тези с орална и лицево-челюстна специалност (25%).

Последните обаче използват най-често звукова иригация (13%), също така ползват най-често и различните пили (75%). Най-рядко се използват те от ортодонтите (33%). Лазер се ползва най-често от лекари по дентална медицина със специалност пародонтология (16%). Може да се каже, че иригация чрез отрицателно налягане почти не се ползва (в рамките е на до 3% от посочените отговори) (фиг. 48).



Фиг. 48. Връзка между специалността и методи за отстраняване на интраканални медикаменти

Равнището на значимост е по-малко дори от грешка от 1% [$p < 1,0$], което потвърждава връзката между специалността и използваните методи за отстраняване на интраканални медикаменти (табл. 10).

- мнение по въпроса дали непълното отстраняване може да повлияе на адхезията на obturativния материал.

Равнището на значимост е по-голямо от грешката от 5% [$p > 5,0$], което не потвърждава връзката между специалността и мнението влияе ли непълното отстраняване на адхезията на obturativния материал (табл. 11).

Табл. 10. Връзка между специалността и методите, използвани за отстраняване на интраканални медикаменти

Методи за остраняване на интраканални медикаменти Специалност	Иригация със спринцовка	Ултразвукова иригация	Звукова иригация (EndoActivator, Vibringe)	Чрез различни пили (CanalBrush, ръчни)	Лазер	Иригация чрез отрицателно налягане (Endo Vac)	P-value
Оперативно зъблечение и ендодонтия	99.0%	45.0%	6.0%	52.0%	8.0%	2.0%	p < 0,01
Орална и лицево челюстна хирургия	100.0%	25.0%	12.5%	75.0%	6.3%	0.0%	
Протетична дентална медицина	95.3%	50.0%	9.4%	65.6%	9.4%	3.1%	
Детска дентална медицина	100.0%	56.1%	0.0%	63.4%	4.9%	2.4%	
Парадонтология	100.0%	56.3%	6.3%	59.4%	15.6%	3.1%	
Ортодонтия	100.0%	66.7%	0.0%	33.3%	8.3%	0.0%	
Обща дентална медицина	96.6%	41.9%	5.6%	65.4%	4.5%	3.4%	

*Сборът по хоризонтала е повече от 100%, защото един анкетиран може да даде повече от един отговор

Табл. 11. Връзка между специалността и мнението за влияние на непълното отстраняване на интраканалния медикамент върху адхезията на obturativния материал

Специалност \ Влияе ли непълното отстраняване на адхезията на obturativния материал	Не	Да	P-value
Оперативно зъболечение и ендодонтия	9.2%	90.8%	p > 0,05
Орална и лицево-челюстна хирургия	6.3%	93.8%	
Протетична дентална медицина	6.3%	93.7%	
Детска дентална медицина	12.5%	87.5%	
Парадонтология	9.4%	90.6%	
Ортодонтия	9.1%	90.9%	
Обща дентална медицина	11.4%	88.6%	

Открива се обективна връзка между специалността и използването на интраканални медикаменти, кога, кои методи и медикаменти се използват. Единствено връзка не е открита с мнението на респондентите относно това дали непълното отстраняване може да повлияе на адхезията на obturativния материал. Тези изводи могат да се твърдят с вероятност от 95%. Тук сумата на процентите при този анализ е по-голяма от 100 заради характеристиката на въпроса за специалността, но това е взето предвид в статистическия анализ.

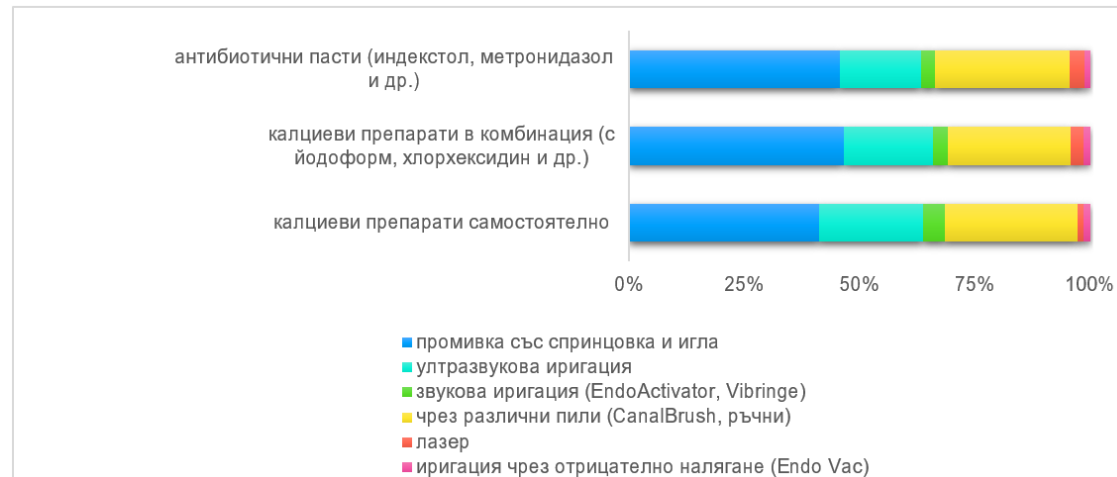
Установява се взаимовръзка между използваните интраканални медикаменти и техниките за тяхното отстраняване. Този извод може да се твърди с вероятност от 95% (табл. 12).

Графично разпределението на връзката е показано на фиг. 49. Ултразвукова иригация (53%), звукова иригация (11%) и различните пили (68%) най-често се употребяват като средство за отстраняване, когато е използван калциев препарат в самостоятелна форма. При калциеви препарати в комбинация и при антибиотична паста посочените методи за отстраняване се използват приблизително с еднакъв процент.

Табл. 12. Резултати от проверката на връзка между използваните медикаменти и техниките за отстраняване

Методи за остраняване на интраканални медикаменти Кои интраканални медикаменти използвате	Иригация със спринцовка	Ултразвукова иригация	Звукова иригация (Endo Activator, Vibringe)	Чрез различни пили (CanalBrush, ръчни)	Лазер	Иригация чрез отрицателно налягане (Endo Vac)	p-value
Калциеви препарати самостоятелно	96.7%	53.3%	10.8%	67.5%	3.3%	3.3%	p < 0,01
Калциеви препарати (с йодоформ, хлорхексидин и р.)	96.8%	40.0%	6.5%	55.7%	5.4%	3.2%	
Антибиотични паста (индекстол, метронидазол и др.)	97.4%	37.8%	6.4%	62.2%	7.1%	2.6%	

*Сборът по хоризонтала е повече от 100%, защото един анкетирани може да даде повече от един отговор



Фиг. 49. Връзка между използваните медикаменти и техниките за отстраняване

При ултразвуковата иригация процентът е между 38% и 40%. При звуковата иригация процентът на използване е 6-7%. Най-голяма е разликата при различните пили: 56% при калциеви препарати в комбинация срещу 62% при антибиотични пасти. При промивка със спринцовка и игла няма разлика. Този вид техника се използва в 97% от случаите на такъв медикамент. Същото нещо важи за иригация чрез отрицателно налягане, но там процентът на използване е в порядъка на 3%. Най-често лазер използват анкетираните при отстраняването на антибиотичните пасти (7%), последвано от комбинираните калциеви препарати и най-рядко при калциевите препарати.

Основни изводи по задача 1

1. Почти 100% от лекарите по дентална медицина използват интраканални медикаменти в своята практика и половината от тях (49%) ги използват винаги при провеждането на ендодонтското си лечение, а другите (46%) – при инфектирани коренови канали.

2. Най-често използваните интраканални медикаменти от анкетираните са калциевите препарати в комбинация с йодоформ, хлорхексидин и др., последвани от антибиотичните пасти и калциевите препарати в самостоятелна форма.

3. Няма разминаване в мнението на анкетираните относно влиянието на интраканалните медикаменти върху оздравителните процеси.

4. За отстраняването им най-често се използват промивка със спринцовка и игла, последвана от ултразвукова иригация.

5. Най-рядко използваният метод за отстраняване на медикаментите е иригацията с отрицателно налягане.

6. Повечето от анкетираните (74%) имат затруднения при пълното отстраняване на интраканалните медикаменти и липсва достъпност на всички методи за отстраняване на интраканалните медикаменти в тяхната практика. Същевременно анкетираните смятат, че непълното отстраняване на интраканалните медикаменти влияе на адхезията на каналопълнежното средство към стените на кореновия канал.

Резултати по задача 2

Да се изследва *in vitro* ефективността на отстраняване на интраканални медикаменти чрез конвенционална иригация, пасивна ултразвукова иригация, лазерно активирана иригация, звукова иригация и променливо отрицателно налягане при прави коренови канали.

Анализирана е способността на различни иригационни техники да отстраняват поставените в кореновия канал интраканални медикаменти. Изследвано е доколко видът, интензитетът и начинът на приложение на различните техники за отстраняване влияят върху вида и количеството на остатъчния интраканален медикамент.

Проучването е осъществено върху образците, които са подбрани и обработени спрямо описанието в Глава “Материали”, задача 2. Изследвани са честотата и видът на остатъчния медикамент на три нива по дължината на кореновия канал, като са направени сравнения както между различните експериментални групи, така и във всяка една от тях.

Включената отрицателна контрола е обработена химико-механично по еднакъв начин с експерименталните групи, но без поставен интраканален медикамент.

От общо 136 от изследваните коренови канали 40 бяха запълнени с калциев хидроксид, 40 – с калциев хидроксид с йодоформ, и 40 – с индекстол. Всяка група има пет подгрупи. При първата подгрупа за експерименталните образци се използва промивка със спринцовка и игла, при втората подгрупа се използва промивка с ултразвук, при третата се използва лазер, при четвъртата се използва звукова иригация и при пета група се използва отрицателно налягане.

➤ **Изследване на иригационната активност на различните техники за премахване на интраканалните медикаменти чрез *micro-CT***

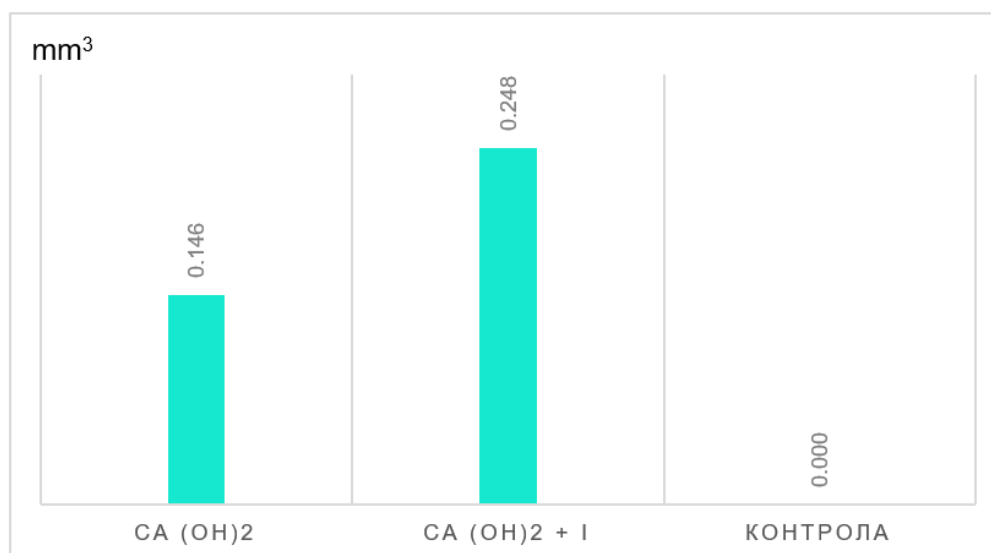
Проучването обхваща 96 коренови канала, тъй като се установи, че медикаментът индекстол остава нерентгеноконтрастен за изследването чрез *micro-CT*.

При непрекъснатата ротация от 360° бяха направени 2520 проекции на всяка проба с експозиционно време от 500 ms и една рамка на проекция. Използ-

ваното напрежение и силата на енергията са съответно 105 kV и 106 μ A. Максимално възможното геометрично увеличение позволи получаване на резолюция от 16 μ m.

От посочените образци, 40 (50%) са запълнени с калциев хидроксид, а останалите 40 (50%) – с калциев хидроксид с йодоформ и контролна група от 16 зъба. Двете групи с интраканалните медикаменти се разделят в пет подгрупи с по 8 зъба, всяка третирана с различен метод на отстраняване на интраканалния медикамент. Първата подгрупа е третирана със спринцовка и игла, следващата е с използване на ултразвукова иригация, следващата е с лазер асистирана иригация, последвана от звукова иригация и използване на иригация с променливо отрицателно налягане.

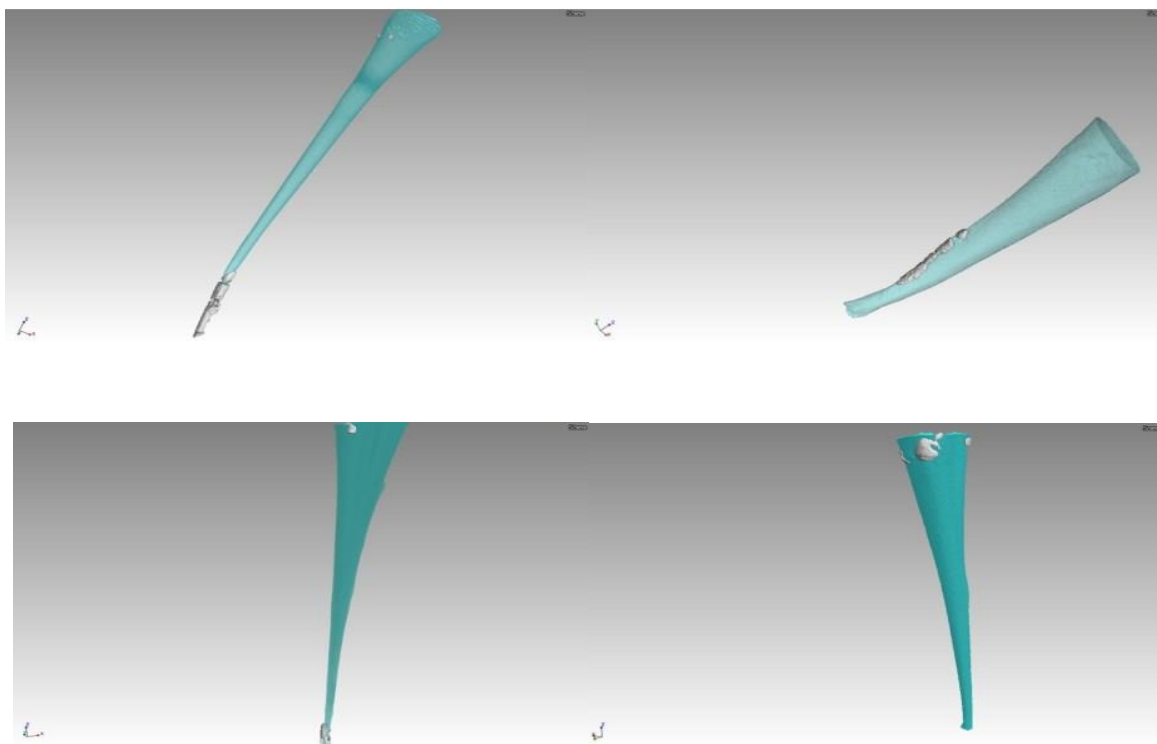
Направен е сравнителен анализ между двата вида интраканални медикаменти по отношение на наличието им в кореновия канал след тяхното отстраняване. Графично разликата между двата вида медикаменти е представена на фиг. 50 чрез обема на остатък в кубични милиметри (mm^3), независимо от използваната иригационна техника при тяхното отстраняване.



Фиг.50. Наличието на остатък от интраканален медикамент (mm^3)

Както се вижда от представената фигура, наличието на калциев хидроксид е при 72% от изследваните образци в съответната експериментална група,

докато калциев хидроксид с йодоформ е открит в 35% от изследваните коренови канали. При зъбите, запълнени с калциевия хидроксид, средното количество остатък възлиза на $0,146 \text{ mm}^3$ с разсейване от $0,175 \text{ mm}^3$ и е по-ниско в сравнение с остатъка при калциевия хидроксид с йодоформ ($0,248 \text{ mm}^3$ с разсейване от $0,277 \text{ mm}^3$). Прави впечатление голямото разсейване на зъбите по обем на остатъците в размер почти $\pm 100\%$ от средния обем остатък. Това означава, че при някои от тях откритият остатък е с много малък обем, но има и такива, при които обемът е почти два пъти над средния ($0,020 \text{ mm}^3$ и 1.725 mm^3) (фиг. 50, фиг. 51). При контролната група няма поставен медикамент и стойността е равна на нула.



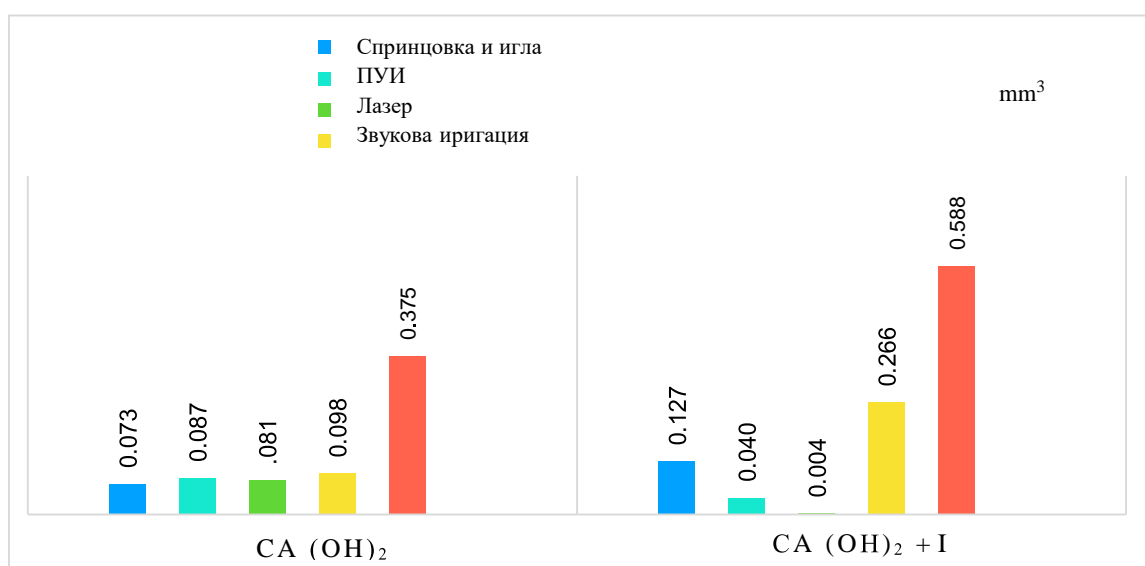
Фиг. 51. Наличие на остатъчен медикамент, визуализирано чрез *micro-CT*

Проверката за равнището на значимост [$p = 65,0$] показва, че между двата вида апликиране на интраканалните медикаменти няма статистически значимо наличие на повече остатък при калциевия хидроксид. Този извод се потвърждава с вероятност 95%, както е видно от табл. 13.

Табл. 13. Резултати от проверката на разликата между двата вида интраканални медикаменти

Разлика между:	P-value
Остатък от калций при калциев хидроксид и при калциев хидроксид с йодоформ	p = 0,650

Сравнителният анализ между отделните техники за отстраняване на интраканалните медикаменти и наличието на остатъчен медикамент е количествено представен на следващата фигура (фиг. 52). Показателят, по който ще се сравняват, е дали при използването на различни техники на отстраняване на интраканалните медикаменти има количествена разлика в премахването им.



Фиг. 52. Разлика между наличието на интраканален медикамент при техниките за отстраняването им

Наблюдава се най-голям процент неотстранен интраканален медикамент, когато за иригация се използва променливо отрицателно налягане ($0,375 \text{ mm}^3$ с разсейване от $0,258 \text{ mm}^3$). Между останалите обработки е открито приблизително еднакво количество остатък от медикамент. При калциевия хидроксид с йодоформ най-голям обем калций отново има при иригация с променливо отрицателно налягане ($0,588 \text{ mm}^3$ с разсейване от $0,175 \text{ mm}^3$). Следва звукова иригация със средно количество $0,266 \text{ mm}^3$ при средно разсейване от $0,348$

mm³. Тук най-малко интраканален медикамент е открит при обработката с лазер – 0,004 mm³ при средно разсейване от 0,001 mm³. Резултатите показват, че при използването на иригация с лазер се премахват 100% от калциевия хидроксид с йодоформ.

Табл. 14. Резултати от проверката на разликата между използваните медикаменти и техниките за отстраняване

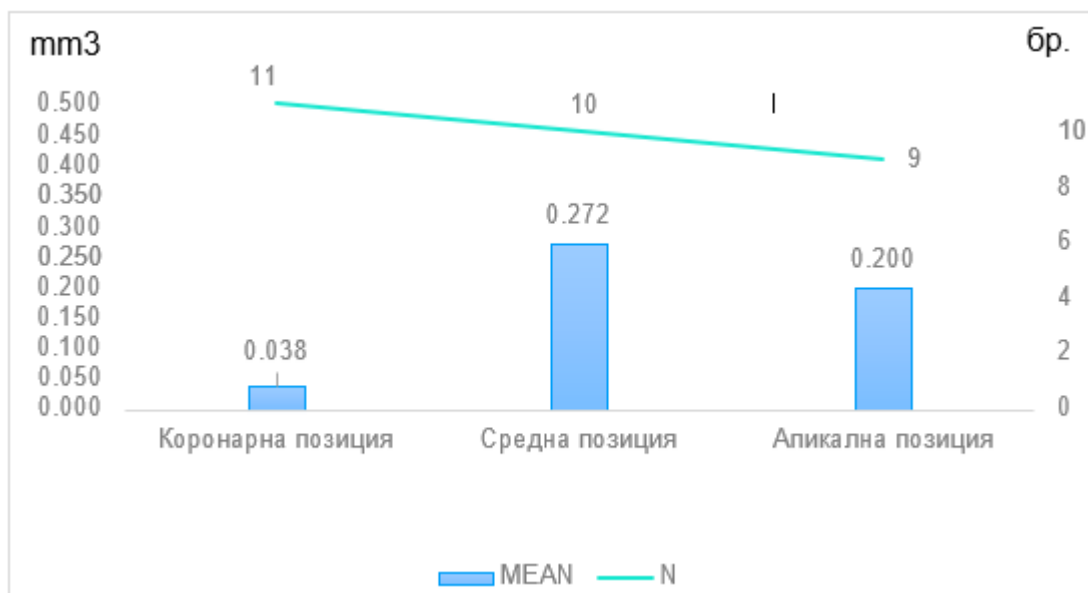
Начин на запълване:	Разлика между видовете обработка:	P-value
Ca (OH) ₂	Спринцовка и игла	p=0.359
	Ултразвук	
	Лазер	
	Звукова иригация	
	Иригация променливо отрицателно налягане	
Ca (OH) ₂ I	Спринцовка и игла	p=0.092
	Ултразвук	
	Лазер	
	Звукова иригация	
	Иригация променливо отрицателно налягане	

От равнището на значимост [p = 35,9] при корените канали, запълнени с калциевия хидроксид, може да се заключи, че между петте вида техники за отстраняване на интраканалния медикамент не съществува статистически значима разлика (табл. 14).

При калциевия хидроксид с йодоформ равнището на значимост [p = 9,2] показва, че между петте вида обработки не съществува статистически значима разлика в отстраняването на медикамент. Приема се, че нито при калциевия хидроксид, нито при калциевия хидроксид с йодоформ има разлика в почистването на остатъците от интраканалните медикаменти спрямо вида обработка. Може да се приеме, че при прави канали всички обработки почистват еднакво добре медикаментите. Посоченият извод може да се твърди с вероятност от 95%.

На фиг. 53 със стълбовете в графиката е показан средният обем на канала (лява скала), а с линия – броят на откритите остатъци за дадения канал (дясна

скала). Това, което представлява интерес, е, че най-много остатъци са открити при коронарна позиция и апикална позиция на канала. В същото време при тях е изчислена най-малка средна стойност на обем остатък.



Фиг. 53. Връзка между остатъчния медикамент и кореновия канал

Това, което статистическият метод ще провери, е дали има разлика в средните стойности на остатъчния медикамент за различните позиции на канала (фиг. 53).

Табл. 15. Резултати от проверката на връзка между остатъчния медикамент и кореновия канал

Позиция ^а :	Позиция ^б :	P-value ^б	P-value ^а = 0,014
Коронарна	Средна	p = 0,007	
	Апикална	p = 0,025	
Средна	Коронарна	p = 0,007	
	Апикална	p = 0,696	
Апикална	Коронарна	p = 0,025	
	Средна	p = 0,696	

а – проверява разлика между трите позиции едновременно

б – проверява разлика между позициите една спрямо друга

Равнището на значимост на разликата между остатъците в коронарната и средната позиция [$p = 0,7$] е по-малко от приетия риск за грешка от 5%, следователно има статистически значима разлика между остатъците на двете позиции. Равнището на значимост на разликата между остатъците в коронарната и апикалната позиция [$p = 2,5$] е по-малко от приетия риск за грешка от 5%, следователно има статистически значима разлика между остатъците на двете позиции. Равнището на значимост на разликата между остатъците в средната и апикалната позиция [$p = 69,6$] е по-голямо от приетия риск за грешка от 5%, следователно тук няма статистически значима разлика между остатъчния медикамент на двете позиции (табл. 15-16).

Може да се обобщи, че в коронарната позиция е открито значително по-малко количество остатък в сравнение със средната и апикалната позиция [$p = 1,4$]. В същото време няма значителна разлика между количеството остатък при средната и апикалната позиция. Този извод може да се твърди с вероятност 95%. След като беше открита разлика между позициите на остатъчния медикамент и количеството остатък, може да се провери каква обработка е била използвана.

Табл. 16. Връзка между вида обработка и позицията на остатъчния медикамент

Връзка между:	P-value
Вида обработка и позицията на остатъка	$p = 0,034$

Равнището на значимост [$p = 3,1$] е по-малко от приетия риск за грешка от 5%, следователно се установява, че между вида обработка и позициите на остатъците има връзка. Този извод може да се твърди с вероятност от 95%.

На табл. 17 са представени видовете обработка за премахване на медикамента и позицията на откритите остатъци спрямо дължината на канала.

При използване на иригация с ултразвук и спринцовка и игла, най-голям процент остатъци от интраканален медикамент са открити в коронарна позиция. При звуковата иригация и иригацията с променливо отрицателно налягане най-голям брой остатъци са открити при апикална позиция. При лазерната

иригация остатъци са намерени само в коронарна позиция, докато при звуковата иригация и иригацията с променливо отрицателно налягане точно в тази позиция липсват открити остатъци. Допълнително, след като е открита връзката, може да се изчисли каква е нейната сила с помощта на коефициент на Крамер (Cramer's V coefficient) (табл. 18).

Табл. 17. Процентно представяне на разпределението на остатъка и вида обработка, използвана за неговото отстраняване

Вид обработка / Позиция на остатъка	Спринцовка и игла	Ултразвук	Лазер	Звукова иригация	Иригация променливо отрицателно налягане
Коронарна позиция	50.0% (4)	50.0% (3)	100.0% (4)		
Средна позиция	37.5% (3)	33.3% (2)		40.0% (2)	42.9% (3)
Апикална позиция	12.5% (1)	16.7% (1)		60.0% (3)	57.1% (4)
ОБЩО	100.0%	100.0%	100.0%	100.0%	100.0%

Табл. 18. Оценяване на силата на връзката между позицията на остатъка и обработката

Сила на връзката чрез:	P-value
Коефициент на Крамер	p = 0,527

Стойността на коефициента попада в диапазона $0,5 < | \text{Cramer's V} | < 0,7$, което определя силата на връзката между позицията на остатъка и вида обработка като **значителна**.

➤ **Изследване на иригационната способност на различните техники за премахване на интраканалните медикаменти при прави коренови канали чрез сканираща електронна микроскопия (SEM)**

Изследваните зъби след приложението на неинвазивния метод *micro-CT* са подложени на изследване чрез сканираща електронна микроскопия. Тя се извършва в Института по минералогия и кристалография, БАН. Използва се сканиращ електронен микроскоп JOEL JSM 5510. Екстрахираните зъби, с отстранен интраканален медикамент чрез различните техники, предварително се разделят на две части по надлъжната ос на корена във вестибуло-лингвална посока. След това се подлагат на специална обработка за наблюдение със сканиращ електронен микроскоп и се покриват със златен слой. Правят се няколко заснемания при подходящо увеличение, с което се подпомага визуализирането на остатъци от интраканален медикамент.

Методът има много предимства, сред тях е високото качество на получените образи, показващи в детайли кореновата повърхност и наличието на остатъчен медикамент (фиг. 54-58). Въпреки това тя е една скъпа, продължителна и трудоемка процедура, изискваща разделянето на корена по надлъжната му ос, което може да компрометира резултатите.

Остатъците от медикаментите са оценени в апикалната, средната и коронарната трета на кореновия канал. За оценка е използвана следната скала:

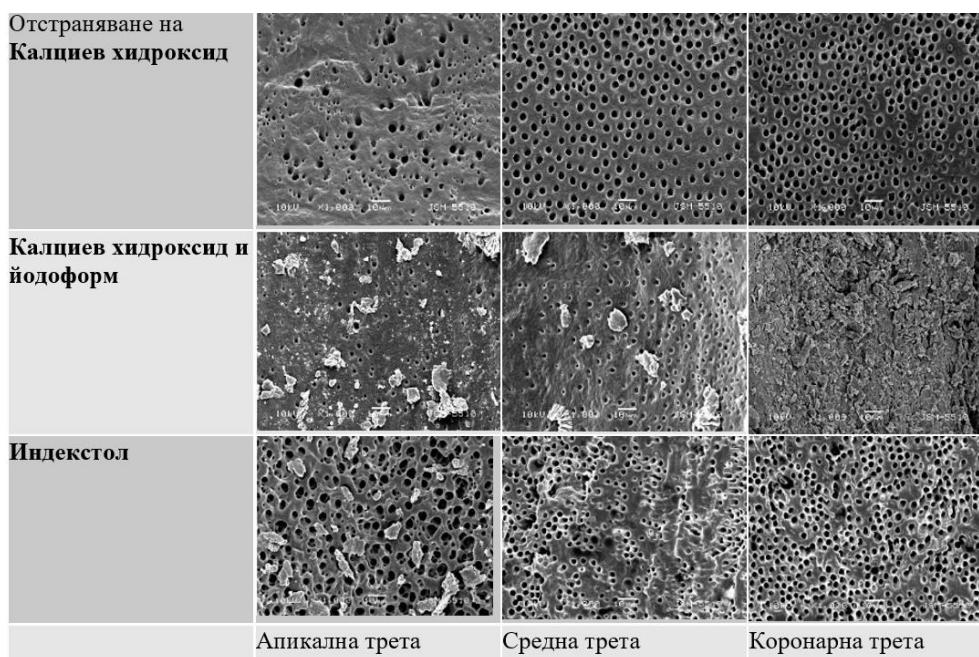
0 – не се наблюдава медикамент по дентиновата стена на кореновия канал

1 – под 1/2 от повърхността е покрита с медикамент;

2 – над 1/2 от повърхността е покрита с медикамент;

3 – цялата повърхност е покрита от медикамент;

При отстраняване на интраканалните медикаменти със спринцовка и игла се установи, че: най-голямо количество от тях се намира в апикалната трета, не се открива статистически значима разлика между средната стойност на медикаментите $\text{Ca}(\text{OH})_2$, $\text{Ca}(\text{OH})_2 + \text{I}$ и Индекстол. В областта на средната трета има разлика между $\text{Ca}(\text{OH})_2$ и $\text{Ca}(\text{OH})_2 + \text{I}$. При коронарната трета разлика между медикаментите не се открива. (табл. 19, фиг. 54). При $\text{Ca}(\text{OH})_2 + \text{I}$ и Индекстол се наблюдава разлика между всяка трета от канала.



Фиг. 54. Сканираща електронна микроскопия на дентиновата стена в кореновия канал след отстраняване на медикамента със спринцовка и игла (увеличение x 1000)

Табл. 19. Сравнителен анализ на остатъчния медикамент според локализацията при използване на спринцовка и игла

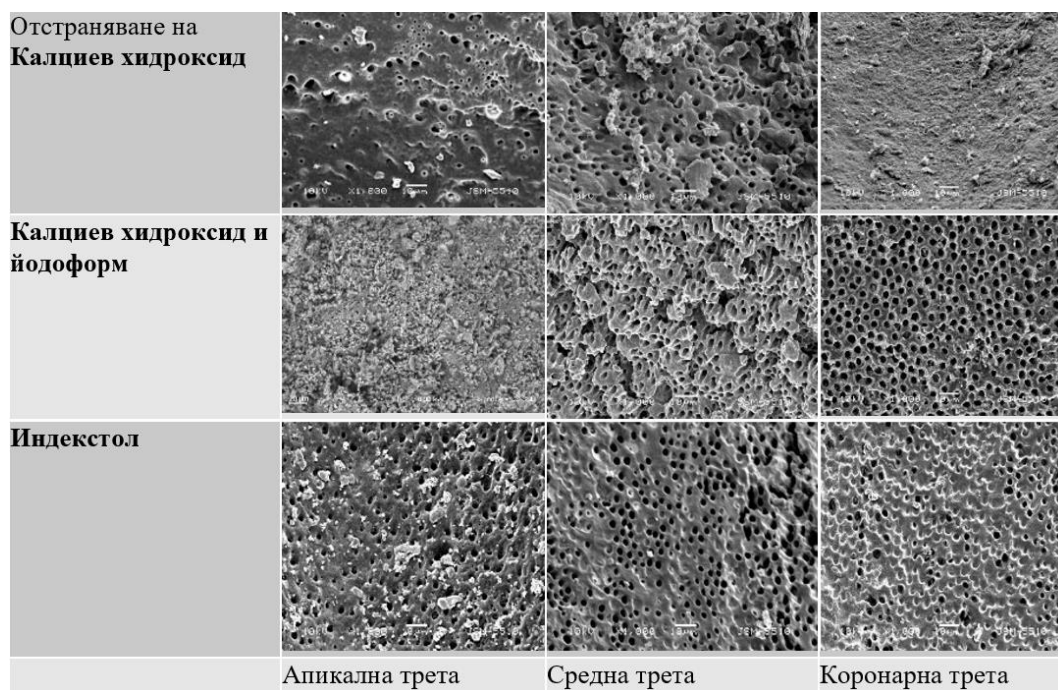
Локализация	n	Ca(OH) ₂	Ca(OH) ₂ + I	Индекстол	P-value
Апикална трета	n = 8	Mean = 2.05 SD = 0.45 Min = 1.15 Max = 3.25	Mean = 2.20 SD = 0.50 Min = 0.95 Max = 3.05	Mean = 2.21 SD = 0.50 Min = 1.25 Max = 2.94	p = 0,692
Средна трета	n = 8	Mean = 0.50 SD = 0.25 Min = 0.10 Max = 0.85	Mean = 1.00 SD = 0.30 Min = 0.41 Max = 1.75	Mean = 0.80 SD = 0.35 Min = 0.15 Max = 1.55	p = 0,048
Коронарна трета	n = 8	Mean = 0.40 SD = 0.20 Min = 0.05 Max = 0.70	Mean = 0.60 SD = 0.20 Min = 1.10 Max = 0.20	Mean = 0.40 SD = 0.25 Min = 0.75 Max = 0.10	p = 0,576
P-value		p < 0.001	p < 0.001	p < 0.001	

Резултатите от табл. 20 и фиг. 55 показват, че при метода с ултразвук най-много остатъчен медикамент се открива при апикалната трета. Не се открива статистически значима разлика между средната стойност на медикамен-

тите $\text{Ca}(\text{OH})_2$, $\text{Ca}(\text{OH})_2 + \text{I}$ и Индекстол. При средната трета има разлика между $\text{Ca}(\text{OH})_2$ и останалите два медикамента, но между тях самите ($\text{Ca}(\text{OH})_2 + \text{I}$ и Индекстол) разлика не се открива. При коронарна трета позиция разлика се открива само между $\text{Ca}(\text{OH})_2$ и $\text{Ca}(\text{OH})_2 + \text{I}$.

Табл. 20. Анализ на въздействието на остатъците от изследваните медикаменти според локализацията при използване на ултразвук

Локализация	n	$\text{Ca}(\text{OH})_2$	$\text{Ca}(\text{OH})_2 + \text{I}$	Индекстол	P-value
Апикална трета	n = 8	Mean = 1.80 SD = 0.45 Min = 0.75 Max = 2.65	Mean = 2.00 SD = 0.55 Min = 1.30 Max = 2.85	Mean = 2.00 SD = 0.50 Min = 0.95 Max = 3.20	p = 0,630
Средна трета	n = 8	Mean = 0.40 SD = 0.35 Min = 0.15 Max = 0.90	Mean = 0.80 SD = 0.20 Min = 0.30 Max = 1.60	Mean = 0.80 SD = 0.30 Min = 0.10 Max = 1.55	p = 0,032
Коронарна трета	n = 8	Mean = 0.30 SD = 0.25 Min = 0.05 Max = 0.75	Mean = 0.50 SD = 0.20 Min = 1.10 Max = 0.22	Mean = 0.40 SD = 0.30 Min = 0.80 Max = 0.09	p = 0,041
P-value		p = 0.004	p < 0.001	p < 0.001	

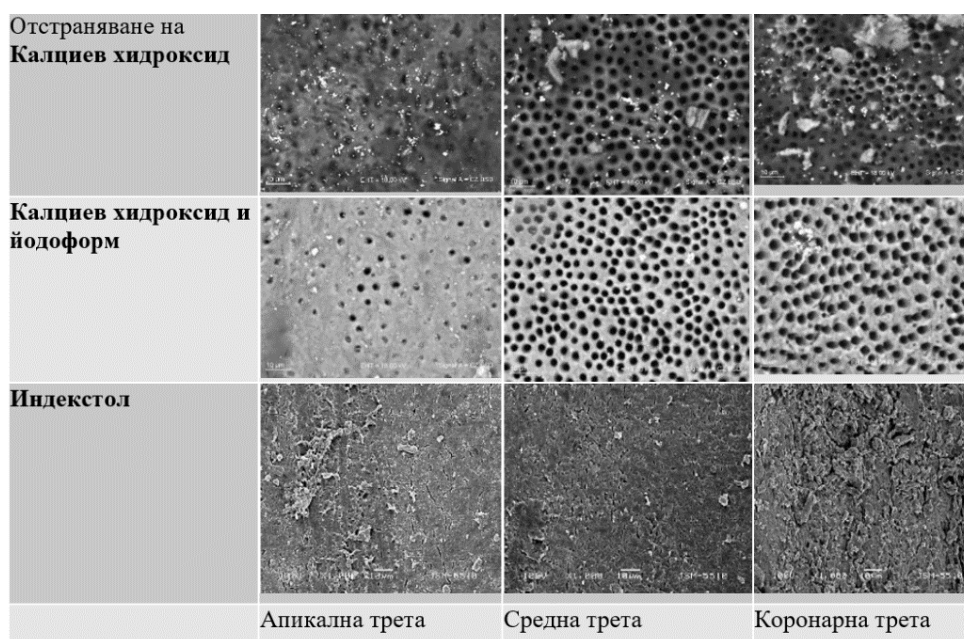


Фиг. 55. Сканираща електронна микроскопия на дентиновата стена в кореновия канал след отстраняване на медикамента с ултразвук (увеличение x 1000)

При отстраняване на интраканалните медикаменти с Er:YAG лазер се установи, че най-много от тях се откриват при апикалната трета при Ca(OH)₂ + I. Разлика между средната стойност на медикаментите не се открива при средната трета и коронарна трета. Такава се открива само при апикалната трета (табл. 21, фиг. 56). Наблюдава се повече остатъчен медикамент при апикалната трета. Между останалите локализации разлика не се открива.

Табл. 21. Сравнителен анализ на остатъчния медикамент според локализацията при използване на Er:YAG лазер 2940 nm.

Локализация	n	Ca(OH) ₂	Ca(OH) ₂ + I	Индекстол	P-value
Апикална трета	n = 8	Mean = 0.80 SD = 0.45 Min = 0.15 Max = 1.65	Mean = 1.00 SD = 0.50 Min = 0.30 Max = 2.25	Mean = 0.80 SD = 0.50 Min = 0.20 Max = 1.90	p = 0,315
Средна трета	n = 8	Mean = 0.10 SD = 0.25 Min = 0.01 Max = 0.40	Mean = 0.20 SD = 0.30 Min = 0.30 Max = 1.60	Mean = 0.30 SD = 0.30 Min = 0.05 Max = 0.95	p = 0,016
Коронарна трета	n = 8	Mean = 0.10 SD = 0.20 Min = 0.01 Max = 0.55	Mean = 0.20 SD = 0.20 Min = 0.05 Max = 0.65	Mean = 0.20 SD = 0.25 Min = 0.01 Max = 0.80	p = 0,041
P-value		p = 0.002	p < 0.001	p < 0.001	

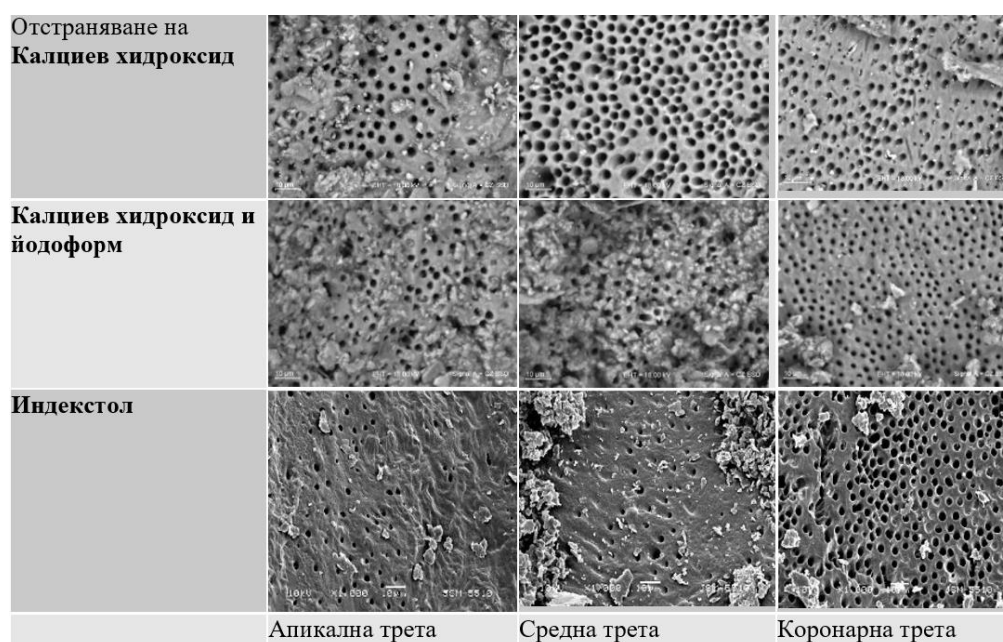


Фиг. 56. Сканираща електронна микроскопия на дентиновата стена в коронния канал след отстраняване на медикамента с лазер (увеличение x 1000)

Резултатите от табл. 22 и фиг. 57 показват, че при метода с EndoActivator най-голямо количество интраканални медикаменти се открива в апикалната трета. При средната и коронарната трета има разлика между всяка позиция. При Индекстол има разлика между апикалната позиция и останалите две позиции, но между средна и коронарна трета разлика не се открива.

Табл. 22. Анализ на въздействието на остатъците от изследваните медикаменти според локализацията при използване на EndoActivator

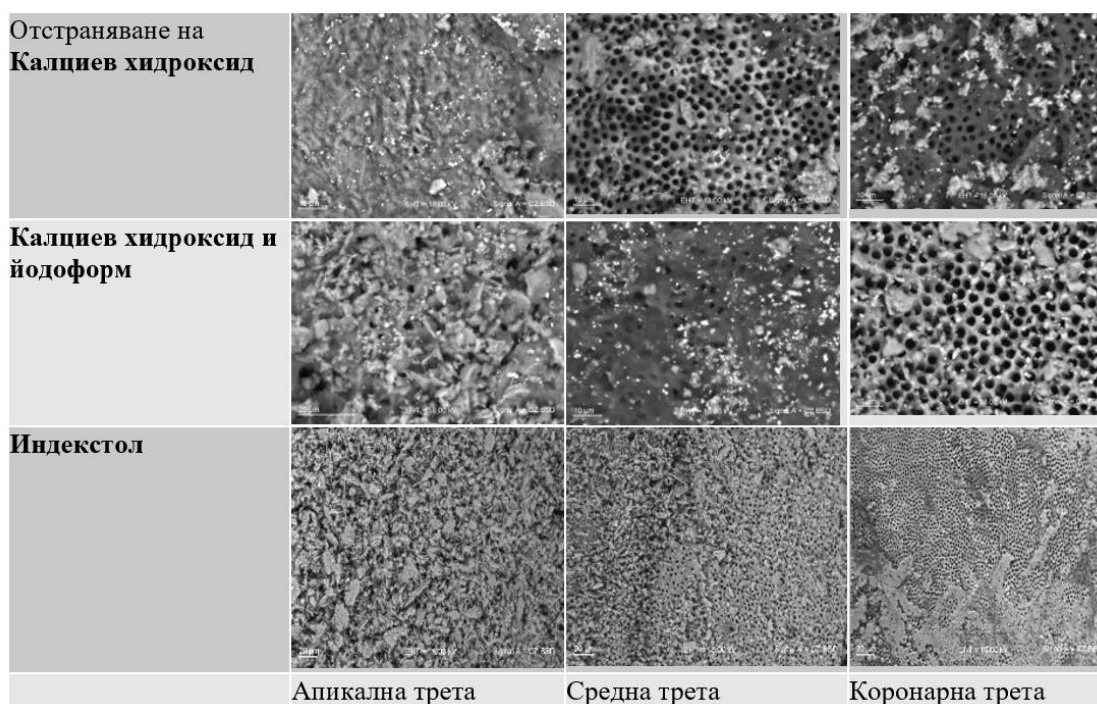
Локализация	n	Ca(OH) ₂	Ca(OH) ₂ + I	Индекстол	P-value
Апикална трета	n = 8	Mean = 1.80 SD = 0.45 Min = 0.80 Max = 2.70	Mean = 2.20 SD = 0.50 Min = 1.10 Max = 3.20	Mean = 2.00 SD = 0.60 Min = 1.20 Max = 3.45	p = 0,138
Средна трета	n = 8	Mean = 0.80 SD = 0.25 Min = 0.30 Max = 1.60	Mean = 2.00 SD = 0.30 Min = 1.30 Max = 2.50	Mean = 1.20 SD = 0.30 Min = 0.55 Max = 1.95	p < 0,001
Коронарна трета	n = 8	Mean = 0.60 SD = 0.20 Min = 0.10 Max = 0.95	Mean = 1.80 SD = 0.20 Min = 1.45 Max = 2.35	Mean = 1.00 SD = 0.25 Min = 0.40 Max = 1.70	p < 0,001
P-value		p < 0.001	p = 0.202	p < 0.001	



Фиг. 57 Сканираща електронна микроскопия на дентиновата стена в кореновия канал след отстраняване на медикамента с EndoActivator (увеличение x 1000)

Табл. 23. Сравнителен анализ на остатъчния медикамент според локализацията при използване на EndoVac

Локализация	n	Ca(OH) ₂	Ca(OH) ₂ + I	Индекстол	P-value
Апикална трета	n = 8	Mean = 2.00 SD = 0.45 Min = 0.95 Max = 2.80	Mean = 2.20 SD = 0.60 Min = 1.30 Max = 3.00	Mean = 2.00 SD = 0.55 Min = 1.20 Max = 2.70	p = 0,628
Средна трета	n = 8	Mean = 0.80 SD = 0.20 Min = 0.45 Max = 1.10	Mean = 2.00 SD = 0.25 Min = 1.50 Max = 2.40	Mean = 1.20 SD = 0.30 Min = 0.75 Max = 1.70	p < 0,001
Коронарна трета	n = 8	Mean = 0.60 SD = 0.20 Min = 0.40 Max = 1.00	Mean = 1.60 SD = 0.20 Min = 1.15 Max = 1.80	Mean = 1.00 SD = 0.15 Min = 0.65 Max = 1.40	p < 0,001
P-value		p < 0.001	p = 0.034	p < 0.001	



Фиг. 58. Сканираща електронна микроскопия на дентиновата стена в кореновия канал след отстраняване на медикамента с EndoVac (увеличение x 1000)

Основни изводи по задача 2

1. Наличието на калциев хидроксид е намерено при 60,9% от половината от образците в съответната експериментална група, т.е. повече отколкото кал-

циев хидроксид с йодоформ, което ни насочва към извода за неговото трудно отстраняване, за разлика от комбинирания препарат.

2. Най-неефективният метод за отстраняването на интраканалните медикаменти при прави коренови канали е иригация със спринцовка и игла, последвана от иригация с ултразвук.

3. Използването на лазер-асистираната иригация дава най-добри резултати, установени са проби с изцяло премахнат интраканален медикамент.

По задача 3

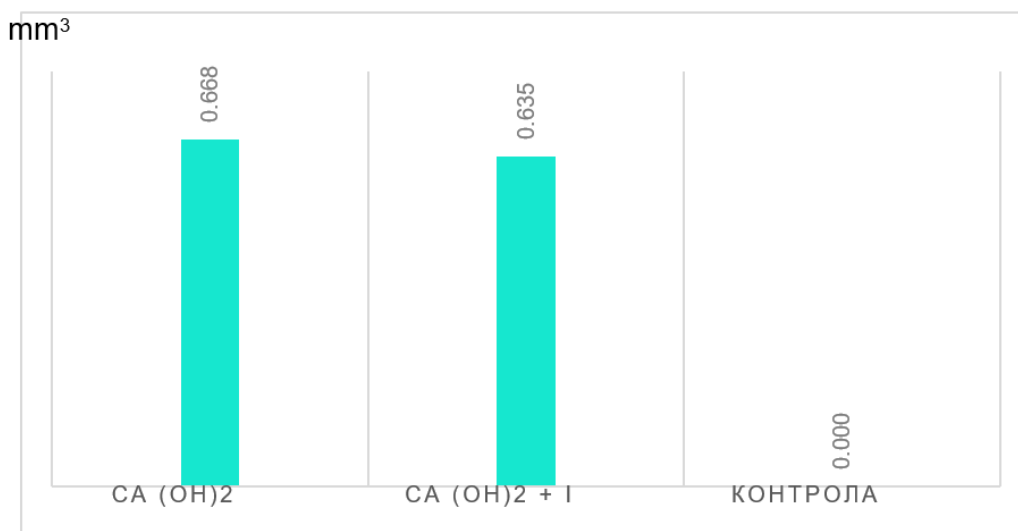
Да се изследва *in vitro* ефективността на отстраняване на интраканални медикаменти чрез конвенционална иригация, пасивна ултразвукова иригация, звукова иригация, променливо отрицателно налягане и лазерно активирана иригация при криви коренови канали.

➤ Изследване на иригационната способност на различните техники за премахване на интраканалните медикаменти чрез *micro-CT*

Настоящото проучване обхваща 92 зъба, от които 40 (50%) запълнени с калциев хидроксид, 40 (50%) – с калциев хидроксид с йодоформ, и по една контролна група от 6 зъба. Първите две групи са разделени в пет подгрупи от по 8 зъба, като всяка се третира с различен вид обработка. Първата подгрупа се третира с иригация с променливо отрицателно налягане, следващата – със звукова иригация, следващата – с лазер, и последните две – с ултразвук и със спринцовка и игла.

Важен показател, по който се извършват сравнявания, е дали при използването на единия или другия вид интраканален медикамент има разлика в наличието на остатък от медикамента. То е представено като обем в кубични милиметри (mm^3), който е изчислен на база зъбите, при които е открит остатък (спрямо всички зъби в дадената група – с остатък или без).

Графично разликата между двата вида запълване е представена на фиг. 59 чрез обема на остатъчните калциеви медикаменти.



Фиг. 59. Разлика между наличието на остатък от интраканалния медикамент при двата вида запълване (mm^3) и при контролната група

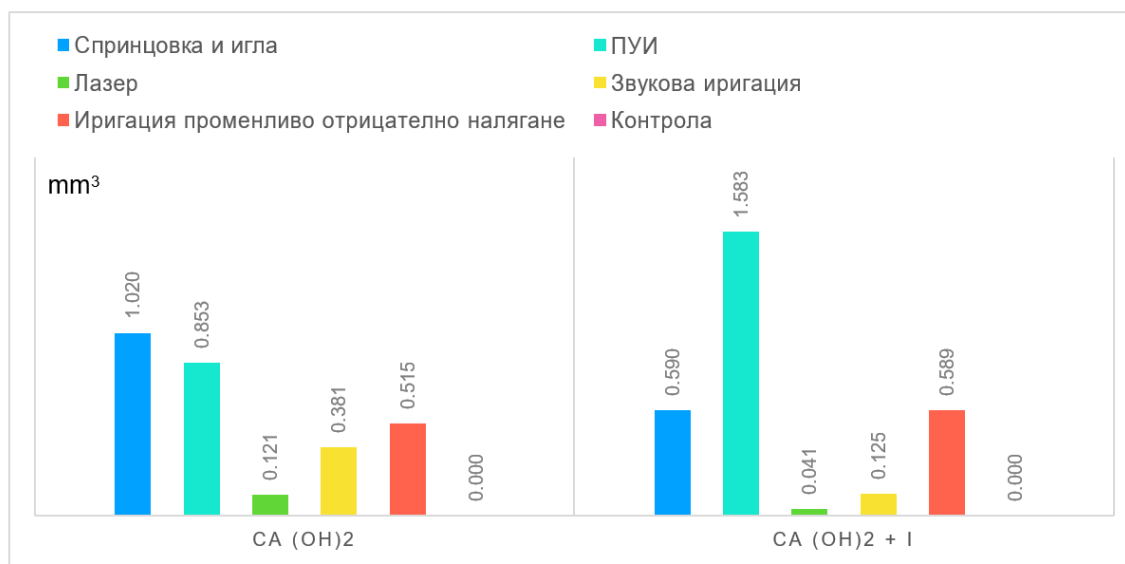
Остатъци от интраканалния медикамент се откриват в 83% от зъбите, третирани с калциев хидроксид, и при 75% от зъбите, третирани с калциев хидроксид с йодоформ. Както се вижда, при калциевия хидроксид средното количество остатък възлиза на $0,668 \text{ mm}^3$ с разсейване от $0,550 \text{ mm}^3$ и е по-високо в сравнение с остатъка при калциевия хидроксид с йодоформ ($0,635 \text{ mm}^3$ с разсейване от $0,863 \text{ mm}^3$). Голямото разсейване на зъбите по обем на остатък от интраканален медикамент е в размер почти и над $\pm 100\%$ около средния обем остатък. Това означава, че при някои от тях откритият остатък е с много малък обем, но има и такива, при които обемът е почти два пъти над средния. Това се дължи на различните методи на отстраняване, които са използвани.

При контролната група няма поставен интраканален медикамент и стойността му е равна на нула. Тя служи като отправна точка за това, доколко далече е стойността на остатъците от медикамента при третираните зъби от перфектното състояние. Равнището на значимост [$p = 88,7$] е по-голямо от приетия риск за грешка от 5%, следователно между двата вида запълване няма статистически различно наличие на остатък между двата медикамента. Този извод може да се твърди с вероятност 95% (табл. 24).

Табл. 24. Резултати от проверката на разликата между двата вида запълване

Остатък при	Средна стойност на медикамента в mm ³	P-value
калциев хидроксид	0,150	p > 0,05
калциев хидроксид с йодоформ	0,130	

Показателят, по който ще се сравнят начините за иригация на кореноканалното пространство, е количеството остатък от интраканалния медикамент, налично в кореновия канал на зъбите след използване на различните начини на отстраняване. Графично разликата между петте вида обработка е представена на фиг. 60 чрез количеството остатъчен медикамент, измерено в mm³.



Фиг. 60. Разлика между наличието на остатък от медикамент при всеки вид техника за отстраняването му (mm³) и при контролната група

Най-голям обем непремахнат медикамент при калциевия хидроксид има при използването на спринцовка и игла (1,020 mm³ с разсейване от 0,816 mm³). Следва ултразвуковата иригация с 0,853 mm³ с разсейване от 0,01 mm³. С най-много премахнат интраканален медикамент тук е обработката с лазер-асистираната иригация, при която средно е открито количество от 0,121 mm³ с разсейване от 0,099 mm³ (табл. 25).

При калциевия хидроксид с йодоформ най-голям обем остатъчен медикамент има при ултразвуковата иригация (1,583 mm³ с разсейване от 1,479 mm³). Следва приблизително еднакъв остатък от медикамент при техниката за ирига-

ция с променливо отрицателно налягане (0,589 mm³ с разсейване от 0,579 mm³) и тази със спринцовка и игла (0,580 mm³ с разсейване от 0,200 mm³).

Табл. 25. Резултати от проверката на разликата между техниките за отстраняване при калциев хидроксид – Ca(OH)₂

Начин на запълване	Вид обработка (средна стойност в mm ³)	Вид обработка (средна стойност в mm ³)	P-value
Ca(OH) ₂	Спринцовка и игла (1.020)	Лазер (0.121)	p = 0.042
		Иригация променливо отрицателно налягане (0.515)	p = 0.196
		Звукова иригация (0.381)	p = 0.185
		ПУИ (0.853)	p = 0.637
	Ултразвук ПУИ (0.853)	Лазер (0.121)	p < 0.001
		Иригация променливо отрицателно налягане (0.515)	p = 0.010
		Звукова иригация (0.381)	p = 0.044
		Спринцовка и игла (1.020)	p = 0.637
	Лазер Er:YAG (0.121)	Иригация променливо отрицателно налягане (0.515)	p = 0.052
		Звукова иригация (0.381)	p = 0.408
		ПУИ (0.853)	p < 0.001
		Спринцовка и игла (1.020)	p = 0.042
	Звукова иригация (EndoActivator) (0.381)	Лазер (0.121)	p = 0.408
		Иригация променливо отрицателно налягане (0.515)	p = 0.541
		ПУИ (0.853)	p = 0.044
		Спринцовка и игла (1.020)	p = 0.185
	Иригация променливо отрицателно налягане (EndoVac) (0.515)	Лазер (0.121)	p = 0.052
		Звукова иригация (0.381)	p = 0.541
		ПУИ (0.853)	p = 0.010
		Спринцовка и игла (1.020)	p = 0.196

С най-много премахнат интраканален медикамент е лазер-асистираната иригация, при която средно е открито количество от 0,041 mm³ с разсейване от 0,049 mm³ (табл. 26).

Табл. 26. Резултати от проверката на разликите между техниките за отстраняване при калциев хидроксид с йодоформ – Ca(OH)₂+I

Начин на запълване	Вид обработка (средна стойност в mm ³)	Вид обработка (средна стойност в mm ³)	Равнище на значимост
Ca (OH) ₂ + I	Спринцовка и игла (0.590)	Лазер (0.041)	p = 0.003
		Иригация променливо отрицателно налягане (0.589)	p = 0.995
		Звукова иригация (0.125)	p = 0.007
		ПУИ (1.583)	p = 0.272
	Ултразвук ПУИ (1.583)	Лазер (0.041)	p = 0.081
		Иригация променливо отрицателно налягане (0.515)	p = 0.277
		Звукова иригация (0.125)	p = 0.143
		Спринцовка и игла (0.590)	p = 0.272
	Лазер Er:YAG (0.041)	Иригация променливо отрицателно налягане (0.589)	p = 0.038
		Звукова иригация (0.125)	p = 0.047
		ПУИ (1.583)	p = 0.081
		Спринцовка и игла (0.590)	p = 0.003
	Звукова иригация (EndoActivator) (0.125)	Лазер (0.041)	p = 0.047
		Иригация променливо отрицателно налягане (0.589)	p = 0.226
		ПУИ (1.583)	p = 0.143
		Спринцовка и игла (0.590)	p = 0.007
	Иригация променливо отрицателно налягане (EndoVac) (0.589)	Лазер (0.041)	p = 0.038
		Звукова иригация (0.125)	p = 0.226
		ПУИ (1.583)	p = 0.277
		Спринцовка и игла (0.590)	p = 0.995

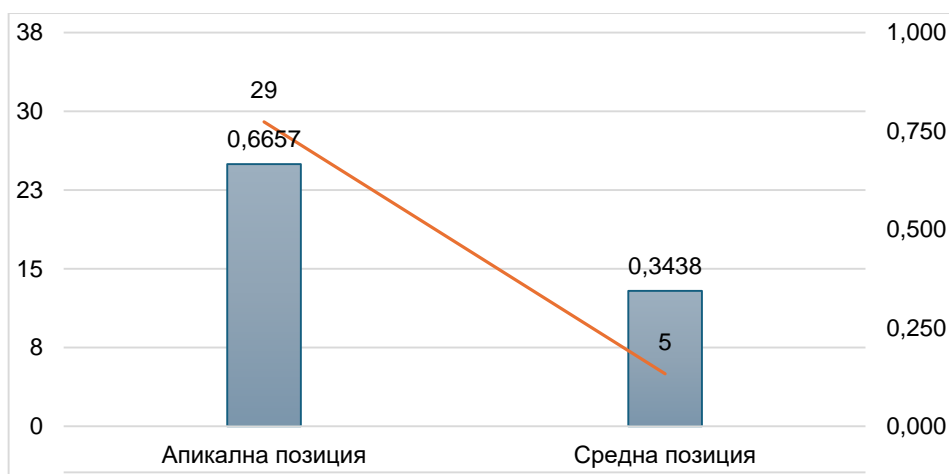
При запълване на кореновия канал с калциев хидроксид между лазерно асистирания иригация, иригацията с променливо отрицателно налягане и звуковата иригация не се открива статистически значима разлика, което означава, че трите вида обработки премахват интраканалните медикаменти по един и същи начин. Но противно на това твърдение има разлика между иригациите с лазер и с променливо отрицателно налягане. Равнището на значимост при нея възлиза на 5,2% и е много близо до процента на грешка от 5%, под който се приема, че има статистически значима разлика между обема остатъчен медикамент при двата вида обработка. Между ултразвуковата иригация и тази със

спринцовка и игла няма статистически значима разлика ($p = 63,7$), докато между иригацията със спринцовка и игла и лазер-асистираната иригация има статистически значима разлика в почистването ($p = 4,2$). Направените изводи относно обработките може да се твърдят с вероятност 95%.

При запълване на кореновите канали с калциев хидроксид с йодоформ се открива разлика между обработка с лазер и с иригация с променливо отрицателно налягане. Равнището на значимост на проверката възлиза на $p = 3,8$ и е по-голямо от приетия риск за грешка от 5%. При калциев хидроксид с йодоформ тази разлика, която беше гранична при калциев хидроксид, се е проявила и се доказва и статистически. Между лазер асистираната иригация и звуковата иригация също е открита значима разлика. Равнището на значимост на проверката възлиза на $p = 4,7$ и е по-голямо от приетия риск за грешка от 5%. Равнището на значимост между лазер и спринцовка и игла възлиза на 0,3% и тя също се оказва съществена. Единствено между иригацията с ултразвук разликата при лазера не се оказва статистически значима ($p = 8,1$). Разликата при тях в средните стойности е най-голяма, но и разсейването на остатъка от калциевия хидроксид с йодоформ при ултразвука е приблизително 100%. Ето защо е добре да се прилагат статистически методи, защото привидните разлики на пръв поглед не са достатъчни за правилното вземане на решение. Разлика не се открива между ултразвук и всички останали методи за отстраняване. А спринцовка и игла има разлика освен с лазер, така също и със звукова иригация ($p = 0,7$). Направените изводи между обработките може да се твърдят с вероятност 95%.

Остатъци от интраканалните медикаменти са открити по цялата дължина на кореновия канал (коронарна, средна и апикална част) (фиг. 61).

Със стълбовидната част от графиката е показан средният обем на канала (лява скала), а с линия – броят на откритите остатъци за дадения канал (дясна скала).



Фиг. 61. Връзка между местоположението на остатъчния медикамент по дължината на канала

Това, което статистическият метод ще провери, е дали има разлика в средните стойности на остатъчния медикамент за различните позиции на канала. Тук зъбите не са разделени по вид запълване $\text{Ca}(\text{OH})_2$ или $\text{Ca}(\text{OH})_2 + \text{I}$, а и не беше открита разлика между калциев хидроксид и калциев хидроксид с йодоформ в обема на остатъка от интраканален медикамент.

Средният обем на медикамента, когато той е открит при средната част на кореновия канал, възлиза на $0,344 \text{ mm}^3$, а когато е открит в апикалната част, е $0,666 \text{ mm}^3$, което е близо в 2 пъти повече. Също така в по-голямата си част (76%) остатъците са открити при апикална зона.

Равнището на значимост [$p = 35,5$] е по-голямо от приетия риск за грешка от 5%, следователно между различните позиции на остатъците от интраканалния медикамент в канала няма разлика в обема. Този извод може да се твърди с вероятност 95% (табл. 27).

Табл. 27. Резултати от проверката на връзка между местоположението на остатъчния медикамент по дължината на канала

Местоположение на остатъка	Средна стойност на медикамента в mm^3
Апикална трета на к.к.	0.666
Средна трета на к.к.	0.344
P-value	$p > 0,05$

Въпреки че разлика в позициите на остатъчния медикамент спрямо канала не беше открита, важно е да се провери каква обработка е била използвана за премахване на медикамента преди това (табл. 28).

Табл. 28. Връзка между вида на обработката и позицията на остатъчния медикамент

Вид обработка \ Позиция на остатъка	Апикална трета на к.к.	Средна трета на к.к.	p-value
Ултразвук	100.0%		p < 0,05
Спринцовка и игла	71.4%	28.8%	
Лазер	50.0%	50.0%	
Иригация променливо отрицателно налягане	100.0%		
Звукова иригация	100.0%		

Равнището на значимост [$p = 3,1$] е по-малко от приетия риск за грешка от 5%, следователно се приема, че между вида обработка и позициите на остатъците има връзка. Този извод може да се твърди с вероятност 95%.

В табл. 29 са представени видовете обработка за премахване на интраканалния медикамент и позицията му спрямо кореновия канал. При използване на лазер остатъци са открити равномерно при апикална (50%) и при средна трета (50%), а при спринцовка и игла 71,4% са открити при апикална трета, а 28,6% при средна трета. При останалите три вида обработка всички остатъци (100%) са открити в апикална трета. Това е закономерност, която Хи-квадрат тестът потвърждава. Допълнително, след като е открита връзката, може да се изчисли каква е нейната сила с помощта на коефициент на Крамер (Cramer's V coefficient).

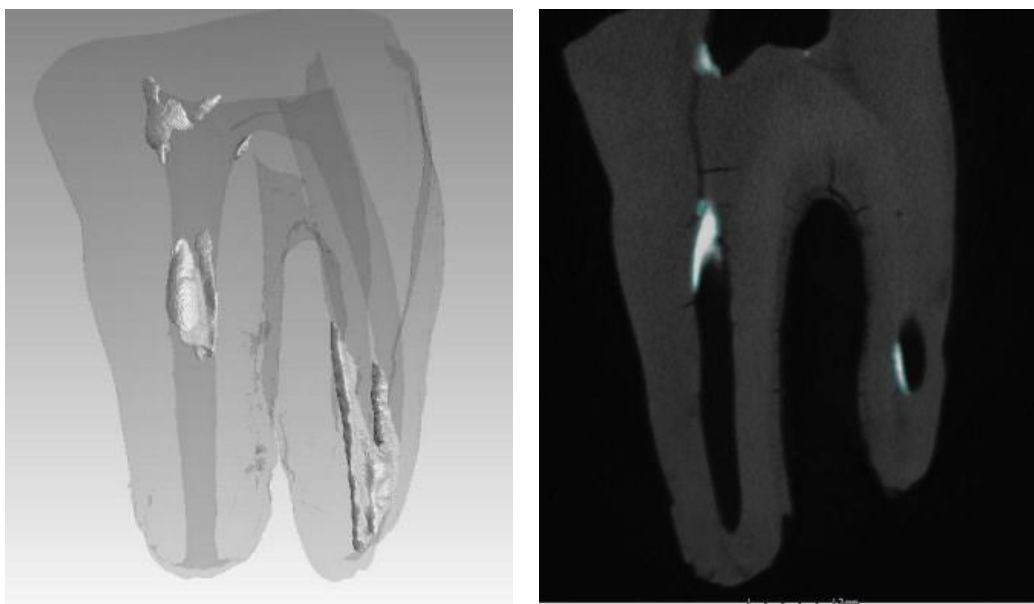
Стойността на коефициента попада в диапазона $0,5 < | \text{Cramer's V} | < 0,7$, което определя силата на връзката между позицията на остатъка и вида обработка като значителна (табл. 30). На следващите фигури са визуализирани образците на зъбите, изследвани чрез *micro-CT*, и наличието на остатъци от интраканалните медикаменти (фиг. 62-71).

Табл. 29. Процентно представяне на разпределението на позицията на остатъка от интраканалния медикамент и вида на използваната техника, използвана за неговото отстраняване

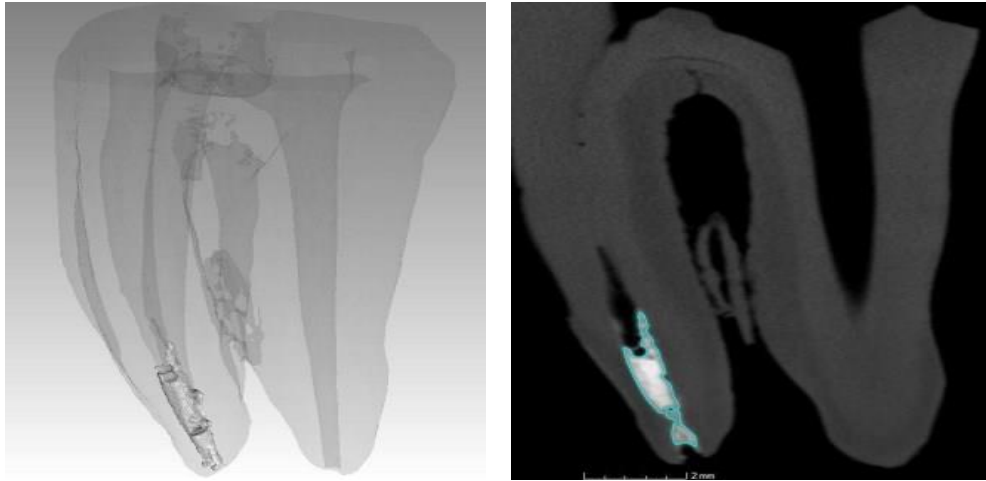
Вид обработка / Позиция на остатъка	Ултра-звук	Спринцовка и игла	Лазер	Иригация променливо отрицателно налягане	Звукова иригация
Апикална позиция	100.0% (8)	71.4% (5)	50.0% (3)	100.0% (7)	100.0% (6)
Средна позиция		28.6% (2)	50.0% (3)		
ОБЩО	100.0%	100.0%	100.0%	100.0%	100.0%

Табл. 30. Оценяване на силата на връзката между позицията на остатъка и обработката

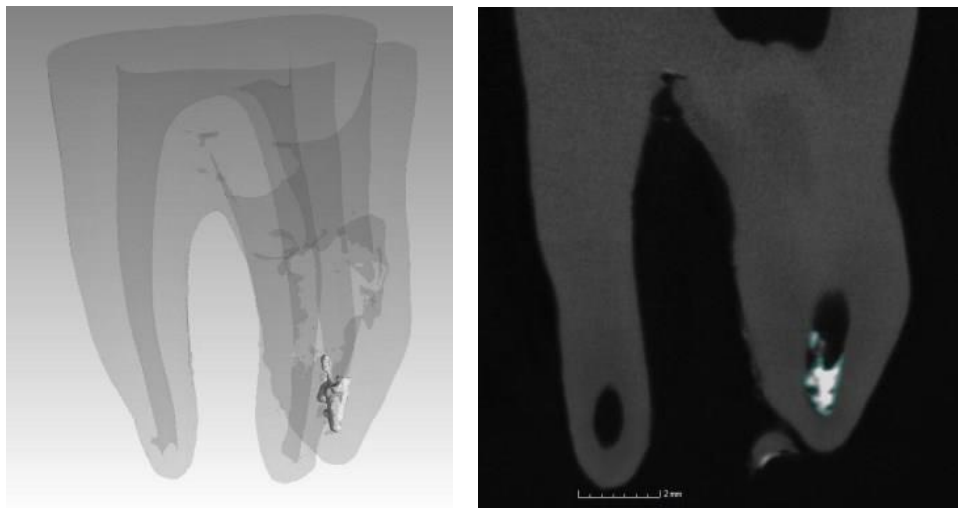
Сила на връзката чрез:	P-value
Коефициент на Крамер	p = 0, 637



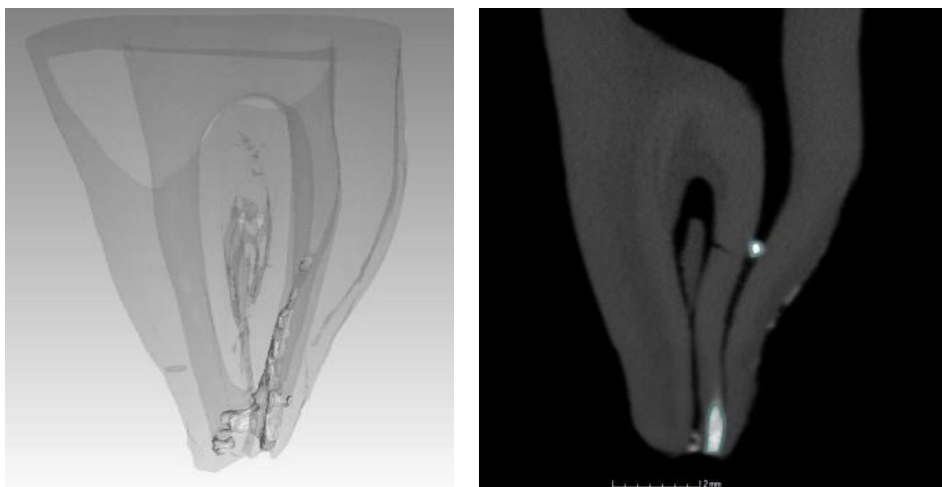
Фиг. 62. Образци, изследвани чрез *micro-CT* след отстраняване на $\text{Ca}(\text{OH})_2$ със спринцовка и игла



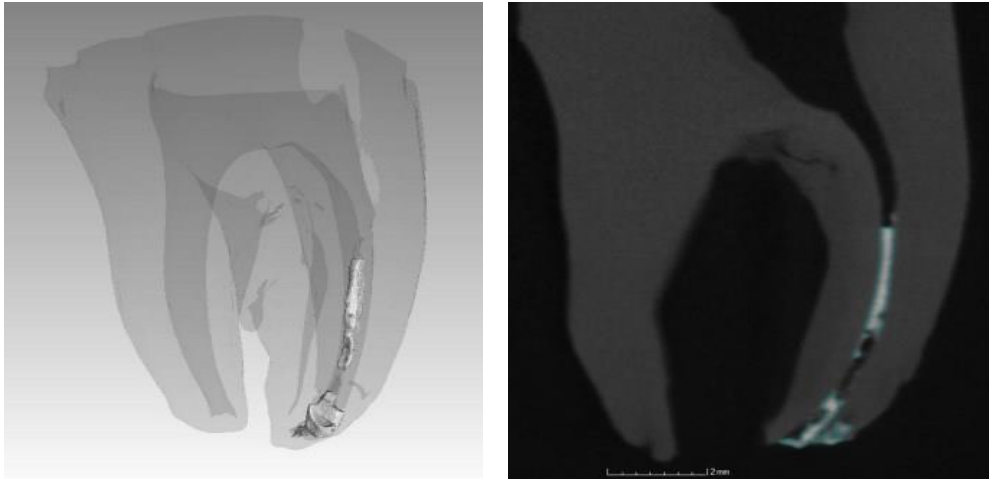
Фиг. 63. Образци, изследвани чрез *micro-CT* след отстраняване на $\text{Ca}(\text{OH})_2$ с ултразвук



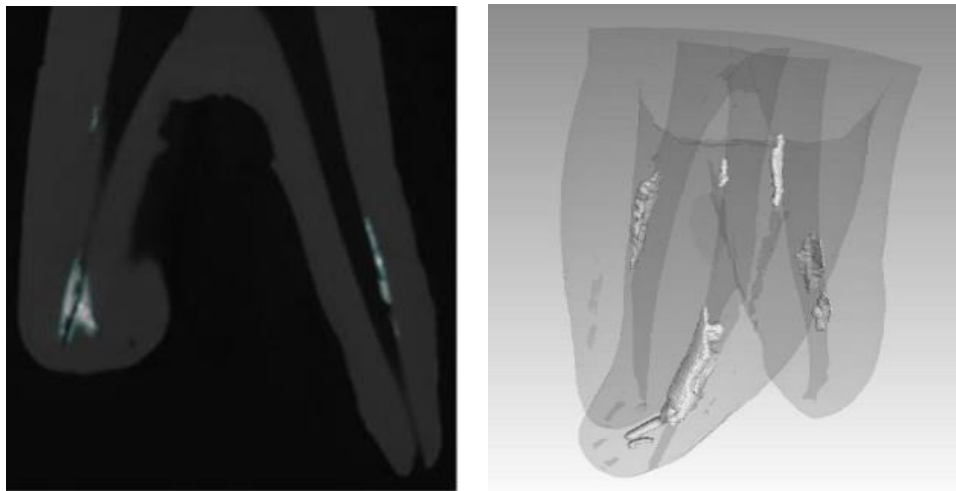
Фиг. 64. Образци, изследвани чрез *micro-CT* след отстраняване на $\text{Ca}(\text{OH})_2$ с лазер Er:YAG



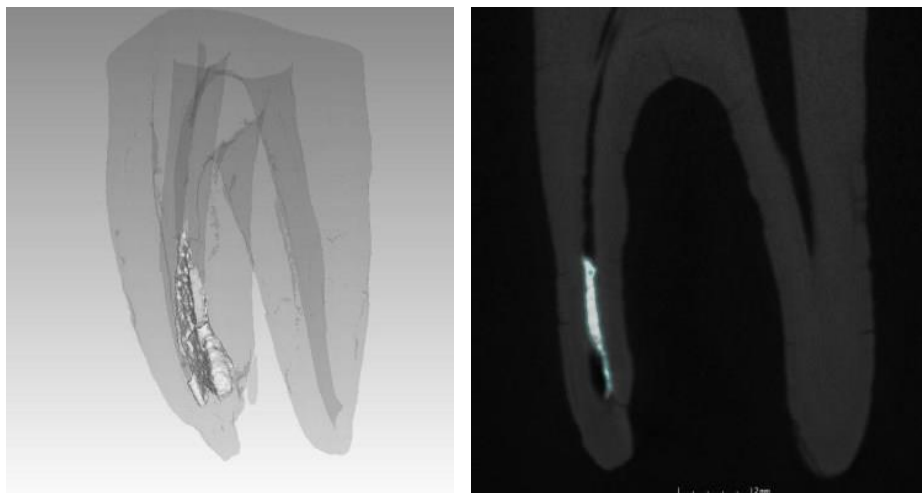
Фиг. 65. Образци, изследвани чрез *micro-CT* след отстраняване на $\text{Ca}(\text{OH})_2$ с EndoActivator



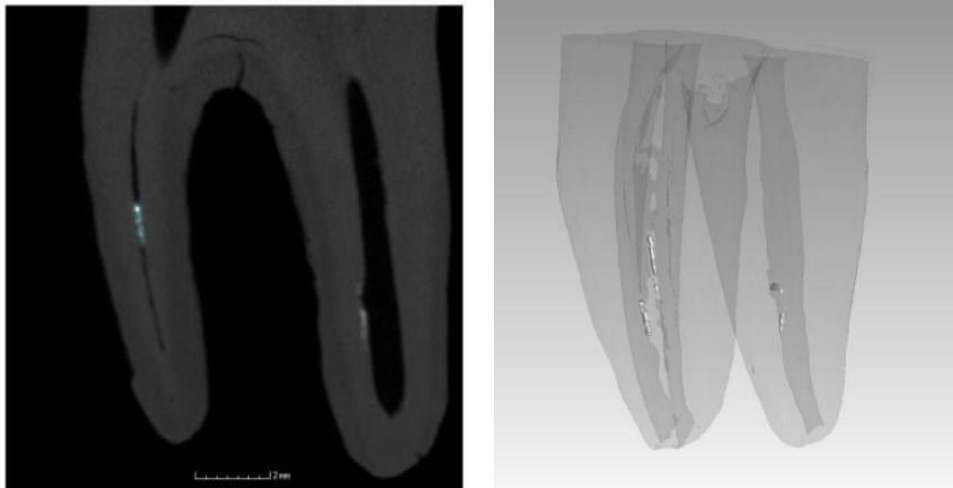
Фиг. 66. Образци, изследвани чрез *micro-CT* след отстраняване на $\text{Ca}(\text{OH})_2$ с **EndoVac**



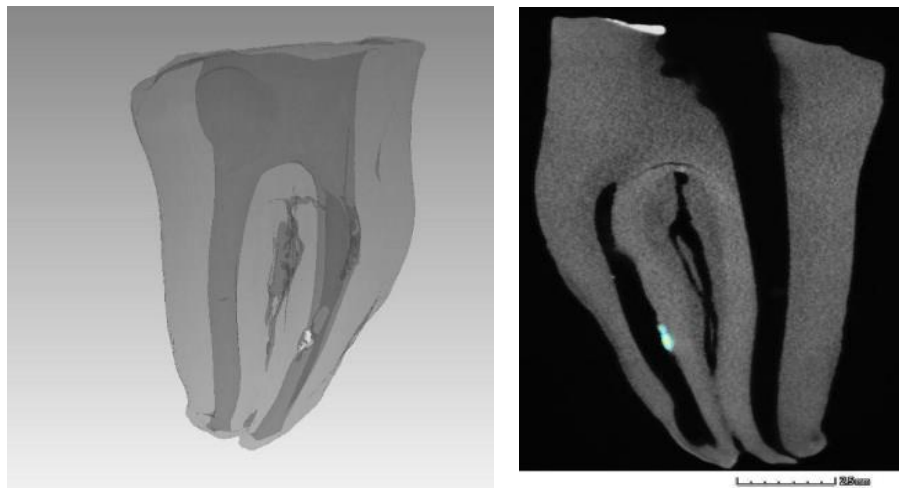
Фиг. 67. Образци, изследвани чрез *micro-CT* след отстраняване на $\text{Ca}(\text{OH})_2$ с йодоформ със **спринцовка и игла**



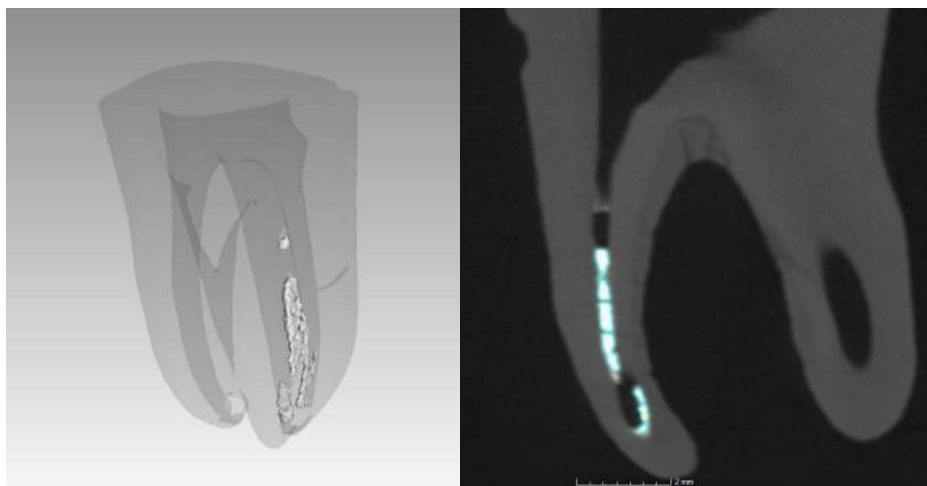
Фиг. 68. Образци, изследвани чрез *micro-CT* след отстраняване на $\text{Ca}(\text{OH})_2$ с йодоформ с **ултразвук**



Фиг. 69. Образци, изследвани чрез *micro-CT* след отстраняване на $\text{Ca}(\text{OH})_2$ с лазер



Фиг. 70. Образци, изследвани чрез *micro-CT* след отстраняване на $\text{Ca}(\text{OH})_2$ с йодоформ с **EndoActivator**



Фиг. 71. Образци, изследвани чрез *micro-CT* след отстраняване на $\text{Ca}(\text{OH})_2$ с йодоформ с **EndoVac**

Изследва се чрез СЕМ наличието на остатъчен медикамент след използване на различни техники за отстраняването му при криви коренови канали.

Сканиращата електронна микроскопия се извършва в Института по минералогия и кристалография, БАН. Използват се същата апаратура, методика и скала на отчитане, описани в задача 2. Резултатите се припокриват с тези, описани по-горе, изследвани чрез микротомографското изследване.

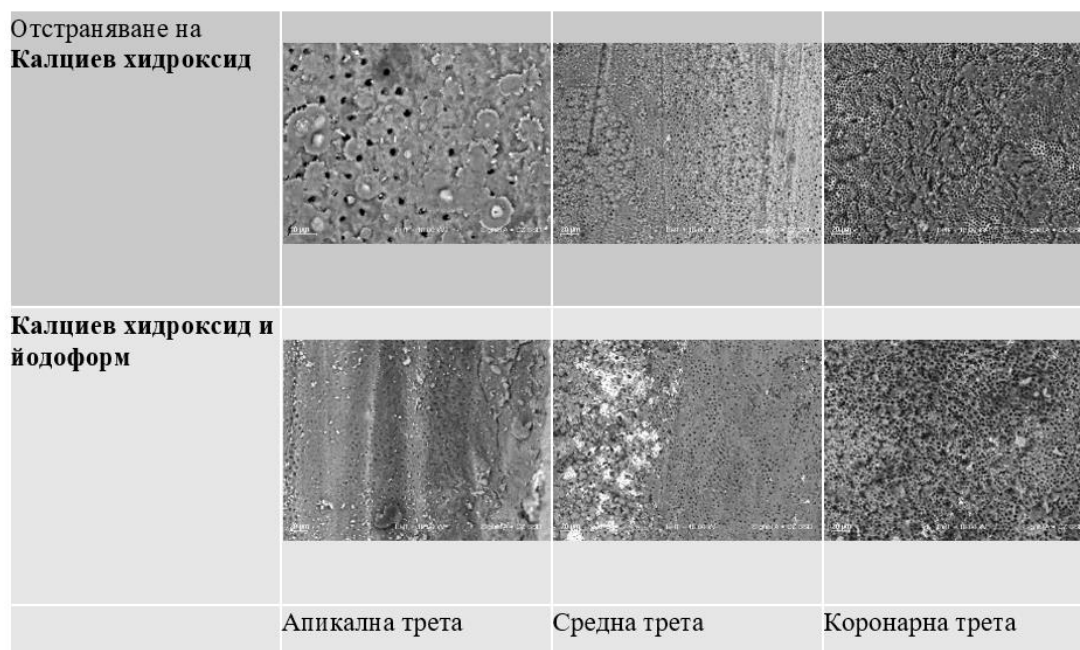
При използването на спринцовка и игла се установи, че най-голямо количество медикамент се открива в апикалната трета, между средната стойност на медикаментите Ca(OH)₂ и Ca(OH)₂ + I не се открива статистическа значима разлика. В областта на средната и коронарната трета, между Ca(OH)₂ и Ca(OH)₂ + I са налице по-малко остатъци (табл. 31, фиг. 72).

Резултатите при ултразвука се припокриват с тези при използване на промивка със спринцовка и игла (табл. 32, фиг. 73).

При отстраняване на интраканалните медикаменти с Er:YAG лазер се установи, че и при трите нива на локализация (апикална, средна и коронарна) най-голямо количество има Ca(OH)₂ + I, следван от Ca(OH)₂, като няма статистически значима разлика между тях (табл. 33, фиг. 74). Разлика между средната стойност на медикаментите Ca(OH)₂ и Ca(OH)₂ + I не се открива при средна и коронарна трета. Такава се открива само при апикална трета.

Табл. 31. Сравнителен анализ на остатъчния медикамент според локализацията при използване на спринцовка и игла


Локализация	n	Ca(OH) ₂	Ca(OH) ₂ + I	P-value
Апикална трета	n = 8	Mean = 2.10 SD = 0.45 Min = 1.25 Max = 2.60	Mean = 2.20 SD = 0.50 Min = 1.40 Max = 2.90	p = 0,350
Средна трета	n = 8	Mean = 0.50 SD = 0.25 Min = 0.15 Max = 0.80	Mean = 1.00 SD = 0.30 Min = 0.40 Max = 1.75	p = 0,002
Коронарна трета	n = 8	Mean = 0.40 SD = 0.20 Min = 0.20 Max = 0.75	Mean = 1.00 SD = 0.20 Min = 0.65 Max = 1.35	p < 0,001
P-value		p < 0.001	p < 0.001	



Фиг. 72. Сканираща електронна микроскопия на дентиновата стена на кореновия канал след отстраняване на интраканални медикаменти със спринцовка и игла (увеличение x 1000)

Табл. 32. Сравнителен анализ на остатъчния медикамент според локализацията при използване на ултразвук

Локализация	n	Ca(OH) ₂	Ca(OH) ₂ + I	P-value
Апикална трета	n = 8	Mean = 2.00 SD = 0.60 Min = 1.35 Max = 2.90	Mean = 2.20 SD = 0.45 Min = 1.50 Max = 3.25	p = 0,444
Средна трета	n = 8	Mean = 0.30 SD = 0.20 Min = 0.15 Max = 0.65	Mean = 0.80 SD = 0.20 Min = 0.40 Max = 1.25	p = 0,004
Коронарна трета	n = 8	Mean = 0.20 SD = 0.20 Min = 0.05 Max = 0.50	Mean = 0.40 SD = 0.30 Min = 0.10 Max = 1.05	p = 0,083
P-value		p < 0.001	p < 0.001	

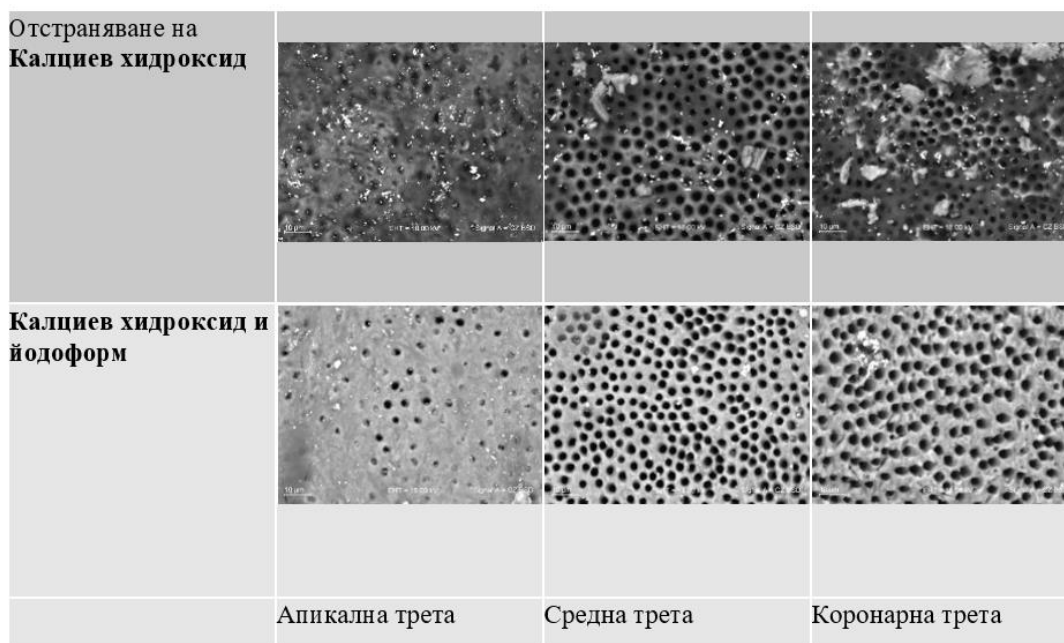


Фиг. 73. Сканираща електронна микроскопия на дентиновата стена на кореновия канал след отстраняване на интраканални медикаменти с ултразвук (увеличение x 1000)

Табл. 33. Сравнителен анализ на остатъчния медикамент според локализацията при използване на Er:YAG лазер 2940 nm

Локализация	n	Ca(OH) ₂	Ca(OH) ₂ + I	P-value
Апикална трета	n = 8	Mean = 0.60 SD = 0.40 Min = 0.15 Max = 1.50	Mean = 1.40 SD = 0.50 Min = 0.50 Max = 2.30	p = 0,004
Средна трета	n = 8	Mean = 0.30 SD = 0.25 Min = 0.05 Max = 0.65	Mean = 0.60 SD = 0.25 Min = 0.30 Max = 1.10	p = 0,062
Коронарна трета	n = 8	Mean = 0.20 SD = 0.20 Min = 0.05 Max = 0.60	Mean = 0.40 SD = 0.25 Min = 0.10 Max = 0.85	p = 0,083
P-value		p = 0.042	p < 0.001	

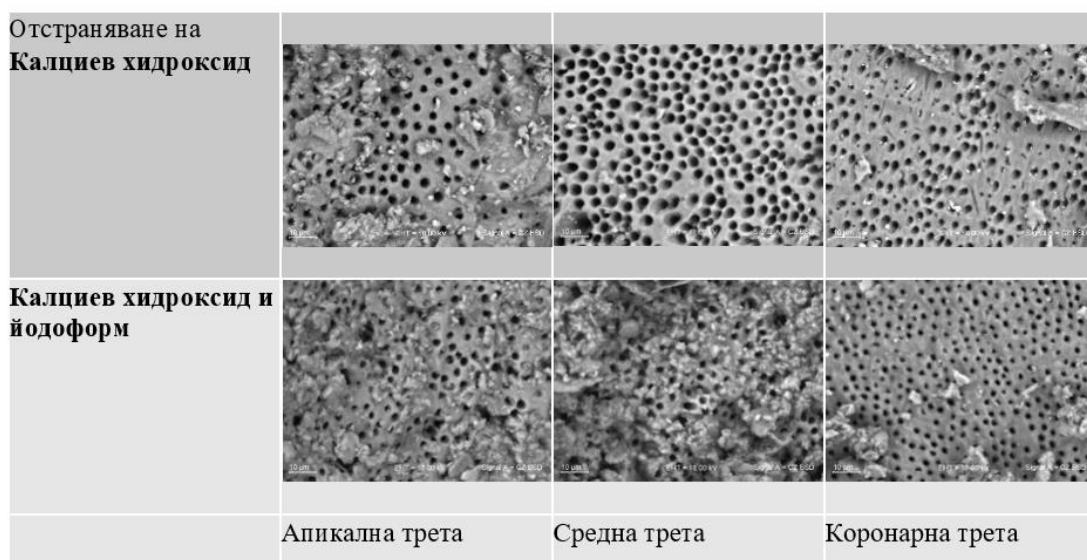
Резултатите от табл. 34 и фиг. 75 показват, че при метода с EndoActivator и при трите локализации най-голяма е стойността на медикамента Ca(OH)₂ + I, а по-малка – на Ca(OH)₂.



Фиг. 74. Сканираща електронна микроскопия на дентиновата стена на кореновия канал след отстраняване на интраканални медикаменти с Er:YAG лазер 2940 nm (увеличение x 1000)

Табл. 34. Анализ на въздействието на остатъците от изследваните медикаменти според локализацията при използване на EndoActivator

Локализация	n	Ca(OH) ₂	Ca(OH) ₂ + I	P-value
Апикална трета	n = 8	Mean = 1.60 SD = 0.35 Min = 0.85 Max = 2.20	Mean = 2.00 SD = 0.70 Min = 1.10 Max = 3.30	p = 0,138
Средна трета	n = 8	Mean = 0.60 SD = 0.25 Min = 0.35 Max = 0.80	Mean = 0.80 SD = 0.45 Min = 0.30 Max = 1.50	p = 0,196
Коронарна трета	n = 8	Mean = 0.30 SD = 0.20 Min = 0.15 Max = 0.80	Mean = 0.50 SD = 0.20 Min = 0.10 Max = 0.95	p = 0,086
P-value		p < 0.001	p < 0.001	

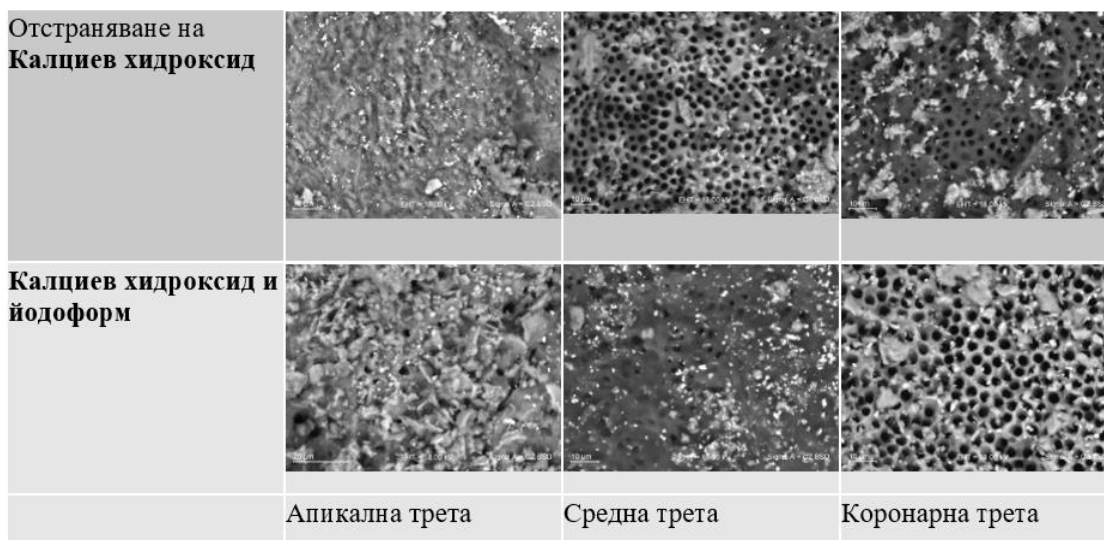


Фиг. 75. Сканираща електронна микроскопия на дентиновата стена на кореновия канал след отстраняване на интраканални медикаменти с **EndoActivator** (увеличение x 1000)

При метода за отстраняване на интраканалните медикаменти с **EndoVac** резултатите показват, че в областта на апекса със значимо най-голяма средна стойност е медикаментът $\text{Ca}(\text{OH})_2$, следван от $\text{Ca}(\text{OH})_2 + \text{I}$. В областта на коронарната част не се установява статистически значима разлика. Наблюдават се остатъци от медикаментите по дентиновата стена и при двете групи (табл. 35 и фиг. 76).

Табл. 35. Сравнителен анализ на остатъчния медикамент според локализацията при използване на EndoVac

Локализация	n	$\text{Ca}(\text{OH})_2$	$\text{Ca}(\text{OH})_2 + \text{I}$	P-value
Апикална трета	n = 8	Mean = 1.80 SD = 0.40 Min = 1.25 Max = 2.50	Mean = 2.20 SD = 0.50 Min = 1.40 Max = 2.90	p = 0,138
Средна трета	n = 8	Mean = 0.80 SD = 0.25 Min = 0.50 Max = 1.10	Mean = 1.60 SD = 0.35 Min = 0.95 Max = 2.00	p<0,001
Коронарна трета	n = 8	Mean = 0.40 SD = 0.25 Min = 0.15 Max = 0.85	Mean = 0.60 SD = 0.20 Min = 0.20 Max = 0.90	p = 0,082
P-value		p<0.001	p<0.001	

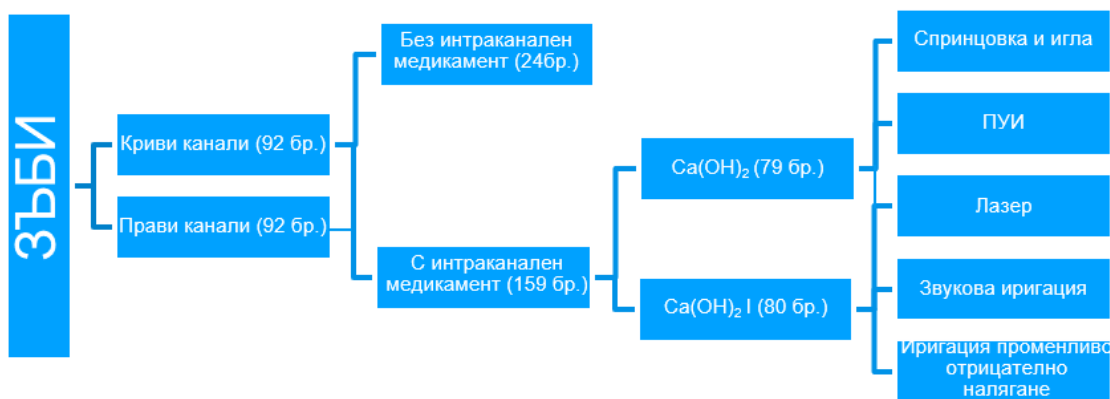


Фиг. 76. Сканираща електронна микроскопия на дентиновата стена на кореновия канал след отстраняване на интраканални медикаменти с **EndoVac** (увеличение x 1000)

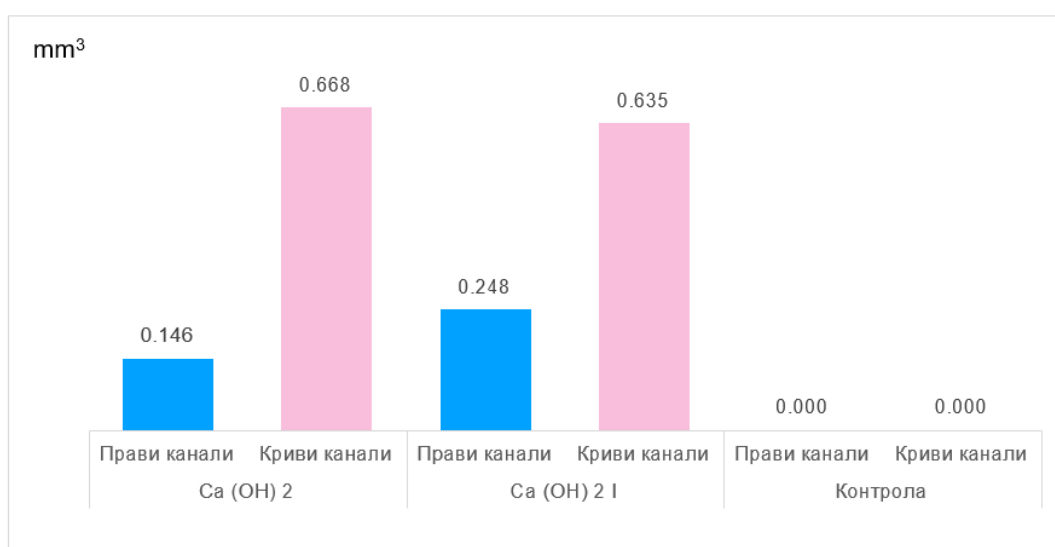
Сравнително изследване на ефективността на различни техники за отстраняване на интраканалните медикаменти между прави и криви коренови канали

Проучването обхваща 184 зъба, от които 92 с криви канали и 92 с прави, запълнени с калциев хидроксид и калциев хидроксид с йодоформ. Тук не се включва групата със запълнени с Индекстол прави коренови канали. Без интраканален медикамент са оставени 24 зъба – по 6 от всеки вид канал. Двете групи с интраканален медикамент са разделени в 5 подгрупи от по 8 зъба. Първата подгрупа се третира със спринцовка и игла, последвана от пасивна ултразвукова иригация, иригация с лазер, звукова иригация и иригация с променливо отрицателно налягане. За по-добра визуализация описанието е представено на фиг. 77.

Показателят, по който са сравнени, е дали при единия, или другия вид коренови канали има разлика в наличието на двата вида използвани интраканални медикаменти. Наличието на остатъци от тях е представено като обем в кубични милиметри (mm^3), който е изчислен на база зъбите, при които е открит остатък. Графично това е представено на фиг. 78 чрез средна стойност.



Фиг. 77. Визуално представяне на извадката



Фиг. 78. Разлика между наличието на остатък от интраканалните медикаменти при двата вида коренови канали (в mm³)

Намереният остатък от калциев хидроксид при зъбите с прави коренови канали е по-малко, отколкото при зъбите с криви коренови канали. При зъбите, запълнени с калциев хидроксид, средният обем на остатъка при прави канали е 0,146 mm³ (с разсейване от 0,175 mm³), докато при криви канали той е 0,668 mm³ (с разсейване от 0,550 mm³). При зъбите, запълнени с калциев хидроксид с йодоформ, средният обем на остатъка при прави канали е 0,248 mm³ (с разсейване от 0,277 mm³), докато при криви канали той е 0,635 mm³ (с разсейване от 0,863 mm³). Средното количество остатък при кривите коренови канали е 3-4 пъти по-голямо от това при зъбите с прави канали. Съществува

голямо разсейване на зъбите по обем на остатъците от медикамента в размер почти $\pm 100\%$ от средния обем остатък. Това означава, че при някои от тях откритият остатък е с много малък обем, при други обемът е почти два пъти над средния. Това се дължи на различните методи на отстраняване на интраканалните медикаменти.

При контролната група, поради липса на интраканален медикамент, стойността е равна на нула и не се включва в проверката на хипотези.

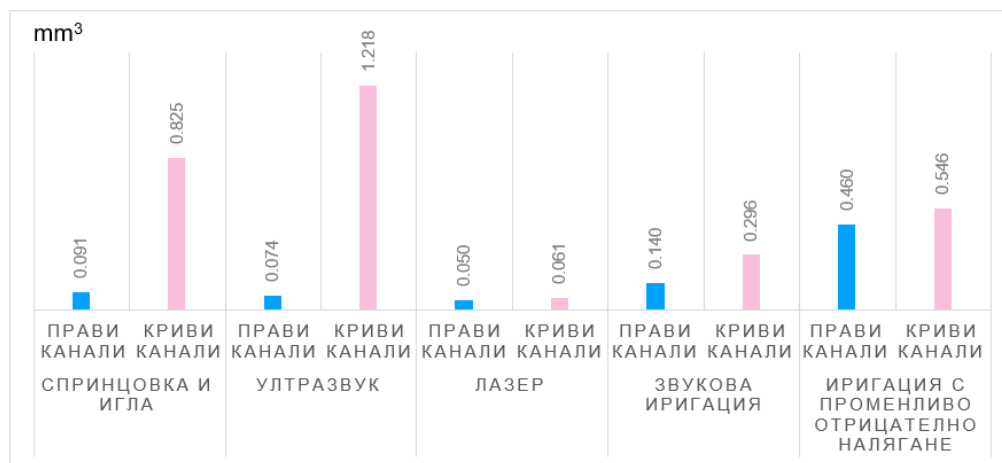
Табл. 36. Резултати от проверката на разликата между двата вида медикамента

Разлика между: Остатъка от калций в прави и криви канали	P-value	
	При запълване с Ca (OH) ₂	При запълване с Ca (OH) ₂ I
	p < 0,001	p = 0,16

Равнището на значимост при запълване с калциев хидрооксид [$p = 0,001$] е по-малко от приетия риск за грешка от 5%, следователно между остатъка от калциевия хидрооксид при правите и кривите канали има статистически значима разлика и тя е в полза на правите канали. Там се открива статистически значимо по-малко медикамент, отколкото в кривите канали. Равнището на значимост при запълване с калциев хидрооксид с йодоформ [$p = 16,0$] е по-голямо от приетия риск за грешка от 5%, следователно между остатъка при правите и кривите канали няма статистически значима разлика. Тези изводи може да се твърдят с вероятност от 95% (табл. 36).

Следващият показател, по който се сравняват е наличието на интраканален медикамент след използване на различните начини на отстраняването им. Графично това е представено на фиг. 79.

Най-голяма разлика в обема непремахнат интраканален медикамент между прави и криви коренови канали има при остраняването със спринцовка и игла и ултразвуковата иригация. Тя варира в порядъка 9-12 пъти в полза на правите канали (там се открива по-малко количество медикамент). При звуковата иригация също се наблюдава разлика от порядъка на два пъти в полза на правите канали. При останалите методи на отстраняване разликите не са отчетливи.



Фиг. 79. Наличие на остатък от интраканален медикамент при двата вида канали за всеки метод на отстраняването им и при контролната група (в mm³)

Табл. 37. Резултати от проверката на разликата между използваните медикаменти и техниките за отстраняване при различни канали

Начин на запълване:	Разлика между видовете обработка:	P-value
Остатъка от калций в прави и криви канали	Спринцовка и игла	P < 0,001
	Ултразвук	P = 0,001
	Лазер	P = 0,808
	Звукова иригация	P = 0,155
	Иригация променливо отрицателно налягане	P = 0,505

Равнището на значимост при използването на спринцовка и игла [$p = 0,001$] и при ултразвук [$p = 0,1$] е по-малко от приетия риск за грешка от 5%, следователно се приема, че между методите на обработка при прави и криви коренови канали има съществена разлика и тя е в полза на правите канали. Там остатъкът от интраканален медикамент е статистически значимо по-малко. Тези обработки се представят по-добре при прави коренови канали спрямо зъби с криви канали. Равнището на значимост при лазерната иригация [$p = 80,8$], звуковата иригация [$p = 15,5$] и иригацията с променливо отрицателно налягане [$p = 50,5$] е по-голямо от приетия риск за грешка от 5%, следователно между методите на обработка при двата вида коренови канали няма статистически значима разлика. Посочените изводи могат да се твърдят с вероятност от 95% (табл. 37).

По отношение на процентното разпределение на остатъчния медикамент по позицията му в кореновия канал при зъбите с прави и криви канали, разпределението му при правите коренови канали е по-равномерно, докато при кривите коренови канали е предимно в апикалната трета (76,3%) (табл. 38).

Табл. 38. Процентно разпределение на остатъчния медикамент по позицията му в кореновия канал

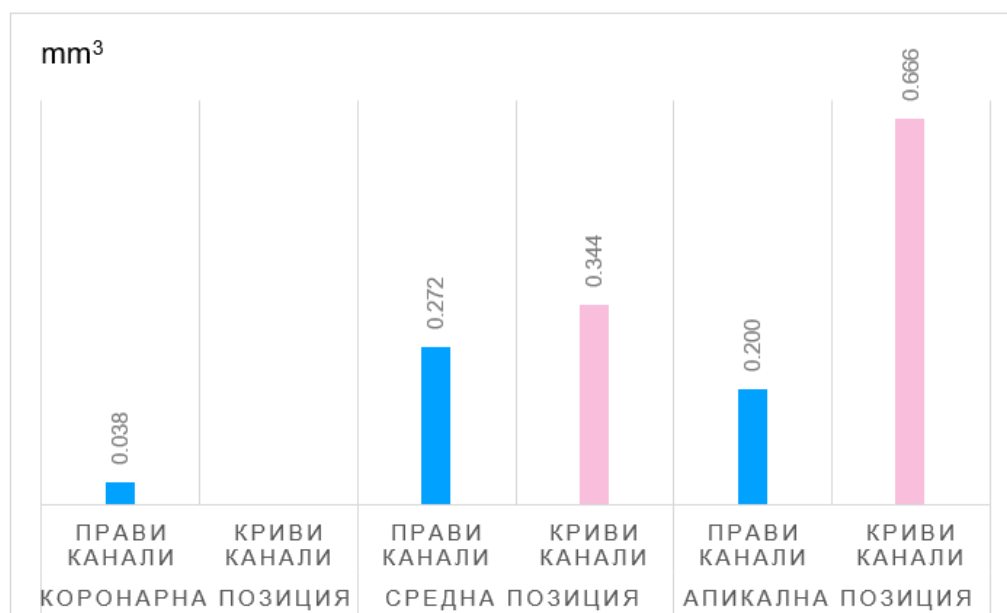
Позиция на остатъка	Процент	
	Прави канали	Криви канали
Коронарна трета	23.4	
Средна трета	21.3	13.2
Апикална трета	19.1	76.3
Апикална и коронарна трета	10.6	7.9
Коронарна и средна трета	2.1	2.6
Апикална и средна трета	21.3	
Всички позиции	2.1	
ОБЩО	100	100

От табл. 39 се вижда, че при правите коренови канали интраканалният медикамент се намира по цялата дължина на канала (почти равномерно), докато при кривите канали той е предимно в апикалната трета, много рядко в средната трета и най-рядко в коронарната трета.

Табл. 39. Процентно разпределение на остатъчния медикамент при двата вида коренови канали

Позиция на остатъка	Процент	
	Прави канали	Криви канали
Коронарна трета	36.7	
Средна трета	33.3	14.7
Апикална трета	30.0	85.3
ОБЩО	100	100

При зъбите с прави коренови канали остатъкът от интраканалния медикамент е средно по-малко от този при криви. Изключение прави коронарната позиция, където остатъци от медикаментите при кривите канали не са открити. Най-голяма е разликата между обема на остатъка от медикамента при апикалната трета. Обемът на остатъка при правите канали там е $0,200 \text{ mm}^3$ (с разсейване от $0,169 \text{ mm}^3$), а при кривите е близо три пъти повече с $0,666 \text{ mm}^3$ (с разсейване от $0,742 \text{ mm}^3$). При средна позиция резултатите са: при правите канали остатък от интраканален медикамент е $0,272 \text{ mm}^3$ (с разсейване от $0,259 \text{ mm}^3$), а при кривите е канали той е $0,344 \text{ mm}^3$ (с разсейване от $0,393 \text{ mm}^3$) (фиг. 80).



Фиг. 80. Среден обем на остатъчния медикамент по вида на канала (в mm^3)

Равнището на значимост при средната позиция [$p = 62,4$] е по-голямо от приетия риск за грешка от 5%, следователно се приема, че при тази позиция няма съществена разлика между остатъка от интраканалния медикамент, открит в правите и кривите канали. Равнището на значимост при апикалната позиция [$p = 2,9$] е по-малко от приетия риск за грешка от 5%, следователно се приема, че при тази позиция има съществена разлика между остатъка от медикамента, открит в правите и кривите канали, в полза на правите канали. Там

остатъкът е статистически значимо по-малко. Посочените изводи могат да се твърдят с вероятност от 95% (табл. 40).

Табл. 40. Резултати от проверката на разликата между двата вида канали при различни позиции

Разлика между:	P-value	
	При средна позиция	При апикална позиция
Остатъка от калций в прави и криви канали	p = 0,624	p = 0,029

Основни изводи от задача 3:

1. Калциев хидроксид се открива при повечето третирани зъби, а при тези с калциев хидроксид с йодоформ е в по-малко количество.

2. Най-голям обем непремахнат медикамент при калциевия хидроксид има при използването на спринцовка и игла, последвана от ултразвуковата иригация. Най-много премахнат интраканален медикамент има при обработката с лазер-асистирана иригация.

3. При калциевия хидроксид с йодоформ най-голям обем остатъчен медикамент има при ултразвуковата иригация. Следва приблизително еднакъв резултат между техниките за иригация с променливо отрицателно налягане и спринцовка и игла. Най-много интраканален медикамент е премахнат с лазер-асистираната иригация.

4. Калциев хидроксид се открива при повечето третирани зъби, а при тези с калциев хидроксид с йодоформ е в по-малко количество.

5. Остатъци от интраканалните медикаменти са открити по цялата дължина на кореновия канал (коронарна, средна и апикална част).

6. Средното количество остатък при кривите коренови канали е 3-4 пъти по-голямо от това при зъбите с прави канали.

7. Разпределението на остатъчния медикамент при правите коренови канали е по-равномерно, докато при кривите коренови канали е предимно в апикалната трета.

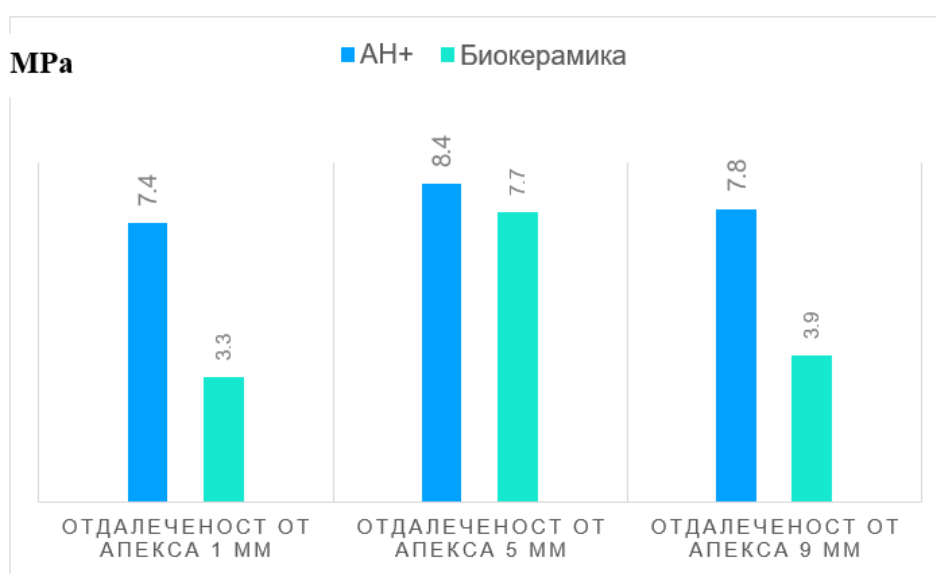
По задача 4.

Да се изследва влиянието на остатъчния интраканален медикамент върху адхезията на каналопълнежното средство към дентина на корено-каналната стена.

Настоящото проучване обхваща 60 зъба, от които 40 (67%) са запълнени с интраканален медикамент калциев хидроксид, а останалите 20 (33%) са без интраканален медикамент и са контрола. Запълнените с калциев хидроксид зъби са разделени в две групи. Едната група се obtурира със сийлър на основата на епоксидна смола (АН Plus) – 50%, а другата с биокерамичен сийлър (АН Plus Bioceramic Sealer) – 50%. И двете групи са разделени на две по начина на отстраняване на интраканалния медикамент – спринцовка и игла (50%) и ултразвук (50%).

На зъбите са направени три среза с различна отдалеченост (в mm) от апекса: 1 mm, 5 mm и 9 mm. Това означава, че за всяка група зъби имаме по три измервания.

Проверява се дали при използването на единия или другия сийлър има разлика в силата, необходима за разхерметизиране на връзката между дентина и използвания сийлър, измерена в мегапаскали (MPa). Контролната група тук е изключена от анализа. Графично това е представено на фиг. 81.



Фиг. 81. Разлика между силата на срязване при двата медикамента (в MPa) в зависимост от отдалечеността

Най-голяма е силата, необходима (8,4 МРа ± 4,6) при АН Plus при отдалеченост от апекса 5 mm, а най-малка е силата при биокерамичния сийлър (3,3 МРа ± 3,7) с отдалеченост от апекса 1 mm. И при трите вида местоположение спрямо апекса силата, необходима за срязване, е по-ниска при биокерамичния сийлър. Най-голяма е разликата между АН Plus и биокерамичния сийлър за разстояние 1 mm от апекса, а най-малка тя е при 5 mm.

Табл. 41. Резултати от проверката на разликата между силата на срязване

Разлика между: АН+ и Биокерамика	Равнище на значимост p-value	Тест на проверка
Отдалеченост от апекса 1mm	0.000	Mann-Whitne
Отдалеченост от апекса 5mm	0.594	T-Test
Отдалеченост от апекса 9mm	0.002	T-Test

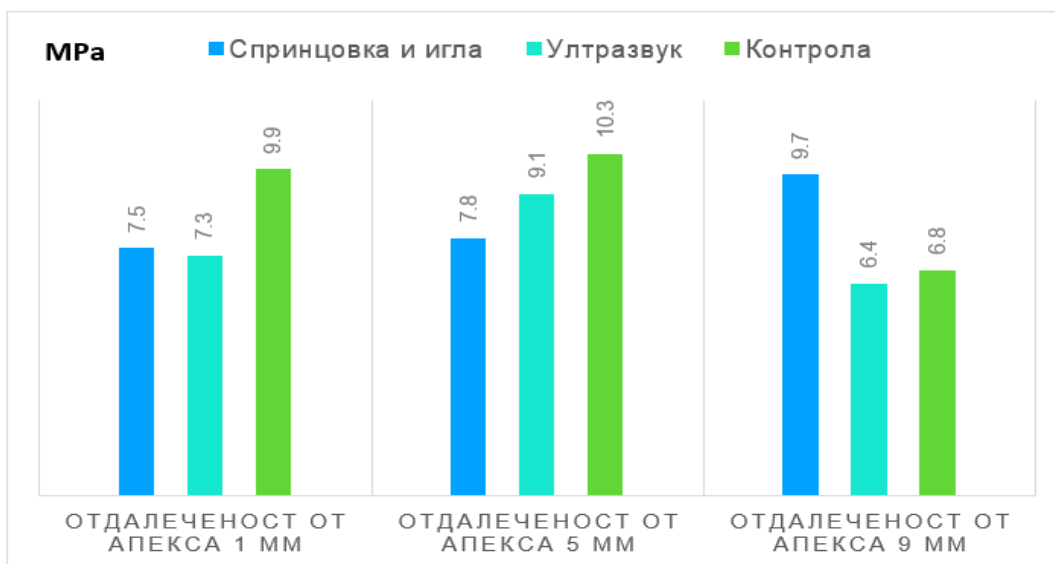
При отдалеченост от апекса 1 mm и 9 mm равнищата на значимост [$p = 0,001$ и $p = 0,2$] са по-малки от приетия риск за грешка от 5%, следователно се приема, че има статистически значима разлика в силата на срязване между двата използвани сийлъра и тя е по-висока при АН Plus.

При отдалеченост от апекса 5 mm равнището на значимост [$p = 59,4$] е по-високо от приетия риск за грешка от 5%, следователно се приема, че няма статистически значима разлика в силата на срязване между двата сийлъра. Тези изводи могат да се твърдят с вероятност от 95% (табл. 41).

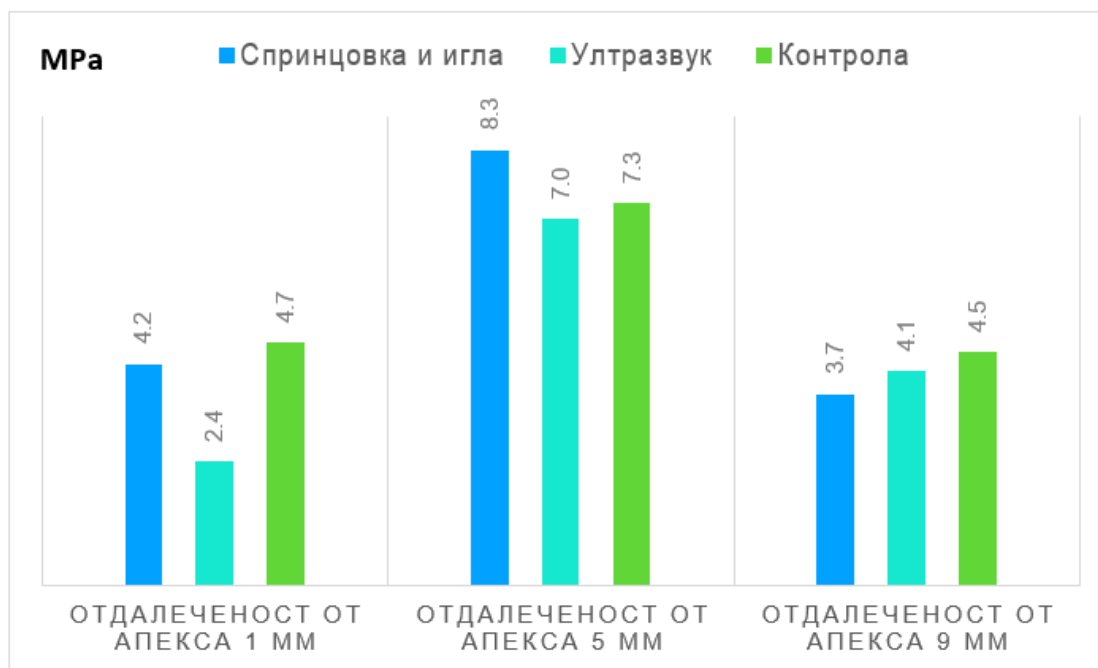
Начините на отстраняване на интраканалните медикаменти се сравняват по силата, необходима за разхерметизиране на връзката между дентина и сийлъра, измерена в мегапаскали (МРа). Контролната група тук е включена в анализа. Графично разликата между двете техники за отстраняване е представена на фиг. 82 и фиг. 83.

Наблюдава се, че в два от трите вида разстояние от апекса най-голяма сила, необходима за разхерметизиране, има при контролната група. Тази тенденция се открива както при АН Plus сийлъра, така и при биокерамичния сийлър. След контролната група най-висока сила на срязване е при иригацията

със спринцовка и игла (и в двата случая). При AN Plus нивата на силата на срязване са по-високи спрямо тези на биокерамичния сийлър (с изключение на 5 mm от апекса).



Фиг. 82. Разлика при AN Plus сийлър между силата на срязване при двата вида обработка и при контролната група (в MPa) в зависимост от отдалечеността от апекса



Фиг. 83. Разлика при биокерамичния сийлър между силата на срязване при двата вида обработка и при контролната група (в MPa) в зависимост от отдалечеността от апекса

Табл. 42. Резултати при AN Plus от проверката на разлика между използваните сийлъри и техниките за отстраняване

Начин на запълване:	Отдалеченост от апекса	Разлика между видовете обработка:	Равнище на значимост p-value	Метод на проверка
AN Plus	1 mm	Спринцовка и игла	0.796	Kruskal-Wallis
		Ултразвук		
		Контрола		
	5 mm	Спринцовка и игла	0.450	ANOVA
		Ултразвук		
		Контрола		
	9 mm	Спринцовка и игла	0.146	ANOVA
		Ултразвук		
		Контрола		

Табл. 43. Резултати при биокерамичния сийлър от проверката на разлика между използваните сийлъри и техниките за отстраняване

Начин на запълване:	Отдалеченост от апекса	Разлика между видовете обработка:	P-value	Метод на проверка
Биокерамичен сийлър (AN Bioceramic sealer)	1 mm	Спринцовка и игла	p = 0.357	ANOVA
		Ултразвук		
		Контрола		
	5 mm	Спринцовка и игла	p = 0.734	ANOVA
		Ултразвук		
		Контрола		
	9 mm	Спринцовка и игла	p = 0.805	Kruskal-Wallis
		Ултразвук		
		Контрола		

Равнището на значимост при всички проверки е по-голямо от приетия риск за грешка от 5%, следователно се приема, че никъде не се открива разлика между силата на срязване на контролната с останалите две обработки. Доколкото такава се наблюдава, тя има незакономерен характер. Посоченият извод може да се твърди с вероятност от 95% (табл. 42 и табл. 43).

Основни изводи по задача 4

1. И при трите вида местоположение спрямо апекса силата, необходима за срязване, е по-ниска при биокерамичния сийлър.
2. В два от трите вида разстояние от апекса най-голяма сила, необходима за разхерметизиране, има при контролната група.
3. Не се открива разлика между силата на срязване на контролната с останалите две обработки (спринцовка и игла и ултразвукова иригация).

По задача 5.

Изработване и клинично апробиране на ефективен протокол за отстраняване на интраканални медикаменти.

Въз основа на резултатите от проведените лабораторни изследвания беше изработен следният клиничен протокол:

КЛИНИЧЕН ПРОТОКОЛ ЗА ОТСТРАНЯВАНЕ НА ИНТРАКАНАЛНИ МЕДИКАМЕНТИ ПРИ ЛЕЧЕНИЕ НА ИНФЕКТИРАНИ КОРЕНОВИ КАНАЛИ

1. Определяне на работната дължина. Разширяване на кореновите канали с ръчни стоманени инструменти с размери ISO 10 и 15. Промиване с 2% NaOCl.
2. Обработка на кореновите канали с машинни Ni-Ti пили (Pro Taper Next, Dentsply Sirona Endodontics, Ballaigues, Switzerland при скорост 300 rpm и торг – 2 Ncm за всички пили). С първата пила ХА (0.19/.04) се обработва коронарната част на кореновия канал, с останалите пили Х1 (0.17/.04), Х2 (0.25/.06) и Х3 (0.30/.07) кореновият канал се разширява на пълна работна дължина. По време на обработката след всеки инструмент всички коренови канали се промиват с 2 ml 2% NaOCl със спринцовка и игла 27G, поставена на 1-2 mm по-късо от работната дължина. Окончателно промиване се извършва с 5 ml 17% EDTA за 1 min, последвана от 5 ml дестилирана вода.
3. Поставяне на интраканалния медикамент (Ca(OH)₂-Calcipast) чрез лентуло, на 1 mm по-късо от работната дължина, на ниски обороти, поставя се сух тупфер и временна obturation за период от 7 до 14 дни.

4. Правят се контролни рентгенографии за нивото на медикамента.

5. Отстраняване на интраканалния медикамент (с техниките, чрез които са постигнати най-добри резултати в лабораторните изследвания) чрез лазерна или ултразвукова иригация. Лазерната иригация е с Er:YAG 2940 nm (Light Walker, Fotona Ljubljana Slovenia) с параметри 0,15 W 15 Hz 10 mJ и 50 μ s дължина на импулса, размерът на връхчето е 300 μ m. Работи се без вода и въздух, използва се 2% NaOCl 5 ml и се активира с лазер с дължина на вълната 2940 nm за 30 s. Промивка с дестилирана вода 3 ml. След това с 3 ml 17% EDTA се иригира за 30 s. Върхът на оптичното влакно се поставя на 3 mm от края на работната дължина и с леки движения се изтегля от апикално към коронарно. При ултразвуковата иригация накрайникът (U-file № 25) се въвежда на 2 mm по-късо от работната дължина, иригира се с 5 ml 2% NaOCl и се активира за 30 s. След което се промива с 3 ml дестилирана вода, след това с 3 ml 17% EDTA за 1 min, крайна промивка с 10 ml дестилирана вода. Смята се, че медикаментът е отстранен, когато от канала изтича бистра течност.

6. При липса на ексудация и медикамент в канала, той се obtурира с калибрирани гутаперкови щифтове и сийлър AN Plus (Dentsply Sirona Endodontics, Ballaigues, Switzerland) или биокерамичен (AN Plus Bioceramic Sealer Dentsply Sirona), според показанията.

Клиничният протокол беше приложен върху 30 инфектирани коренови канала, които се нуждаят от ендодонтско лечение с повече от едно посещение. Наблюдавани са рентгенографии преди и след поставянето на интраканалните медикаменти по аналогия на предходните лабораторни методи. На всеки лекуван зъб са назначени по 4 рентгенографии за оценка на ефикасността от най-често използваните техники и най-ефективната техника според лабораторните изследвания в клинични условия.

На следващите фигури (фиг. 84-87) се вижда предоперативната клинична ситуация на включените в изследването пациенти. Наблюдават се различни по големина и тежест периапикални изменения, които изискват продължителна интраканална иригация и поставяне на интраканален медикамент.

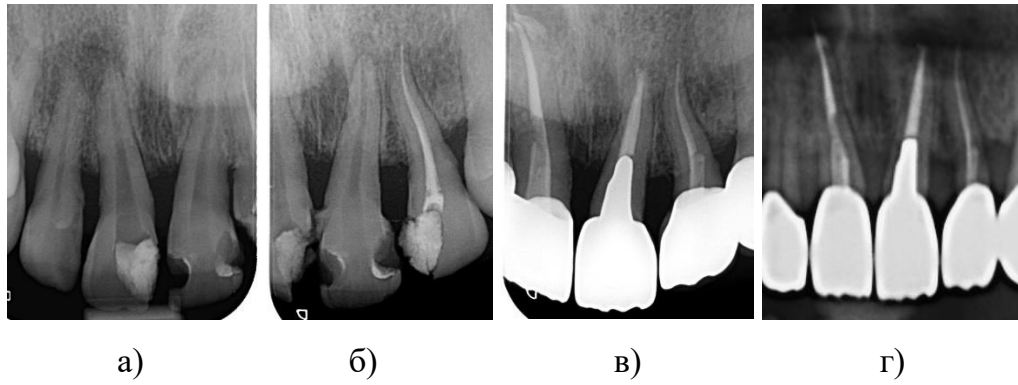
На изследваните пациенти е поставен интраканален медикамент (калциев хидроксид – CerKamed, Stalowa Wola, Poland).

Отстраняването на интраканалния медикамент е посредством три от изследваните чрез *in vitro* методи и техники, описани подробно по-горе. Избраните методи са именно промиване със спринцовка и игла, ултразвук и лазерна иригация.

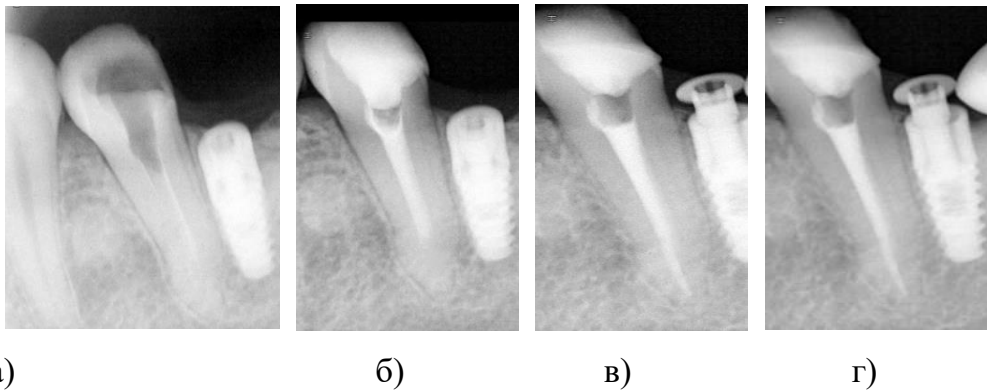
Иригацията със спринцовка и игла, въпреки че е най-често използваният метод според резултатите от анкетното проучване, не отстранява интраканалните медикаменти от кореновите канали, особено в апикалната трета и при криви коренови канали. Лазерната иригация, въпреки че е най-малко проученият метод и най-малко достъпният, отстранява интраканалните медикаменти в най-голяма степен (според резултатите от лабораторните изследвания). Използвали сме и ултразвуковата иригация като ефективен и сравнително достъпен метод за отстраняване на интраканалните медикаменти.

Отстраняването на интраканалните медикаменти се визуализира с дигитална рентгенография, на която се вижда дали има остатъчен интраканален медикамент. При наличие на такъв отстраняването се съсредоточава в тази област от кореновия канал. Кореновите канали бяха иригирани първо с 5 ml 2% NaOCl, и след това с 5 ml 17% EDTA за 1 min. По време на смяната на иригационните разтвори, докато каналът на корена е запълнен с разтвор, се активира с устройства за активиране на разтвора за 10 секунди, общо за 30 секунди. Между различните разтвори се промива с дестилирана вода. Накрая каналите се промиват с 10 ml дестилирана вода за отстраняване на продължителните ефекти на EDTA и NaOCl.

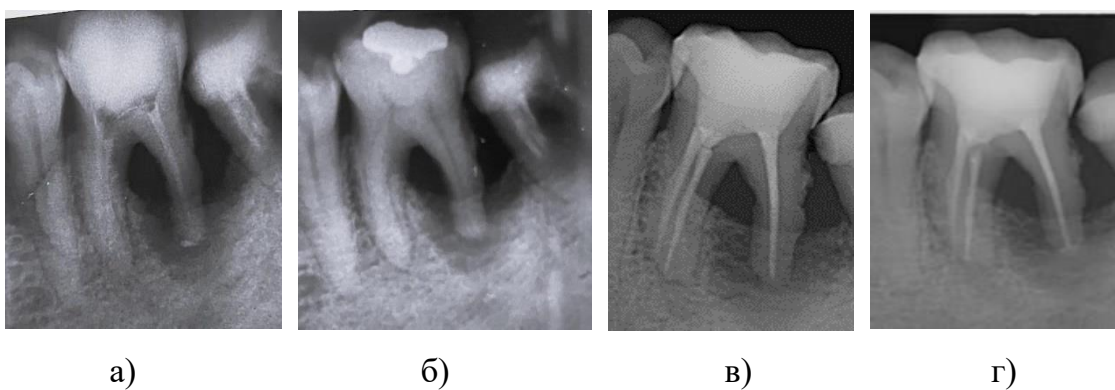
При липса на клинична симптоматика, ексудат и напълно отстранен интраканален медикамент се пристъпва към obtуриране на кореновите канали, (AH Plus Dentsply Sirona и биокерамичен сийлър AH Plus Bioceramic Sealer Dentsply Sirona) (фиг. 84-87).



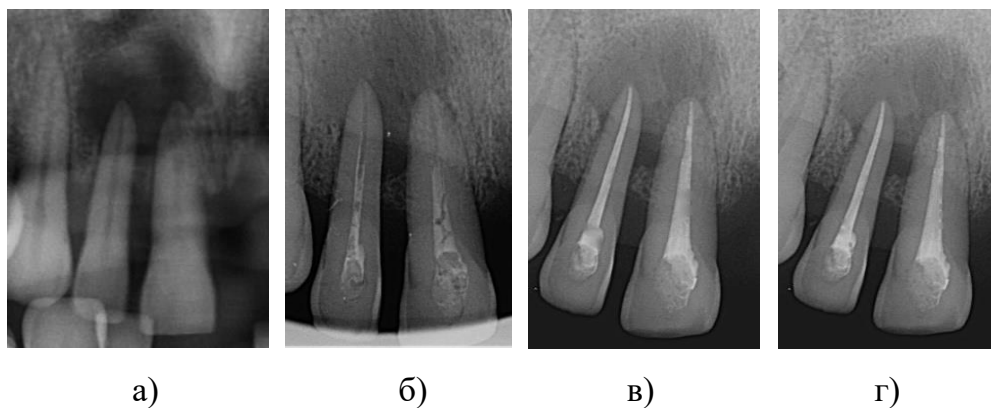
Фиг. 84. Клиничен случай на зъби 11, 21 и 22 с отстранен интраканален медикамент чрез спринцовка и игла. а) Диагностична рентгенография. б) Етап от лечението при което зъби 11 и 21 са с отстранен интраканален медикамент, а зъб 22 е obtуриран. в) Постоперативна рентгенография с obtурирани коренови канали. г) Рентгенография след 6 мес.



Фиг. 85. Клиничен случай на зъб 35 с отстранен интраканален медикамент чрез ултразвукова иригация. а) Диагностична рентгенография. б) Рентгенография с интраканален медикамент. в) Постоперативна рентгенография с obtуриран коренов канал. г) Рентгенография след 6 мес.



Фиг. 86. Клиничен случай на зъб 46 с отстранен интраканален медикамент чрез лазерна иригация. а) Диагностична рентгенография. б) Рентгенография с интраканален медикамент. в) Постоперативна рентгенография с obtурирани коренови канали. г) Рентгенография след 6 мес.



Фиг. 87. Клиничен случай на зъби 11 и 12 с отстранен интраканален медикамент чрез лазерна иригация. а) Диагностична рентгенография. б) Рентгенография с интраканален медикамент. в) Постоперативна рентгенография с обтурирани коренови канали. г) Рентгенография след 6 мес.

Основни изводи по задача 5

1. За отстраняването на интраканалните медикаменти значение има използваната иригационна техника.
2. Използваният клиничен протокол улеснява пълното отстраняване на интраканалния медикамент.

VII. ОБСЪЖДАНЕ

По задача 1.

Анкетно проучване сред общопрактикуващите лекари по дентална медицина в България относно използваните интраканални медикаменти, иригационни протоколи и методи и техники за отстраняването им в хода на ортоградно ендодонтско лечение.

Анкетното проучване, използвано в настоящото изследване, дава възможност обективно да се анализират и обобщят резултатите от данните на лекарите по дентална медицина в България по отношение на използваните интраканални медикаменти, иригационни разтвори, проблеми, свързани с непълното отстраняване на интраканалните медикаменти, методите за тяхното отстраняване и достъпността на тези методи. Важно е участието на клиницисти с различен клиничен стаж, което допринася за всеобхватна информация по въпросите, включени в анкетната карта.

Трудовият стаж на анкетираните е от важно значение за пълното разбиране и правилното интерпретиране на резултатите от анкетното проучване. Различните техники за отстраняване на интраканалните медикаменти, особено сравнително по-новите и по-труднодостъпните, са насочени към клиницисти, стремящи се към перфекционизъм на дейностите, които извършват. Средната продължителност на трудовия стаж на взелите участие лекари по дентална медицина е приблизително 14 години, като най-голям брой от анкетираните лица (92) са с трудов стаж между 15 и 25 години. Това разпределение по трудов стаж ни дава сигурност, че преобладаващата група лекари по дентална медицина са хора с голям трудов стаж в своята област и голям клиничен опит. Този богат професионален опит е много ценен, защото дава възможност на денталните лекари да правят сравнения между различните видове интраканални медикаменти и техниките за тяхното отстраняване и същевременно да оценяват критично положителните и отрицателните страни на дадена техника и да имат по-обективно мнение по поставените им в анкетата въпроси. За разлика от нашето проучване в друго изследване 62,3% от анкетираните имат тру-

дов стаж, по-малък от 10 години, а близо 18% са с повече от 20-годишен опит. Това показва стремежа на по-младите колеги към развитие и повече познания [193, 207].

В описателно проучване, разработено в САЩ, повечето от професионалистите (56%), участващи в изследването, са с трудов стаж над 20 години [192]. Почти толкова (54,3%) са и лекарите по дентална медицина от авторския състав в Швейцария, които са с 20-годишен клиничен опит [311].

Резултатите от проучването не претендират за представителност по отношение на всички лекари по дентална медицина в страната, но ще бъдат показателни за тези, взели участие в анкетата. Стремежът към усъвършенстване на лекарите е различен и зависи от много фактори. В едно проучване например само 4% от лекарите са участвали в 3-4 ендодонтски курса за последните пет години, 41% са участвали в 1-2 ендодонтски курса, а 54% не са участвали в такъв през последните пет години [148].

Най-често анкетираните практикуват обща дентална медицина (73,1%), което е показател за поливалентната насоченост и по-рядката специализирана насоченост на извадката от лекари по дентална медицина, която се анализира с помощта на анкетния метод. Почти половината от анкетираните са отговорили, че имат като насоченост на работа оперативно зъбоболечение и ендодонтия, това е и областта, имаща най-пряко отношение към интраканалните медикаменти и начините за тяхното най-ефективно премахване от кореновия канал. От анкетата се вижда, че анкетираните с насоченост на работа обща дентална медицина са много добре представени – около 61%. Те обикновено са с голям трудов стаж, съответно и с голям клиничен опит. Прави впечатление, че повечето от анкетираните дентални лекари освен тясна насоченост на работа имат и обща дентална медицина, което прави по-голям брой от респондентите с отношение по темата. Това го доказва и друго проучване, според което 80,3% от взелите участие са общопрактикуващи лекари по дентална медицина, а само 13,3% са със специалност ендодонтия, и 4,6% – други (включително пародонтолози, ортоданти и орални хирурзи) [148].

Близо 100% от лекарите са посочили, че провеждат ендодонтско лечение в своята практика, като половината от тях – до 5 пъти седмично, а немалък процент (34%) провеждат ендодонтско лечение всеки ден. От това следва, че анкетираните имат голяма ангажираност към засегнатата тема и техните отговори могат да ни насочат към все още съществуващите проблеми и пропуски по отношение на интраканалните медикаменти и тяхното отстраняване от кореноканалната система. Резултатите от анкетното проучване на други авторски колективи са противоположни на нашето наблюдение, при което 21% от лекарите по дентална медицина извършват по-малко от едно лечение на коренови канали всяка седмица, 35% извършват 1-2 лечения на кореновия канал седмично, 31% – 3-5 лечения на кореновия канал, и 11% – повече от 5 коренови канала седмично [289].

В друго проучване 40,7% от участниците извършват 10 и повече ендодонтски лечения на седмица [108, 289]. Резултатите са застъпват и при авторите на друго изследване. При тях 67,0% от общопрактикуващите и тези, които имат интерес към ендодонтското лечение, извършват до 10 коренови лечения на седмица, докато 57,9% от специалистите в областта изпълняват повече от 20 коренови лечения на седмица [311].

Приблизително 70% от анкетираните не използват никакви увеличителни приспособления с цел оптимизиране на качеството на работата. От използващите увеличителни приспособления едва 7% използват като помощно средство микроскоп. Това може да се дължи на различни причини, но при всички случаи ще се отрази на добрата видимост, особено при едно ендодонтско лечение, където това е от особена важност. И би се отразило на качеството и съответно изхода на ендодонтското лечение. Приблизително същия резултат са получили авторите на изследване, при което почти две трети (61%) не използват увеличение при ендодонтското лечение. А от останалите 22% използват лупи със светлина, 11% – лупи без светлинен източник, и само 6% – операционен микроскоп [187].

Въвеждането на микроскоп в работата на лекаря по дентална медицина оказва голямо въздействие върху резултата от лечението на кореновия ка-

нал. Използването на увеличение от анкетираните, докладвани в следващото проучване, установява, че 25% използват микроскоп във всеки случай, докато 32% от анкетираните са използвали микроскоп само за специални случаи [311].

Резултатите са подобни и при проучване, направено от Bhatti и др., в което 78,3% от практикуващите не използват увеличение по време на лечение на кореновия канал [38].

Работата с микроскоп все още не е масово явление въпреки доказаните му предимства, това се вижда и от друго изследване, при което 1,8% от анкетираните го използват, а 85,8% отново не използват никакво увеличение [108].

От друга страна, лекарите по дентална медицина в Швейцария работят с лупи в 63,9% и 13,7% използват микроскопи, от последните мнозинството принадлежи на тези със специалност по ендодонтия [157].

На въпроса, дали използват интраканални медикаменти, 98% от анкетираните дават положителен отговор. По този въпрос има единодушие на респондентите, което показва честото приложение и значението на интраканалните медикаменти за оздравителните процеси при ендодонтското лечение. Резултатите от този отговор се доразвиват и от следващия въпрос към практикуващите относно причинитеи нуждата от използването на интраканалните медикаменти. Половината от тях ги използват винаги когато е възможно (49%), а 46% – при инфектирани коренови канали и периодонтити. Тоест винаги когато има обективна находка на възпалителен процес и/или субективни оплаквания от страна на пациента. Следователно за голяма част от практикуващите употребата им е важна стъпка за успешното ендодонтско лечение. Важна стъпка е и за 60,6% от респондентите в различни проучвания [199].

Съвсем логично, базирайки се на широката употреба на интраканалните медикаменти, е и почти еднаквото използване и на трите вида, включени в анкетата. Лек превес имат комбинираните калциеви препарати с йодоформ, хлорхексидин (75%), последвани от антибиотичните пасты (63%) и калциевите препарати (49%). От анкетното проучване е установено също, че 41% от анкетираните употребяват два от посочените медикаменти, а 23% използват и три-

те вида медикаменти. Това води до извода, че клиницистите познават свойствата и показанията на различните медикаменти и в какви клинични ситуации да ги прилагат с цел оптимален терапевтичен ефект.

Калциевият хидроксид ($\text{Ca}(\text{OH})_2$) е най-използваното интраканално лекарство, това показват редица изследвания на различни автори [148, 187, 263, 311]. Проучване на Iqbal et al. обаче показва, че 55% от лекарите използват формокрезол, докато само 5% се насочват към калциевия хидроксид [38].

Калциевият хидроксид е най-използваното интраканално лекарство и в повечето държави (Литва – 87%, Индия – 62%, Турция – 53%, Саудитска Арабия – 85,7%). Според поредното проучване в Бразилия 74,3% от лекарите използват този материал като първи избор за интраканално лечение, подобно е и отношението в Швейцария и Непал [32, 64, 156, 193].

На въпроса дали интраканалните медикаменти влияят върху оздравителния процес, 96,7% от анкетиранията са дали положителен отговор. Това произтича от факта, че почти сто процента от клиницистите използват интраканалните медикаменти в различните им видове в зависимост от клиничната ситуация [208].

Резултатът от отговорите на следващия въпрос, засягащ методите за отстраняване на интраканалните медикаменти, показва, че най-голям процент (96,3%) от анкетиранията са посочили, че използват промивката със спринцовка и игла. Почти еднакъв е процентът на клиницистите, които използват различните пили за иригация и ултразвуковата иригация. Промивката със спринцовка и игла си остава най-често употребяваният метод за отстраняване на медикаментите. Това е така, защото е икономически достъпен и най-лесно приложим от всички клиницисти, независимо от трудовия стаж и специалността (трудова насоченост). В настоящото изследване съвсем малък е процентът на клиницистите (1%), които използват пет от шестте метода за отстраняване на интраканалните медикаменти. Положително е, че все пак половината от анкетиранията използват по два метода. Препоръчително е да се повишат теоретичните и практическите знания на лекарите по дентална медицина, за да бъдат по-уверени в прилагането на новите и по-малко известните техники за отстраняване на интраканалните медикаменти.

Резултатите от отговорите на следващия въпрос по отношение достъпността на всички методи за отстраняване на медикаментите, са следствие и доразвитие на предходните отговори на анкетираните. Те имат две противоположни мнения с почти еднакъв процент, с леко надделяване на негативното мнение. Все още достъпността до всичките методи и техники е недостатъчна и затруднена, било поради финансови причини, било поради недостатъчно знание и желание от страна на клиницистите да търсят нови подходи и методи в работата си.

От почти пълното единодушие спрямо използването на интраканалните медикаменти съвсем логично следва, че много от анкетираните изпитват затруднения при пълното им отстраняване (74%), като голям процент смятат, че непълното им отстраняване оказва влияние на качеството на дефинитивното обтуриране на кореновите канали (89%). В друго проучване се разглеждат познанията на анкетираните относно използването на интраканалните медикаменти и се отчитат малки или недостатъчни познания за тях [21].

Все още не съществува универсален ендодонтски иригант. Оптималната дезинфекция на кореновите канали и оптималното отстраняване на интраканалните медикаменти се постигат чрез последователно използване на два или повече иригационни разтвори. У нас 56% от анкетираните използват 2-5,25% разтвор на NaOCl като иригиращ разтвор, спомагащ за отстраняването на интраканалните медикаменти. С почти еднакво разпределение в иригационния протокол на лекарите по дентална медицина според нашето проучване е 15-17% EDTA (22%), последвана от 3% H₂O₂ (16%). Все още нашите клиницисти не използват често хлорхексидина като промиващ агент и той е представен само при 6% от анкетираните. Проучванията сред различни автори показват големи разлики в използването на иригационни разтвори. Решението за избора може да бъде повлияно от знанията на практикуващия, обучението, наличността и клиничната диагноза. Две проучвания съобщават, че физиологичният разтвор е най-често използваният разтвор сред извадка предимно от лекари, практикуващи обща дентална медицина. Тъй като литературата показва, че ендодонтските процедури се извършват по различен начин от специа-

листи и от общопрактикуващи, би било от значение да се направи проучване и на протоколите на специалисти [22].

В проучване най-много от участниците (78,9%) използват повече от един иригант в своята практика, като при възпалителни заболявания на зъбната пулпа в 65,1% от случаите NaOCl е първи избор, докато 28,4% избират физиологичния разтвор. При инфектирани коренови канали 79,9% от анкетираните избират NaOCl и 12% – физиологичен разтвор [22].

В случаите на релечение 69,9% избират NaOCl и 12,9% – физиологичен разтвор. Въпреки че NaOCl е най-често избираният иригант като цяло, значително повече специалисти по ендодонтия избират NaOCl, отколкото общопрактикуващите, които предпочитат физиологичния разтвор [22].

Подобно на нашето проучване, NaOCl е признат за най-често използван иригант в различни страни. Съществуват обаче и други често използвани разтвори. Проучване в Северна Йордания съобщава, че една трета от техните респонденти използват водороден пероксид като основен разтвор, последван от NaOCl, след това е и физиологичният разтвор. Изследване от Обединеното кралство показва, че като иригант най-често използван в ендодонтската практика е локалният анестетик (63%), последван от NaOCl (55%) и физиологичен разтвор (20%) [22].

Редовно се прилагат и разтвори на етилендиаминтетраоцетната киселина (EDTA) от 62%, а хлорхексидин (CHX) се използва от 38% от респондентите. Почти една четвърт от анкетираните (23,3%) използват физиологичен разтвор или етанол като иригация преди или след използване на други иригационни разтвори [187].

Много лекари по дентална медицина в различни проучвания използват предимно натриев хипохлорит, последван от физиологичен разтвор [108, 157, 193, 199, 311].

За разлика от това друго проучване, проведено в Иран от Raouf et al., показва, че 42,9% от лекарите използват натриев хипохлорит, като се има предвид, че 61,8% използват физиологичен разтвор. Тези констатации допълнително се подкрепят от проучвания, направени от Bhatti et al. в Пакистан, които

съобщават за 39,1%, докато според Gaikwad et al. в Индия само 12,5% от лекарите използват натриев хипохлорит [38].

По задача 2.

Да се изследва *in vitro* ефективността на отстраняване на интраканални медикаменти чрез конвенционална иригация, пасивна ултразвукова иригация, лазерно активирана иригация, звукова иригация и променливо отрицателно налягане в прави коренови канали.

Интраканалните медикаменти имат значение в повлияването върху инфектираните тъкани, бактериите и техните биопродукти от кореноканалната система. Те играят важна роля в контрола на инфекцията и имат за основна цел създаването на оптимални условия за дефинитивно триизмерно херметично obtуриране на кореновия канал. Калциевият хидроксид все още е един от най-често използваните интраканални медикаменти в ендодонтската практика въпреки съществуващите и новоразработени материали и продукти. Той е силно алкален, неорганичен интраканален медикамент, има висока антимикробна ефикасност и благоприятни биологични свойства. Въпреки това остатъчният $\text{Ca}(\text{OH})_2$ преди obtурирането на кореновите канали е нежелан, тъй като нарушава способността за фиксиране и запечатване на сийлърите от каналопълнежните материали към стените на канала [21, 74].

Проблем, свързан с използването на $\text{Ca}(\text{OH})_2$, е натрупването на частици от него върху стената на кореновия канал, освен това остатъците от $\text{Ca}(\text{OH})_2$ могат да причинят неблагоприятни химични реакции със сийлъра от каналопълнежното средство, което прави прогнозите непредвидими [34].

Автори показват, че използването на сийлър от цинков оксид и евгенол увеличава апикалното микропросмукване и води до образуването на калциев евгенолат, който възпрепятства проникването на цимента от цинков оксид-евгенол в дентиновите тубули [164, 201].

От друга страна, Wang et al. установяват, че употребата на Resilon не повлиява запечатването на кореновите канали [300]. Wuerch и др. съобщават

за подобни резултати, когато каналите са били запълнени с гутаперка и AN Plus сийлър след отстраняване на $\text{Ca}(\text{OH})_2$ [303].

Тези странични ефекти могат да увеличат пропускливостта на канала, да улеснят бактериалната пролиферация, тъй като остатъците от интраканалните медикаменти могат да попречат на адаптирането на сийлърите и да оставят празнини в obturационния материал и между него и дентиновата стена, всичко това водещо до неуспех от ендодонтското лечение. Следователно пълното отстраняване на интраканалния калциев хидроксид е от съществено значение преди окончателното obtуриране поради влиянието върху адхезията между дентина и ендодонтските сийлъри [222, 274].

Експерименталната постановка в настоящото проучване създава еднакви условия за всички изследвани образци, за да се елиминира влиянието на страничните фактори върху резултатите от изследването. Предишни проучвания показват трудности при пълното отстраняване на калциехидроксилната паста от системата на кореновия канал, особено от апикалната трета. Настоящото проучване е предназначено да сравни способността на различни методи за отстраняване на интраканалните медикаменти от кореновия канал.

Съществуват много сравнителни анализи по отношение на наличието на интраканални медикаменти в кореновия канал след тяхното отстраняване. В настоящото изследване тази констатация е установена чрез процента на случаите, при които са открити остатъци от интраканални медикаменти, независимо от използваната иригационна техника при тяхното отстраняване.

Установява се, че наличието на калциев хидроксид е при 72% от изследваните образци в съответната експериментална група, докато калциев хидроксид с йодоформ е открит в 35% от изследваните коренови канали. Според тези резултати между двата вида интраканални медикаменти има статистически значима разлика, с превес на наличието на повече остатък в кореновия канал при калциевия хидроксид. Много други изследвания показват, че нито един от медикаментите не е напълно отстранен от кореновите канали, като най-много са остатъците от калциев хидроксид, които повлияват на каналопълнежното средство да проникване в дентиновите тубули и по този начин повлияват ад-

хезията му. В изследване се установява, че пастата, съдържаща антибиотик (Doxupaste), е отстранена най-ефективно, като се доближава най-много до идеалните резултати [39].

Проучване, проведено от Kenny Chou et al. в Университета на Куинсланд и Университета Грифит, Австралия, сравнява ефективността на различни техники за иригация при използване на отворена иригационна игла на работна дължина на 5 mm от работната дължина на канала, Макс-I-Probe и EndoActivator за отстраняване на калциев хидроксид, Доксипаста, Одонтопаста и Ледермикс паста. Според проучването всички техники отстраняват средно 95% от Доксипаста, Одонтопаста и Ледермикс паста, докато калциевият хидроксид е най-труден за отстраняване с приблизително 27% остатък в кореновите канали [262].

Проведено е изследване за сравнение на способността на конвенционалната и пасивната ултразвукова иригация за отстраняване на калциев хидроксид. Остатъци от медикаменти са открити и в двете експериментални групи, независимо от използваната техника за иригация [50]. В друго проучване, за да се сравни ефикасността на отстраняването на калциев хидроксид/хлорхексидин (СНХ) гел, $\text{Ca}(\text{OH})_2/\text{СНХ}$ разтвор и $\text{Ca}(\text{OH})_2$ / физиологичен разтвор с помощта на иригация с натриев хипохлорит и разтвор на EDTA, по-голямо количество останал медикамент е открито във всички зъби с $\text{Ca}(\text{OH})_2/\text{СНХ}$ гел в сравнение с останалите използвани медикаменти [129].

Подобно изследване е проведено върху тройна антибиотична паста (ТАР), отстранена с помощта на EndoActivator, пасивна ултразвукова иригация, EndoVac и спринцовка и игла. Установено е, че почти 88% от ТАР се задържа в каналите и почти 50% от радиомаркирания ТАР е наблюдаван периферно в рамките на дентина до 350 μm [274].

По подобен начин са проведени много други изследвания, използващи различни ириганти за отстраняване на определено лекарство, но са направени много малко проучвания, сравняващи способността за отстраняване на различните медикаменти. Тази слаба ефикасност на отстраняване на калциевия хидроксид може да се дължи отчасти на високия му вискозитет, особено кога-

то е с носител на основата на целулоза или масло, а също и защото класическият и най-често използван метод за иригация, а именно промиването със спринцовка и игла, е с най-ниска ефективност за отстраняване на медикаментите, особено в апикалната част на канала [141].

Освен това резултатите зависят от морфологията на кореновия канал, разположението на иригационната игла, нейната близост до върха и диаметъра на иглата и вида на медикамента [28].

Проучването за влиянието на различните техники за отстраняване на интраканалните медикаменти е проведено върху еднокоренови зъби (резци) с прави коренови канали. За създаването на еднакви условия за всички образци по време на експеримента, резците се обработват до един и същи апикален размер –0,30 mm (ISO 30). Промивките по време на препарирането на кореновия канал, както и по време на отстраняването на интраканалните медикаменти в нашия експеримент се извършват с най-често използваните ириганти в областта на ендодонтията – 2% NaOCl и 17% EDTA, като между тях се извършват промивки с дестилирана вода. Те са най-често използваните ириганти при лечение на коренови канали.

Натриевият хипохлорит (NaOCl) [53, 119, 146, 161, 197, 200, 218, 245, 249, 261, 272, 273, 287] е със спороцидни и вируцидни свойства и показва много по-голям ефект на разтваряне на некротични тъкани, отколкото върху витални тъкани. Има много спорове относно концентрацията му, тъй като антибактериалната му ефективност и способността му за разтваряне на тъканите се основават на неговата концентрация, както и определят неговата токсичност [313].

Неговата бактерицидна способност е свързана с образуването на хипохлорна киселина при контакт с органични остатъци. При високи концентрации NaOCl е токсичен и може да доведе до възпаление на периапикалните тъкани [106, 145], докато при ниски концентрации е неефективен срещу специфични микроорганизми [182].

Според много автори пълната дезинфекция на кореноканалната система налага използването на ириганти, които премахват както органични, така и

неорганични материали. Тъй като, както се спомена по-горе, хипохлоритът е активен само срещу органична материя, трябва да се използват вещества, отстраняващи неорганична материя – EDTA [65, 91].

Според авторите EDTA трябва да се използва за 2 до 3 минути в края на инструментиранието и след иригацията с NaOCl [128, 231]. Както е известно, разтворите не трябва да се смесват [312], тъй като реакцията между NaOCl и EDTA е екзотермична [89] и смесването им води до намаляване на свободния наличен хлор [122]. Загубата на свободен наличен хлор значително намалява способността на NaOCl да разтваря органичната тъкан. По този начин тези ириганти не трябва нито да се смесват, нито да влизат в контакт един с друг.

Хелатиращата способност на EDTA и дезинфекциращият капацитет на NaOCl обаче се запазват [117].

Торџуоѓли и др. посочват, че комбинацията от тези ириганти (NaOCl, EDTA) подобрява тяхната ефективност при отстраняване на калциевия хидроксид [291].

От друга страна, иригацията с NaOCl оставя значително повече Ca(OH)₂ върху стените на кореновия канал, отколкото иригацията с EDTA или лимонена киселина [177, 301].

Това може да се обясни с факта, че NaOCl има ограничена способност да разтваря неорганични вещества, докато лимонената киселина и EDTA са декалцифициращи разтвори и претърпяват реакции на неутрализация с Ca(OH)₂. Ballal и др. заявяват, че ултразвуково активираният 17% EDTA и 10% разтвор на лимонена киселина са в състояние да премахнат Ca(OH)₂ напълно от кореновите канали [58, 302].

Ефективното отстраняване на медикамента не зависи само от техниката на иригиране и обема на ириганта, но и от химическата активност на иригационните агенти и размера на апикалния препарат. Количеството на използвания иригант е обратнопропорционално на остатъчния медикамент. От друга страна, Ma et al. посочват значението на продължителността на иригация (до 7 минути на канал) [194, 316].

В настоящото изследване се наблюдава най-голям процент на неотстранен интраканален медикамент, когато се използват за иригация спринцовка и игла, следва иригацията с отрицателно променливо налягане, останалите методи имат сходни резултати и най-малък е процентът при използването на лазер. В изследването се вижда също, че при едни и същи методи за премахване на медикамента процентът остатъчен интраканален медикамент винаги е по-малък при калциевия хидроксид с йодоформ. Резултатите показват, че при използването на иригация с лазер се премахват 100% от калциевия хидроксид с йодоформ.

При кореновите канали, запълнени с калциев хидроксид, се вижда, че между петте вида техники за отстраняването на интраканалния медикамент има разлика. При тези данни тя е статистически значима между използването на спринцовка и игла и използването на лазер ($p\text{-value} = 9,2$) и почти се доближава до значима между приложението на отрицателно налягане и лазера ($p\text{-value} = 5,3$). Въпреки това при тези данни разликата между отрицателното налягане и лазер остава недоказана.

При отстраняването на калциевия хидроксид с йодоформ се установява, че между трите вида обработка има разлика в отстраняващата им способност. По-детайлно разгледано, тази разлика в отстраняващата способност е по-голяма между използването на спринцовка и игла и лазер и почти се доближава до значима между спринцовка и игла и иригация с променливо налягане.

Резултатите от други изследвания показват сходни резултати: установява се, че ултразвуковата иригация е по-ефективна при отстраняване на $\text{Ca}(\text{OH})_2$ паста от изкуствен стандартизиран канал в апикалната част на коренов канал, отколкото иригацията със спринцовка и игла. Най-често описваният метод за отстраняване на $\text{Ca}(\text{OH})_2$ е инструментирание на кореновия канал с помощта на MAF, заедно с иригационен разтвор [180, 259]. Иригацията със спринцовка и игла е стандартна иригация, но за съжаление тя не е ефективна в апикалния край на кореновия канал или при криви коренови канали [271]. За успеха на пасивната ултразвукова иригация главна роля играят образуването на акустично микрозавихряне и кавитацията, които довеждат до повече отстранени

участъци с медикамент от кореновия канал. Авторите са на мнение, че когато ултразвуковият накрайник е на 1 mm от работната дължина, тогава апикалният сегмент остава без директен ефект от ултразвуковата активация. Това може да е причината за наличието на медикамента в тази зона [274].

Пасивната ултразвукова иригация се прилага успешно за отстраняване на интраканално лекарство в много проучвания и се предполага, че подобрява чистотата на стените на дентина [158, 252, 276, 285]. Резултатите от настоящото проучване за пасивната ултразвукова иригация са подобни на тези от предишни проучвания, тъй като по-голямата част от $\text{Ca}(\text{OH})_2$ е премахната, макар и не напълно. Jiang и др. показват, че ефективността на почистване се увеличава успоредно с мощността на ултразвуковото устройство [30, 160]. Също така ефективността на пасивната ултразвукова иригация не зависи само от продължителността на активиране на ириганта, но и от постоянното добавяне на пресен разтвор [39, 109].

Подобно на нашето изследване, в друго се сравняват три метода за отстраняване на интраканалните медикаменти, а именно използване на спринцовка и игла, ултразвук и лазерно асистирана иригация. И тук лазерната иригация позволява по-добро почистване при всички анатомични особености на кореновия канал поради свойството на възникналите кавитационни мехурчета да се разширяват и свиват и предизвикват имплозия [168, 188]. Най-голямото количество останал $\text{Ca}(\text{OH})_2$ се наблюдава при иригация със спринцовка и игла и ултразвук. Обосновката за това е възникването на бариера на повърхностно напрежение, създадена в апикалната част на канала [195]. Ултразвуковата иригация показва общо 8,33% $\text{Ca}(\text{OH})_2$, оставащ в системата на кореновия канал, без отстраняване на медикамента от апикалната трета. За групата с конвенционално промиване се получават 47% $\text{Ca}(\text{OH})_2$, оставащи в апикалната трета. За разлика от първите два метода, при лазерното почистване не се открива оставащ медикамент в цялата кореноканална система [158]. Дори най-апикалната област на кореновия канал е свободна от $\text{Ca}(\text{OH})_2$ [189]. Ефектът от ултразвуковата иригация се оценява с противоречиви резултати. В нашето проучване използването на отрицателно налягане не подобрява отстраняване-

то на калциевия хидроксид от кореновия канал в сравнение с ръчната техника. Има разлика и между иригациите с лазер и променливо отрицателно налягане, при които има статистически значима разлика между обема остатъчен медикамент. За разлика от това Van der Sluis et al. съобщават, че използването на ултразвук е по-ефективно от конвенционалната иригация при отстраняване на калциевия хидроксид. Резултатите от това проучване показват, че нито една от техниките не премахва напълно интраканалния медикамент. Тези резултати са подобни на констатациите от предишни проучвания, които показват значителни количества от калциехидроксидни остатъци, независимо от използваната техника за отстраняване [59, 158, 276, 302].

По този начин ефективността на иригацията зависи както от механичното действие на ириганта, така и от химическата способност за разтваряне на тъканта. Wiseman и др. [302] също откриват по-добри резултати при използване на пасивно ултразвуково иригиране за отстраняване на калциевия хидроксид в сравнение със звуково активиране [75, 175, 219].

Лазерно асистираната иригация за отстраняване на интраканални медикаменти е много ефективна при отстраняване на $\text{Ca}(\text{OH})_2$ от коронарната и средната третина и до 95% от апикалната трета на кореновия канал. Предишни проучвания показват, че технологията PIPS, базирана на лазер Er:YAG (Photon induced photoacoustic streaming), е много ефективна при отстраняване на вътреканалното съдържимо [188], както и на двойната и тройната антибиотична паста [48, 240].

Има много малко публикувани проучвания, които оценяват ефикасността на лазера при отстраняване на вътреканален $\text{Ca}(\text{OH})_2$. В едно от тях зъбите, обработени с лазерно асистирана иригация, показват 100% отстраняване на $\text{Ca}(\text{OH})_2$ в коронарната и средната трета и 95% – в апикалната трета, което е значително по-високо от групата, използваща иригация със спринцовка и игла [206]. Това може да се отдаде на способността на лазерно задвижваната иригация да създава ефект на кавитация (Blanken & Verdaasdonk, 2007) и турбулентен поток чрез създаване на газов мехур на върха на лазера, докато иригантът се изпарява, което води до разширяване

на мехура, докато лазерът продължава да излъчва енергия и изпарява ириганта пред върха на лазерния накрайник (Mir et al., 2009) [69, 206]. В края на цикъла парата се охлажда, причинявайки имплодиране на мехурчето, променливото разширяване и импложията на мехурчетата създават напрежение на срязване по протежение на стената на канала, което улеснява отделянето на остатъците от $\text{Ca}(\text{OH})_2$ и тяхното последващо отстраняване чрез процедурата за иригация. Резултатите от същото изследване са в съответствие с предишни проучвания и разкриват, че иригацията със спринцовка и игла в допълнение към използването на главна апикална пила може да отстрани само 50% $\text{Ca}(\text{OH})_2$ от апикалната трета на кореновия канал, който процент е значително по-нисък от този с Er:YAG и Cr:YSGG лазерно иригирани групи [100, 194]. Сравняването на различните лазерни техники е важно от гледна точка на това, че лазерно асистираното иригиране показва най-добри резултати за отстраняване на интраканалните медикаменти, въпреки че научните доклади по тази тема са оскъдни. В нашето проучване използването на лазер за отстраняване на интраканалните медикаменти има най-добри резултати, сравнено с другите изследвани методи. Резултати от проучване показват, че PIPS и Er:YAG лазерните групи са статистически по-успешни от промиването със спринцовка и игла и Nd:YAG лазерни групи, не се установява значима разлика между PIPS и Er:YAG лазерните групи и между групите с иригация с игла и Nd:YAG лазер по отношение на отстраняването на остатъците от $\text{Ca}(\text{OH})_2$. Резултатите за коронарните части показват, че не се установява значителна разлика между групите. Отстраняването е по-лесно в коронарната, отколкото в апикалната трета, и това установяват Yang et al., Motiwala et al., Denna et al., което се доказва и чрез нашето изследване [46, 97, 306]. Абсорбцията на Er:YAG лазерно облъчване от хидроксиапатит и вода е висока, в допълнение към този ефект на Er:YAG лазера, Nd:YAG лазерът няма ефективна дължина на вълната за кавитация [47, 204, 234]. Това може да обясни защо остатъците от $\text{Ca}(\text{OH})_2$ в апикалните зони са по-малко при PIPS и Er:YAG лазерните групи, отколкото при Nd:YAG лазерните и иригационните групи.

Yang et al. показват, че техниките за активиране на лазерното иригиране са подобрени за отстраняване на остатъците от $\text{Ca}(\text{OH})_2$. Laky et al. също показват, че техниката PIPS осигурява по-добри резултати в сравнение с иригацията чрез конвенционалния метод [178]. В техниката PIPS се използват влакна с коничен край. Когато се използва с водопоглъщащ среден инфрачервен лазер (Er:YAG или ербиев; хром, итрий-скандий-галий-гранат), възникват ударни вълни в иригационния разтвор поради абсорбиране на лазерна енергия и по този начин влакното с коничен край подобрява почистващия ефект на иригационните разтвори. George et al. съобщават, че когато се използват същата лазерна система и същият иригационен разтвор, влакната с коничен край показват по-голям успех от обикновените влакна по отношение на отстраняването на медикаментите [112, 224, 299]. Rödiger et al. заключават, че хелатиращи агенти като EDTA и лимонена киселина са по-ефективни при отстраняването на $\text{Ca}(\text{OH})_2$ остатъците от кореновите канали и използването на NaOCl не подобрява резултата. Когато NaOCl се използва самостоятелно, той е недостатъчен за отстраняването на $\text{Ca}(\text{OH})_2$ [300]. Превъзходството на хелатиращите агенти в сравнение с другите разтвори за иригация е демонстрирано в предишни проучвания. Наскоро, за да се подобри ефектът от техниката PIPS, беше въведена нова техника за фотоакустично поточно излъчване с ударна вълна (SWEEPS). Тази техника има за цел да излъчва синхронизирани лазерни импулси и следователно осигурява подобряване на свиването на парните мехурчета [191, 223, 253, 259, 309]. От съществено значение е къде по дължината на кореновия канал са разположени остатъците от интраканалния медикамент, за изхода от ендодонтското лечение. В настоящото изследване най-много остатъци са открити в коронарната и апикалната позиция на канала. В същото време при тях е изчислен и най-малък среден обем остатъчен медикамент. Не се открива статистически значима разлика между остатъчния медикамент и неговия обем и нивото, на което е открит в кореновия канал [83, 87].

Напротив, има съобщения, че отстраняването на $\text{Ca}(\text{OH})_2$ в апикалната трета е по-ефективно от отстраняването му в коронарната част [233, 253]. За разлика от това Silva et al. наблюдават по-висок процент на оставащ $\text{Ca}(\text{OH})_2$ в

апикалната, отколкото в коронарната област [274]. Това вероятно се обяснява с факта, че $\text{Ca}(\text{OH})_2$ може да има тенденция да се натрупва апикално по време на процедурата по отстраняването му [180].

Коничната морфология на кореновия канал с по-малък диаметър в апикалната област може да доведе до намалена ефективност на иригацията в тази област [59, 133, 158].

В настоящото изследване остатъчният медикамент бе изследван чрез електронно сканираща микроскопия (SEM) и микрокомпютърна томография. При първия метод съществуват обаче определени ограничения на техниката, като загуба на остатъчен $\text{Ca}(\text{OH})_2$ по време на разделянето на корена, вариация между наблюдателите по време на наблюдаването поради субективната оценка и неточна количествена такава в резултат на двуизмерно изображение. Но при интраканалния медикамент Индекстол това бе метод на избор, тъй като се установи, че той не се визуализира при другия метод, а именно чрез *micro-CT*. При микрокомпютърното изображение за изследване на кореновия канал, което предлага многобройни предимства като оценка на 3-измерния обем на $\text{Ca}(\text{OH})_2$ при висока разделителна способност, не е необходима подготовка на пробата и по този начин е неинвазивна техника [302]. *Micro-CT* сканиранията на зъбите бяха оценени за измерване на обема на $\text{Ca}(\text{OH})_2$ във всяка една трета от кореновия канал преди и след отстраняването им.

По задача 3.

Да се изследва *in vitro* ефективността на отстраняване на интраканални медикаменти чрез конвенционална иригация, ултразвукова иригация, звукова иригация, променливо отрицателно налягане и лазерно активирана иригация при криви коренови канали.

Както беше посочено по горе в изложението, безспорна е ролята на интраканалните медикаменти в контрола на инфекцията в кореновия канал. Пълното им отстраняване обаче също има голямо значение за изхода от ендодонтското лечение, наличието на остатъци от тях по стените на кореновия канал и особено в апикалната зона оказва влияние върху адхезията между дентина и

сийлъра на каналопълнежното средство. Предишни проучвания показват трудности при пълното отстраняване на калциево-хидроксилна паста от системата на кореновия канал при криви коренови канали, особено от апикалната трета [21, 127, 254]. Сложната анатомия на системата на кореновите канали (латерални канали, провлаци и допълнителни канали) не само предотвратява проникването на ириганти и медикаменти в механично недокоснато пространство, но също така пречи на отстраняването на интраканалните медикаменти от кореноканалното пространство [266].

Конвенционалният метод за иригация със спринцовка и игла е стандартна процедура въпреки недостатъчното отстраняване в апикалната част на кореновия канал [49, 104, 173, 198, 205].

Следователно, за да се преодолее това ограничение, бяха въведени други техники и системи за активиране на иригантите, тъй като те водят до по-чисти зони в сравнение с конвенционалната иригация, увеличават разтварянето на тъканите и значително намаляват броя на бактериите, присъстващи в системата на кореновите канали [36, 125, 219, 229, 285, 302]. Появата на звукови, ултразвукови и лазерни устройства, подпомагащи иригацията, доведе до много изследвания, разглеждащи техния потенциал за енергизиране на иригантите и премахване на медикаментите.

Настоящото проучване е предназначено да сравни способността на различни методи и техники за отстраняване на калциевия хидроксид от криви коренови канали (с над 30 градуса на кривината) [21]. Използвали сме пет вида техники на отстраняване на интраканалните медикаменти: иригация с променливо отрицателно налягане, звукова иригация, лазерно асистирана иригация, използване на ултразвук и със спринцовка и игла. От използваните интраканални медикаменти (калциев хидроксид и калциев хидроксид с йодоформ) се извърши сравнение по отношение наличието му в кореновите канали и местоположението му по дължината на канала. Остатъкът от интраканалния медикамент е представен като обем в кубични милиметри (mm^3), който е изчислен на база зъбите, при които е открит (спрямо всички зъби в дадената група – с остатък или без).

Сравнението между двата вида използвани медикаменти показва, че при зъбите, запълнени с калциев хидроксид, интраканалният медикамент се открива в 83% от образците, а при зъбите, третиран с калциев хидроксид с йодоформ – при 75% от образците. При калциевия хидроксид средното количество останал интраканален медикамент възлиза на $0,668 \text{ mm}^3$ с разсейване от $0,550 \text{ mm}^3$ и е по-високо в сравнение с това при калциевия хидроксид с йодоформ ($0,635 \text{ mm}^3$ с разсейване от $0,863 \text{ mm}^3$). Голямото разсейване на зъбите по обем на остатък от интраканален медикамент е в размер почти и над $\pm 100\%$ около средния обем остатък. Това означава, че при някои от тях откритият остатък е с много малък обем, но има и такива, при които обемът е почти два пъти над средния. Това вероятно се дължи на различните методи на отстраняване, които са използвани. Статистически погледнато, между остатъка от двата вида интраканални медикаменти няма статистически значима разлика.

В тази задача сравняваме пет различни по начин и механизъм на действие за отстраняване на интраканалните медикаменти техники. В повечето съществуващи изследвания се сравняват не повече от три-четири метода едновременно и не се откриват така представените техники в едно изследване, затова дискусиата ще се основава на намерените в литературата проучвания [21, 36, 49]. По отношение на подготовката, съхранението и изработването на образците няма разлика от предната задача. Единствено кореновите канали в това изследване са с кривина над 30 градуса и се обработват до пила X2 от машинните никел-титаниеви инструменти (ProTaper Next (Dentsply Sirona Endodontics, Ballaigues, Switzerland)). В нашето изследване най-голям обем непремахнат интраканален калциев хидроксид има при използването на спринцовка и игла, следвано от ултразвуковата иригация. С най-много премахнат интраканален медикамент тук е обработката чрез лазер-асистираната иригация. При калциевия хидроксид с йодоформ най-голям обем остатъчен медикамент има при ултразвуковата иригация. Следва приблизително еднакъв остатък от медикамент при техниките за иригация с променливо отрицателно налягане и спринцовка и игла. С най-много образци с премахнат интраканален медикамент е отново лазер-асистираната иригация.

При запълване на кореновия канал с калциев хидроксид между лазерно асистираната иригация, иригацията с променливо отрицателно налягане и звуковата иригация не се открива статистически значима разлика, което означава, че трите вида обработки премахват интраканалните медикаменти по един и същи начин. Но противно на това твърдение, има разлика между иригациите с лазер и променливо отрицателно налягане, при които има статистически значима разлика между обема остатъчен медикамент при двата вида обработка. Между ултразвуковата иригация и тази със спринцовка и игла няма статистически значима разлика, докато между иригацията със спринцовка и игла и лазер асистираната иригация има статистически значима разлика в почистването [75, 112].

При запълване на кореновите канали с калциев хидроксид с йодоформ се открива разлика между обработката с лазер и иригацията с променливо отрицателно налягане. При калциев хидроксид с йодоформ тази разлика, която е гранична при калциевия хидроксид, се проявява и се доказва статистически. Между лазер-асистираната и звуковата иригация също се открива значима разлика. Разликата между лазер и спринцовка и игла е статистически значима. Единствено разликата между иригацията с ултразвук и лазер не се оказва статистически значима. Разликата при тях в средните стойности е най-голяма, но и разсейването на остатъка от калций при ултразвука е приблизително 100%. Разлика не се открива между ултразвуковата иригация и всички останали методи за отстраняване. А при използването на спринцовка и игла има разлика освен с лазерната иригация, така също и със звуковата иригация. Направените изводи между обработките може да се твърдят с вероятност 95%.

И тук промивките по време на препарирането на кореновия канал, както и по време на отстраняването на интраканалните медикаменти са извършени с най-често използваните ириганти в областта на ендодонтията – 2,5% NaOCl и 17% EDTA, като при втора задача. Ca(OH)₂ не може да бъде напълно отстранен във всички групи. Съчетаването на тези иригационни разтвори с различни техники и методи е най-ефективният подход за отстраняване на Ca(OH)₂ в извити коренови канали. Въпреки че в друго проучване е установено, че из-

ползването на лимонена киселина като декалцифициращ разтвор е по-ефективно от NaOCl при отстраняване на Ca(OH)₂ [209, 253]. Това откритие може да се обясни с факта, че между лимонената киселина и Ca(OH)₂ възниква реакция на неутрализация.

По отношение на местонахождението на останал интраканален медикамент се установява, че остатъчният Ca(OH)₂ се открива главно в апикалната част на извитите коренови канали и най-често в областта на 0-1 mm от върха, последван от област 1-3 mm от върха на апекса [177, 195].

Изследванията, при които се използват пасивна ултразвукова иригация и главната апикална пила за отстраняване на Ca(OH)₂, установяват, че няма значителни разлики в апикалната една трета. В това проучване се появяват значителни разлики между пилата и звуковата и ултразвуковата иригация при използване на 2,5% NaOCl. Констатациите могат да се обяснят с разликите в експерименталните модели и кривината и морфологията на кореновия канал. От изображенията на *micro-CT* след отстраняване на Ca(OH)₂ се вижда, че остатъкът се намира в апикалната една трета и неравностите на кореновия канал. Поради сложната анатомия на системата на човешкия коренов канал остатъчният Ca(OH)₂ често остава в тези региони [39, 255]. Има два аспекта, важни при избора на техники за отстраняване на интраканалните медикаменти при криви коренови канали. Първо, методите трябва да увеличат влиянието и напрежението на иригантите в стената на кореновия канал, като пасивната ултразвукова иригация, EndoActivator и EndoVac [118, 308]. Вторият аспект е механично отстраняване, реализирано чрез използване на инструменти, които имат контакт със стената на кореновия канал [84, 194]. Поради това повечето изследователи използват както механично отстраняване, така и иригационно разбъркване, за да подобрят ефекта от отстраняването на интраканалните медикаменти [290, 302].

Определянето на най-подходящия и ефективен метод за отстраняване на Ca(OH)₂ е важно. Процедурата по отстраняване има потенциал да промени морфологията на стената на канала. Декалцифициращият разтвор има способността да деминерализира дентина. За повече от 60 sec се установи тенденция

на насищане на разтвора на EDTA, при което той навлиза на дълбочина от 50 μm и е в състояние да декалцифицира дентина. По този начин диаметърът на канала ще се увеличи с 0,1 mm. При последно изплакване с NaOCl след декалцифициращия разтвор, ерозията на дентина се увеличава [63]. Механичното отстраняване на $\text{Ca}(\text{OH})_2$ с ръчни инструменти за подготовка на кореновия канал също може да повлияе на формата на подготвения коренов канал. Ултразвуковата техника също има потенциала да промени непредсказуемо морфологията на канала по време на иригация на кореновия канал при отстраняване на $\text{Ca}(\text{OH})_2$. Изследване показва, че механичното препариране на кореновия канал може да генерира големи сили, водещи до дефекти и дори до фрактури на дентина [138]. За да се предотврати това, трябва да се контролира времето на експозиция за декалцифициращия разтвор, да се използват ириганти в правилната концентрация и последователност и да се избират инструменти, които са по-щадящи към стената на кореновия канал [301].

В предишни изследвания е установено, че методът на пасивна ултразвукова иригация има добри способности за отстраняване на калциево-хидроксидните медикаменти от кореновите канали и води до значително пониски количества остатъци от медикамент в канала в сравнение със звуковата иригация [219, 285]. Въпреки това при някои *in vitro* тестове се съобщава, че методите за звуково активиране и пасивната ултразвукова иригация имат сходна способност за проникване на ириганта и довеждат до по-добро почистване в апикалната трета на извитите коренови канали, отколкото метода със спринцовка и игла. Този резултат съвпада с резултатите от De Gregorio et al. и Blank-Gonçalves et al. [70, 123], но е различен от резултатите на Jiang et al. и Al-Jadaa et al., които съобщават, че ултразвуковата активирана иригация е по-добра от звуковото иригиране [36, 149].

Само конвенционалната иригация със спринцовка и игла показва значително по-слабо проникване на ириганта в страничните канали и е ограничена до нивото на проникване на иглата. Когато се използва само иригация с положително налягане, смяната на ириганта е ограничена от 1 до 1,5 mm апикално спрямо върха на иглата. Звуковата и ултразвуковата активация имат различен

механизъм на действие, който генерира различна честота и интензитет. EndoActivator е устройство, активирано със звук, и е доказано, че отстранява медикамента по-добре в сравнение с традиционното иригиране само с игла. EndoActivator има накрайници на полимерна основа, които не увреждат стената на канала, вместо металните сплави за генериране на ултразвук [36]. Използването на звукова вълна (по-ниска честота от ултразвука) води до по-малко екструдирани остатъци от ултразвуковата иригация. Фактът, че ултразвуковото активиране премахва значително повече остатъци от дентин, отколкото звуковото активиране, потвърждава изследването на Sabins et al. [256]. Възможно обяснение е, че управляващата честота на ултразвука (30 kHz) е по-висока от тази на звуковото устройство (160-190 Hz). Тъй като кореновият канал е достатъчно разширен, за да позволи на малък накрайник да се движи свободно, вибрациите му позволяват акустичен поток и прехвърляне на енергията им към ириганта вътре в канала. Остатъчните обеми на калциев хидроксид в зависимост от техниката на отстраняване са в диапазон от 3% до 20%, предимно в апикалната област.

В проучване [256], подобно на настоящото изследване, при ултразвуковата иригация количеството $\text{Ca}(\text{OH})_2$, оставащо в коронарната трета, е малко в сравнение с апикалната и средната трета, за разлика от групите със спринцовка и игла и EndoVac в коронарната област. Въпреки че използваните системи (т.е. EndoVac и ProUltra Piezoflow Ultrasonic) не показват значителна разлика, е съобщено, че конвенционалната техника оставя повече $\text{Ca}(\text{OH})_2$ в коронарните части на канала. В допълнение, сравнението на изследваните групи по отношение на регионите на канала, в които се открива оставащ $\text{Ca}(\text{OH})_2$, показва, че най-малкото и най-голямото количество остатъчен калциев хидроксид е съответно в коронарната и апикалната трета. В настоящото изследване остатъци от интраканалните медикаменти са открити по цялата дължина на кореновия канал (коронарна, средна и апикална част). Средният обем на медикамента, открит в средната част на кореновия канал, възлиза на $0,344 \text{ mm}^3$, а в апикалната част е $0,666$, което е в близо 2 пъти по-големи размери. Също така в по-голямата си част (76%) остатъците са откри-

ти при апикалната зона. По отношение на обема на остатъчния медикамент няма разлика. Установено е, че между вида на използваната обработка и позициите на остатъците на остатъчния медикамент има връзка. При използване на лазер остатъци са открити равномерно при апикална (50%) и при средна трета (50%), а при спринцовка и игла 71,4% са открити при апикална трета, а 28,6% при средна трета. При останалите три вида обработка всички остатъци (100%) са открити в апикална трета.

В изследване чрез SEM, Alturaiki et al. проучват ефикасността на техниките конвенционална, EndoActivator, ProUltra Piezoflow Ultrasonic и EndoVac за отстраняване на $\text{Ca}(\text{OH})_2$. Установява се, че групата EndoActivator е значително по-успешна в коронарната, средната и апикалната трета в сравнение с другите системи. В групата на EndoVac няма значима разлика в коронарната и средната трета в сравнение с групата на спринцовка и игла; но получените резултати от апикалната трета са статистически значими [39].

Независимо от това, сравнението на групите EndoVac и конвенционалният метод не показва значителна разлика в коронарната, средната и апикалната трета на кореновите канали. Причините за тези различни резултати могат да се дължат на анатомичните различия на използваните образци. Arslan и др. прилагат $\text{Ca}(\text{OH})_2$ върху зъбите, в които образуват изкуствени жлеbove в апикалната област, и се опитват да отстранят $\text{Ca}(\text{OH})_2$ с помощта на фотонно иницирано фотоакустично поточно предаване (PIPS), ултразвук, EndoActivator и конвенционални техники. Резултатите показват, че техниката PIPS е значително по-добра в сравнение с другите три метода [49]. Ултразвуковата иригационна техника също превъзхожда техниките EndoActivator и конвенционалната иригация. Торџуоглу и др. показаха, че техниката PUI е по-добра от техниките CanalBrush, EndoActivator и EndoVac за отстраняване на $\text{Ca}(\text{OH})_2$ от изкуствени вътрешни резорбционни кухини; въпреки това няма статистически значима разлика между SAF и ултразвуковите техники [302]. Kfir и др. сравняват PUI, XP-endo финишър и CSI техники за отстраняване на $\text{Ca}(\text{OH})_2$ в зъби с овални канали, за които са оформили жлеbove в апикалната трета. Те заявяват, че PUI и XP-endo фи-

ниширащите техники не се различават значително и количеството $\text{Ca}(\text{OH})_2$ за отстраняване е най-малко в CSI групата [160].

Способността на ултразвуковата енергия да генерира топлина в разтвора води до повторно утаяване на солта в сместа, което компрометира почистващата способност на ултразвуковото активиране. В допълнение, две групи EndoActivator почти получиха точно същите резултати, показващи, че и двете решения се представят по подобен начин. Независимо от това, според авторите PUI трябва да бъде метод на избор, ако NaOCl се използва като иригант при отстраняване на вътреканалния медикамент [134].

Използването на NaOCl като разтвор за иригация подпомага ултразвуковото активиране за постигане на чиста система на кореновите канали повече от звуковото или ръчното активиране. Текущата литература подкрепя този аргумент с множество изследвания [159, 183, 233]. Сараг и др. прилагат $\text{Ca}(\text{OH})_2$ върху зъбите и установяват, че в групите с NaOCl и EDTA системата PUI е успешна за отстраняване на $\text{Ca}(\text{OH})_2$ без статистически значима разлика между тях [84]. И според други автори няма статистическа разлика между групите, използващи EndoVac и CSI [302]. SEM наблюдението показва, че частици $\text{Ca}(\text{OH})_2$ остават по стените на кореновия канал след ръчно изпиляване или използване на системата EndoActivator. Системата EndoActivator премахва само разхлабени остатъци [34].

От казаното по-горе се установи, че отстраняването на интраканалните медикаменти е по-пълно в коронарната и средната третина, отколкото в апикалната трета на кореновия канал. Rödиг et al. приписват тази трудност на количеството използван иригант. Те съобщават, че използването на голям обем иригант е осигурило по-ефективно отстраняване на медикаментите в апикалните области и че тази ефективност е допълнително подобрена чрез допълнителни устройства [179, 253, 254].

По отношение на използването на вискозни носители като пропилен гликол, метилцелулоза и силиконово масло е установено, че те усложняват отстраняването на $\text{Ca}(\text{OH})_2$. Според Onoda et al. комбинацията от $\text{Ca}(\text{OH})_2$ с физиологичен разтвор улеснява отстраняването му от кореновите канали в сравнение с пропилен или полиетилен гликол [88, 228].

Проучванията *in vitro* са използвали няколко метода за измерване на остатъчния $\text{Ca}(\text{OH})_2$ в кореновите канали, като директна визуализация, дигитална микроскопия, сканираща електронна микроскопия, микрокомпютърна томография и периапикални рентгенографии [172, 194, 202]. Количеството на оставащия $\text{Ca}(\text{OH})_2$ в канал се изчислява чрез измерване на повърхностната площ на остатъците по стените на канала или чрез оценка на процента обем на остатъчния $\text{Ca}(\text{OH})_2$ в канала. Сравняването на радиографски проекции е добър начин за възпроизвеждане на клинични състояния.

Положителната корелация между стереомикроскопските и радиографските анализи потвърждава валидността на радиографията за изобразяване на отстраняването на медикамента [172]. Въпреки това, поради ограничението на чувствителността и двуизмерния характер на рентгенографиите, минимални количества медикамент понякога не се откриват на рентгенографиите, докато понякога количествата на медикамента биват надценени. Този метод може само да определи дали има остатъчен калциев хидроксид, но не може да определи точно количеството на остатъците. Количеството на оставащия $\text{Ca}(\text{OH})_2$ е представено от площта, заета от остатъците върху изображението на кореновия канал. По-лесното отстраняване на медикаментите от коронарната част на канала може да се отдаде на по-големия диаметър в тази област, който излага дентина на по-голям обем ириганти и улеснява отстраняването на $\text{Ca}(\text{OH})_2$ [194, 301]. Въпреки това нито един от протоколите не може напълно да отстрани $\text{Ca}(\text{OH})_2$ от апикалната кривина. Остава трудно за настоящите иригационни техники отстраняването на интраканалните медикаменти от апикалната част на кореновия канал [159, 189]. В съответствие с предишни проучвания, конвенционалната иригация е значително по-малко ефективна от всички техники за активиране. Иригантите трябва да бъдат поставени в пряк контакт с цялата зона на канала и особено с апикалните части на тесните коренови канали за оптимална ефективност. Действието на промиване, създадено от иригацията със спринцовка, е сравнително слабо и зависи не само от анатомията на кореновата канална система, но също и от дълбочината на поставяне и диаметъра на иглата [181, 269]. Иглата 30-G е най-фината игла, използвана в момен-

та в ендодонтията, с външен диаметър 0,3 mm. Теоретично, в прав коренов канал с ширина на препарация 0,25 mm, независимо от конусността от 0,06 или 0,08, иглата 30-G може лесно да се постави на 1 mm от върха. Въпреки това в криви коренови канали, поради ограничението на кривините и ограничаването на еластичността на иглата, иглата 30-G може да бъде поставена само на 2 mm от върха. Въз основа на резултатите от изчислително изследване на динамиката на флуидите беше предложено иригационните игли да бъдат поставени на разстояние до 1 mm от работната дължина, за да се осигури обмен на течности [77].

При систематичен преглед на *in vitro* проучвания е установено, че ултразвуковото активирано иригиране е по-добро от това със спринцовка и игла и използването на отрицателно налягане по отношение на отстраняването на $\text{Ca}(\text{OH})_2$. Доказано е, че контактът между ултразвуковия накрайник и стената на кореновия канал значително намалява ефикасността на PUI. Следователно, предварителното огъване на ултразвуковия накрайник улеснява поставянето му в закривен коренов канал, като се избягва контактът със стената. По-рано публикувани проучвания за отстраняване на $\text{Ca}(\text{OH})_2$, включващи PIPS, отбелязват, че използването на PIPS подобрява резултатите. Ефективността на почистване на PIPS е равна или по-добра от тази на PUI. Те също така се представиха по-добре от EndoActivator, XP-endo Finisher file и CanalBrush и CNI [115, 183].

В много други анализирани публикации 37,5% изучават PUI, което го прави един от най-ефективните методи. Li et al. [183] отбелязват, че пасивната ултразвукова иригация е най-ефективният метод за отстраняване на този медикамент в трите трети от кореновия канал в сравнение с конвенционалната иригация [238, 296]. В допълнение към сложните анатомични фактори, феноменът на запушване (блокиране) на парата също препятства проникването на иригационните разтвори в апикалните трети. Той се предизвиква по време на ендодонтското лечение. Представлява производство на въздушни или газови мехурчета вътре в кореноканалната система, която е една затворена система, образуването на мехурчета в апикалната трета на канала води до невъзмож-

ност иригационните разтвори да достигнат химически до тези зони, което увеличава неуспехите и рецидивите от ендодонтското лечение. Запушването от парата се получава както от физични, така и от химични явления като освобождение на CO_2 от некротичните тъкани на пулпата. Пасивната ултразвукова иригация е ефективна при елиминирането на парообразуването по време на ендодонтската иригация в апикалната трета на кореновите канали [25, 315]. Установено е, че тя постига най-високия процент (99,89%) отстранен обем калциев хидроксид в настоящото изследване. Този резултат е подкрепен от констатациите на Silva et al. [274].

Основната констатация на едно друго изследване е, че Irrisafe, Endovac и XR-endo финишър показват значително по-добро представяне от конвенционалната иригация с ендодонтска игла, когато се разглежда целият канал, независимо от коронарното, средното и апикалното ниво. Сред трите техники XR-endo Finisher и Irrisafe успяват да премахнат значително по-голямо количество калциев хидроксид от Endovac [111].

Въпреки че лазерно активираната иригация е най-малко проучената техника, доказано е, че оставя почти 0% остатък, което я прави най-ефективната техника за отстраняване на $\text{Ca}(\text{OH})_2$. Едно изследване установява, че EndoActivator е много ефективен при отстраняване на медикаменти в коронарната, средната и апикалната трета на каналите в сравнение с други техники като ултразвуковата иригация и Endovac. Въпреки това последният се оказва по-ефективен в апикалната трета поради микроканюлата, специално проектирана за тази област [29]. Потенциален недостатък на тази система е блокирането на отворите на микроканюлата, което може да допринесе за неуспех. И накрая, най-малко ефективната техника е конвенционалната иригация, тъй като няма възможност за непрекъснато подаване на ириганта. Освен това системата EndoActivator има по-добър хидродинамичен механизъм от EndoVac, позволявайки на ириганта да проникне, да циркулира и да тече в труднодостъпните зони на кореноканалната система. Въпреки това лазерно асистиранията иригация беше най-ефективната техника поради излъчването на фотони, които създават фотоакустични ударни вълни в ириганта и следова-

телно ефективно почистват кореновите канали [121]. Amato и др. сравняват ефикасността на ултразвуковото действие между прави и извити коренови канали, установявайки, че ефикасността на отстраняването на PUI може да бъде намалена в извити коренови канали [41]. Едно възможно обяснение е, че докосването на извитата стена на кореновия канал би намалило неизбежно действието на ултразвука. Освен това ултразвуковите накрайници могат да се счупят по време на процеса на ендодонтско оформяне [44]. В допълнение, Song et al. предполагат, че предварително извитите пили отстраняват калциевия хидроксид по-ефективно от пилите без предварително извиване при извити коренови канали [185, 251, 278].

Документирано е, че иригацията с натриев хипохлорит при липса на активиране е недостатъчна за елиминирането на $\text{Ca}(\text{OH})_2$ от кореновите канали поради ограничената способност за втечняване на неорганични вещества [259]. Методът за иригация чрез EndoVac е с по-висока способност за отстраняване на $\text{Ca}(\text{OH})_2$ от кореновите канали в апикалните две трети, последван от звуковата иригация с Vibringe и NaviTip FX техниките. По същия начин Turker et al. установяват, че иригацията с EndoVac показва значително превъзходство в способността за елиминиране на $\text{Ca}(\text{OH})_2$ от апикалната трета на каналите [294]. Тази ефективност се дължи на подобреното механично промиване и феномена на вакуумна аспирация, проявен от EndoVac. Освен това отворите на микроканюлата помагат като изходен път за $\text{Ca}(\text{OH})_2$, което води до ефективното му елиминиране от апикалната част на кореновия канал. Ахметоглу и др. заключават, че EndoVac иригацията предлага сигурно и ценно почистване на $\text{Ca}(\text{OH})_2$ в апикалната трета на кореновия канал [30]. Yücel et al. стигат до заключението по-късно, че методът за иригация EndoVac подобрява елиминирането на $\text{Ca}(\text{OH})_2$ от коронарната, средната и апикалната част, което води до по-добро почистване на стените на кореновия канал. Най-високият капацитет за отстраняване на $\text{Ca}(\text{OH})_2$ е показан от системата за иригация EndoVac, за разлика от звуковото иригиране чрез Vibringe [310]. Schoeffel цитира, че в процеса на звуково действие акустичният процес и последствията от кавитация отсъстват в ситуации, при които активните накрайници освобождават

ириганта и влизат в контакт с апикалния газов мехур, което води до непълен почистващ ефект. Също така при звуковия метод по-малката амплитуда на изместване ($1,2 \pm 0,1$ mm) на използвания връх води до недостатъчно движение на течността и до намалена кавитация, така наречения ефект на блокиране на парата, а по-малкото налична енергия не е достатъчна за отстраняването на интраканалните медикаменти [149, 265]. Въпреки че върхът на устройството за звуково иригиране е разположен близо до върха на найкрайника, ниската ефективност може да е резултат от ефекта на блокиране на парата, който възниква в кореновите канали и възпрепятства движението на ириганта [19].

Влиянието на кривината на канала върху потока на ириганта и почистващата ефикасност на настоящите техники за активиране на иригацията заслужава допълнително изследване, за да се определи най-добрата стратегия за пълна чистота на стените на кореновия канал. В заключение, пълното отстраняване на калциевия хидроксид от апикалната кривина на криви коренови канали остава предизвикателство за всяка от тестваните техники [270].

Фактът, че никоя от тестваните техники не може да постигне пълно отстраняване на интраканалния калциев хидроксид, означава, че са необходими допълнителни изследвания, за да се постигне оптимален протокол за отстраняване на интраканалните медикаменти [172, 186, 281].

По задача 4.

Да се изследва влиянието на остатъчния интраканален медикамент върху адхезията на каналопълнежното средство към дентина на кореноканалната стена.

Въпреки че е постигнат голям напредък през последните години, нито една съществуваща техника не може напълно да отстрани интраканалните медикаменти от кореноканалната система.

Изследванията показват, че повечето неуспешни ендодонтски лечения се дължат на микропросмукване, което предизвиква преминаване на различни дразнители към периапикалната област. Адхезивните свойства на ендодонтските сийлъри са важни за минимизиране на микропросмукването, което осигурява

гурява успешна ендодонтска терапия. Повишените адхезивни свойства на материала могат да осигурят голяма здравина на възстановените зъби. Това е важно да се установи, особено когато кореновият канал е изложен на действието на различни ириганти и интраканални медикаменти [147].

Идеалният материал за obtуриране на кореновите канали трябва да има способността да създава здрава връзка с дентина, да предотвратява микропропускливост и да издържа на дъвкателните сили. За да може каналопълнежният материал да прилепне правилно към дентина, размазаният слой, бактериалните остатъци и интраканалните медикаменти трябва да бъдат отстранени напълно от кореновите канали [147].

Ефектът на иригационните разтвори и интраканалните медикаменти върху силата на свързване на сийлърите към дентина се оценява в голям брой проучвания [40, 43, 179]. Времето за приложение на интраканалните медикаменти варира в зависимост от клиничната им употреба. Различни проучвания доказват, че по-дългата употреба на калциевия хидроксид може да има неблагоприятен ефект върху физичните свойства на радикуларния дентин. Rosenberg et al. [43] наблюдават почти 50% намаляване на якостта на микроопън на зъбите при дългосрочното приложение на калциевия препарат (7-84 дни). Модулът на еластичност на дентина се увеличава, както доказват Kawamoto et al. [43], което го прави по-склонен към фрактури. В настоящата работа, сме използвали интраканалните медикаменти, в частност калциевия хидроксид, за не повече от 14 дни. Използването на ТАР и $\text{Ca}(\text{OH})_2$, когато е по-продължително, причинява повишена деминерализация на радикуларния дентин, променя се и повърхностният колаген, като се прекъсват връзките между колагеновите влакна и хидроксиапатитните кристали, в резултат на което се намалява микротвърдостта на дентина [40, 179].

В нашето, както и в няколко други проучвания се посочва, че химическите ириганти и интраканалните медикаменти могат да повлияят върху свойствата на кореновия дентин на границата дентин/obtурационен материал и ефектът на интраканалните медикаменти върху силата на връзката между сийлър и дентина е голям. Остатъците от интраканалните медикаменти влияят

върху здравината на връзката между сийлъра и дентина и предотвратяват проникването им в дентиновите тубули, което води до потенциално намаляване на адаптацията на сийлъра [61, 102].

Пълното отстраняване на $\text{Ca}(\text{OH})_2$ от системата на кореновия канал е трудно, особено в апикалната част, и по този начин може да повлияе неблагоприятно здравината на връзката между сийлъра и дентина. $\text{Ca}(\text{OH})_2$ действа като бариера, която влияе отрицателно върху адаптирането към стените на дентина. В настоящата работа сме изследвали силата на връзката по дължината на апекса и сме установили, потвърдено и от други автори, че силата ѝ намалява от коронарна към апикална посока. Това може да се дължи на натрупването на остатъчен $\text{Ca}(\text{OH})_2$ в апикалната област, свързано с по-трудното му отстраняване в нея [102].

Сийлърът АН26 показва по-ниска якост на свързване в сравнение с калциевия хидроксид. В проучване на Padro et al. се вижда, че използването на хлорхексидин няма отрицателен ефект върху връзката между сийлъра и дентина, тъй като той не произвежда никакъв размазан слой и няма ефект върху колагена на кореновия дентин [61, 192].

За разлика от нашето проучване, при което АН Plus има висока стойност на адхезивна връзка, тройната антибиотична паста не оказва никакъв ефект, различен от този на хлорхексидина в групите със сийлъра АН26, въпреки това той показва по-ниска якост на свързване в сравнение с групата МТА Fillarex [268].

Констатациите на Ascau et al., които оценяват ефектите на калциевия хидроксид, ТАР и двойната антибиотична паста (DAP) върху силата на свързване на сийлър на базата на епоксидна пластмаса към радикуларния дентин, установяват по-висока сила на връзката в групата на ТАР, докато DAP и калциевият хидроксид я намаляват. Авторите отдават това на свързването на остатъчния миноциклин с калциевите йони от стените на дентина чрез хелатообразуваща реакция. Това не обяснява как тестваният сийлър се свързва с остатъка от ТАР и по този начин към стената на дентина [22]. В настоящото проучване е сравнена силата на адхезивната връзка при наличие на остатъчен

интраканален медикамент между сийлър на базата на епоксидна смола и биокерамичен сийлър. Установи се, че силата, необходима за разхерметизиране, е по-голяма при сийлър на базата на епоксидна смола.

Увеличаването на силата на свързване на сийлърите към дентина след прилагане на ТАР може да се отдаде на силния деминерализиращ и ерозивен ефект на този медикамент върху радикуларния дентин поради ниското му рН. Проучванията показват, че 1 mg/ml ТАР причинява значително по-малко намаляване на микротвърдостта на дентина в сравнение с 1 g/ml ТАР [131]. Този ерозивен ефект увеличава адхезионните повърхности, което от своя страна може да подобри адхезията на сийлърите към дентина. От друга страна, в проучването на Arsalan et al. ТАР намалява силата на свързване на сийлърите (RelyX U200; 3M ESPE, Seefeld, Германия) към кореновия дентин. Тъй като киселинните групи на изброените цименти взаимодействат химически с калциевите йони на хидроксиапатитните кристали, силата на свързване ще бъде засегната, защото калциевите йони преди това са били хелатирани от миноциклина. Поради тези недостатъци на ТАР миноциклинът се замести с клиндамицин и днес тази модифицирана тройна антибиотична паста (МТАР) съдържа клиндамицин, метронидазол и ципрофлоксацин [237].

Въпреки по-доброто проникване на биокерамичния материал в дентиновите тубули в средната и апикалната трета на кореноканалната система, се наблюдава по-малка сила на опън, необходима за разхерметизиране на връзката между дентина и сийлър в настоящата работа. Вискозитетът на биокерамичните материали спомага за тяхното апликиране и добра адаптация, но увеличава шансовете за екструзия през апикалния форамен в периапикалните тъкани. Наличието на остатъци от интраканални медикаменти върху дентиновата повърхност води до промени в рН. Като киселото, така и алкалното рН, оказват влияние върху механизмите на хидратация на биокерамичния материал и пречат на физикомеханичните му свойства. Натриевият хипохлорит води до значително намаляване на якостта на натиск на биокерамиката. EDTA води до значително намаляване на якостта на натиск на биокерамичните сийлъри на базата на трикалциев силикат [147]. Въпреки това биокерамичните сийлъри

имат много положителни характеристики, довели до широкото им използване в ендодонтията. Примери за това са абсолютната биосъвместимост, остеокондуктивност, способността за постигане на отлично херметично уплътнение, образуването на химическа връзка със зъбната структура, неразтворимостта в тъканните течности, добрата рентгеноконтрастност и лесните характеристики на работа [147].

Продължителното приложение и непълното отстраняване на интраканалните медикаменти имат неблагоприятни ефекти върху химичните и механичните свойства на дентина на кореновия канал и следователно създават неблагоприятна среда за свързване със сийлърите на каналопълнежните средства [43].

По задача 5.

Изработване и клинично апробиране на ефективен протокол за отстраняване на интраканални медикаменти.

Основната цел на ендодонтското лечение е да бъдат елиминирани микроорганизмите, техните странични продукти и некротичните тъкани от кореновите канали чрез химико-механичната обработка или чрез използване на интраканални медикаменти. За съжаление, нито една от съвременните техники за почистване и иригация не позволява пълното почистване на кореновия канал. Използваният в денталната медицина от почти век калциев хидроксид се прилага като интраканален медикамент. Той има много предимства и недостатъци, които са описани в настоящата работа. Един от основните проблеми е невъзможността за пълното му отстраняване от кореноканалната система. Преди obtурирането на кореновия канал всички отстатъци от интраканалните медикаменти трябва да бъдат премахнати. Това се налага, за да се предотврати вредното взаимодействие между медикамента и каналопълнежното средство, което може да доведе до апикално микропросмукване вследствие на недобра адаптация на сийлъра към повърхността на кореновия канал [42]. Наличната информация относно отстраняване на интраканалните медикаменти в *in vivo* условия е почти липсваща. Целта на настоящото изследване е да се изработи

клиничен протокол за отстраняване на интраканалните медикаменти в клинични условия. Използвали сме за отстраняване на медикаментите най-прилагания и най-достъпен според литературата метод – промиване със спринцовка и игла, и другите по-ефективните методи – ултразвукова и лазерна иригация [42].

Описани са много методи за подобряване на почистващото действие на иригантите в кореновия канал [42, 282]. Най-широко използваният метод според авторите е отстраняване на калциевия хидроксид чрез ръчно разбъркване с пила в комбинация с обилна иригация. Въпреки това този конвенционален метод отстранява само 60% от интраканалния медикамент [281]. В настоящата работа отстраняването със спринцовка и игла също показва по-малка ефективност в сравнение с другите изследвани методи – ултразвуковата и лазерната иригация. Пасивната ултразвукова и звуковата иригация са пример за това как предаващата се енергия причинява кавитация на ириганта в кореновия канал. Те премахват повече обем от калциев хидроксид в сравнение с иригацията със спринцовка и игла. Тези резултати са получили и Marques da Silva et al. и Keskin et al., които демонстрират, че те значително подобряват отстраняването на интраканалния калциев хидроксид – в най-висок процент (99,89%). Същото твърдение подкрепят и констатациите на Kucukkaaya et al. и Lins et al. [135, 281]. Тези резултати се потвърдиха и от нашето изследване. Други автори са на мнение, че ултразвуковата иригация няма значителна разлика от конвенционалната промивка относно отстраняването на калциевия хидроксид, това може да се дължи на липсата на последна иригация с EDTA или друг хелатиращ агент [135]. Подобни резултати са докладвани от Zorzini et al. и Torcuoglu et al. [135]. Резултатът може да се дължи на използването на калций на маслена основа. Plotino et al. сравняват звуковата и ултразвуковата система за отстраняване на интраканалните медикаменти и установяват, че ултразвуковата система е по-ефективна от звуковата иригация [150]. От анализиранияте публикации 37,5% са изследвали ултразвуковата иригация, което я прави една от най-ефективните. Li et al. отбелязват, че тя е най-ефективният метод за премахване на медикамента и от трите части на кореновия канал в сравнение с

конвенционалната иригация [272]. Въпреки че лазерната иригация е най-малко проучената техника, доказано е, че оставя почти 0% остатък от интраканалния медикамент поради излъчването на фотони, които създават фотоакустични вълни в ириганта, и следователно ефективно почиства кореновите канали. Това доказва, че най-изследваната техника не е най-ефективната [282]. Установено е, че тя е по-ефективна от иригацията със спринцовка и игла и от пасивната ултразвукова иригация при отстраняване на интраканални медикаменти от дентиновата стена [282]. Според нашето изследване ултразвуковата и лазерната иригация са по-ефективни от конвенционалната промивка със спринцовка и игла за отстраняване на $\text{Ca}(\text{OH})_2$ [184, 308].

Относно местоположението на остатъците от калциев хидроксид, при ултразвуковата и звуковата иригация се постига пълно отстраняване от коронарната и средната трета на кореновите канали. Ефективността на отстраняването от коронарната и средната трета се дължи на по-големия диаметър в тези области и на по-големия обем иригационен разтвор. Подобни констатации са докладвани от Курти и Пантелиду, където е отстранено значително количество вътреканален медикамент в коронарната и средната трета за разлика от апикалната трета. В апикалната трета има по-големи количества остатъци от интраканален медикамент в сравнение с коронарната и средната при използване на ултразвукова иригация в сравнение с лазерната [135]. При друго изследване се отчита, че при ултразвуковата иригация не се установява статистически значима разлика в коронарната, средната и апикалната трета. Това се дължи на намаляването на ефективността на върха на накрайника при контакт със стената на канала, установяват Akman et al. [135]. В предишни проучвания на Gorduysus et al. и Jiang et al. [282] интраканалните медикаменти се натрупват в апикалната област, където каналът има по-малка площ за достигане на ириганта, в резултат на което той е в по-малък обем. Това, съчетано със сложната анатомия в тази област, прави отстраняването на интраканалните медикаменти в апикалната трета предизвикателство [282]. Тези резултати се припокриват с наблюденията и в нашето изследване, при което остатъците от интраканалните медикаменти се откриват предимно в апикалната трета, послед-

вано от персистирането им в средната трета. Установили сме, че наличието им в кореновия канал влияе на obtурирането му чрез отражението върху връзката между дентина и използвания сийлър. Това повлиява и оздравителния процес в периапикалните тъкани, като го забавя. При липса на остатъци от интраканални медикаменти сме наблюдавали рентгенографски по-бързо настъпване на оздравителен процес. При иригацията с лазер се постигат най-добри резултати по отношение на оздравителния процес в периапикалните тъкани. Избраните стойности на лазерното лъчение са със субаблативни нива на енергията, които не предизвикват увреждане върху дентина и периапикалните тъкани.

Дигиталните снимки, стереомикроскопът, сканиращият електронен микроскоп, както и микрокомпютърната томография са методи за измерване на остатъчния медикамент. Методът СВСТ се счита за точен неинвазивен образен метод, той осигурява триизмерен образ на обема остатъчен медикамент, без необходимост от разделяне на образците. За целите на нашето *iv vivo* проучване оценявахме остатъчния медикамент чрез дигитални рентгенографии с цел по-малко облъчване и по-малко отделяно време за пациентите [281].

Най-ефективните техники изискват минимално време за активиране от една минута за всеки иригант, а най-използваните и препоръчвани разтвори за иригация са NaOCl и EDTA. Тъй като NaOCl не може да разтвори неорганични вещества, не е подходящ за премахване на калциевия хидроксид самостоятелно от стените на кореновите канали. Rödиг et al. откриват, че хелатиращи съединения като EDTA и лимонена киселина са по-ефективни [42]. Доказано е, че 30-секундна иригация е неефективна за пълното отстраняване на калциевия хидроксид. Uzunoglu et al. предлагат време за иригация приблизително една минута за всеки използван иригант, независимо от техниката на иригация. Освен това ефикасността е пряко свързана с обема на използвания иригант, т.е. колкото по-голям е обемът на ириганта, толкова по-голяма е ефикасността на иригацията. Необходимо е стриктно да се вземат предвид работната дължина и калибърът на апикалната препарация за подходяща биомеханична подготовка. Това гарантира запазването на целостта на околните тъкани. Екструдирани, разтворът може да причини възпаление и в някои случаи дори тъ-

канна некроза, което води до силна следоперативна болка. Освен това може да се компрометира заздравяването на апикалния периодонтит. Използването на рентгеноконтрастния $\text{Ca}(\text{OH})_2$ е с цел да се оцени наличието или отсъствието на медикамента, особено при изследвания, проведени *in vivo* [42].

Всички фактори при отстраняване на интраканалните медикаменти от кореновия канал, например видът на ириганта, техниката на иригация, консистенцията на интраканалния медикамент и неговият носител, са от основно значение за клиницистите с цел подобряване ефективността на иригационните системи. Въпреки това с нито една от техниките за иригация не може напълно да се премахне вътреканалният медикамент от кореновите канали. От всичко казано дотук следва, че една успешна техника за премахване на интраканалните медикаменти включва комбинираното използване на няколко метода и техники. Клиницистите трябва да идентифицират потенциала на всеки един от тях в трите коренови сегмента, преценявайки клиничната вариабилност за всеки случай, с цел постигане на оптимален протокол за отстраняване на интраканалните медикаменти.

VIII. ЗАКЛЮЧЕНИЕ

Анализът на данните по поставените задачи в дисертационния труд ни дава основание да направим следните констатации:

От анкетното проучване сме установили, че най-често лекарите по дентална медицина практикуват обща дентална медицина в своята практика, и по-рядко те се насочват към тясна специалност. Все още голяма част от анкетираните не използват оптично увеличение в практиката си, а малкото, които използват, имат лупи. Използването на интраканалните медикаменти е винаги при ендодонтско лечение, особено при инфектирани коренови канали, от тях най-много се прилагат комбинираните калциевите препарати. За отстраняване на интраканалните медикаменти анкетираните най-често използват промивката със спринцовка и игла, а най-рядко – иригацията с отрицателно променливо налягане, като същевременно различните методи и техники са все още недостъпни в клиничната практика.

При изследване на отстраняващата ефективност на различни техники при еднокоренови и многокоренови зъби, се установи, че по-трудно се отстранява калциевият хидроксид, отколкото калциевия хидроксид с йодоформ. Най-много остатъци от интраканален медикамент има при иригация със спринцовка и игла и отрицателно променливо налягане, и в коронарната и апикалната трета на кореновия канал. Лазерно асистираната иригация оставя най-малко неотстранен интраканален медикамент в кореновия канал.

Средното количество остатък от интраканалните медикаменти при криви коренови канали е 3-4 пъти по-голямо от това при прави коренови канали. Методите и техниките за отстраняване на интраканалните медикаменти са по-ефективни при прави коренови канали и остатъци се намират в по-голям процент в апикална позиция при криви коренови канали. Най-голяма е силата, необходима за разхерметизиране на връзката между дентина и използвания сийлър при AN Plus, а най-малка е при биокерамичния сийлър. При клиничното изследване се установи, че наличието на интраканален медикамент в кореновия канал влияе на оздравителния процес в периапикалните тъкани.

IX. ИЗВОДИ

1. Почти 100% от лекарите по дентална медицина използват интраканални медикаменти в своята практика и половината от тях (49%) ги използват винаги при провеждането на ендодонтско лечение, а другите (46%) – при инфектирани коренови канали.

2. Повечето от анкетираниите (74%) имат затруднения при пълното отстраняване на интраканалните медикаменти и липсва достъпност на всички методи за отстраняване в тяхната практика. Същевременно анкетираниите смятат, че непълното отстраняване на интраканалните медикаменти влияе на адхезията на каналопълнежното средство към стените на кореновия канал.

3. Най-неефективният метод за отстраняване на интраканалните медикаменти при прави коренови канали е иригация със спринцовка и игла, последван от иригацията с отрицателно обратно налягане (от 0,375 до 0,588 mm³ неотстранен интраканален медикамент).

4. Най-пълно отстраняване на интраканалния медикамент от кореновите канали е постигнат с използването на лазер-асистираната иригация (0,004 mm³ остатъчен медикамент и са установени проби с изцяло премахнат интраканален медикамент).

5. Техниките за отстраняване на интраканалните медикаменти са по-ефективни при прави коренови канали (0,091 mm³ остатъчен медикамент), сравнено с кривите коренови канали (0,825 mm³ остатъчен медикамент).

6. Наличието на остатъчен интраканален медикамент оказва влияние на навлизането на сийлъра в дентиновите тубули, като по този начин намалява силата на връзката между тях (от 7,8 МПа в коронарната част до 7,4 МПа в апикалната част за AN Plus и 3,9 МПа до 3,3 МПа за AN Plus Bioceramic Sealer).

7. Силата, необходима за разхерметизиране на адхезивната връзка между кореноканалния дентин и сийлъра, е по-висока при AN Plus (8,4 МПа), отколкото при AN Plus Bioceramic Sealer (3,3 МПа).

Х. ПРИНОСИ

Приноси с оригинален характер

1. За първи път у нас е проучено мнението на общопрактикуващите дентални лекари относно видовете, показанията за употреба и начините на отстраняване на интраканалните медикаменти.

2. За първи път у нас е проведено сравнително изследване на пет различни техники за отстраняване на интраканалните медикаменти при прави и криви коренови канали чрез *micro-CT* и SEM.

3. За първи път у нас е проведено сравнително изследване на пет различни техники за отстраняване на интраканалните медикаменти между прави и криви коренови канали чрез *micro-CT*.

4. За първи път у нас е оценено влиянието на остатъчните медикаменти върху адхезията на два изследвани сийлъра и дентиновата повърхност чрез апарат за изследване на *push-out* тест в МРа.

5. Установени са оптимални клинични протоколи за отстраняване на интраканални медикаменти в клинични условия.

Приноси с потвърдителен характер

1. Чрез анкетно проучване е потвърдена необходимостта от цялостното отстраняване на интраканалните медикаменти.

2. Чрез *micro-CT* анализ в *in vitro* условия е потвърдена способността на звуковата, ултразвуковата, отрицателното налягане и най-вече лазерната техника да отстраняват интраканалните медикаменти в сложната кореноканална система.

3. Потвърдено е влиянието на остатъчните медикаменти в кореновия канал върху силата на адхезивната връзка между ендодонтския сийлър и кореновия дентин.

XI. КНИГОПИС

1. Бакалова Л. Експериментални и клинични проучвания върху лечението на хронични периодонтити с индекстол. Дисертация. София, 1975.
2. Ботушанов П., Ст. Владимиров. Ендодонтия – теория и практика. Автоспектър, Пловдив, 1998.
3. Гюлбенкиян Е. Нови ендодонтски подходи в кондиционирането на кореновия дентин за триизмерна херметизация: Дисертационен труд. Факултет по дентална медицина, МУ – София, 2019.
4. Доганджийска, В. Въздействие на фотоактивирана дезинфекция и Er:YAG лазер при дълбоки кариозни лезии (експериментални и клинично-лабораторни изследвания). Дисертация, София, ФДМ, 2016, 178 с.
5. Карова Е. Основи на съвременната ендодонтия. София. 2019. Издателство „Валдекс ООД”, 320 с.
6. Карова Е. Съвременни устройства за въвеждане на иригационните разтвори в кореноканалното пространство. Dental Magazine 2015;1(1):10-15.
7. Миронова Ж., Е. Радева. Отстраняване на интраканалните медикаменти. Дентална медицина. 2020; (1): 63-70.
8. Николов Р., Е. Радева, О. Мартинов, Г. Желев, Б. Грозданов. Съвременни антибактериални лекарства, прилагани в денталната медицина. Дентална медицина. 95, 2013; 1, 95-103.
9. Радева Е. Терапевтично повлияване на микрофлората и болката при остър апикален периодонтит (начална форма без клинични данни за ексудация в кореновия канал). Дисертация, София, 2012.
10. Радева Е., Р. Василева. Остри апикални периодонтити – клиника, диагностика и насоки за лечение. София, Издателство „Лице”, 2016.
11. Радева Е., Е. Шопова, Д. Цанова, Г. Генчев. Антимикробен ефект на интраканални медикаменти в ендодонтската инфекция (ин-витро изследване). Проблеми на денталната медицина, 2018, 44 (1):47-54.
12. Радева Е. Аспекти на ендодонтската болка. Дайрект Сървисиз, 2023, ISBN 978-619-7671-76-6.
13. Радева Е., Д. Цанова-Тошева, Д. Стоянова, С. Попова, О. Димитрова, Хр. Галева, А. Вехова, В. Веселинов. Ефективност на различни иригационни протоколи при отстраняване на интраканални медикаменти (ин витро изследване). Дентална медицина, 2016; 98(1):26-33.
14. Фармакология. Учебник за студенти по дентална медицина. Под редакцията на проф. д-р Румен Николов, МИ Арсо, София, 2020, 318, 373, 420.
15. Ценова, И., Е. Карова. Компютърна микротомография в in vitro ендодонтски изследвания – литературен обзор. Проблеми на денталната медицина, 2018, 44 (2): 40-47.
16. Ценова-Илиева, И. Структурна цялост на кореновия дентин в хода на ортоградно ендодонтско лечение. Дисертация, София, 2020, 225 с.

17. Abbaszadegan A, Nabavizadeh M, Gholami A et al. Positively charged imidazolium-based ionic liquid-protected silver nanoparticles: a promising disinfectant in root canal treatment. *Int Endod J.* August 2015; 48(8):790-800.
18. Abdal Abdul-K., Ghada Y., Abdul-Rahman, et al. The antimicrobial effect of honey as intracanal medicament (A Comparative Study). *Dent J.* 2009; 9(1): 105-109.
19. Abhinav K., Singh, Ramanna P, et al. In Vitro assessment of intracanal Calcium Hydroxide removal using various irrigation systems: An SEM Study. *The Journal of Contemporary Dental Practice.* 2021; Sept 22 (9):1003-1007.
20. Abinaya R, Pallavi Urs, Nagar P et al. Comparative evaluation of antimicrobial efficacy of bioactive glass, 1% chlorhexidine gluconate with calcium hydroxide and 1% chlorhexidine gluconate, as intracanal medicament in primary molars: An in vivo study. *Int J Appl Dent Sci.* 2021; 7(4): 82-88.
21. Acharya N, Poudel D, Chakradhar A. Comparative evaluation of removal of intracanal calcium hydroxide with Endoactivator System and mechanical instrumentation with K File, using two irrigating solutions: an in Vitro Study. *Jan-March. Kathmandu Univ Med J.* 2018;61(1):74-7.
22. Adl FS., Sedigh-Shams M., Mirkhaghani H. Effect of Triple Antibiotic Paste on the bond strength of Epoxy and Methacrylate Resin–Based Sealers to root canal dentine. *Research square* 2021:1-10.
23. Afkhami F et al. Known data on the effectiveness of silver nano particles on root canal disinfection. *Bioinformation. J Dent.*2015 43:12.17(1): 212-222.
24. Afkhami F, Akbari S. Chiniforush. *Enterococcus faecalis* elimination in root canals using silver nanoparticles, Photodynamic therapy, Diode Laser, or Laser-activated nanoparticles: An *In Vitro* Study. *J Endod.*Feb. 2017 43(2):279-282.
25. Agarwal A, Deore RB, Rudagi K et al. Evaluation of apical vapor lock formation and comparative evaluation of its elimination using three different techniques: an in vitro study. *J Contemp Dent Pract.* 2017;18(9):790-4.
26. Ahmad M. Anti-microbial Photo Dynamic Therapy (aPDT) in endodontics: A literature review. *International Journal of Dental Sciences and Research,* 2018; 6(2):25-28.
27. Ahmed M., Pak. Removal efficacy of propolis/calcium hydroxide medicaments from the root canal. *J Med Sci.* November – December 2021; 37(7):1948-1952.
28. Ahmed M., Sharif Z., Aafreen Al. Comparison of removal potency of different intracanal medicaments. *Pakistan Oral & Dental Jour.* 2017; July-Sep 37(3):483-487.
29. Ahamed AA, Raj JD. Negative pressure irrigation system: a review. *J. Pharm. Res.* 2019; Jun;13(1):8-14.
30. Ahmetoglu F, Keles A, Simsek N. Effectiveness of the several irrigation techniques for removal of calcium hydroxide-based intracanal medication from an artificial standardized groove in the apical root canal. *Marm. Dent J.* 2013; 2:53-56.
31. Alawad S., Otaibi A.S., Al Harthi Y. O et al. Nanoparticles technology and its implications in endodontic management, Literature Review. *Inter. Journal of Pharmaceutical Research & Allied Sciences,* 2021;10(4):6-10.

32. Albuquerque MTP, Silva JV, Poppe DJO et al. Endodontic tendencies in a very-low-income population area of Northeastern Brazil. *Int J Dent*. 2019 Sep 5; 2019:9543593; 1-7.
33. Al-Ali R. The antimicrobial effectiveness of honey as intracanal medicament. A Thesis Submitted by: B.D.S. for the Degree of Master of Science 2005.
34. Al-Garni S., Al-Shahrani S, Al-Nazhan S, Al-Maflehi N. Evaluation of calcium hydroxide removal using EndoActivator system: An in vitro study. *Saudi Endodontic Journal* Jan-Apr 2014; 4(1):13-17.
35. Ali A., Bhosale A., Pawar S et al. Current trends in root canal irrigation. 2022 Ali et al. *Cureus* 14(5) :1-8.
36. Al-Jadaa A, Paqué F, Attin T, Zehnder M. Acoustic hypochlorite activation in simulated curved canals. *J Endod* 2009; 35:1408-1411.
37. Almadi E., Almohaimede A. Natural products in endodontics. *Saudi Med J* 2018; 39(2): 124-130.
38. Alserhan MA, Alzahrani AH, Alzahrani AS, Alzahrani SS. Awareness and endodontic clinical practice of the general dental practitioners in Albaha region. *Saudi Endod J*. 2021 May-Aug;11(2):202-13.
39. Alturaiki S, Lamphon H, Edrees H, Ahlquist M. Efficacy of 3 different irrigation systems on removal of calcium hydroxide from the root canal: A scanning electron microscopy study. *JOE (Journal of Endodontics)*. 2015 Jan;41(1): 97-101.
40. Aly Y., Omar N, Kataia EM et al. A novel plant based intra canal medicament: ease of removal and effect on radicular dentine microhardness. *Bull Natl Res Cent*. 2021; 45:12, 1-8.
41. Amato M, Vanoni-Heineken I, Hecker H, Weiger R. Curved versus straight root canals: the benefit of activated irrigation techniques on dentin debris removal. *Oral Surg Oral Med Oral Pathol Oral Radiol Endod*. 2011;111(4):529–34.
42. Amin A. Ability of Sonic activation, Ultrasonic activation and XP-Finishing rotary file in the removal of Calcium Hydroxide-Iodoform intracanal medication. *Egyptian Dental Journal*. 2023; 69(3); 2359:2366.
43. Amonkar A., Dhaded N, Doddwad P et al. Evaluation of the effect of long-term use of three intracanal medicaments on the radicular dentin microhardness and fracture resistance: An in vitro study. *Acta stomatol Croat*. 2021;55(3):291-301.
44. Amza O, Dimitriu B, Suciu I et al. Etiology and prevention of an endodontic iatrogenic event: instrument fracture. *J Med Life*. 2020;13(3):378-81.
45. Angker L, Swain MV. Characterising the micro-mechanical behaviour of the carious dentine of primary teeth using nano-indentation. *J Biomec*. 2002; 38:1535-42.
46. Anis Motiwala M, Badar SB, Ghafoor R. Comparison of two different methods in the removal of oil-based calcium hydroxide from root canal system: a triple-blinded randomised clinical trial. *Eur Endod J*. 2021; 6:38-43.
47. Armengol V, Jean A, Rohanzadeh R, Hamel H. Scanning electron microscopic analysis of diseased and healthy dental hard tissues after Er:YAG laser irradiation: in vitro study. *J Endod*. 1999; 25:543-6.

48. Arslan H, Akcay M, Capar ID et al. Efficacy of needle irrigation, EndoActivator and photonitiated photoacoustic streaming technique on removal of double and triple antibiotic pastes. *J Endod.* 2014; 40, 1439-42.
49. Arslan H, Akcay M, Capar I et al. An in vitro comparison of irrigation using photonitiated photoacoustic streaming, ultrasonic, sonic and needle techniques in removing calcium hydroxide. *Int Endod J.* 2015;48(3): 246-251.
50. Arslan H, Topcuoglu HS, Saygili G et al. Effect of various intracanal medicaments on the bond strength of self-adhesive resin cement to root canal dentin. *Acta Biomaterialia Odontologica Scandinavica.* 2015; 1(1): 18-21.
51. Athanassiadis B, Abbott PV, Walsh LJ. The use of calcium hydroxide, antibiotics and biocides as antimicrobial medicaments in endodontics. *Australian Dental Journal Supplement* 2007;52:(1):64-82.
52. Atila-Pektas B, Yurdakul P, Gu Imez D. Antimicrobial effects of root canal medicaments against *Enterococcus faecalis* and *Streptococcus mutans*. *Int Endod J* 2013;46: 413-8.
53. Azeem RA, Sureshbabu NM. Clinical performance of direct versus indirect composite restorations in posterior teeth: A systematic review. *J Conserv. Dent.* 2018;21(1): 2-9.
54. Bains R, Tikku A.P, Verma P, Pandey P. Antimicrobial efficacy of triple antibiotic paste in teeth with primary endodontic infection: A systematic review. *Asian Journal of Oral Health and Allied Sciences.* 2021;11(2) :1-7.
55. Bains R, Yadav RK, Tikku AP et al. A comparative evaluation of the antimicrobial efficacy of calcium hydroxide, chlorhexidine gel, and a curcumin-based formulation against *Enterococcus faecalis*. *Nat J Maxillofac Surg.* 2018; Jan-Jun; 9(1): 52-55.
56. Balani P., Ahmed H. Influence of Calcium Hydroxide as an intracanal medicament on apical seal. *JAMMR*, 34(2): 2022; 89-98, 2022.
57. Balasubramaniam R., Jayakumar S. Antibiotics in endodontics – A concise review. *International Journal of Applied Dental Sciences.* 2017; 3(4): 323-329.
58. Ballal NV, Kumar SR, Laxmikanth HK, Saraswathi MV. Influence of Calcium Hydroxide as an intracanal medicament on apical seal: Comparative evaluation of different chelators in removal of calcium hydroxide preparations from root canals. *Aust Dent J* 2012; 57: 344–348.
59. Balvedi RP, Versiani MA, Manna FF, Biffi JC. A comparison of two techniques for the removal of calcium hydroxide from root canals. *Int Endod J* 2010; 43:763-8.
60. Baranwal R., Duggi V, Avinash A et al. Propolis: A smart supplement for an intracanal medicament. *International Journal of Clinical Pediatric Dentistry.* October-December 2017;10(4):324-329.
61. Barbizam JV, Trope M, Teixeira EC, et al. Effect of calcium hydroxide intracanal dressing on the bond strength of a resin-based endodontic sealer. *Braz Dent J* 2008;19(3):224-227.
62. Barnett F, Trope M, Khoja M, Tronstad L. Bacteriological status of the root canal after Sonic, Ultrasonic and hand instrumentation. *Endod Dent Traumatol.* 1985; Dec.1(6): 228-231.
63. Basrani B, Haapasalo M. Update on endodontic irrigating solutions. *Endod Topics.* 2012; 27 (1):74.102.

64. Basudan SO, Alghamdi SH, Alsultan HS. Effect of case diagnosis and professional training on endodontic irrigant selection. *Saudi Endod J.* 2018 Sep-Dec; 8(3):196-201.
65. Baumgartner JC, Ibay AC. The chemical reactions of irrigants used for root canal debridement. *J Endod.* 1987 Feb; 13(2):47-51.
66. Baxter S., Nickoll M, Konietschke F, Rödiger T. Efficacy of different irrigation techniques in removing Ledermix Paste from simulated root canal irregularities. *Iranian Endodontic Journal.* 2019;14(1): 28-34.
67. Bibova N., Simeonova E., Dimitrova S et al. Photoactivated disinfection of root canal system with FotoSan. *IOSR J Dent Med Sci (IOSR-JDMS).* 2019;18(9): 81-84.
68. Bindu S, Shubhashini N, Geeta IB. Comparison of antimicrobial efficacy of Diode Laser and Photo Activated Disinfection (PAD) in *E. Faecalis* contaminated root canals. *International journal of scientific research.* 2019; Nov. 8(11).
69. Blanken JW, Verdaasdonk RM. Cavitation as a working mechanism of the Er, Cr:YSGG laser in endodontics: a visualization study. *The Journal of Oral Laser Applications.* 2007; 7(2):97-106.
70. Blank-Gonçalves LM, Nabeshima CK, Martins GH, Machado ME. Qualitative analysis of the removal of the smear layer in the apical third of curved roots: conventional irrigation versus activation systems. *J Endod.* 2011; 37:1268-1271.
71. Bodrumlu E., Alaçam T. Evaluation of antimicrobial and antifungal effects of Iodoform-integrating Gutta-Percha. *J Can Dent Assoc* 2006; 72(8):733.
72. Bonsor S. J., Nichol R, Reid T.M.S, Pearson G.J. Microbiological evaluation of photo-activated disinfection in endodontics (An in vivo study). *Pearson British Dental Journal.* Mar. 25, 2006; 200(6): 337-341.
73. Boteva E, Yovchev D. Efficacy of working length detection and irrigation during preparation of curved root canals. *Balka Journal of stomatology.* 2012; (16);1-4.
74. Böttcher DE, Hirai VH, Da Silva Neto UX, Grec CaFS. Effect of calcium hydroxide dressing on the long-term sealing ability of two different endodontic sealers: An in vitro study. *Oral Surg Oral Med Oral Pathol Oral Radiol Endod.* 2010; 110:386-9.
75. Böttcher DE., Rahde N de M, Grecca F. S. Calcium hydroxide removal: Effectiveness of ultrasonic and manual techniques. *Rev Odonto Cienc* 2012;27(2):152-155.
76. Boutsoukis C, Lambrianidis T, Kastrinakis E. Irrigant flow within a prepared root canal using different flow rates: a computational fluid dynamics study. *Int Endod J.* 2009;42: 144-155.
77. Boutsoukis C, Gogos C, Verhaagen B et al. The effect of root canal taper on the irrigant flow: evaluation using an unsteady computational fluid dynamics model. *Int Endod J* 2010; 43:909-16.
78. Boutsoukis C. Syringe irrigation revisited *ENDO EPT* 2019;13(2):101- 113.
79. Boutsoukis C., Gutierrez P. NovaDDSSyringe irrigation in minimally shaped root canals using 3 endodontic needles: A computational fluid dynamics study. *September 2021;47(9):1487-1495.*
80. Boutsoukis C., Arias-Moliz M.T. Present status and future directions – irrigants and irrigation methods. *Int Endod J.* 2022; 00:1-25 May;55 Suppl 3:588-612.

81. Braz MC., Saguchi A, Akisue E et al. Comparative in vitro study of intracanal *Enterococcus faecalis* reduction using photosensitizers in aPDT. BJOS 2021; 20; e214034; 1-11.
82. Camargo S.C. The antibacterial effects of lasers in endodontics. Brazil roots. Special laser in endo. 2012 (1)16-26.
83. Camargo CH, Leal FM, Silva GO et al. Efficacy of different techniques for re-moval of calcium hydroxide-chlorhexidine paste from root canals. Gen Dent. Mar 2016; 64(2): e9-12.
84. Capar ID, Ozcan E, Arslan H et al. Effect of different final irrigation methods on the removal of calcium hydroxide from an artificial standardized groove in the apical third of root canals. J Endod 2014; 40(3): 451-454.
85. Chavez-Andrade GM et al. Antimicrobial and biofilm anti-adhesion activities of silver nanoparticles and farnesol against endodontic microorganisms for possible application in root canal treatment. Arch Oral Biol.2017; (107);1-7.
86. Chávez de Paz L. E. Challenges for root canal irrigation: microbial biofilms and root canal anatomy. ENDO EPT 2019;13(2):91-100.
87. Chockattu S, Deepak B, Goud K. Comparison of efficiency of ethylenediaminetetraacetic acid, citric acid, and etidronate in the removal of calcium hydroxide intracanal medicament using scanning electron microscopic analysis: An in-vitro study. J Conserv Dent 2017; 20: 6-11.
88. Chopra S, Murray PE, Namerow KN. A scanning electron microscopic evaluation of the effectiveness of the F-file versus ultrasonic activation of a K-file to remove smear layer. J Endod 2008; 34:1243-5.
89. Clarkson RM, Podlich HM, Moule AJ. Influence of ethylenediaminetetraacetic acid on the active chlorine content of sodium hypochlorite solutions when mixed in various proportions. J Endod. 2011 Apr; 37(4):538-43.
90. Clegg MS, Vertucci FJ, Walker C et al. The effect of exposure to irrigant solutions on apical dentine biofilms in vitro. J Endod. 2006;32(5):434-437.
91. Czonstkowsky M, Wilson EG, Holstein FA. The smear layer in endodontics. Dent Clin North Am. 1990 Jan;34(1):13-25.
92. Da Silva JM, Silveira A, Santos E, et al. Efficacy of sodium hypochlorite, ethylene diaminetetraacetic acid, citric acid and phosphoric acid in calcium hydroxide removal from the root canal: a microscopic cleanliness evaluation. Oral Surg Oral Med Oral Pathol Oral Radiol Endod. 2011; 112: 820-4.
93. De Almeida J et al. Effectiveness of nanoparticles solutions and conventional endodontic irrigants against *Enterococcus faecalis* biofilm. Indian J Dent Res. 2018;29(3):347-351.
94. Deepak BS. Removal of intracanal medicaments – a review. Unique Journal of Medical and Dental Sciences 2015.
95. De-Deus G, Reis C, Fidel S, et al. Longitudinal and quantitative evaluation of dentin demineralization when subjected to EDTA, EDTAC, and citric acid: a co-site digital optical microscopy study. Oral Surg Oral Med Oral Pathol Oral Radiol Endod. 2008; 105: 391-7.

96. De-Deus G, Zehnder M, Reis C, et al. Longitudinal co-site optical microscopy study on the chelating ability of etidronate and EDTA using a comparative single- tooth model. *J Endod.* 2008; 34(1):71-5.
97. Denna J, Shafie LA, Alsofi L et al. Efficacy of the rotary instrument xp-endo finisher in the removal of calcium hydroxide intracanal medicament in combination with different irrigation techniques: a microtomographic study. *Materials (Basel)* 2020;13.2222; 1-11.
98. Digole V., Dua P, Shergill SPS et al. Comparative evaluation of antimicrobial efficacy of calcium hydroxide, curcumin and aloe vera as an intracanal medicament: An in-vivo study. *IP Indian Journal of Conservative and Endodontics* 2020;5(3):114-119.
99. Dogandzhiyska, V. Enhancing endodontic success: Exploring laser-based techniques for root canal therapy improvement. *Int J Sci Res*, 2023, 12(9): 662-664.
100. Dua A. B.D.S, M.D.S. Efficacy of laser on Calcium hydroxide removal from root canals. Registration number 2218.
101. El-Din S. N., Ali M. M, Hassan R. Comparison of apically extruded debris associated with different irrigation techniques after removal of intracanal medicament. *Open Access Maced J Med Sci.* 2021 Aug 20; 9(D):120-125.
102. Elgendy E., Shaheen N., Labib A. Efficacy of different methods of calcium hydroxide removal on bond strength of calcium silicate-based sealer. *Tanta Dent J.* 2021; 18(1);1-6.
103. Elsayed R., Yagoub S, Abubakr N.H. Evaluation of Propolis as intracanal medicament against *Enterococcus faecalis*. *Open Journal of Stomatology*, 2021, 11, 208-220.
104. Falakaloğlu S., Adıgüzel Ö, Kara M, Özata M.Y. Efficacy of different irrigation systems used to remove calcium hydroxide from the root canal. *JDMT*; 2019; June 8(3):121-128.
105. Fava LRG, Saunders WP. Calcium hydroxide pastes: classification and clinical indications (Review). *International Endodontic Journal*, 32, 257±282, 1999.
106. Ferguson JW, Hatton JF, Gillespie MJ. Effectiveness of intracanal irrigants and medications against the yeast *Candida albicans*. *J Endod.* 2002 Feb; 28(2):68-71.
107. Filipov I., Markova K, Boyadzhieva E. Efficiency of photoactivated disinfection on experimental biofilm – scanning electron microscopy results. *Journal of IMAB*, 2013; 19(4): 383-387.
108. Fuladi K, Sheno P, Badole G et al. To assess the predominant protocol for contemporary endodontic practices among endodontists in central India. *Int J Sci Res.* 2019 Jan;8(1):26-28.
109. Galić V., Stašić J.N. Efficacy of different irrigation techniques on calcium hydroxide removal from the root canal. *Serbian Dental Journal. Stomatološki glasnik Srbije.* 2018;65(3):148-155.
110. Gangwar A. et al. Antimicrobial effectiveness of different preparations of calcium hydroxide. *Indian Journal of Dental Research.* 2011; 22(1):66-70.
111. Generali L., Cavani F, Franceschetti F et al. Calcium Hydroxide removal using four different irrigation systems: A quantitative evaluation by scanning electron microscopy. *Appl. Sci.* 2022; 12, 271;1-9.
112. George R, Walsh LJ. Apical extrusion of root canal irrigants when using Er:YAG and Er,Cr:YSGG lasers with optical fibres: an in vitro dye study. *J Endod* 2008; 34:706-8.

113. Ghasemi N., Behnezhad M, Asgharzadeh M et al. Corrigendum to “Antibacterial properties of Aloe vera on intracanal medicaments against *Enterococcus faecalis* biofilm at different stages of development”. *Int J Dent*. 2021, Article ID 9825216;1-6.
114. Goel A, Sinha A, Khandeparker RV et al. Bioactive glass S53P4 versus Chlorhexidine gluconate as intracanal medicament in primary teeth: An in-vivo study using Polymerase chain reaction analysis. *J Int Oral Health* 2015;7(8):65-9.
115. Gokturk H, Ozkocak I, Buyukgebiz F, Demir O. Effectiveness of various irrigation protocols for the removal of calcium hydroxide from artificial standardized grooves. *J Appl Oral Sci* 2017; 25:290-8.
116. Gomes B, Vianna M.E, Zaia A et al. Chlorhexidine in Endodontics. *Brazilian Dental Journal*. 2013; 24(2):89-102.
117. Gomes BP, Ferraz CC, Vianna ME et al. In vitro antimicrobial activity of several concentrations of sodium hypochlorite and chlorhexidine gluconate in the elimination of *Enterococcus faecalis*. *Int Endod J*. 2001 Sep; 34(6):424-8.
118. Goode N, Khan S, Eid AA et al. Wall shear stress effects of different endodontic irrigation techniques and systems. *J Dent* 2013; 41(7): 636–641.
119. Govindaraju L, Neelakantan P, Gutmann JL. Effect of root canal irrigating solutions on the compressive strength of tricalcium silicate cements. *Clin Oral Investig*. 2017; Mar; 21(2):567271.
120. Grande NM, Plotino G, Falanga A, et al. Interaction between EDTA and sodium hypochlorite: a nuclear magnetic resonance analysis. *J Endod*. 2006; 32:460-4.
121. Gratz G. A., Guerra M. F, Goldenberg P.E. Efficacy of irrigation techniques in removing calcium hydroxide: a literature review. *Odontoestom*. 2022; 24,1-13.
122. Grawehr M, Sener B, Waltimo T, Zehnder M. Interactions of ethylenediamine tetraacetic acid with sodium hypochlorite in aqueous solutions. *Int Endod J*. 2003 Jun; 36(6):411-7.
123. De Gregorio C, Estevez R, Cisneros R et al. Effect of EDTA, sonic, and ultrasonic activation on the penetration of sodium hypochlorite into simulated lateral canals: an in vitro study. *J Endod*. 2009; 35:891-895.
124. Guerreiro-Tanomaru J. M., Loiola L, Morgental R et al. Efficacy of four irrigation needles in cleaning the apical third of root canals. *Braz Dent J*. 2013; 24(1):21-24.
125. Gu LS, Kim JR, Ling J et al. Review of contemporary irrigant agitation techniques and devices. *J Endod*. 2009; 35(6):791-804.
126. Gusiyska A, Vassileva R, Dyulgerova E, Gyulbenkiyan E, Scanning electron microscopy studies of root canal dentin irrigated with a chitosan-citrate solution: A Preliminary report. *International Journal of Science and Research (IJSR) ISSN (Online): 2319-7064*.
127. Gutarts R, Nusstein J, Reader A, Beck M. In vivo debridement efficacy of ultrasonic irrigation following hand-rotary instrumentation in human mandibular molars. *J Endod*. 2005; 31(3):166–70.
128. Haapasalo M, Orstavik D. In vitro infection and disinfection of dentinal tubules. *J Dent Res*. 1987; Aug; 66(8):1375-9.

129. Haapasalo M., Shen Ya, Wei Qian & Yuan Gao. Irrigation in endodontics. *Dental clinics of north America* 54.2 (2010): 291-312.
130. Haapasalo M., Shen Y, Wang Z, Gao Y. Irrigation in endodontics. *British Dental Journal*. 2014; 216 (6) Mar 2: 299-303.
131. Halkai R., Begum R., Halkai K et al. Evaluation of antimicrobial action and push-out bond strength and compressive strength using mineral trioxide aggregate and triple antibiotic medicament combination as root-end filling material: A novel in vitro study. *Endodontology*. 2022;34(1):61-65.
132. Hamid A.E., Hajer M., Abdel-Aziz, Mohamed S et al. Antimicrobial efficacy of nanopropolis coated vs silver-curcumin nanoparticles coated gutta-percha points on various microbial species. *E.D.J.* 2020;66(3); 1893:1902.
133. Harms C., Husemann V, Schäfer E, Dammaschke T. Removal of calcium hydroxide dressing from the root canal system using different irrigation solutions and methods. *Deutsche Zahnärztliche Zeitschrift International*. 2021; 3(6): 276-282.
134. Harzivartyan S, Hazar AB, Kartal N, Cimilli Z. Evaluation of different irrigation solutions and activation methods on removing calcium hydroxide. *Journal of Dental Sciences*. 2021;16(2):700-705.
135. Hascizmeci C, Buldur B. Evaluation of the effect of different irrigation systems on the removal of intracanal medicaments. *Cumhuriyet Dental Journal*. 2023; 26(2):135-143.
136. Himadri P., Arpita S, Lopamoodra D, Subrahata H et al. Application of intracanal medicaments: A Review. *IOSR Journal of Dental and Medical Sciences (IOSR JDMS)*. 2019; Jan 18(1) Ver. 3:14-21.
137. Hülsmann M, Heckendorff M, Lennon Á. Chelating agents in root canal treatment: mode of action and indications for their use. *Int Endod J*. 2003; 36:810-30.
138. Hülsmann M. Effects of mechanical instrumentation and chemical irrigation on the root canal dentin and surrounding tissues. *Endod Topics* 2013; 29(1): 55-86.
139. Imani Z., Imani Z, Basir L, Shayeste M. Antibacterial effects of chitosan, formocresol and CMCP as pulpectomy medicament on *Enterococcus faecalis*, *Staphylococcus aureus* and *Streptococcus mutans*. *IEJ Iranian Endodontic Journal*. 2018; 13(3):342-350.
140. Ingle JI, Bakland LK, Baumgartner JC. *Ingle's Endodontics* 6 ed. BC Decker Inc; Hamilton; 2008; 999,1009-11.
141. Jain P, Nilker V, Mandke L. An in vitro evaluation of calcium hydroxide medication removal using various irrigants and methods. *SRM Journal of Research in Dental Sciences*. 2015;6(1):17-2112.
142. Jain V., Karibasappa G.N, Dodamani A et al. Comparative assessment of antimicrobial efficacy of different antibiotic coated gutta-percha cones on *Enterococcus faecalis*. An invitro study. *Journal of Clinical and Diagnostic Research*. 2016;10(9):65-68.
143. Jaju S., Jaju P. Newer root canal irrigants in horizon: A Review. *International Journal of Dentistry*. Volume 2011; Article ID 851359;1-9.

144. Jamali S., Basturk F, Das M et al. The effect of Passive Ultrasonic Irrigation in comparison with other techniques on removing Calcium Hydroxide from root canals: A Systematic Review. *Intl J Sci Res Den Med Sci*, 2019;1;80-83.
145. Jeansonne MJ, White RR. A comparison of 2.0% chlorhexidine gluconate and 5.25% sodium hypochlorite as antimicrobial endodontic irrigants. *J Endod.* 1994; Jun; 20(6):276-8.
146. Jenarthan S, Subbarao C. Comparative evaluation of the efficacy of diclofenac sodium administered using different delivery routes in the management of endodontic pain: A randomized controlled clinical trial. *J Conserv Dent.* 2018 May;21(3):297-301; 2972301.
147. Jenita G., Nasim I, Ganapathy D. Comparative evaluation of effect of Chlorhexidine, Aloe vera and Green Tea on push out bond strength of a Resin sealer- An in vitro study. *Annals of R.S.C.B.*, ISSN:1583-6258, 2021; 25(3):2509-2515.
148. Jernström C, Svanelind E. General dental practitioners' experience of endodontic treatment, difficulties and barriers. A survey study. 28 Jan.2021.
149. Jiang LM, Verhaagen B, Versluis M, van der Sluis LW. Evaluation of a sonic device designed to activate irrigant in the root canal. *J Endod.* 2010; 36(8):143-146.
150. Jiang LM, Verhaagen B, Versluis M, et al. The influence of the ultrasonic intensity on the cleaning efficacy of passive ultrasonic irrigation. *J Endod.* 2011; May 37(5):688-692.
151. Jones R. Honey and Healing through the Ages. *J Intern Bee Research Association.* 2001; 23: 15- 17.
152. Kadiatou Sy, Agossa K, Maton M et al. How adding Chlorhexidine or metallic nanoparticles affects the antimicrobial performance of Calcium Hydroxide paste as an intracanal medication: An In Vitro study. *Neut, Antibiotics* 2021; 10, 1352:1-18.
153. Kar P, Varghese R.K, Agrawal N, Jhaveri H.S. Steroid as an intracanal medicament: An advanced review. *J Res Dent Maxillofac Sci.* 2021; 6(3):47-51.
154. Karayasheva, D., Radeva E. Importance of Enterococci (*Enterococcus faecalis*) for Dental Medicine – Microbiological Characterization, Prevalence and Resistance. *International Journal of Science and Research*, vol. 6, Issue 7, July 2017, pp. 1970-1975.
155. Karayasheva, D., E. Radeva. Microbiological Characteristics of *Veilonella spp.* in the Composition of Endodontic Infections, *IJSR*, Vol. 9, Issue 3, March 2020, pp. 661-665.
156. Karayasheva, D., E. Radeva. Microbiological characteristics of *Bacteroides spp.* in the composition of endodontic infections. *IJSR*, Vol. Vol. 9, Issue 6, June 2020; 1590-1593.
157. Kayastha P, Shakya M, Shrestha L. Survey of standard protocols for endodontic treatment in Chitwan, Nepal. *JCMC.* 2021; Apr-Jun; 11(36):7-14.
158. Kenee DM, Allemang JD, Johnson JD et al. A quantitative assessment of efficacy of various calcium hydroxide removal techniques. *J Endod.* 2006; 32(6):563-5.
159. Keskin C, Sariyilmaz E, Sariyilmaz O. Efficacy of XP-endo Finisher file in removing calcium hydroxide from simulated internal resorption cavity. *J Endod* 2017; 43(1):126-30.
160. Kfir A, Blau-Venezia N, Goldberger T et al. Efficacy of self-adjusting file, Xpendo finisher and passive ultrasonic irrigation on the removal of calcium hydroxide paste from an artificial standardized groove. *Australian Endod J.* 2018; 44(1):26-31.

161. Khandelwal A, Palanivelu A. Correlation between dental caries and salivary albumin in adult population in Chennai: An in Vivo Study. *BDS*. 2019; Apr 30;22(2):228233.
162. Khatod S., Ikhar A.D, Nikhade P.P at al. Removal techniques for intracanal medicament. *A Review*. 2020;9(13); 30.
163. Kho P, Baumgartner JC. A comparison of the antimicrobial efficacy of NaOCl/BioPure MTAD versus NaOCl/EDTA against *Enterococcus faecalis*. *J Endod*. 2006; 32(7): 652-655.
164. Kim SK, Kim YO. Influence of calcium hydroxide intracanal medicament on apical seal. *Int Endod J*. 2002; 35(7):623-8.
165. Kirilova J, Topalova-Pirinska Sn. Difficult cases in endodontic –prognosis and prophylaxis of complications. *J of IMAB* 2014; 20(1): 490-493.
166. Kirilova J, Topalova-Pirinska Sn. C-shaped configuration of the root canal system – problems and solutions. *J of IMAB* 2014; 20(1): 504-509.
167. Kishen S.G. Photophysical, photochemical, and photobiological characterization of methylene blue formulations for light-activated root canal disinfection. *J Biomed Optics* 2007; 12(3):1-10.
168. Koch JD, Jaramillo DE, DiVito E, Peters OA. Irrigant flow during photon-induced photoacoustic streaming (PIPS) using Particle Image Velocimetry (PIV). *Clin Oral Investig*. 2015; 20:381-6.
169. Koprowicz A., Koprowicz P. Efficacy of finisher files in the removal of calcium hydroxide paste from the root canal system – preliminary results. Original paper. *Journal of Medical Science*. 2021; 90(2):71-80.
170. Kovacevska I., Petrovski M, Terzieva-Petrovska O, Kovacevski I. Devitalizing agents in endodontics. *Macedonian Pharmaceutical Bulletin*. 2020; 66(Suppl 1)91-92.
171. Krithikadatta J, Indira R, Dorothykalyani AL. Disinfection of dentinal tubules with 2% Chlorhexidine, 2% Metronidazole, Bioactive glass when compared with Calcium hydroxide as intracanal medicaments. *J Endod*. 2007; 33(12):1473-6.
172. Küçükkaya Eren S, Aksel H, Parashos P. A novel model for testing the efficiency of removal of calcium hydroxide from complex root canal anatomies. *Aust Endod J*. 2017; 43:5-10.
173. Kumar VR, Bahuguna N, Manan R. Comparison of efficacy of various root canal irrigation systems in removal of smear layer generated at apical third: An SEM study. *J Conserv Dent*. 2015; 18(3):252-256.
174. Kumar A., Tamanna S, Iftexhar H. Intracanal medicaments – their use in modern endodontics: A narrative review. *Journal of Oral Research and Review*. 2019;11(2):94-99.
175. Kuruvilla JR, Kamath MP. Antimicrobial activity of 2.5% sodium hypochlorite and 0.2% chlorhexidine gluconate separately and combined, as endodontic irrigants. *J Endod*. 1998; Jul 24(7):472-476.
176. Kushwaha V., Yadav R, Tikku A et al. Comparative evaluation of antibacterial effect of nanoparticles and lasers against Endodontic Microbiota: An in vitro study. *J Clin Exp Dent*. 2018; Dec; 10(12):1155–1160.

177. Kuştaıcı A, Er K, Siso SH et al. Efficacy of laser-activated irrigants in calcium hydroxide removal from the artificial grooves in root canals: an ex vivo study. *Photomed Laser Surg.* 2016; 34(5):205-210.
178. Laky M, Volmer M, Arslan M et al. Efficacy and safety of photon induced photoacoustic streaming for removal of calcium hydroxide in endodontic treatment. *Biomed Res Int.* 2018; 2845705;1-6.
179. Lambrianidis T, Margelos J, Beltes P. Removal efficiency of calcium hydroxide dressing from the root canal. *J Endod.* 1999; 25(2):85-8.
180. Lambrianidis T, Kosti E, Boutsoukis C, Mazinis M. Removal efficacy of various calcium hydroxide/chlorhexidine medicaments from the root canal. *Int Endod J.* 2006; 39:55-61.
181. Lee SJ, Wu MK, Wesselink PR. The effectiveness of syringe irrigation and ultrasonics to remove debris from simulated irregularities within prepared root canal walls. *Int Endod J.* 2004; 37:672-8.
182. Leonardo MR, Tanomaru Filho M et al. In vivo antimicrobial activity of 2% chlorhexidine used as a root canal irrigating solution. *J Endod.* 1999; Mar; 25(3):167-71.
183. Li D, Jiang S, Yin X et al. Efficacy of needle, ultrasonic, and EndoActivator irrigation and photon-induced photoacoustic streaming in removing calcium hydroxide from the main canal and isthmus: an in vitro microcomputed tomography and scanning electron microscopy study. *Photomed Laser Surg.* 2015;33(6):330-7.
184. Lim Z., Cheng JL, Lim TW et al. Light activated disinfection: an alternative endodontic disinfection strategy. *Australian Dental Journal.* 2009; 54:108-114.
185. Lin CY, Lin D, He WH. Impacts of 3 different endodontic access cavity designs on dentin removal and point of entry in 3-dimensional digital models. *J Endod.* 2020; 46(4):524-30.
186. Lins PD, Nogueira BC, Fagundes NC et al. Analysis of the effectiveness of calcium hydroxide removal with variation of technique and solvent vehicles. *Indian J Dent Res.* 23.2015; 26:304-8.
187. Lodhi S, Ehsan S, Rafique A, Saleem M. Trends in Endodontic Protocols Amongst Dentists in Lahore. *JPDA.* 2020; Oct-Dec; 29(4):239-245.
188. Lloyd A, Uhles JP, Clement DJ, Garcia-Godoy F. Elimination of intracanal tissue and debris through a novel laser-activated system assessed using high-resolution micro-computed tomography: a pilot study. *J Endod.* 2014; 40(4):584-7.
189. Lloyd A, Navarrete G, Marchesan MA, Clement D. Removal of calcium hydroxide from Weine Type II systems using photon-induced photoacoustic streaming, passive ultrasonic, and needle irrigation: a microcomputed tomography study. *J Appl Oral Sci.* 2016; 24(6):543-8.
190. Lorena C, Georgescu R, Diaconu O et al. Review of endodontic drugs and their antibacterial effectiveness. *Romanian J Med and Dental Educ.* 2021; January-February; 10(1):33-41.
191. Lukač N, Jezeršek M. Amplification of pressure waves in laser-assisted endodontics with synchronized delivery of Er:YAG laser pulses. *Lasers Med Sci* 2018; 33:823-33.
192. Maan S., Bhatt V, Singh R et al. The effect of four different intracanal medicaments on the push-out bond strength of root canal sealers. *Journal of medicine and life.* 2022;15(4):448-453.

193. Madarati A, Zafar M, Sammani A et al. Preference and usage of intracanal medications during endodontic treatment. *Saudi Med J.* 2017;38(7):755-763.
194. Ma J, Shen Y, Yang Y et al. In vitro study of calcium hydroxide removal from mandibular molar root canals. *J Endod.* 2015; 41(4):553-558.
195. Ma JZ, Shen Y, Al-Ashaw AJ et al. Micro-computed tomography evaluation of the removal of calcium hydroxide medicament from C-shaped root canals of mandibular second molars. *Int Endod J.* 2015; 48(4):333-41.
196. Makandar S, Noorani T. Triple antibiotic paste – challenging intracanal medicament: A systematic review. 2020; 12(3):189-196.
197. Malli Sureshbabu N, Selvarasu K, V JK, Nandakumar M, Selvam D. Concentrated growth factors as an ingenious biomaterial in regeneration of bony defects after periapical surgery: A report of two cases. *Case Rep Dent.* 2019; Jan 22; 2019; 7046203;1-6.
198. Mancini M, Cerroni L, Iorio L et al. Smear layer removal and canal cleanliness using different irrigation systems (EndoActivator, EndoVac, and passive ultrasonic irrigation): field emission scanning electron microscopic evaluation in an in vitro study. *J Endod.* 2013; 39(11):1456-1460.
199. Mandorah AO, Aljohani MA, Moria GA et al. Difficulties concerning endodontic non-surgical root canal treatment steps in Kingdom of Saudi Arabia. *Ann Dent Spec.* 2020; 8(4).
200. Manohar MP, Sharma S. A survey of the knowledge, attitude, and awareness about the principal choice of intracanal medicaments among the general dental practitioners and nonendodontic specialists. *Indian J Dent Res.* 2018; Nov1;29(6):716-720.
201. Margelos J, Eliades G, Verdelis C, Palaghias G. Interaction of calcium hydroxide with zinc oxide-eugenol type sealers: A potential clinical problem. *J Endod* 1997; 23(1):43-8.
202. Marques-da-Silva B, Alberton CS, Tomazinho FSF, et al. Effectiveness of five instruments when removing calcium hydroxide paste from simulated internal root resorption cavities in extracted maxillary central incisors. *Int Endod J.* 2020; 53(3):366-75.
203. Mehdi JA. Effect of different impregnated gutta-percha points on post operative discomfort. *Must Dent J*, 2007; 4(2):102-109. <https://doi.org/10.32828/mdj.v4i2.606>
204. Meire MA, Poelman D, De Moor RJ. Optical properties of root canal irrigants in the 300-3,000 nm wavelength region. *Lasers Med Sci.* 2014; 29:1557-62.
205. Metzger Z, Teperovich E, Zary R et al. The self-adjusting file (SAF). Part 1: respecting the root canal anatomy – a new concept of endodontic files and its implementation. *J Endod.* 2010; 36(4):679-690.
206. Mir M, Gutknecht N, Poprawe R et al. Visualising the procedures in the influence of water on the ablation of dental hard tissue with erbium:yttriumaluminium-garnet and erbium, chromium:yttrium-scandium-gallium-garnet laser pulses. *Lasers in Med Sci* 2009; 24, 365-74.
207. Mironova J, Radeva E. A questionnaire survey among dentists on the use of intracanal medicaments in orthograde endodontic treatment. *J of IMAB.* 2022; 28(4): 4704-4710.
208. Mironova J, Radeva E. Factors affecting removal efficiency of intracanal medicaments-a literature review. *IJSR.* 2021;10(6):301-304.

209. Mohammadi Z, Dummer PM. Properties and applications of calcium hydroxide in endodontics and dental traumatology. *Int Endod J*. 2011; 44(8):697-730.
210. Mohammadi Z, Shahriari S. Residual antibacterial activity of chlorhexidine and MTAD in human root dentine in vitro. *J Oral Sci*. 2008; 50(1):63-67.
211. Mohammadi Z, Jafarzadeh H, Shalavi S, Kinoshita J. Photodynamic therapy in endodontics. *JCDP*. 2020; 47(3);10.5005/jp-journals-10024-2079.
212. Mohammadi Z, Kinoshita J, Shalavi S et al. Citric acid in endodontics: A Review. *JDMT*. 2021;10(4):185-192.
213. Mohammadi Z, Shalavi S, Kinoshita J et al. A review on root canal irrigation solutions in endodontics. *JDMT*. 2021; September; 10(3):1-12.
214. Molan P C. The antibacterial activity of Honey. *J Bee World*. 1991; 73(1):5-28.
215. Molan PC. The potential of Honey to promote oral wellness. *J General Denti-stry*. 2001; 49(6):584-589.
216. Moon W, Chung S, Chang J. Sonic irrigation for removal of calcium hydroxide in the apical root canal: A micro-CT and light-coupled tracking analysis. Seoul National University. 2022; 2;1-12.
217. Nainan MT, Nirupama D, Benjamin S. Comparison of the efficacy of ethylenediaminetetraacetic acid and maleic acid in the removal of three calcium hydroxide intra-canal dressings: a spiral computerized tomography volumetric analysis. *J Conserv Dent*. 2013; 16(1):56-60.
218. Nandakumar M, Nasim I. Comparative evaluation of grape seed and cranberry extracts in preventing enamel erosion: An optical emission spectrometric analysis. *J Conserv Dent*. 2018 Sep; 21(5):516-220.
219. Nandini S, Velmurugan N, Kandaswamy D. Removal efficiency of calcium hydroxide intracanal medicament with two calcium chelators: volumetric analysis using spiral CT, an in vitro study. *J Endod*. 2006; 32(11):1097-101.
220. Nasim I, Vishnupriya V. Known data on the effectiveness of silver nano particles on root canal disinfection. Zohra Jabin & Senthil Nathan Bioinformation. 2021; 17(1):212-222.
221. Nasim I, Hemmanur S. Intracanal medicaments – A Review of literature. *International Journal of Dentistry and Oral Science (IJDOS)*. ISSN: 2377-8075. 2021; 08(05):2643-2648.
222. Neelakantan P, Romero M, Vera J et al. Biofilms in endodontics-current status and future directions. *Int J Mol Sci*. 2017; 18(8):1748;2-21.
223. Neelakantan P, Sriraman P, Gutmann JL. Removal of calcium hydroxide intracanal medicament by different irrigants and irrigating techniques: a cone beam computed tomography analysis. *Gen Dent*. 2017; 65(6):45-9.
224. Nelson JS, Yow L, Liaw LH et al. Ablation of bone and methacrylate by a prototype mid-infrared erbium: YAG laser. *Lasers Surg Med*. 1988; 8(5):494-500.
225. Obeid M, El-Batouty K.M, Aslam M. The effect of using nanoparticles in bioactive glass on its antimicrobial properties. *Restor Dent Endod*. 2021;46(4): e58.
226. Olivi G, DiVito E. Review Photoacoustic endodontics using PIPSTM: experimental background and clinical protocol. *Journal of the Laser and Health Academy*. 2012;(1):22-25.

227. Onca O, Gor M, Hilmio S et al. Comparison of antimicrobial effect for various root canal irrigants and medicaments. *Int Endod J.* 2003; 36: 423-442.
228. Onoda HK, Yoshinari GH, Pereira KF et al. The persistence of different calcium hydroxide paste medications in root canals: An SEM study. *Dent Press Endod.* 2011; 1:77-81.
229. Ordinola-Zapata R, Bramante CM, Aprecio RM et al. Biofilm removal by 6% sodium hypochlorite activated by different irrigation techniques. *Int Endod J.* 2014; 47: 659-666.
230. Ordinola-Zapata R, Noblett W, Perez-Ron A et al. Present status and future directions of intracanal medicaments. *Int Endod J.* 2022; 55(3):613–636.
231. Orstavik D, Haapasalo M. Disinfection by endodontic irrigants and dressings of experimentally infected dentinal tubules. *Dent Traumatol.* 1990; Aug; 6(4):142-9.
232. Özlek E, Kadi G. Evaluation of calcium hydroxide removal efficiency of different concentrations and forms of Sodium Hypochlorite. *East J Med.* 2021; October-December; 26(4): 543-549.
233. Pabel A-K, Hülsmann M. Comparison of different techniques for removal of calcium hydroxide from straight root canals: an in vitro study. *Odontology* 2017; 105: 453-459.
234. Paghdiwala AF. Does the laser work on hard dental tissue? *J Am Dent Assoc* 1991; 122:79-80.
235. Pannu R, Berwal V. Calcium hydroxide in dentistry: A Review. *Journal of Applied Dental and Medical Sciences.* 2017; July-September; 3:24-31.
236. Parashar V, Khan S, et al. Effect of intracanal medicaments (Modified Triple Antibiotic Paste, Calcium Hydroxide, and Aloe Vera) on microhardness of root dentine: An in vitro study. *The Journal of Contemporary Dental Practice.* 2022; 21(6):632-635.
237. Parashar V, Khan S, Singh P et al. Modified Triple Antibiotic Paste, Calcium Hydroxide, and Aloe Vera) on microhardness of root dentine: An *In Vitro* Study. *The Journal of contemporary dental practice.* 2020;21(6); 632-635.
238. Parikh M, Kishan K, Solanki N et al. Efficacy of removal of calcium hydroxide medicament from root canals by endoactivator and endovac irrigation techniques: A systematic review of in vitro studies. *Contemp Clin Dent.* 2019; 10(1):135-42.
239. Patro P. Intracanal medicaments in paediatric endodontics. Intern, Institute of Dental Sciences, Siksha ‘O’ Anusandhan (Deemed to be University), Bhubaneswar, Odisha, India. *Indian Journal of Forensic Medicine & Toxicology.* Oct.-Dec. 2020; 14(4): 9106-9110.
240. Peeters HH, Suardita K. Efficacy of smear layer removal at the root tip by using ethylenediaminetetraacetic acid and erbium, chromium: yttrium, scandium, gallium garnet laser. *Journal of Endodontics* 2011; 37(11):1585- 9.
241. Pereira TC, Boutsoukis C, Dijkstra RJB et al. Biofilm removal from a simulated isthmus and lateral canal during syringe irrigation at various flow rates: a combined experimental and Computational Fluid Dynamics approach. *Int Endo J.* 2021; 54:427–438.
242. Phillips M, McClanahan S, Bowlesa W. Titration model for evaluating calcium hydroxide removal techniques. *J. Appl. Oral Sci.* 2015; 23(1): 94-100.

243. Pina-Vaz I, Espinar M, Noites R, Fontes de Carvalho M. In Vitro evaluation of the antimicrobial activity of different antiseptics on contaminated Gutta-Percha cones. *Rev. Clín. Pesq. Odontol., Curitiba.* 2008; 4(3):153-159.
244. Pineda F, Kuttler Y. Mesiodistal and buccolingual roentgenographic investigation of 7,275 root canals. 1972; Jan; 33(1):101-110.
245. Poorni S, Srinivasan MR, Nivedhitha MS. Probiotic Streptococcus strains in caries prevention: A systematic review. *J Conserv Dent.* 2019; Mar; 22(2):1232-8.
246. Porkaew P, Retief DH, Barfield RD et al. Effects of calcium hydroxide paste as an intracanal medicament on apical seal. *J Endod.* 1990; 16:369-74.
247. Portenier I, Haapasalo H, Rye A et al. Inactivation of root canal medicaments by dentine, hydroxylapatite and bovine serum albumin. *Int Endod J.* 2001; 34(3):184-8.
248. Protogerou E, Arvaniti I. Effectiveness of a Canal Brush on Removing Smear Layer: A Scanning Electron Microscopic Study. *Braz Dent J.* 2013; 24(6):580-584.
249. Rajendran R, Kunjusankaran RN, Sandhya R et al. Comparative evaluation of remineralizing potential of a paste containing Bioactive glass and a topical cream containing Casein Phosphopeptide-Amorphous Calcium Phosphate: An in vitro study. *Pesqui Bras Odontopediatria Clin Integr [Internet].* 2019;19;1-10.
250. Rana B, Sohail K, Kiyani A. Antibacterial efficacy and discoloration potential of topical antibiotics used in regenerative endodontic therapy. *Foundation University Journal of Dentistry.* 2022; January; 2(1):71-77.
251. Razumova S, Brago A, Howijeh A et al. An in vitro evaluation study of the geometric changes of root canal preparation and the quality of endodontic treatment. *Int J Dent.* 2020; Article ID 8883704;1-6.
252. Ricucci D, Langeland K. Incomplete calcium hydroxide removal from the root canal: a case report. *Int Endod J.* 1997; 30(6):418-21.
253. Rodig T, Vogel S, Zapf A, Hulsmann M. Efficacy of different irrigants in the removal of calcium hydroxide from root canals. *Int Endod J.* 2010; 43(6):519-527.
254. Rödiger T, Döllmann S, Konietschke F et al. Effectiveness of different irrigant agitation techniques on debris and smear layer removal in curved root canals: A scanning electron microscopy study. *J Endod.* 2010; 36(12):1983-7.
255. Rödiger T, Hirschleb M, Zapf A et al. Comparison of ultrasonic irrigation and RinsEndo for the removal of calcium hydroxide and Ledermix paste from root canals. *Int Endod J.* 2011; 44(12):1155-1161.
256. Sabins RA, Johnson JD, Hellstein JW. A comparison of the cleaning efficacy of short-term sonic and ultrasonic passive irrigation after hand instrumentation in molar root canals. *J Endod.* 2003; 29(10):674-678.
257. Saeed Y. The relationship of intracanal medicaments to endodontic post-operative pain in vital and non-vital teeth. *Journal of Endodontics. Stomatologija, Baltic Dental and Maxillofacial J.* 2014; 16:25-30.

258. Saha S, Nair R, Asrani H. Comparative evaluation of Propolis, Metronidazole with Chlorhexidine, Calcium Hydroxide and Curcuma Longa extract as intracanal medicament against *E. Faecalis*-An invitro study. *J Clin Diagn Res: JCDR*. 2015; 9(11):19-21.
259. Salgado RJ, Moura-Netto C, Yamazaki AK, et al. Comparison of different irrigants on calcium hydroxide medication removal: microscopic cleanliness evaluation. *Oral Surg Oral Med Oral Pathol Oral Radiol Endod*. 2009; 107 (4):580-584.
260. Sangade S, Rudagi K, Ahuja T, Joseph J. Comparative evaluation of antimicrobial efficacy of calcium hydroxide, Himalayan pink salt as an intracanal medicament against *Enterococcus faecalis*: An in vitro study. *Endodontology*. 2021; OctoberDecember; 33(4):201-205.
261. Sathyanarayanan U, Ramarao S. CRA Grid – A preliminary development and calibration of a paper-based objectivization of caries risk assessment in undergraduate dental education. *Journal of Conservative Dentistry*. 2019; 22(2):185-190.
262. Sathyaprasad S, Jose BK, Chandra HS. Antimicrobial and antifungal efficacy of *Spilanthes acmella* as an intracanal medicament in comparison to calcium hydroxide: An in vitro study. *Indian Journal of dental research*. 2015; 26(5):528-32.
263. Savitha A, SriRekha A, Vijay R et al. An in vivo comparative evaluation of antimicrobial efficacy of chitosan, chlorhexidinegluconate gel and their combination as an intracanal medicament against *Enterococcus faecalis* in failed endodontic cases using real-time polymerase chain reaction (qPCR). *Saudi Dental J*. 2019; 31, 360-366.
264. Schäfer E. Irrigation of the root canal *ENDO* 2007; 1(1):11-27.
265. Schoeffel GJ. The EndoVac method of endodontic irrigation, Part 3: system components and their interaction. *Dent Today*. 2008; 27(8):108-111.
266. Seet AN, Zilm PS, Gully NJ, Cathro PR. Qualitative comparison of sonic or laser energisation of 4% sodium hypochlorite on an *Enterococcus faecalis* biofilm grown in vitro. *Aust Endod J*. 2012; 38:100-106.
267. Shabahang S, Pouresmail M, Torabinejad M. In vitro antibacterial efficacy of MTAD and sodium hypochlorite. *J Endod*. 2003; 29(7):450-452.
268. Shakouie S, Shahi S, Samiei M et al. Effects of different intra canal medicaments on the push out bond strength of endodontic sealers. *Clin Exp Dent*. 2017; 9(3):443-7.
269. Shen Y, Gao Y, Qian W, et al. Three-dimensional numeric simulation of root canal irrigant flow with different irrigation needles. *J Endod*. 2010; 36(5):884-9.
270. Shi L, Wu S, Yang Y, Wan J. Efficacy of five irrigation techniques in removing calcium hydroxide from simulated S-shaped root canals. *J Dental Sci*. 2022; 17(1):128-134.
271. Shin SJ, Kim HK, Jung IY, et al. Comparison of the cleaning efficacy of a new apical negative pressure irrigating system with conventional irrigation needles in the root canals. *Oral Surg Oral Med Oral Pathol Oral Radiol Endod*. 2010; March; 109(3): 479-84.
272. Siddique R, Sureshbabu NM, Somasundaram J et al. Qualitative and quantitative analysis of precipitate formation following interaction of chlorhexidine with sodium hypochlorite, neem, and tulsi. *J Conserv Dent*. 2019; Jan; 22(1):40-47.

273. Siddique R, Nivedhitha MS. Effectiveness of rotary and reciprocating systems on microbial reduction: A systematic review. *J Conserv Dent.* 2019; Mar; 22(2):114-122.
274. Silva LJ, Pessoa OF, Teixeira MB et al. Micro-CT evaluation of calcium hydroxide removal through passive ultrasonic irrigation associated with or without an additional instrument. *Int Endod J.* 2015; 48(8):768-73.
275. Sipavičiūtė E, Manelienė R. Pain and flare-up after endodontic treatment procedures. *Stomatologija, Baltic Dental and Maxillofacial Jour.* 2014; 16(1):25-30.
276. Van der Sluis LW, Wu MK, Wesselink PR. The evaluation of removal of calcium hydroxide paste from an artificial standardized groove in the apical root canal using different irrigation methodologies. *Int Endod J.* 2007; 40:52-7.
277. Sofiani E, Sari N. The differential effectiveness of Calcium Hydroxide (Ca(OH)₂) combination with Chlorhexidine Digluconate (CHX) 2% and Clindamycin Hydrochloride 5% against *Enterococcus faecalis* (in vitro). *Bali Medical Journal.* 2022; 11(2): 680-685.
278. Song Y, Ma JZ, Wang RY et al. Calcium hydroxide removal in curved root canals with apical transportation In Vitro. *J Huazhong Univ Sci Technolog Med Sci.* 2014; 34(4): 608-11.
279. Sousa SMG, Silva TL. Demineralization effect of EDTA, EGTA, CDTA and citric acid on root dentin: a comparative study. *Braz Oral Res.* 2005;19(3):188-92.
280. Subbiya A, Deepti, JV, Mithra S et al. Comparative evaluation of effect of irrigants on the mechanical properties of dentin – an in-vitro study. *Nat. Volatiles & Essent. Oils.* 2021; 8(4):6379-6385.
281. Suleiman H, El-Kateb N, Aboelseoud M, Sherif R. Removal of Calcium Hydroxide intracanal medicament with four different techniques: a cone beam computed tomography in vitro study. *Alexandria Dental Journal.* 2021; 47(2) SectionB:147-154.
282. Swathi P, Uloopi KS, Vinay C et al. Effectiveness of Laser-activated and Ultrasonic irrigation techniques in removal of Calcium Hydroxide and Modified Triple Antibiotic Paste from the root canals: An In Vitro evaluation. *International Journal of Clinical Pediatric Dentistry.* 2023;16 (1): S1-S5.
283. Tanomaru J.M, Pappen F, Filho M et al. In vitro antimicrobial activity of different gutta-percha points and calcium hydroxide pastes. *Braz Oral Res.* 2007; 21(1):35-9.
284. Taqa A, Suliman R, Shehab E. Evaluation of antimicrobial effect for Chlorhexidine incorporated gutta percha using FTIR Spectroscopy. *International Journal of Enhanced Research in Science Technology & Engineering.* 2014;3(1):313-318.
285. Tasmemir T, Celik D, Er K et al. Efficacy of several techniques for the removal of calcium hydroxide medicament from root canals. *Int Endod J.* 2011; 44:505-9.
286. Teixeira CS, Felipe MC, Felipe WT. The effect of application time of EDTA and NaOCl on intracanal smear layer removal: an SEM analysis. *Int Endod J.* 2005; 38:285-90.
287. Teja KV, Ramesh S, Priya V. Regulation of matrix metalloproteinase-3 gene expression in inflammation: A molecular study. *J Conserv Dent.* 2018; Nov-Dec; 21(6): 592-596.
288. Tomer A, Jain S, Saxena A et al. Intracanal medicaments – a review. *International Journal of Medical Science and Diagnosis Research (IJMSDR).* 2020; July; 4(7):48-51.

289. Topkara C, Özyürek T, Demiryürek E et al. Attitudes, materials, and methods preferred in root canal treatment in Turkey: a survey. *Turk Endod J.* 2017; 2(2):31-37.
290. Torabinejad M, Shabahang S, Aprecio R, Kettering JD. The antimicrobial effect of MTAD: An in vitro investigation. *J Endod.* 2003; 29(6):400-403.
291. Topçuoğlu HS, Düzgün S, Ceyhanli KT et al. Efficacy of different irrigation techniques in the removal of calcium hydroxide from a simulated internal root resorption cavity. *Int Endod J.* 2015; 48(4):309-316.
292. Tsenova-Ilieva I, Karova E. Root dentin surface roughness and microhardness influenced by different irrigation regimens. *EAS J Dent Oral Med*,2022; 4(2).
293. Türker SA, Yurdağül F, Kaşıkçı S. Does the vehicle type affect the persistence of Calcium Hydroxide when removing with Sonic Activation? *Selcuk Dent J.* 2021; 8: 699-702.
294. Türker SA, Koçak MM, Koçak S, et al. Comparison of calcium hydroxide removal by self-adjusting file, EndoVac, and Canal Brush agitation techniques: an in vitro study. *J Conserv Dent.* 2013; 16(5):439-443.
295. Valsan, S, & Antony. Interaction of endodontic irrigants: A review. *Interaction of endodontic irrigants: A review. International Journal of Health Sciences.* 2022; 6(S2):4282-4294.
296. Vangala A, Doshi SR, Aparadh A, Hegde V. Apical extrusion of Sodium Hypochlorite using various mechanical activators. *World J Dent.* 2016; 7(3):146-49.
297. Verma S, Chandra A, Jena A, Sharan J. Nanotechnology in Endodontics: A hope or hype. *Trends Biomater. Artif. Organs.* 2021; 35(2):190-202.
298. Vianna ME, Horz HP, Gomes BP, Conrads G. In vivo evaluation of microbial reduction after chemo-mechanical preparation of human root canals containing necrotic pulp tissue. *J Int Endod.* 2006; 39(6):484-92.
299. Walsh LJ. The current status of laser applications in dentistry. *Aust Dent J.* 2003; 48(3):146-155.
300. Wang CS, Debelian GJ, Teixeira FB. Effect of intracanal medicament on the sealing ability of root canals filled with Resilon. *J Endod.* 2006; 32(6):532-6.
301. Wang Y, Guo LY, Fang HZ et al. An in vitro study on the efficacy of removing calcium hydroxide from curved root canal systems in root canal therapy. *Int J Oral Sci.* 2017; 9:110-116.
302. Wiseman A, Cox TC, Paranjpe A et al. Efficacy of sonic and ultrasonic activation for removal of calcium hydroxide from mesial canals of mandibular molars: a microtomographic study. *J Endod.* 2011; 37(2):235–238.
303. Wuerch RM, Apicella MJ, Mines P et al. Effect of 2% chlorhexidine gel as an intracanal medication on the apical seal of the root-canal system. *J Endod.* 2004; Nov; 30(11):788-91.
304. Wu D, Fan W, Kishen A et al. Evaluation of the antibacterial efficacy of Silver Nanoparticles against *Enterococcus faecalis* biofilm. *J Endod.* 2014; Feb; 40(2):285-290.
305. Yaduka P, Sharma S. Novel intracanal medicaments and its future scope. *IJPBS.* 2014; Jul; 4(3):65-9.
306. Yang Q, Liu M, Zhu L et al. Comparison of needle, ultrasonic, and laser irrigation for the removal of calcium hydroxide from mandibular molar root canals. *Photobiomodul Photomed Laser Surg.* 2021; 39(5):349-54.

307. Yano N, Fatima A, Jan F et al. A literature review on intracanal irrigants in endodontics. *IP Indian Journal of Conservative and Endodontics*. 2021; 6(1):21-24.
308. Yaylali E, Kececi AD, Kaya BU. Ultrasonically activated irrigation to remove calcium hydroxide from apical third of human root canal system: a systematic review of in vitro studies. *J Endod*. 2015; 41(10):1589-1599.
309. Yildiz E, Yurtseven F, Hancerliogullari D. Efficacy of various Laser-assisted irrigation activation techniques on calcium hydroxide removal. *J Dent Fac Atatürk Uni*. 2021; 31(4):556-62.
310. Yücel AÇ, Gürel M, Güler E, et al. Comparison of final irrigation techniques in removal of calcium hydroxide. *Aust Endod J*. 2013; 39(3):116–121.
311. Zaugg LK, Savic A, Amato M et al. Endodontic treatment in Switzerland. A National Survey. *Swiss Dent J*. 2019;23;130(1):18-29.
312. Zehnder M, Schmidlin P, Sener B, Waltimo T. Chelation in root canal therapy reconsidered. *J Endod*. 2005; Nov; 31(11):817-20.
313. Zehnder M. Root canal irrigants. *J Endod*. 2006; May; 32(5):389-98.
314. Zhang W, Torabinejad M, Li Y. Evaluation of cytotoxicity of MTAD using the MTT-tetrazolium method. *J Endod*. 2003; 29(10):654-657.
315. Zhou J, Liu T, Guo L et al. Effectiveness of XP-Endo Finisher and passive ultrasonic irrigation on intracanal medicament removal from root canals: a systematic review and meta-analysis. *BMC Oral Health*. 2021; 21:294 ,1-15.
316. Zorzin J, Wießner J, Wießner T et al. Removal of radioactively marked calcium hydroxide from the root canal: influence of volume of irrigation and activation. *J Endod*. 2016; 42(4):637-40.

ХІІ. ПРИЛОЖЕНИЯ

Приложение № 1

АНКЕТНА КАРТА

Проучване сред лекарите по дентална медицина относно използването на интраканални медикаменти в ежедневната дентална практика

1. Пол:

а) мъж б) жена

2. Вашият трудов стаж е:

а) < 5 б) 6-15 в) 16-25 г) > 25

3. Посочете вашата насоченост (специалност) на работа, (възможен е повече от 1 отговор)

а) оперативно зъболечение и ендодонтия

б) орална и лицево-челюстна хирургия

в) протетична дентална медицина

г) детска дентална медицина

д) пародонтология

е) ортодонтия

ж) обща дентална медицина

4. Колко често провеждате ендодонтско лечение в практиката ви?

а) всеки ден

б) до 5 пъти седмично

в) повече от 5 пъти седмично

г) не провеждам ендодонтско лечение

5. Работите ли с оптично увеличение?

а) микроскоп

б) лупи

в) не

6. Използвате ли във вашата практика интраканални медикаменти?

- а) да
- б) не

7. Кога използвате интраканални медикаменти?

- а) винаги
- б) при инфектирани канали/периодонтити
- в) при релечение
- г) при пулпити

8. Кой е решаващият фактор за употребата им?

- а) субективните анамнестични данни
- б) наличие на предишни каналопълнежни средства
- в) обективна находка на инфекциозен процес

9. Кои от посочените интраканални медикаменти използвате в своята практика?

- а) калциеви препарати самостоятелно
- б) калциеви препарати в комбинация (с йодоформ, хлорхексидин и др.)
- в) антибиотични пасты (индекстол, метронидазол и др.)

10. Смятате ли, че използването на интраканални медикаменти повлиява оздравителния процес?

- а) да
- б) не
- в) не мога да преценя

11. Кои методи за отстраняване на интраканални медикаменти използвате? (възможен е повече от 1 отговор)

- а) промивка със спринцовка и игла
- б) ултразвукова иригация
- в) звукова иригация (EndoActivator, Vibringer)
- г) чрез различни пили (CanalBrush, ръчни)
- д) лазер
- е) иригация чрез отрицателно налягане (Endo Vac)

12. Достъпни ли са всички методи за отстраняване на интраканалните медикаменти според вас?

а) да

б) не

13. Смятате ли, че съществуват затруднения за пълното отстраняване на интраканалните медикаменти?

а) да

б) не

14. Смятате ли, че непълното отстраняване на интраканалния медикамент може да повлияе адхезията на каналопълнежното средство към стените на кореновия канал?

а) да

б) не

15. Какви разтвори за иригация използвате по време на отстраняването на интраканални медикаменти?

а) 2-5,25% NaOCl

б) 15-17% EDTA

в) 2% хлорхексидин

г) 3% H₂O₂

Карта на пациента за документиране на клиничните случаи

ФДМ, МУ – София

Катедра по Консервативно зъболечение Д-р Ж. Миронова

АМБУЛАТОРНА КАРТА

Амб. №.....

1. Паспортна част

Име, фамилия..... ГОД.

Адрес..... Телефон:

Общи заболявания и алергии:

Приемани медикаменти

2. Анамнеза

Субективни оплаквания на пациента

Болка:

провокирана ирадираща спонтанна периодична

постоянна локализирана без болка

3. Клиничен преглед

Екстраорален статус:

Лицева асиметрия: да не

Интраорален статус:

Оглед

Перкусия

Палпация.....

Сондиране.....

Параклинични изследвания:

ЕОД

Рентгенография

4. Диагноза..... зъб.....

5. План на лечение

Химико-механична обработка на кореновия канал и използвани ириганти по време на препарирането на канала:

Натриев хипохлорит.....%

ЕДТА.....%

Други.....

Работна дължина и апикален стоп с ProTaper Next:

Техника на обработка на кореновия канал:

ProTaper Next.....

Вид на поставения интраканален медикамент:

.....

– рентгенография

Техника на отстраняване на медикамента:

.....

– рентгенография

Финална иригация:

Окончателно obtуриране на кореновия канал:

Метод

– рентгенография. Контролни рентгенографии– на 3 мес, 6 мес, 1 г., 2 г.

ДЕКЛАРАЦИЯ

За информирано съгласие на пациента

Долуподписаният.....

Адрес:

Гр. (с) Ул. бл.

Тел:

Запознат/а съм със същността и целите на изследването, на което ще бъде подложен/а от д-р Жасмина Миронова.

Съгласявам се, да представя доброволно личните си данни за целите на проучването. Съгласявам се д-р Миронова да извърши необходимите изследвания, лечебна работа, както и да проследи резултатите от проведените лечебни мероприятия.

Възможно е в хода на лечението да се направят рентгенографии, поставяне на анестезия, медикаментозно третиране на кореновите канали.

Бях уведомен/а за рисковете, произхождащи от лечебните процедури, качествата на материалите, които ще бъдат използвани в хода на лечението. Запознат/а съм, че по време на лечението могат да възникнат ситуации, водещи до допълнителни лечебни процедури, които да не са били част от първоначалния лечебен план.

Съгласявам се да посещавам всички назначени ми прегледи, както и контролните прегледи, с цел проследяване на резултата от лечението. Съгласявам се моята лична информация, информацията за лечението, както и рентгеновите ми снимки да бъдат използвани за научни и учебни цели.

Дата: София

Подпис на пациента:

Подпис на лекаря по дентална
медицина:

Д-р Жасмина Миронова

ХІІІ. ПУБЛИКАЦИИ

Публикации

1. Миронова Ж., Е. Радева. Отстраняване на интраканални медикаменти. Дентална медицина 2020, 102(1): 63-70.

2. Mironova J, E. Radeva. Factors affecting removal efficiency of intracanal medicaments – a literature review. Internatinol Journal of Science and Research. 2021, 10(6): 301-304.

3. Mironova J, E. Radeva. A questionnaire survey among dentists on the use of intracanal medicaments in orthograde endodontic treatment. J of IMAV, 2022, 28(4):4704-4710.

Доклади на научни форуми

1. Миронова Ж. Анкетно проучване сред лекарите по дентална медицина относно използването на интраканалните медикаменти в хода на ортоградното ендодонтско лечение. 11-и научен конгрес на СРК на БЗС, 19-20 февруари 2022 г., София, орална презентация.

2. Миронова Ж., Е. Радева, М. Маринова-Такорова. Изследване ефективността на техники за отстраняване на интраканални медикаменти чрез микрокомпютърна томография. 21-ви научен конгрес на БЗС, 15-17 юни 2023, Бургас (постер).

Проекти

1. Проект Вх. №7247/16.11.2021 Договор №Д-146/14.06.2022 г. Сравнително изследване ефективността на различни техники за отстраняване на интраканални медикаменти от зъби с криви коренови канали (инвитро изследване).

Водещ изследовател: доц. д-р Елка Николаева Радева, доктор; Членове на изследователския екип: д-р Жасмина Валентинова Миронова, доц. д-р Мирела Маринова-Такорова, доктор